This is a digital copy of a book that was preserved for generations on library shelves before it was carefully scanned by Google as part of a project to make the world's books discoverable online.

It has survived long enough for the copyright to expire and the book to enter the public domain. A public domain book is one that was never subject to copyright or whose legal copyright term has expired. Whether a book is in the public domain may vary country to country. Public domain books are our gateways to the past, representing a wealth of history, culture and knowledge that's often difficult to discover.

Marks, notations and other marginalia present in the original volume will appear in this file - a reminder of this book's long journey from the publisher to a library and finally to you.

Usage guidelines

Google is proud to partner with libraries to digitize public domain materials and make them widely accessible. Public domain books belong to the public and we are merely their custodians. Nevertheless, this work is expensive, so in order to keep providing this resource, we have taken steps to prevent abuse by commercial parties, including placing technical restrictions on automated querying.

We also ask that you:

+ *Make non-commercial use of the files* We designed Google Book Search for use by individuals, and we request that you use these files for personal, non-commercial purposes.

+ *Refrain from automated querying* Do not send automated queries of any sort to Google's system: If you are conducting research on machine translation, optical character recognition or other areas where access to a large amount of text is helpful, please contact us. We encourage the use of public domain materials for these purposes and may be able to help.

+ *Maintain attribution* The Google "watermark" you see on each file is essential for informing people about this project and helping them find additional materials through Google Book Search. Please do not remove it.

+ *Keep it legal* Whatever your use, remember that you are responsible for ensuring that what you are doing is legal. Do not assume that just because we believe a book is in the public domain for users in the United States, that the work is also in the public domain for users in other countries. Whether a book is still in copyright varies from country to country, and we can't offer guidance on whether any specific use of any specific book is allowed. Please do not assume that a book's appearance in Google Book Search means it can be used in any manner anywhere in the world. Copyright infringement liability can be quite severe.

About Google Book Search

Google's mission is to organize the world's information and to make it universally accessible and useful. Google Book Search helps readers discover the world's books while helping authors and publishers reach new audiences. You can search through the full text of this book on the web at `http://books.google.com/`

Über dieses Buch

Dies ist ein digitales Exemplar eines Buches, das seit Generationen in den Regalen der Bibliotheken aufbewahrt wurde, bevor es von Google im Rahmen eines Projekts, mit dem die Bücher dieser Welt online verfügbar gemacht werden sollen, sorgfältig gescannt wurde.

Das Buch hat das Urheberrecht überdauert und kann nun öffentlich zugänglich gemacht werden. Ein öffentlich zugängliches Buch ist ein Buch, das niemals Urheberrechten unterlag oder bei dem die Schutzfrist des Urheberrechts abgelaufen ist. Ob ein Buch öffentlich zugänglich ist, kann von Land zu Land unterschiedlich sein. Öffentlich zugängliche Bücher sind unser Tor zur Vergangenheit und stellen ein geschichtliches, kulturelles und wissenschaftliches Vermögen dar, das häufig nur schwierig zu entdecken ist.

Gebrauchsspuren, Anmerkungen und andere Randbemerkungen, die im Originalband enthalten sind, finden sich auch in dieser Datei – eine Erinnerung an die lange Reise, die das Buch vom Verleger zu einer Bibliothek und weiter zu Ihnen hinter sich gebracht hat.

Nutzungsrichtlinien

Google ist stolz, mit Bibliotheken in partnerschaftlicher Zusammenarbeit öffentlich zugängliches Material zu digitalisieren und einer breiten Masse zugänglich zu machen. Öffentlich zugängliche Bücher gehören der Öffentlichkeit, und wir sind nur ihre Hüter. Nichtsdestotrotz ist diese Arbeit kostspielig. Um diese Ressource weiterhin zur Verfügung stellen zu können, haben wir Schritte unternommen, um den Missbrauch durch kommerzielle Parteien zu verhindern. Dazu gehören technische Einschränkungen für automatisierte Abfragen.

Wir bitten Sie um Einhaltung folgender Richtlinien:

+ *Nutzung der Dateien zu nichtkommerziellen Zwecken* Wir haben Google Buchsuche für Endanwender konzipiert und möchten, dass Sie diese Dateien nur für persönliche, nichtkommerzielle Zwecke verwenden.

+ *Keine automatisierten Abfragen* Senden Sie keine automatisierten Abfragen irgendwelcher Art an das Google-System. Wenn Sie Recherchen über maschinelle Übersetzung, optische Zeichenerkennung oder andere Bereiche durchführen, in denen der Zugang zu Text in großen Mengen nützlich ist, wenden Sie sich bitte an uns. Wir fördern die Nutzung des öffentlich zugänglichen Materials für diese Zwecke und können Ihnen unter Umständen helfen.

+ *Beibehaltung von Google-Markenelementen* Das "Wasserzeichen" von Google, das Sie in jeder Datei finden, ist wichtig zur Information über dieses Projekt und hilft den Anwendern weiteres Material über Google Buchsuche zu finden. Bitte entfernen Sie das Wasserzeichen nicht.

+ *Bewegen Sie sich innerhalb der Legalität* Unabhängig von Ihrem Verwendungszweck müssen Sie sich Ihrer Verantwortung bewusst sein, sicherzustellen, dass Ihre Nutzung legal ist. Gehen Sie nicht davon aus, dass ein Buch, das nach unserem Dafürhalten für Nutzer in den USA öffentlich zugänglich ist, auch für Nutzer in anderen Ländern öffentlich zugänglich ist. Ob ein Buch noch dem Urheberrecht unterliegt, ist von Land zu Land verschieden. Wir können keine Beratung leisten, ob eine bestimmte Nutzung eines bestimmten Buches gesetzlich zulässig ist. Gehen Sie nicht davon aus, dass das Erscheinen eines Buchs in Google Buchsuche bedeutet, dass es in jeder Form und überall auf der Welt verwendet werden kann. Eine Urheberrechtsverletzung kann schwerwiegende Folgen haben.

Über Google Buchsuche

Das Ziel von Google besteht darin, die weltweiten Informationen zu organisieren und allgemein nutzbar und zugänglich zu machen. Google Buchsuche hilft Lesern dabei, die Bücher dieser Welt zu entdecken, und unterstützt Autoren und Verleger dabei, neue Zielgruppen zu erreichen. Den gesamten Buchtext können Sie im Internet unter `http://books.google.com` durchsuchen.

Stephen Rushmore

CHIRURGISCHE OPERATIONSLEHRE

VON

DR. TH. KOCHER

PROFESSOR AN DER UNIVERSITÄT UND DIRECTOR DER CHIRURGISCHEN KLINIK DER UNIVERSITÄT BERN

MIT 412 TEILS FARBIGEN ABBILDUNGEN IM TEXTE

FÜNFTE VIELFACH UMGEARBEITETE AUFLAGE

BOSTON MEDICAL LIBRARY
IN THE
FRANCIS A. COUNTWAY
LIBRARY OF MEDICINE

JENA
VERLAG VON GUSTAV FISCHER
1907.

Uebersetzungsrecht vorbehalten.

Vorrede zur fünften Auflage.

In den Vorreden zu den früheren Auflagen dieser Operationslehre habe ich hauptsächlich betont, daß, jemehr die Chirurgie Gemeingut der Aerzte geworden ist, um so mehr die Verpflichtung wächst, daß derjenige, welcher sich mit praktischer Chirurgie zu beschäftigen denkt, sich alle Gelegenheiten zu technischer Vervollkommnung zu nutze mache. Es riskiert ja jeder Arzt, der sich geltend zu machen weiß, plötzlich zur Leitung einer chirurgischen Abteilung an einem privaten oder öffentlichen Krankenhaus berufen zu werden.

Wie schwer muß es da einem gewissenhaften Praktiker werden, wenn er nicht eine gründliche Schulung auf einer Klinik als Assistent durchgemacht hat, die Verantwortung für alle lebens- und gesundheitsgefährlichen Eingriffe zu tragen, zu denen er sich auf einmal tagtäglich zu entschließen hat.

Wenn er nicht einfach darauf losschneiden will und auf die Gefahr hin, mehr zu schaden als zu nützen, die beliebten Explorativincisionen pflegen will, so wird er rechtzeitig nicht bloß suchen, sich bei einem guten Praktiker die nötige Fingerfertigkeit zu erlernen, sondern er wird in der strengen Schule einer längeren klinischen Assistenzzeit lernen müssen, wie man genaue Diagnosen macht und präzise Indikationen stellt.

Dann werden auch die Gründe hinfällig werden, welche jetzt oft Interne veranlassen, von der Chirurgie recht gering zu denken, ja bei jeder Gelegenheit ihre Erfolge zu bemängeln, weil sie behaupten, zu oft Fälle zu Gesichte zu bekommen, wo ganz unnütze Operationen gemacht oder gar zum Schaden der Patienten unternommen worden

sind. Interne sind oft sehr geneigt, ungerechtfertigte Operationen, welche von wenig vorgebildeten Aerzten unternommen sind, dem ganzen Stande zur Unehre anzurechnen.

Ich bin ganz einverstanden, daß die Chirurgie Gefahr läuft, auf das Niveau der Bruch- und Steinschneider einer früheren Zeit herabzusinken, wenn nicht energisch dagegen protestiert wird, daß ohne genaue Diagnose und Prognose keine Operation ausgeführt werden soll. Man erlaubt einem Internen auch nicht, ohne Kenntnis der Arzneiwirkungen und Arzneidosen Rezepte zu verschreiben.

Aber wenn ich so dem Publikum und den Internen alle Konzessionen mache, wenn sie den Chirurgen für das Resultat seiner Operationen verantwortlich machen, so darf niemals vergessen werden, daß die Zahl der Patienten, welche infolge von Unterlassungssünden seitens des Publikums sowohl als der erstbehandelnden Aerzte Schaden an Gesundheit und Leben nehmen, unvergleichlich größer ist, als die Anzahl der durch unrichtige chirurgische Maßnahmen Benachteiligten. Es ist deshalb Pflicht, dem Chirurgen seine schwere Aufgabe so viel als möglich zu erleichtern, und wir halten es für gerechtfertigt, einmal die Frage zu stellen:

Was sind die nicht operierenden Aerzte und das Publikum dem Chirurgen für besondere Rücksichten schuldig? Auf diese möchte ich im Interesse der Kranken aufmerksam machen.

Der Chirurg ist bei jedem Kranken, bei welchem eine Operation in Frage kommen kann, von Anfang an zur Untersuchung und Beratung beizuziehen.

Es muß einmal aufhören, daß Fälle mit Ileus tagelang verschleppt werden, bis Gangrän des Darmes und Perforation eine erfolgreiche Beseitigung der Ursache unmöglich gemacht hat. Jeder Ileus ist von vornherein von Internen und Chirurgen gleichzeitig zu beurteilen oder — falls man zwei Konsulenten für zu viel erachtet, jedenfalls vom Chirurgen.

Eine akute Appendicitis kann am ersten Tage mit so großer Leichtigkeit und Sicherheit operativ geheilt werden und kann andererseits so rasch durch die Folgen der perforativen Peritonitis Lebens-

gefahr bedingen, daß die Angehörigen von der Möglichkeit operativer Heilung vom ersten Augenblick an in Kenntnis zu setzen sind. Es ist unzulässig, den Chirurgen erst im Kollapsstadium der Peritonitis beizuziehen.

Carcinomverdächtige Kranke sollen nicht durch wochen- und monatelange Untersuchungen behufs Stellung einer Diagnose von allen möglichen Spezialisten hingehalten werden, bis die beste Zeit zu radikaler Heilung verstrichen ist. Die Statistiken, die auch wir in dieser Operationslehre bringen werden, beweisen mit aller Deutlichkeit, daß eine ganz erhebliche Zunahme der Zahl der Dauerheilungen nach Krebsoperationen in sicherer Aussicht steht vom Augenblicke an, wo in frühen Stadien die Operation ermöglicht wird.

Wenn bei einem Kranken auf Hirntumor verdächtige Symptome zu Tage treten, so soll nicht erst für ein paar Monate auf die Möglichkeit hin, daß eine Syphilis vorliegt, der Patient mit Quecksilberpräparaten heruntergebracht und dann an den Chirurgen gewiesen werden, wenn der Mißerfolg der Operation vorauszusehen ist.

Es sind das alles Erlebnisse, die ich in einer erheblichen Anzahl von Fällen gemacht habe und die ich leicht noch vermehren könnte.

2) Man soll dem Chirurgen völlig freie Wahl für den Ort und die Art der Ausführung der Operation lassen.

Es ist keine kleine Sache, die Vorbereitungen zu einer Operation so zu organisieren, daß man in der Beherrschung der Asepsis vollkommene Sicherheit hat. Wir sind aber jetzt so weit im Gegensatz zu der septischen Zeit, daß wir einem Patienten auf die Frage: Ist die Operation nicht gefährlich? antworten dürfen: Nein, es besteht keine Gefahr. In der septischen Zeit wagte man diesen Ausspruch, wenn man die Wahrheit sagen wollte, selbst für kleine Operationen nicht zu tun.

Allein Sicherheit für den Verlauf nach der Operation hat ein Chirurg nur an dem Platze, wo er seine Einrichtungen selber geschaffen hat, wo er über die Zuverlässigkeit seines Hilfspersonals unterrichtet ist, wo er über die Zubereitung der Verbandsstoffe und Faden, über die Vorbehandlung der Patienten, über die

Zurichtung der Instrumente und aller mit der Wunde in Berührung kommenden Gegenstände, über die Händereinigung des Hilfspersonals völlig genaue Kontrolle hat.

Wie oft kommt es vor, daß ein tüchtiger Kollege schreibt, er habe alles aufs pünktlichste vorbereitet, man brauche nichts von Instrumenten, Faden, Verbandsstoffen mit sich zu nehmen, und siehe da, wenn man an Ort und Stelle anlangt, so fehlen besonders nötige Instrumente, es sind keine Drainröhren da, das gut sterilisierte Verbandsmaterial wird in einer Weise gehandhabt, daß es wieder verunreinigt werden muß.

Wie oft habe ich sehen müssen, daß Aerzte sich reinigen, daß es einem für ihre Haut bange wird, aber die Operationsschwester, nachdem sie sich gereinigt hat, hilft ruhig dem Patienten die schmutzigen Kleider ausziehen, hilft ihn zurechtlegen, bevor er noch geputzt ist, oder sie trägt einen Ordensanzug, welcher eine Reinigung im chirurgischen Sinne überhaupt unmöglich macht, und wenn die gut sterilisierten Faden zugereicht werden, so fährt sie mit denselben an allen möglichen Tüchern oder Kleidungsstücken herum.

Garantie für einen guten Ausgang nach der wichtigsten Seite, derjenigen eines aseptischen Verlaufes, kann der Chirurg bloß übernehmen, wenn man ihm die Kranken an den Ort bringt, wo er sowohl das Hilfspersonal als die sämtlichen Zurüstungen genau kennt und wo er befehlen kann.

Wie bitter habe ich es schon oft bereut, mich auf eine schwierige Operation eingelassen zu haben unter Verhältnissen, die ich nicht beherrsche, bloß weil ich die weite Reise zum Patienten unternommen hatte und weil Aerzte und Angehörige der Patienten sich schwer entschlossen, den Patienten wegtransportieren zu lassen. Ist ein Patient einmal wirklich nicht transportabel, so muß der Chirurg sein eigenes Personal und Material mitbringen dürfen. Ich kann mich für die chirurgiens-voyageurs nicht begeistern, welche sich den praktischen Aerzten zur Verfügung stellen, um ihnen ihre Patienten an Ort und Stelle zu „besorgen".

3) So wenig wie es zulässig ist, den Chirurgen erst beizuziehen, wenn ein Patient moribund ist nach dem bekannt gewordenen Aus-

spruch eines Internen: „Der Mann ist doch verloren, wir können ihn jetzt der chirurgischen Klinik übergeben", so wenig erbaulich ist es, den Chirurgen bloße Nachoperationen zuzumuten.

Wie oft wird nicht ein kleines Hautcarcinom excidiert, vielleicht noch ein kleines Rezidiv beseitigt, aber sobald die Wucherung sich ausdehnt und in die Tiefe gewachsen ist, der Fall dem Spitalchirurgen zugeschoben. Oder es wird eine krebsige Primärgeschwulst entfernt, und wenn die zugehörigen Drüsen gehörig groß geworden sind, diese von Anfang an indizierte Operation im Spätstadium dem Chirurgen vom Fach überbunden.

Wie oft wird nicht ein tuberkulöser Absceß incidiert und dasjenige, was von vornherein und gleichzeitig hätte geschehen sollen, die Entfernung des zu Grunde liegenden kranken Herdes dem Chirurgen zugewiesen, aber erst wenn eine Mischinfektion mit Staphylo- und Streptokokken eingetreten ist und damit die Prognose des Eingriffs sich von Grund aus verändert hat.

Will man des Nutzens chirurgischer Therapie voll teilhaftig werden, so müssen Aerzte und Chirurgen auch die kleinste Operation als eine wichtige Sache betrachten, welche gründliche Prüfung und Ueberlegung verlangt. Es ist gar nichts dagegen zu sagen, daß der praktische Arzt sie selber ausführe, aber wenn er sich über die möglichen Folgen derselben nicht völlig klar ist, so wird er es als Gewissenssache betrachten, sich durch Besprechung mit erfahrenen Kollegen über Indikation, Gefahren und Technik aufzuklären. Junge praktische Aerzte, welche kaum ihr Examen hinter sich haben, gehen oft frohmütig an ganz große Operationen heran, aus dem einfachen Grunde, weil ihnen auf der Klinik gezeigt worden ist, wie glatt selbst die größten Wunden bei aseptischer Behandlung heilen, wie regelmäßig eine gewöhnliche Bruch-, Appendixoperation oder auch Kropfoperation nach 8 Tagen entlassungsfähig sich vorstellt.

Allein es war ihnen zu wenig Gelegenheit geboten, inne zu werden, daß dieser glatte Verlauf an ganz bestimmte Bedingungen gebunden ist, gegen die man in keiner Weise verstoßen darf.

Diese Grundsätze dem Arzte zum Bewußtsein zu bringen, soll die folgende Operationslehre beitragen, aber mithelfen, daß dieselben

Allgemeingut werden, muß ganz besonders der Praktiker, und unseres Erachtens ist es eine viel wichtigere Aufgabe und ein größeres Verdienst des Arztes und daher auch viel wünschenswerter, wenn er früh die richtige Diagnose stellt und, unbekümmert um Nebenrücksichten, seinen Patienten zur Frühoperation dahin weist, wo er die meiste Aussicht auf bleibenden Erfolg einer zu unternehmenden Operation hat. Dadurch erwirbt er sich das Hauptverdienst an dem Erfolg und ist weit größerer Belohnung würdig als derjenige, welcher der Versuchung nicht widerstehen kann, sich auch einmal als Operateur auszuweisen unter Verhältnissen, wo die Bedingungen des Erfolges nicht erfüllbar sind.

Inhaltsverzeichnis.

Allgemeines.

Seite

Einleitung zur Begründung des Nutzens geschriebener Operationslehren 1

Erster Abschnitt.

Allgemeine Operationslehre.

A. Vorbereitungen zur Operation . . . . . 3—14

a) Vorbereitung des Kranken . . . . . 3— 9

1. Vorbereitungen, welche das Wartpersonal zu besorgen hat 3

2. Vorbereitungen durch den Arzt 6

b) Vorbereitung des Operationsraums . . . . . 9—10

c) Zurüstungen von Material seitens des Hilfspersonals . . . . . 10—14

B. Die Maßregeln bei beginnender Operation . . . . . 14—42

d) Die Lagerung des Patienten zur Operation . . . . 14—16

e) Die Aseptik des Patienten und des Operierenden — die letzte Reinigung . . . . . 16—18

f) Die Narkose . . . . . 19—42

Seite

1. Die allgemeine Narkose 19
2. Die Lokalanästhesie 25
3. Die Leitungsanästhesie 28
4. Die Rückenmarksanästhesie . . 40

C. Die Operationstechnik . . . . . 42—49

g) Die Schnittrichtung durch die Haut . . . . . 42—45

h) Die Trennung der tiefen Gewebe . . . . . 45—46

i) Die Blutstillung . . . . . 46—47

k) Der Schluß der Wunde . . . . . 47—49

D. Die Nachbehandlung des Operierten . . . . . 49—52

E. Nähere Ausführung und Begründung unserer Ratschläge betreffs der Narkose . . . . . 52—95

l) Weitere Bemerkungen zur Lokalanästhesie . . . 53

1. LENNANDERS Untersuchungen 53

Seite

m) Zusätze zur medullaren Anästhesie . . . . . 60—65
n) Die epidurale Injektion in den Rückgratskanal . 65—66
o) Weitere Ausführung der Ratschläge zur allgemeinen Narkose . . . . . 66—95

F. Zusätze und Erläuterungen die Wundbehandlung betreffend 95—127

p) Die Sterilisation der Verbandmaterialien, Instrumente und Spülflüssigkeiten . . . . . 95— 98
q) Die Hautdesinfektion . . . . . 99—110
r) Die Verhütung der Luftinfektion . . . . . 110—112
s) Die Implantationsinfektion und die Fadenfrage . 112—115
t) Die Bedeutung nekrotischer Gewebe für die Infektion. Verhütung von Nekrosen . . . . . 116—122
u) Die Behandlung infizierter Wunden . . . . . 122—127

Zweiter Abschnitt.

Die Chirurgie des Gefässsystems.

A. Chirurgie des Herzens und Herzbeutels . . . . . 128—143

1. Freilegung des Herzens und Herznaht 129
2. Punktion, Incision und Drainage des Herzbeutels 137
3. Cardiolysis 141

B. Chirurgie der größeren Arterien . . . . . 143—231

Seite

1. Ligatur der Aorta 143
2. Ligatur der Arteria anonyma . 145
3. Ligatur der Carotis communis 145

a) Ligatur der Aeste der Carotis communis . . . . . 148—151

4. Ligatur der Carotis interna . 148
5. Ligatur des Carotis externa . 149

b) Ligatur der Aeste der Carotis externa . . . . . 151—159

6. Ligatur der A. thyreoidea superior 151
7. Ligatur der A. lingualis . . . 153
8. Ligatur der A. maxillaris ext. 155
9. Ligatur der A. sternocleidomastoidea 156
10. Ligatur der A. occipitalis . . 156
11. Ligatur der A. auricularis posterior 158
12. Ligatur der A. pharyngea ascendens 158
13. Ligatur der A. palatina . . . 158
14. Ligatur der A. maxillaris interna 159
15. Ligatur der A. temporalis superficialis 159

c) Ligatur der Aeste der Carotis interna . . . . . 159—160

16. Ligatur der Arteria ophthalmica resp. ihrer Endäste A. supraorbitalis und frontalis 159

d) Ligatur der Arteria subclavia und ihrer Aeste . 160—168

17. Ligatur der A. subclavia . . 160
18. Ligatur der A. vertebralis . . 162
19. Ligatur der A. mammaria interna 164
20. Ligatur der A. intercostalis suprema 164
21. Ligatur der A. thyreoidea inferior (Truncus thyreo-cervicalis) 164
22. Ligatur der A. transversa colli 166
23. Ligatur der A. dorsalis scapulae 166

Seite

e) Arteria axillaris und Armarterien . . . . . 168—178

24. Ligatur der A. axillaris . . . 168
25. Ligatur der A. thoracalis suprema 175
26. Ligatur der A. thoraco-acromialis 175
27. Ligatur der A. thoracalis lateralis 175
28. Ligatur der A. circumflexa humeri anterior 175
29. Ligatur der A. circumflexa humeri posterior 176
30. Ligatur der A. subscapularis . 178

f) Arteria brachialis und ihre Aeste . . . . . 178—182

31. Ligatur der A. brachialis . . 178
32. Ligatur der A. collateralis radialis superior 180
33. Ligatur der A. profunda brachii 181
34. Ligatur der A. collateralis media 182
35. Ligatur der A. collateralis radialis inferior 182
36. Ligatur der A. collateralis ulnaris superior 182
37. Ligatur der A. collateralis ulnaris inferior 182

g) Arterien am Vorderarm und an der Hand . . . . . 182—191

38. Ligatur der A. radialis . . . 182
39. Ligatur der A. ulnaris 186
40. Ligatur der A. interossea . . 187
41. Ligatur des Arcus volaris superficialis 189
42. Ligatur des Arcus volaris profundus 189
43. Ligatur der Aa. digitales volares communes und Aa. digitales volares propriae 191

h) Aeste der Aorta thoracalis . . . . . 191—193

44. Ligatur der Arteriae intercostales 191

i) Aeste der Aorta abdominalis . . . . . 193—197

45. Arteriae phrenicae, A. sacralis media, Aa. lumbales, Rami parietales 193
46. Ligatur der A. coeliaca u. ihrer Aeste: A. hepatica, A. gastroduodenalis (mit pancreaticoduodenalis superior u. gastroepiploica dextra), A. gastrica dextra 193
47. Ligatur der A. gastrica sinistra 194
48. Ligatur der A. lienalis . . . 194
49. Provisorische und definitive Ligatur der Magen-, Pankreas- und Duodenumarterien überhaupt 194
50. Ligatur der A. mesenterica superior 195
51. Ligatur der A. mesenterica inferior 196
52. Ligatur einer A. renalis (und Aa. suprarenalis) 196
53. Ligatur der Aa. spermaticae internae (A. testicularis und ovarica) 196

k) Arteria iliaca communis und ihre Aeste . . . . . 197—199

54. Ligatur der A. iliaca communis 197

l) Arteria hypogastrica und ihre Aeste (Beckenarterien) 200—206

55. Ligatur der A. hypogastrica 200
56. Ligatur der A. vesicalis superior (umbilicalis) 200
57. Ligatur der A. iliolumbalis . 200
58. Ligatur der A. obturatoria . 200
59. Ligatur der A. sacralis lateralis 202
60. Ligatur der A. glutaea superior 202
61. Ligatur der A. glutaea inferior 204
62. Ligatur der A. vesicalis inferior 204
63. Ligatur der A. deferentialis . 204
64. Ligatur der A. haemorrhoidalis media 204
65. Ligatur der A. uterina . . . 204
66. Ligatur der A. pudenda interna 206

Seite

m) Arteria iliaca externa und ihre Aeste (Arterien der unteren Extremität) . . . . . 206—218

67. Ligatur der A. iliaca externa 206
68. Ligatur der A. epigastrica inferior 209
69. Ligatur der A. circumflexa ilium profunda 209
70. Ligatur der A. femoralis . . 209
71. Ligatur der A. circumflexa femoris medialis 214
72. Ligatur der A. profunda femoris 214
73. Ligatur der A. circumflexa femoris lateralis 217
74. Ligatur der Aa. perforantes . 217
75. Ligatur der A. genu suprema 217

n) Ligatur der Arteria poplitea und ihrer Aeste . . 218—226

76. Ligatur der A. poplitea . . 218
77. Ligatur der A. tibialis anterior 219
78. Ligatur der A. tibialis posterior 221
79. Ligatur der A. peronea . . . 226

o) Ligatur der Arterien am Fuße . . . . . 226—231

80. Ligatur der A. dorsalis pedis 226
81. Ligatur der Aa. plantares pedis 231

C. Chirurgie des Venensystems . . . . . 231—249

a) Allgemeine Indikationen zur Freilegung und Unterbindung größerer Venen . . . . . 231—234

b) Freilegung, Sutur und Ligatur einzelner Venen 235—249

82. Freilegung der Cava superior 235
83. Ligatur und Sutur der Cava inferior 238
84. Ligatur und Sutur der Vena anonyma (dextra und sinistra) 239
Aeste der Vena anonyma . 240
85. Ligatur der Vena thyreoidea ima 240
86. Ligatur der Vena jugularis communis 241
Aeste der V. jug. communis 242
87. Sinus longitudinalis superior durae matris 242
88. Sinus transversus 242
89. Sinus occipitalis 243
90. Sinus spheno-parietalis . . . 243
91. Venae diploicae 243
92. Ligatur der Vena ophthalmica superior und inferior 243
93. Ligatur der Vena jugularis sinistra 243
94. Ligatur der Vena jugularis externa 244
95. Ligatur der Venae jugulares anteriores 244
96. Ligatur der Vena subclavia . 245
97. Ligatur der Vena axillaris . 245
98. Ligatur der Armvenen . . . 245
Die Aeste der Cava inferior 245
99. Ligatur der Venae iliacae communes 245
100. Ligatur der Vena hypogastrica 246
101. Ligatur der Vena femoralis communis 246
102. Aeste der Vena femoralis und hypogastrica 246
103. Ligatur der Vena saphena magna 247
α) oben 247
β) am Knie 248
104. Ligatur der Vena saphena parva 249
105. Ligaturen im Gebiet der Vena portae 249
106. Ligatur der Vena mesaraica superior 249

Dritter Abschnitt.

Die Chirurgie des Nervensystems.

Seite

Einleitung 250

A. Die Methoden der Exploration und Dekompression des Gehirns . . . . . 251—268

Seite

1. Die Schädel- und Hirnpunktion 251
   α) Allgemeine Bemerkungen . 251
   β) Spezielle Indikationen und Technik der Hirnpunktion . 254
2. Die Trepanation behufs Exploration und Dekompression . . 257
   α) Die Blutstillung bei der Trepanation 258
   β) Die Craniectomia partialis circumscripta 262
   γ) Die ausgedehnte Schädelresektion (Craniectomia partialis extensa) 264

B. Die osteoplastischen Trepanationen . . . . . 269—274

3. Die osteoplastische Trepanation mittelst Lappenbildung 269
4. Die zirkuläre Craniotomie . . 271
5. Craniotomie zur Deckung von Schädeldefekten 272

C. Trepanation bei speziellen Indikationen . . . . . 275—291

6. Trepanation zur Freilegung (und Ligatur) der venösen Sinus . . 275
   α) Trepanation über dem Sinus longitudinalis superior . . . 275
   β) Trepanation über dem Sinus occipitalis 276
   γ) Trepanation über dem Sinus transversus 276
7. Trepanation bei intracranieller Blutung 279
   α) Trepanation bei intracerebralen und subduralen Blutungen 279
   β) Trepanation bei supraduralen Blutungen (Meningea media) 282
8. Trepanation bei Hirnabscessen 284
   Trepanation bei infizierten Verletzungen 284
   Trepanation bei den aus Schleimhauthöhlen fortgeleiteten Entzündungen 285
9. Trepanation bei Hirntumoren . 286
   α) bei Tumoren des Großhirns 287
   β) bei Kleinhirntumoren . . . 288

D. Cranio-cerebrale Topographie . . . . . 291—298

E. Chirurgie des Rückenmarks und seiner Hüllen . . . . . 298—305

a) Die Punktion des Arachnoidealsackes 298
b) Breite Freilegung des Rückenmarks 299

10. Technik der Laminektomie 301

F. Chirurgie der Nervenwurzeln . . . . . 305—318

a) Intracranielle und intraspinale Nervenoperationen . . . . . 305—318

Seite

11. Exstirpation des Ganglion Gasseri und Trennung seiner Aeste und Wurzel 306
α) Totalexstirpation des Ganglion Gasseri 306
β) Trennung der Wurzel des Ganglion Gasseri 315
γ) Intracranielle Trennung der Trigeminusäste 316
13. Trennung der hinteren Wurzeln im Rückgratskanal . . . 317

G. Chirurgie der peripheren Nerven . . . . . 318—348

α) Allgemeines zur Nervenchirurgie 318
β) Hirnnerven 319

14. Chirurgie des Nervus opticus . 320
Osteoplastische Freilegung der Orbita 320
N. trigeminus (extracraniell) . 323
α) Ramus I (ophthalmicus) des Trigeminus 323
1) N. frontalis 323
2) N. nasociliaris 325
β) Ramus II Trigemini: Nerv. maxillaris 325
1) Freilegung des N. maxillaris an der Schädelbasis 325
2) Freilegung des N. zygomaticus 330
3) Nn. sphenopalatini . . . 330
4) Nn. alveolares superiores 330
5) N. infraorbitalis 330
6) Nn. palatini 332
γ) Ramus III Trigemini: Nervus mandibularis 332
1) N. buccinatorius 336
2) N. auriculo-temporalis . 336
3) N. alveolaris inferior . . 337
4) Ramus mentalis des N. alveolaris inferior . . . 338
5) Ramus mylohoideus . . 339
6) N. lingualis 339
15. N. facialis 339
16. N. acusticus 343
17. N. vagus 343
a) N. laryngeus superior . . . 344
b) N. laryngeus inferior . . . 344
18. N. accessorius 344
19. N. hypoglossus 348

H. Rückenmarksnerven . . . . . 348—388

a) Die 4 oberen Halsnerven (Plexus cervicalis) . . . . . 348—353

20. Nervus occipitalis major . . . 351
21. N. occipitalis minor (N. auricularis magnus, N. cutaneus colli) 352
22. N. cervicalis IV (Nn. supraclaviculares, N. phrenicus . . 353

b) Die 4 unteren Halsnerven (Plexus brachialis) . . . . . 353—362

23. Nn. thoracales anteriores . . 355
24. Nn. subscapulares und thoracodorsalis 355
25. N. thoracalis longus 355
26. N. axillaris 355
27. N. suprascapularis 355
28. N. dorsalis scapulae 356
29. N. cutaneus brachii medialis . 356
30. N. cutaneus antebrachii medialis 356
31. N. musculocutaneus 356
32. N. medianus mit Aesten . . . 357

c) Nervi digitales volares communes . . . . . 362—364
d) Ramus interosseus mediani 364
e) Nervus cutaneus palmaris 364
f) Nervus digitales volares proprii . . . . . 364—370

33. N. ulnaris mit Aesten 364
a) Ramus cutanus palmaris . 366
b) Ramus dorsalis manus . . 366
c) Ramus volaris manus . . . 366

Seite

34. N. radialis mit Aesten 366
a) Cutaneus brachii posterior 368
b) N. cutaneus antebrachii dorsalis 368
c) Ramus profundus 368
d) Ramus superficialis 370

g) Nervi thoracales . . . . . 370—372

35. Nervi intercostales 370

h) Plexus lumbalis . . . . . 372—376

36. Nervus iliohypogastricus . . . 372
37. N. ilioinguinalis 372
38. N. cutaneus femoris lateralis . 372
39. N. genitofemoralis 374
40. N. femoralis und Aeste . . . 374
a) Nn. cutanei anteriores . . 375
b) N. saphenus 375
41. N. obturatorius 375

i) Plexus sacralis . . . . . 376—388

42. N. glutaeus superior 376
43. N. glutaeus inferior 376
44. N. cutaneus femoris posterior 376
45. N. ischiadicus und Aeste . . 377
a) N. tibialis 379
α) N. cutaneus surae med. 380
β) N. plantaris medialis . . 382
γ) N. plantaris lateralis . . 382
b) N. peroneus communis . . 384
α) N. cutaneus surae lateralis 384
β) N. peroneus profundus 384
γ) N. peroneus superficialis 388

L. Plexus pudendus . . . . . 388—390

a) Nervus pudendus . . . . . 389—390

K. Plexus coccygeus 390

46. Nervi anococcygii 390

L. Truncus sympathicus 390

47. Trennung der Pars cervicalis n. sympathici und Excision des Ganglion cervicale superius 391

Vierter Abschnitt.

Chirurgie der Extremitäten.

a) Allgemeines 392
b) Ueber Nervenanastomosen, Nerventransplantation und Nervenpfropfung 394
c) Zur Muskelchirurgie 394
d) Chirurgie der Sehnen 396
e) Zur Chirurgie der Gelenkbänder 400
f) Zur Chirurgie der Knochen 401

A. Arthrotomie, Osteotomie und Resektionen . . . . . 402—478

a) Technik: Allgemeines . . . . . 402—405
b) Indikationen und Kontraindikationen . . . . . 405—408
c) Nachbehandlung . . . . . 408—410
d) Operationen am Fuß . . . . . 410—423

Seite

1. Resektion der Zehenphalangen und Metatarsalknochen . . . 410
2. Resektion des Hallux valgus . 410
3. Osteoarthrectomia metatarso-tarsea u. Tarsectomia anterior 411
4. Osteoarthrectomia medio-tarsea 412
5. Excisio ossis navicularis . . . 415
6. Arthrotomie des CHOPART-schen Gelenks 415
7. Excisio tali 415
8. Excisio calcanei 416
9. Arthrectomia talo-calcanea u. Tarsectomia posterior 417
10. Resectio pedis 418
11. Tarsectomia totalis 422

e) Operationen am Unterschenkel . . . . . 423—426

12. Osteotomia supramalleolaris . 423
13. Resektion des unteren Unterschenkeldrittels 423
14. Osteotomia tibiae 424
15. Resectio tibiae 425
16. Resectio fibulae 426

f) Operationen am Knie . . . . . 426—437

17. Arthrotomie, Arthrektomie und Resektion am Kniegelenk . . 426
18. Meniscotomie 435
19. Arthrotomia genu bei Luxatio patellae habitualis 436
20. Excisio patellae 437

g) Operationen am Oberschenkel . . . . . 437—440

21. Osteotomia femoris supracondylica 437
22. Osteotomia et Resectio femoris 439
23. Osteotomia et Resectio femoris subtrochanterica 439

h) Operationen an Hüfte und Becken . . . . . 440—450

24. Arthrotomia et Resectio coxae 440
α) Arthrotomia coxae mit vorderem Schnitt 440
β) Arthrotomia coxae mit hinterem Schnitt 441
25. Arthrotomia coxae bei Luxatio congenita 446
26. Osteotomia pelvis 447
27. Resektion einer Beckenhälfte 447
28. Resectio ossis sacri 449

i) Operationen an Fingern und Hand . . . . . 450—454

α) Vorbemerkungen zu den Operationen an den Fingern 450
β) Vorbemerkungen zu den Operationen an der Hand 451

29. Excision der Phalangen, Metacarpalknochen, der Interphalangeal- und Metacarpophalangealgelenke 453

k) Operationen am Vorderarm . . . . . 454—456

30. Osteotomia et Resectio ulnae 455
31. Osteotomia et Resectio radii 456

l) Operationen am Ellenbogen . . . . . 456—463

32. Arthrotomia, Resectio et Arthrectomia cubiti 457

m) Operation am Oberarm . . . . . 463—465

33. Osteotomia et Resectio diaphyseos humeri 464

n) Operationen an der Schulter . . . . . 465—479

34. Arthro-, Arthrectomia et Resectio articulationis humeri 465
35. Resectio claviculae, artic. sterno- und acromio-clavicularis 475
36. Resektion und Totalexcision der Scapula 476

Seite

B. Amputationen und Exartikulationen . . . . . 479—552

a) Einleitung 479
b) Entwicklung der Amputationsmethoden 480
c) Ausführung der verschiedenen Methoden 484
d) Die Methoden zur Erzielung funktionsfähiger Stümpfe 488
e) Fußamputationen . . . . . 497—509

Seite

37. Abtragung der Zehen und einzelner Metatarsalknochen . . 497
38. Exartikulat. sämtlicher Zehen 497
39. Amputatio metatarsea 498
40. LISFRANCsche Exartikulation 499
41. JÄGER-BONAsche Exarticulation 500
42. CHOPARTsche Exartikulation . 501
43. Amputatio intertarsea 503
44. MALGAIGNEsche Operation . . 503
45. Amputatio subtalica osteoplastica 504
46. SYMEsche Operation 504
47. PIROGOFFsche Operation . . 506

f) Unterschenkelamputationen . . . . . 509—515

48. Amputatio cruris 509

h) Amputationen am Knie . . . . . 515—518

49. Exarticulatio genu 516

i) Oberschenkelamputationen . . . . . 518—538

50. Amputatio femoris diacondylica 520
51. Amputatio femoris diacondylica osteoplastica 521
52. Amputatio femoris supracondylica 523
53. Amputatio femoris supracondylica osteoplastica 523
54. Amputatio femoris durch die Mitte 524
55. Amputatio femoris alta . . . 526
56. Exarticulatio coxae 526
57. Amputatio pelvis et Exarticulatio interilio-abdominalis . . 532

k) Hand- und Fingeramputationen . . . . . 538—541

58. Amputatio et Exarticulatio digitorum 538
59. Exarticulatio manus 540

l) Amputationen des Armes . . . . . 541—552

60. Amputatio antibrachii 541
61. Exarticulatio cubiti 542
62. Amputatio brachii 544
63. Exarticulatio humeri 546
64. Exarticulatio interscapulo-thoracalis 548

Fünfter Abschnitt.

Chirurgie des Kopfes und Rumpfes.

A. Die Chirurgie des Kopfes . . . . . 553—616

a) Chirurgie des Auges und der Orbita . . . . . 556—557
b) Chirurgie der Nase und ihrer Nebenhöhlen . . . 557—569

Seite

1. Offenlegung der Nasenhöhle mit Nebenhöhlen 559
2. Normalverfahren von vorne her 561
3. Bucco-nasale Methoden . . . 563
4. Eröffnung des Sinus maxillaris 563
5. Eröffnung des Sinus frontalis 565
6. Eröffnung der Siebbeinhöhlen 569

c) Chirurgie der Kieferknochen . . . . . 569—586

7. Resektion des Oberkiefers . . 569
8. Osteoplastische Oberkieferresektion 575
9. Osteoplastische Oberkieferresektion zur Freilegung der Schädelbasis 576
10. Entfernung der Hypophysis cerebri 579
11. Freilegung der Fossa retromaxillaris 580
12. Resektion des Unterkiefers . 580
13. Osteoplastische Spaltung des Unterkiefers 583
14. Resektion des Kiefergelenks . 584

d) Chirurgie des Gehörorgans . . . . . 586—596

15. Freilegung der Mittelohrräume 586
16. Trepanation des Processus mastoideus 587
17. Radikaloperation des Mittelohres 589
18. Operation bei Labyrintheiterung 593
19. Operation bei otitischen Hirnkomplikationen 593
20. Trepanation für otitische Hirnabscesse 594

e) Chirurgie der Speicheldrüsen . . . . . 596—598

21. Submaxillarspeicheldrüse . . 596
22. Excisio parotidis 596

f) Chirurgie des Mundes und der Rachenhöhle . . . 598—616

23. Incisionen in Zunge und Mundboden 600
24. Resectio linguae vom Munde aus 601
25. Operation vorgeschrittener Zungenkrebse 605
26. Zungenresektion mit gleichzeitiger medianer Kieferresektion 609
27. Excision der Zunge bei seitlicher Erkrankung des Kiefers 610
28. Excision von Carcinomen des Zungengrundes 612
29. Operation der Gaumenspalte 614
30. Tonsillotomie 614
31. Excision von Tumoren der Tonsille 615

B. Chirurgie des Halses . . . . . 616—685

a) Normalschnitt für das obere und untere Halsdreieck . . . . . 616—620

32. Normalschnitt für das obere seitliche Halsdreieck 616
33. Normalschnitt für das untere seitliche Halsdreieck 618

b) Chirurgie des Larynx . . . . . 620—631

34. Laryngotomia mediana und Laryngectomia interior circumscripta 620
35. Pharyngo-Laryngotomia partialis 622
36. Pharyngo-Laryngotomia subhyoidea mediana 622
37. Laryngectomia totalis 625
38. Tracheotomie 628
α) Crico-Tracheotomia oder Tracheotomia superior . . 628
β) Tracheotomia inferior . . 630

Seite

c) Chirurgie des Pharynx und Oesophagus . . . . . 631—649

39. Pharyngotomia subhyoidea . 631
40. Pharyngectomia medio-lateralis (Resectio pharyngis retrolaryngea) 633
41. Pharyngotomia lateralis (Resectio pharyngis lateralis . . 636
42. Oesophagotomie 639
43. Resectio oesophagi 640
44. Pharynxplastik u. Oesophagoplastik 642
45. Chirurgie des Retropharyngealraumes 643
46. Radikaloperation der Fistula colli congenita 644
47. Operation des Torticollis spaticus 645
48. Freilegung des Ductus thoracicus 648

e) Chirurgie der Schilddrüse . . . . . 649—683

49. Indikationen und Resultate der Kropfoperationen 649
50. Grenzen der Kropfexstirpation 651
51. Vergleich unserer mit anderen Methoden 653
52. Normalverfahren bei beweglichen Kröpfen 654
53. Verfahren bei schwierigen Fällen 661
54. Excision der Struma mediana 666
55. Die Enukleation des Kropfes 666
56. Die Resektion des Kropfes . 669
57. Die Enukleationsresektion des Kropfes 670
58. Exenteration (Zerstückelung) des Kropfes 672
59. Operation der Struma intrathoracica 673
60. Excisio strumae mit Resectio sterni et costarum 676
61. Operation rezidiver Strumen 677
62. Excision der BASEDOW-Struma 678
63. Ligatur der Schilddrüsenarterien 679
64. Excision entzündeter Strumen 680
65. Excision maligner Strumen . 681
66. Transplantation des Kropfes . 682

f) Chirurgie der Thymus . . . . . 683—685

67. Excision der Thymusdrüse 683

C. Chirurgie des Thorax . . . . . 685—740

a) Chirurgie der Thoraxweichteile . . . . . 685—695

68. Amputation der Brustdrüse . 685
69. Operation des Brustkrebses . 685
70. Radikaloperation des Brustkrebses 686

b) Fortschritte in der Chirurgie der Brustorgane . 695—696

c) Verhütung und Behandlung des operativen Pneumothorax . . . . . 696—701

d) Die Frage der Drainage der Brusthöhle . . . . . 701—703

e) Chirurgie der Thoraxwand . . . . . 703—711

71. Die Rippenresektion 703
72. Rippenresektion bei Rippentuberkulose 706
73. Rippenresektion bei Tumor . 707
74. Die Resektion des Sternum 708

f) Mediastinotomie . . . . . 711—716

75. Mediastinotomia anterior . . 711
76. Mediastinotomia posterior . 711
77. Costo-transversektomie . . 715

Seite

g) Pleurotomie . . . . . 716—726

78. Indikationen zur Pleurotomie 716
79. Pleurotomie bei Empyem . . 718
80. Behandlung vernachlässigter Empyeme 720
81. Behandlung veralteter Empyeme 721

h) Pneumotomie . . . . . 726—732

82. Behandlung der Lungeneiterungen 726
83. Chir. Behandlung der Lungentuberkulose u. -aktinomykose und ihrer Folgezustände . . 727
84. Chirurgie der Lungengeschwülste 729
85. Chirurgische Eingriffe bei Lungenverletzungen 731

i) Transpleurale Operationen . . . . . 732—740

86. Laparotomie durch das Zwerchfell hindurch — Laparotomia transpleuralis . . 733
87. Die Chirurgie des Brustteils der Speiseröhre 736
88. Oesophagotomia transpleuralis 737
89. Oesophagogastrostomia transpleuralis 738
90. Resectio oesophagi transpleuralis 738
91. Kontraindikationen für die transpleurale Oesophagotomie 739

D. Chirurgie des Abdomens . . . . . 740—1060

a) Die Laparotomie . . . . . 740—760

92. Indikationen der Laparotomie und Bedingungen ihres Erfolges im allgemeinen . . 740
93. Schnittanlage u. Nahtmethoden bei Laparotomie 744
94. Komplikationen nach Laparotomie 748
95. Laparotomie bei Peritonitis . 752
96. Laparotomie bei Abdominaltuberkulose 758
97. Laparotomie bei peritonealen Adhäsionen 760

b) Die Bruchoperationen (Herniotomien) . . . . . 760—780

98. Radikaloperation des Leistenbruchs 760
α) Operation unkomplizierter äußerer Leistenhernien . . 760
β) Operation komplizierter und innerer Leistenhernien 769
γ) Operation übergroßer Leistenhernien 772
99. Radikaloperation des Schenkelbruchs 773
α) Radikaloperation des gewöhnlichen kleinen oder mittelgroßen Schenkelbruchs 774
β) Radikaloperation großer Schenkelbrüche 776
100. Radikaloperation des Nabelbruchs und Bauchbruchs . . 777
α) Radikaloperation des gewöhnlichen freien kleinen Nabelbruchs 777
β) Radikaloperation großer Nabel- und Bauchbrüche . 778

Seite

c) Chirurgie der Gallenwege . . . . . 780—822

101. Uebersicht und Entwicklung 780
102. Indikationen zur Operation und Allgemeines zur Technik 782
103. Die Cholecystostomie . . . 790
α) Cholecystostomie b. breiter Verwachsung und Pericystitis 791
β) Cholecystostomie bei freier Gallenblase 791
104. Die Cholecystotomie 793
Anhang: Cysticotomie . . . 799
105. Die Cholecystektomie . . . 799
Anhang: Excision der Mucosa 804
106. Die Cholecystenterostomie . 805
107. Die Choledochotomie . . . 808
α) Choledochotomia superior 809
β) Choledochotomia retroduodenalis 811
108. Choledocholithotripsie . . . 813
109. Choledocho-Enterostomie . . 813
110. Duodenocholedochotomie u. -stomie 814
α) Choledochotomia transduodenalis 814
β) Choledochoduodenostomia transduodenalis (s. interna) 815
111. Hepaticotomie u. Hepaticolithotripsie 817
α) Hepaticotomie 817
β) Hepaticolithotripsie . . . 818
112. Hepaticostomie und Hepaticoenterostomie 819
113. Hepatocholangiostomia externa und Hepatocholangio-Enterostomie 820

d) Leberchirurgie (ohne Gallenwege) . . . . . 822—834

114. Chirurgische Behandlung der Lebercirrhose 822
115. Die TALMAsche Operation bei Ascites 824
α) Exoepiplopexie u. einfache Epiplopexie 826
β) Splenopexie 827
116. Die Hepatopexie 827
117. Die Eröffnung von Leberabcessen 829
118. Die Leberresektion 829
119. Ligatur der Arteria hepatica (und der Vena portae) . . . 833

e) Chirurgie des Pankreas . . . . . 834—840

120. Allgemeine Bemerkungen . . 834
121. Operationen bei sekundären Pankreaserkrankungen . . . 835
122. Die eigentlichen Pankreasoperationen 837
α) Freilegung des Pankreas bei Verletzungen 837
β) Drainage und Exstirpation von Pankreascysten . . . 837
γ) Exstirpation fester Pankreastumoren 838
δ) Chirurgische Behandlung von Pankreasentzündung . 839
ε) Pankreolithotomie u. Wirsungo-Duodenostomie . . 840

f) Chirurgie der Milz . . . . . 841—843

123. Splenotomie u. Splenektomie 841
124. Splenopexie nach RYDYGIER 842

g) Chirurgie des Magens . . . . . 843—907

125. Allgemeine Bemerkungen 843
126. Gastroenterostomie. Allgemeine Regeln 844

α) Die Gastro-jejunostomia inferior longitudinalis 847

127. Gastro-jejunostomia antecolica inferior longitudinalis . 847
128. Gastro-jejunostomia retrocolica inferior longitudinalis . 849

Seite

β) Die Gastro-jejunostomia inferior verticalis 853

129. Gastro-jejunostomia antecolica verticalis inferior cum anastomosi 856

130. Gastro-jejunostomia retrocolica inferior verticalis Y-formis 859

γ) Gastro-duodenostomie 863

131. Gastrektomie 870

α) Gastrectomia partialis 871

132. Pylorektomie. Bemerkungen zur Wahl der Methode . . . 871

133. Pylorektomie mit Gastro-duodenostomie 876

134. Pylorektomie mit Gastro-jejunostomie 886

135. Pylorektomie nach Rydygier-Billroth I 887

136. Pylorektomie nach Henle, Mikulicz und Rydygier III 887

137. Unregelmäßige und zirkuläre partielle Gastrektomie . . . 888

138. Gastrektomie mit Colonresektion 889

139. Gastrektomie mit Resektion der Cardia 891

β) Gastrectomia totalis 893

140. Technik der Gastrectomia totalis 894

γ) Gastrectomia totalis mit Oesophago-duodenostomosis 895

δ) Gastrectomia totalis mit Oesophago-jejunostomosis 897

141. Anhang. Gastroplastik . . . 898

142. Die Gastrostomie 898

α) Die direkte Gastrostomie . 899

β) Jejunogastrostomie nach Tavel 905

γ) Oesophago-jejuno-gastrostomie nach Roux 905

h) Chirurgie des Darmes . . . . . 907—965

143. Allgemeines zur Darmchirurgie und Einteilung . . . 907

144. Enterostomie, Indikation und Formen derselben 909

α) Temporäre Enterotomie . 909

β) Enterostomie im engeren Sinne 910

γ) Dauernde Enterostomie . 915

145. Duodenostomie 916

146. Jejunostomie 916

147. Colostomie 918

148. Appendicostomie 924

149. Enteroanastomosis und Darmausschaltung 925

150. Laterale Enteroanastomosis . 927

151. Enteroanastomosis mit uni- oder bilateraler Darmausschaltung 928

152. Darmresektion. Allgemeine Bemerkungen 932

153. Dünndarmresektion 933

154. Resectio ileo-coecalis 938

155. Dickdarmresektion 943

156. Chirurgische Eingriffe bei Erkrankung des Processus vermiformis. Allgemeine Bemerkungen 950

a) Technik der Radikaloperation bei abgelaufener Entzündung 952

b) Frühoperation der Appendicitis im akuten Stadium 956

c) Operation im Intermediärstadium nach Absceßbildung 959

d) Operation bei diffuser Peritonitis nach Appendicitis 962

i) Chirurgie des Mastdarms . . . . . 965—995

157. Excisio recti 965
Indikationen zur Amputation und Resektion . . . 966

158. Technik der Mastdarmamputation 968

Seite

α) Die perineale Methode der Amputatio recti nach LISFRANC 969
β) Die coccygeale Methode der Rectumamputation nach KOCHER 970
Anhang. γ) Septische Excision des Rectum mit durchgehendem hinteren Längsschnitt 978
δ) Excisio recti mit Vaginalschnitt 979
159. Die sacrale Methode der Amputatio recti nach KRASKE . 980
160. Die kombinierte Methode der Mastdarmamputation 981
161. Die Resektion des Mastdarms 984
α) Am Colon pelvinum . . . 984
β) Am extraperitonealen Abschnitt 985
γ) Die kombinierte Methode zur Resectio recti 987
162. Operation der Hämorrhoiden 988
163. Operation des Prolapsus ani und recti 990

k) Nierenchirurgie . . . . . 995—1009

164. Allgemeine Bemerkungen . 995
165. Schnittführung zur Freilegung von Niere und Ureter . 996
166. Freilegung der Niere mit bloßer Kapselspaltung. Nierendekapsulation. Nephropexie 998
167. Nephrotomie und Nephrolithotomie. Pyelotomie . . 1003
α) Nephrotomie 1003
β) Pyelotomie 1005
Anhang: Nephro- und Pyelostomie 1005
168. Nephrektomie 1005
α) Lumbale Nephrektomie . 1006
β) Transperitoneale Nephrektomie 1008
169. Excision der Nebenniere . . 1009

l) Chirurgie des Ureter . . . . . 1009—1021

170. Allgemeine Bemerkungen . 1009
171. Die intraperitonealen Anastomosen von Ureter zu Ureter und Blase 1010
α) Die Ureteroanastomosis . 1010
β) Die Ureterocystostomie . 1011
γ) Die Uretero-trigono-sigmoideostomie 1015
172. Die extraperitonealen Operationen am Ureter 1018
α) Chirurgie des lumbo-renalen Abschnittes des Ureter 1018
β) Operationen am abdomino-pelvinen Teil des Ureter 1020
γ) Operationen am intramuralen u. intravesicalen Abschnitt des Ureter . . 1021

m) Freilegung der Lendenwirbelkörper . . . . . 1021—1023

173. Die Lumbo-Vertebrotomie 1021

n) Chirurgie der Blase . . . . . 1023—1032

174. Cystotomia alta (suprapubica) 1023
175. Cystostomia alta (suprapubica) 1026
176. Cystectomia totalis et partialis 1027
α) Resectio vesicae suprapubica 1027
β) Excisio vesicae totalis suprapubica et perinealis 1029
177. Cystotomia perinealis . . . 1031

o) Chirurgie der Prostata . . . . . 1032—1045

178. Allgemeine Bemerkungen . 1032
179. Die Prostatektomie 1032
α) Transvesicale Enukleation der Prostata 1035
β) Perineale Prostatektomie 1037
γ) Totalexcision der Prostata bei Carcinom 1042
180. Die Urethrotomia externa . 1042

Seite

p) Zur Chirurgie der männlichen Geschlechtsteile 1045—1055

181. Allgemeines. Schnittrichtung 1045
182. Die Kastration 1046
183. Operation der Varicocele . 1048
184. Operation der Hydrocele . 1049
185. Orchidopexie bei Retentio testis und Kryptorchismus . 1049
186. Vasektomie 1050
Anhang. Vasodidymostomie 1051
187. Excision der Samenblasen . 1051
188. Amputatio penis 1053
189. Ausräumung der Lymphdrüsen in der Leiste und längs der Vasa iliaca und obturatoria 1054

q) Zur Chirurgie der weiblichen Geschlechtsteile 1055—1060

190. ALEXANDER-ADAMSsche Operation für mobile Retroflexio uteri 1055
194. Die Exohysteropexie . . . 1058

Allgemeines.

Einleitung.

Die Operationsübungen am Kadaver haben im Vergleich zu früherer Zeit nur noch eine beschränkte Wichtigkeit für die Ausbildung des Arztes zu operativer Technik. Dieselben bedürfen durchaus der Ergänzung durch die Teilnahme an Operationen, welche am Lebenden ausgeführt werden. Aber auch diese genügt nicht, denn bei den letzteren ist es unmöglich, jeweilen die Indikationen und das Detail der Technik zu besprechen und auseinanderzusetzen.

Eine Operationslehre kann hier ergänzend eintreten, sobald sie das Gute in sich aufnimmt, was die Operationsübungen am Kadaver einschließen, ausführt, was der Zuschauer bei Operationen am Lebenden sehen soll, beides ergänzt, indem sie die Indikationen bespricht, welche zu dieser und jener Operation Anlaß geben und die Wahl der Methode bestimmen und endlich die Bedingungen auseinandersetzt, welche den guten Erfolg eines Eingriffes zu sichern vermögen.

Wir können uns zwar nicht ganz einverstanden erklären damit, daß die Uebungen am Kadaver von dem chirurgischen Kliniker völlig vernachlässigt und einem in Operationen noch wenig erfahrenen Dozenten überlassen werden. Die Uebungen sind eine ausgezeichnete Wiederholung der topographischen Anatomie, welche das Beste nur dann leistet, wenn sie von einem erfahrenen Fachmann mit stetem Hinweis auf die Bedürfnisse der Chirurgie geübt wird.

Einige Anatomen haben ja in verdienstlicher Weise bei ihren Lehrbüchern bei jeder Gelegenheit dem chirurgischen Bedürfnis Rechnung getragen, aber man hat den Eindruck, daß einzelne Anatomen zu weit gehen nach dieser Richtung und in Fragen mitsprechen, wo praktische Erfahrung allein entscheiden kann. Die Chirurgen sind ihnen viel dankbarer dafür, wenn sie sich für ihre Bedürfnisse interessieren und vielmehr in Einzelheiten eintreten, als dies bislang geschah.

Wir Chirurgen bedürfen gegenwärtig ungleich genauer Angaben über Verlauf von Gefäßen, Arterien sowohl als Venen, aber auch der größeren und kleineren Nerven, als die meisten Handbücher über Anatomie sie enthalten. Wir suchen die Arterien nicht mehr bloß am Locus electionis auf und nicht bloß, um sie zu unter-

binden; wir müssen oft auch Venen ligieren oder Venennähte machen oder Venen excidieren; wir wollen ganz genau wissen, welchen Verlauf selbst kleinere Nerven haben, in welchen Schichten sie liegen und in welchen Gebieten sie sich verzweigen, weil wir durch Injektion in die Nervenstämme sie unempfindlich machen sollen für Operationen.

Die Beziehungen der einzelnen Organe, ihre normale Lage, ihre Befestigungsmittel sind von den Herren Anatomen noch viel zu wenig studiert, als daß wir uns mit den daherigen Angaben begnügen könnten. Es ist z. B. noch eine offene Frage, wie eine normale Niere fixiert ist und darüber hätten doch in erster Linie die Anatomen sich auszusprechen.

Wir sind genötigt, uns selber zu helfen, wenn wir prüfen, welches die wenigst verletzenden Schnitte sind, um ein Gelenk zu öffnen oder einem tief gelegenen Organe beizukommen ohne unnütze Nebenverletzungen. In den Anatomien bestehen darüber keine Angaben und das ist ein wichtiger Grund, daß es noch so viele Operationsmethoden für denselben Zweck gibt, während doch bloß eine einzige die beste sein kann, wenn und weil sie anatomisch-physiologisch am besten begründet ist.

Wir halten daran fest, gewisse Operationen als typisch hinzustellen und nicht alle möglichen Verfahren nebeneinanderzustellen, bloß weil sie einen berühmten Mann zum Gevatter haben. Wie weit abweichende Methoden berechtigt oder vorzuziehen sind, wird ein junger Chirurg, welcher sich gewisse anatomisch-physiologisch begründete Operationsverfahren zu eigen gemacht hat, leicht beurteilen, wenn er tüchtige Chirurgen Operationen an Lebenden ausführen sieht.

Geradezu bedenklich für die Patienten ist es, wenn ein jüngerer Chirurg glaubt, er bedürfe gar keiner Methode, Operationen auszuführen. Ich habe es gesehen, wie zu Operationen im Gesicht Schnitte benutzt wurden, welche notwendig den Facialis verletzen mußten, so daß der Patient ganz unnötigerweise eine lebenslängliche Entstellung davontrug.

Noch schlimmer ist es, wenn nicht die richtige Indikation zu einer Operation gestellt wird, wie wir schon in der Vorrede betont haben, und das betrachten wir neben der Aufstellung genauer, durch Illustration leicht verständlich gemachter Methoden für jeden einzelnen Fall als einen Hauptvorzug einer Operationslehre, daß sie auch darüber Belehrung schaffe, denn gerade aus Operationsübungen am Kadaver, die als Paukkurse vor dem Examen besonders beliebt sind, treten oft junge Aerzte heraus, ohne die geringste Rechenschaft geben zu können, warum die betreffenden Operationen ausgeführt werden.

Erster Abschnitt.

Allgemeine Operationslehre.

A. Die Vorbereitungen zur Operation.

a) Die Vorbereitung des Kranken.

Es ist nicht überall Uebung, Patienten auf Operationen vor zubereiten. Der Patient kommt, wenns hoch kommt, am Abend und wird am nächsten Morgen operiert. Eine Patientin, die mir erzählte, man habe ihr schon beidseitig die Ovariotomie gemacht und sie sei sehr rasch geheilt, war wegen dieser raschen Abwickelung so ungeduldig, daß sie mir durchbrannte, als ich ihr sagte, ihre neuerdings eingetretene Abdominalschwellung bedürfe einer genauen Untersuchung und eventuell Vorbereitung zur Operation. Sie wurde auch schon am nächsten Tag anderswo laparotomiert und am Tage darauf konnte ich der Autopsie beiwohnen: Es fand sich ein Ascites mit Lebercirrhose und Verwachsung der Därme als Folge der früheren „Ovariotomien". Ein Darm war angeschnitten worden; beide Ovarien fanden sich intakt vor. Sie war also 3mal Explorativincisionen unterworfen worden. Das sind die Folgen des Operierens Hals über Kopf, wenn ungeduldige Patienten mit Durchbrennen drohen.

1. Vorbereitungen, welche das Wartpersonal zu besorgen hat.

Wir haben für unser Wartpersonal spezielle Vorschriften drucken lassen, wie Patienten vorzubereiten sind für bestimmte Operationen; aber bei jedem Patienten ist eine Vorbereitung nötig mit Rücksicht auf Narkose, Asepsis und auf Verhütung übler Zufälle.

1) Jeder Patient soll gebadet und von Kopf bis zu Fuß mit warmem Wasser und Seife gründlich gereinigt und im Bereich des Operationsfeldes rasiert werden.

Wir sehen nicht ein, warum man nicht jedem Menschen die Wohltat einer gründlichen Säuberung von Kopf bis zu Fuß in chirurgischem Sinne angedeihen lassen soll. Wenn es sich um einen Patienten handelt, welcher an englische Hautpflege gewohnt ist, so wird er sich freuen, in seinen Gewohnheiten sich in Uebereinstimmung mit aseptisch-chirurgischen Gepflogenheiten zu sehen. Ist aber das Waschen und Baden von einem Menschen bisher als eine

überflüssige Bemühung betrachtet worden, so wird er sich nach der Prozedur erst recht verjüngt vorkommen.

Nach chirurgischer Reinigung soll man einen Menschen am ganzen Körper inkl. Haarkopf, Nägel, Mund und Rachenhöhle, Genitalien inspizieren dürfen, ohne die geringste Unreinigkeit an ihm zu finden. Diese Reinigungsprozedur hat am Tage vor der Operation zu geschehen im warmen Badezimmer; sie ist ungleich richtiger, als antiseptische Umschläge, wie sie einzelne Chirurgen vorschreiben auf die Haut der Operationsstelle. Letztere halten wir im Gegenteil für schädlich, da sie die Haut reizen und zu Ekzemen Anlaß geben können. Es genügt, das „Operationsfeld" mit Aether und Alkohol zu entfetten nach der Seifensäuberung. Nach dieser Prozedur wird die Operationsstelle mit einem aseptischen Verbande geschützt.

Nur wo man im Bereich bestehender Ekzeme oder anderer Dermatiten operieren muß, da bedarf es antiseptischer Maßnahmen, aber dann muß man auch völlig klar sein, daß sich ein aseptischer Verlauf nicht erzwingen läßt und muß die antiseptische Wundbehandlung durchführen, denn eine kranke Haut in Kürze aseptisch zu machen, ist unmöglich.

Ganz besondere Sorgfalt ist der Reinigung behaarter Körperteile zuzuwenden, wobei Schere und Bürste unentbehrliche Hilfsmittel sind.

2) Wie die äußere Haut, so sind alle, einer direkten Reinigung zugänglichen Schleimhäute einer entsprechenden Behandlung zu unterziehen.

Auch hierbei ist die mechanische Reinigung weit in den Vordergrund zu stellen. In erster Linie steht die Säuberung der Mundhöhle und auch der Nasenhöhle. Dieselbe beginnt mit Entfernung aller Unreinigkeiten an den Zähnen und mit Entfernung des Zahnsteines. Ohne diese Prozedur, welche man dem Zahnarzt überbürden kann, ist ein Reinhalten des Mundes unmöglich.

Ist dies geschehen, so genügt eine wiederholte Reinigung mit Zahnbürste, Seife und warmem Wasser, um den Mund reinzuhalten, auch Beläge auf Zahnfleisch und Zunge wegzubringen. Will man ein antiseptisches Mittel nicht entbehren, so genügt ein sehr schwaches Antisepticum, wie Salol oder $^1/_4$-proz. Karbolwasser zur Spülung von Mund, Rachen und Nase, damit man auch hier nicht durch zu starke Mittel künstliche Sekretion veranlasse und mehr schade als nütze.

Wo eigentliche Beläge vorhanden sind, Krusten an der Nase, Pfröpfe in den Mandeln, müssen diese von einem Assistenten entfernt werden und antiseptisch behandelt (Jodbepinselung).

Die Mundpflege hat eine so große Bedeutung für die Verhütung von Aspirationspneumonien bei jeder Narkose, daß man nie darauf verzichten sollte.

Aber nicht nur die oberen Luftwege und Verdauungswege sollen einer Reinigung unterzogen werden, sondern auch Vulva, Vagina und Rectum. Wo irgend ein Ausfluß besteht, ist es wünschenswert, denselben zu beseitigen durch eine gehörige Seifenauswaschung oder, was auf dasselbe hinauskommt, Auswaschung mit Lysol, am besten mittelst gestielter Tupfer.

Wenn dies geschehen ist, kann durch wiederholte Spülungen mit gekochtem, recht warmem Wasser oder einem schwachen Antisepticum, wie Lysol weitere Verunreinigung verunmöglicht werden.

Es ist nicht schwer, dem Patienten klarzumachen, daß er nicht selbst die Reinigung wieder illusorisch machen darf, indem er seine Hände mit irgend einem Schleimhautsekret verunreinigt und so die Stoffe auf gesäuberte Hautstellen überimpfe.

Daß ein Patient nicht mit vollem Rectum oder Blase zu einer Operation komme, ist wohl selbstverständlich, weil sonst das eine oder andere Mal Entleerung von Rectum und Blase während der Operation stattfindet.

Es ist deshalb am Morgen durch ein warmes schwaches Seifenklysma das Rectum und unmittelbar vor der Operation die Blase, wo nötig mit Katheter, zu entleeren.

3) Der Darmkanal soll entleert werden, aber nicht später als 2mal 24 Stunden vor der Operation.

Viele Chirurgen haben auf die Vorbehandlung des Darmkanals ganz verzichtet und befinden sich wohler dabei. Das ist ganz verständlich. Das Schlimmste, was vorkommen kann, ist, wenn der Patient noch zur Zeit der Operation an künstlichem Durchfall leidet.

Es ist nachgewiesen, daß die Wirkung der Abführmittel die ist, daß mit der Verdünnung des Darminhalts der Bakteriengehalt zunächst zunimmt und erst mit Nachlaß der Diarrhöe eine erhebliche Verminderung eintritt. Es muß also jede Nachwirkung eines Laxans am Tage der Operation völlig aufgehört haben; dies ist schon wegen der Verunreinigung des Körpers notwendig.

Man gibt 2 Tage vor der Operation einen Dessertlöffel voll natürlichen Karlsbader Salzes in 1 Glas warmen Wassers oder auch 1—2 Eßlöffel Ricinusöl. Aber eine Hauptsache ist die nachherige Diät, welche am besten in Fleischspeisen, weniger gut in Eierspeisen zu bestehen hat mit reichlicher Zufuhr von Getränken unter Ausschluß von Gemüsen, Kartoffeln, Kohlenhydraten, mit Ausnahme von Zucker. Namentlich schließen wir bei Erwachsenen auch die Milch aus, weil dieselbe reichlich Stuhl gibt, so günstig sie auch für die Asepsis des Darmes wirken mag. Bei Operationen im Bereich des Magendarmkanales ist es sicherer, kurz vor der Operation sich

auf künstliche Nährmittel, wie Tropon, flüssige Somatose in genügender Quantität mit beliebiger Flüssigkeitszufuhr zu beschränken.

Ist der Darm möglichst entleert, so ist es zweckmäßig, durch ein Darmantisepticum Zersetzung und Gasbildung zu beschränken. Wir geben mit Vorliebe Bismuthum subnitricum, 6mal 0,3 pro die. Die Beseitigung des üblen Geruches der Stuhlgänge ist bei dieser Medikation meist neben der Schwarzfärbung sehr auffällig.

2. Vorbereitungen durch den Arzt.

4) Dem Verhalten der Atmungsorgane muß Rechnung getragen werden, vor allem durch Bekämpfung bestehender Bronchitis.

Eine Bronchitis geht infolge Aspiration bei der Narkose sowie unter Einfluß der Fermentwirkung von Blutergüssen und infolge kleiner Embolien, endlich infolge Schädigung der Epithelien der Lunge durch das Narcoticum gar zu gerne in Bronchopneumonie über, die nicht selten zum Tode führt. Kann eine Operation nicht bis zur Beseitigung des Katarrhs verschoben werden, so verabfolgen wir Kreosotal und die Beobachtungen unseres früheren Assistenten Dr. ROLLIER, welcher diese Frage durch Jahre hindurch verfolgt hat, ergaben, daß dieses Mittel geeignet ist, Komplikationen zu verhüten und den Verlauf eingetretener Pneumonien gelinder zu gestalten.

Allerdings sind wir in passenden Fällen nicht vor großen Dosen zurückgeschreckt. Es wurde Kreosotal zu 10,0 morgens und abends in Klysma mit Milch gegeben und gelegentlich die Dose bei Ausbruch der Pneumonie noch gesteigert (bis 30,0), wobei Kampfer-Benzoë als Stimulans verabfolgt wurde.

Bestehende Stauungserscheinungen im kleinen Kreislauf bei einer notwendigen Operation stellen eine der schlimmsten Komplikationen sowohl für die Narkose als für die Folgen der Operation dar, wenn sie sich nicht beseitigen lassen. Sie gehören den folgenden Paragraphen an.

5) Vorbereitung in Hinsicht der Zirkulationsorgane.

Wie überaus wichtig für die Narkose das Verhalten des Herzens ist, ist bekannt, aber worauf es dabei in erster Linie ankommt, wird doch noch sehr verschieden beurteilt. Es fehlt nicht an Aerzten, welche sich gar nichts daraus machen, bei Herzfehlern dreist zu narkotisieren, weil sie die Erfahrung haben, daß auch solche Kranke die Narkose ganz gut vertragen.

Und allerdings kann man oft bei Herzfehlern und sehr unregelmäßiger Herzaktion Operationen ebenso glatt und rasch verlaufen und heilen sehen, wie bei gesunden Leuten. Es kommt alles darauf

an, festzustellen, wie weit das Herz fähig ist, gesteigerten Anforderungen trotz der Schädigung durch toxische Einwirkung bei der Narkose und eventueller Antisepsis noch zu genügen. Die Prüfung auf relative Insufficienz ist maßgebend.

Wenn ein Herzfehler völlig kompensiert ist und ein Patient auch bei leichten Anstrengungen keine üble Einwirkung verspürt, so bildet er keine Kontraindikation, weder für Narkose noch für Operation. Es ist unvergleichlich schlimmer, wie wir es nicht selten bei stark stenosierenden, speziell intrathoracischen Strumen sahen, wenn hochgradige venöse Stauungen auch ohne eigentliches Vitium cordis vorhanden sind, Zeichen leichten Lungenödems, Oedeme mit Stauungen im kleinen und großen Kreislauf.

KATZENSTEIN[1]) teilt ein Verfahren zur Funktionsprüfung des Herzens vor Operationen mit, welches Beachtung verdient. Er schaltet große Widerstände in den Kreislauf ein und beobachtet die Rückwirkung auf die Herztätigkeit. Bei normalem Herzen kommt die Mehrleistung zu stande ohne Vermehrung, ja meist mit Verminderung der Herzkontraktionen. Die Insufficienz des Herzens wird dagegen angezeigt, dadurch, daß bei $2^1/_2$ bis 5 Minuten langer Kompression beider Art. iliacae ext. am POUPART-schen Bande eine Vermehrung der Pulse mit Abnahme des Blutdrucks eintritt, welch letzterer bei sufficienten Herzen steigt.

Wir verfügen über eine interessante Beobachtung von Atherom der Koronararterien bei einer Patientin, bei welcher schon oft starke Beklemmungen bei raschen Bewegungen eingetreten waren und welche 8 Tage nach unserer Untersuchung plötzlich starb. Bei dieser Patientin wurde die Insufficienz des Herzmuskels angezeigt durch eine ganz bedeutende Verminderung der Pulszahl, sobald man Patientin mehrfach in ihrem Bette aufsitzen ließ. Bei Basedowkranken ist die Veränderung der Pulsfrequenz im Sinne bedeutender Vermehrung bei stärkerer Inanspruchnahme ein häufiges und sehr beachtenswertes Zeichen.

Es scheint also eine erhebliche Beeinflussung der Frequenz der Herzkontraktionen durch vermehrte Ansprüche allerdings ein wertvolles Mittel zu sein, über die Leistungsfähigkeit des Herzens sich ein Urteil zu bilden, sowohl bei Dilatatio cordis, als bei toxischen Veränderungen des Herzmuskels (bei BASEDOWscher Krankheit, bei Infektionskrankheiten), endlich bei atheromatösen Veränderungen der Koronararterien mit ihren Folgen und namentlich auch bei hochgradigem Fettherz. Man sieht nicht selten fette Leute im Anschluß an etwas länger dauernde Narkose und eingreifende Operationen unerklärlich rasch zu Grunde gehen, wohl meist infolge der Schädigung

1) Deutsche med. Wochenschr., 1904, 22.

des Herzmuskels durch Gifte und Fermente während und nach der Operation.

Ein unerläßliches Mittel ist die Prüfung auf den Blutdruck mit dem RIVA-ROCCI-Apparat. Kann dieselbe in Ruhe und nach Anstrengung gemacht werden, so gibt sie noch wichtigere Anhaltspunkte in Bezug auf die Leistungsfähigkeit des Herzens. Mit unserem Riva-Rocci und gleichzeitiger Anwendung des Sphygmographen finden wir bei kräftigen Individuen einen mittleren Blutdruck von 150 mm Hg. BOERI[1]) gibt denselben zu 120—140 an. Jedenfalls ist ein Blutdruck über 160 ein gesteigerter und unter 110 ein sehr niedriger Druck.

Aber nicht nur über die Kraft und Resistenz des Herzens gibt diese Prüfung Aufschluß, sondern auch über das Verhalten des Vasomotorenzentrums. Wir haben 2mal Patienten mit leichten Andeutungen ADDISONscher Krankheit rasch dahinsterben sehen, bei denen die vorherige Blutdruckbestimmung einen wichtigen Anhaltspunkt hätte geben können.

Auch über das Verhalten der Venen muß man sich vor einer Operation orientieren, um wie beim Herzen vorbereitet zu sein gegen plötzliche Zufälle. Es ist vor allem auf Varicen und Thrombosen an den unteren Extremitäten zu untersuchen. Denn die Narkose, die Fixation während der Operation, die Lagerung nachher, endlich die Einwirkung von Blutferment und anderen Giften leistet der Thrombose und der gefährlichen Embolie bedenklichen Vorschub.

LENNANDER hat auf die Notwendigkeit hingewiesen, bei solchen Patienten von vorneherein die Beine hochzulegen. Noch wichtiger ist es, daß man bei der Narkose besonders darauf zu achte, nicht die unteren Extremitäten durch Gurte zu schnüren oder herabhängen zu lassen. Die Beine müssen massiert werden während des Bettliegens und in ganzer Länge mit guten Flanellbinden eingewickelt werden, bevor der Patient zum erstenmal seinen Fuß wieder auf den Boden setzt.

6) Vorbereitung mit Rücksicht auf die Funktion der Harnorgane. Daß man bei jedem Patienten, der zur Operation kommt, vom Wartepersonal zu verlangen hat, daß die Blase entleert sei, ist oben gesagt.

Allein es ist auch nötig, über die Funktion der Nieren ein Urteil zu haben, indem man eine kryoskopische Untersuchung des Urins und des Blutes vornimmt. Daß diese bei Nierenoperationen unumgänglich ist, ist längst anerkannt seit KORANYIs wichtiger Entdeckung.

Die Niere ist ein so wichtiges Ausscheidungsorgan für Gifte jeder Art, welche bei und nach Operationen in das Blut aufgenommen werden, und wären es bei rein aseptischer Behandlung auch bloß

1) Gazz. d. osped. 1902.

die Narcotica und die Fermente des ergossenen Blutes — daß Sicherheit eines guten Verlaufes nur zu versprechen ist, wenn die Nieren sufficient erfunden sind. Der Assistent hat vor jeder Operation die entsprechende genaue Urinuntersuchung vorzunehmen.

Es ist wünschenswert, die Funktion der Niere durch Verabfolgung von Getränken und mittelst subkutaner oder rektaler Zufuhr von physiologischer Kochsalzlösung zu steigern, um rascher Ausscheidung toxischer Produkte sicher zu sein, die in den Geweben als Folge der Operation frei werden oder zugeführt werden.

7) Nur ein genauer Allgemeinstatus kann endlich weitere Kontraindikationen für Vornahme einer Operation feststellen.

Außer hochgradigen Blutveränderungen, perniziöser Anämie, Leukämien, sind es der Diabetes, die ADDISONsche Krankheit, der Status thymicus und lymphaticus, welche relativ am häufigsten plötzliche üble Zufälle nach operativen Eingriffen verschulden. Hier kann nur durch eine längere geeignete Vorbereitung des Kranken, wie sie KAUSCH bei Diabetes ausführlich studiert und beschrieben hat (Stopfung mit Natron bicarbonicum bis zur Alkaleszenz des Urins), die aber mutatis mutandis auch bei gewissen Anämien, bei Addison, Basedow und Status lymphaticus nicht minder indiziert ist, die gefahrlose Durchführung einer Operation ermöglicht werden.

b) Vorbereitungen des Operationsraumes.

Befolgt man meinen Rat, Operationen bloß in wohleingerichteten Lokalen vorzunehmen, so bedarf es da keiner besonderen Vorschriften. Es ist immerhin auch für Einrichtung von Operationssälen lehrreich, zu besprechen, wie man sich verhalten soll, wenn man einmal genötigt ist, ein Lokal zu benutzen, welches sonst anderen Zwecken dient. In diesem Falle ist folgendermaßen vorzugehen.

1) Das Lokal ist unerbittlich von allen vorhandenen Möbeln, inkl. Leuchtern, Vorhängen zu leeren, welche nicht dem Zwecke der Operation dienen, Ofen, Kamine und was sich sonst nicht entfernen läßt, ist mit großen feuchten Tüchern zuzudecken. Nachher sind Boden und Wände mit möglichst warmer Seifenlösung abzuwaschen, die Decke mit Kalkfarbe zu überstreichen. Nach geschehener Lüftung (Reinigung) soll das Zimmer abgeschlossen werden.

Eine Desinfektion eines Zimmers vorzunehmen, in welchem eine Operation gemacht werden soll, kann ganz bedenkliche Folgen haben. Es wird kein Mensch behufs einer Operation gerade ein Zimmer wählen, in welchem Infektionskranke gelegen haben. Abwaschen der Wände mit Sublimat, Karbol, Formol gibt aber notwendigerweise Anlaß zu Ausdünstungen, welche bei länger dauernden Operationen sehr schädlich auf den Patienten wirken müssen.

Mir hat man einmal ein Zimmer, in welchem eine Operation gemacht werden sollte, mit Formoldämpfen so gründlich desinfiziert, daß es nahezu unmöglich war, selbst nach gründlicher Lüftung in demselben auszuhalten. Da kann man sich denken, wie eine solche geschwängerte Luft auf die Lungen eines narkotisierten Patienten wirkt.

Es handelt sich nur um gründliche mechanische Reinigung für ein gewöhnliches Zimmer und eine Abreibung mit warmem Seifenwasser oder auch mit Brot nach ESMARCH ist besser, als eine Abwaschung mit Sublimat. Die Hauptsache im Operationsraum ist, daß kein Staub aufgewirbelt werde, und auf Operationstisch oder Verbandmaterial herunterfallen könne. Es genügt deshalb auch, wenn mit derselben heißen Seifenwasserlösung, Tische und Stühle, die benutzt werden müssen, abgewaschen werden. Auch hier ist die Absicht, durch Antiseptica eine Desinfektion herbeiführen zu wollen, nur vom Uebel. Es müssen ja doch alle Möbel, bevor sie benutzt werden, mit sterilen Tüchern vollkommen zugedeckt werden.

Man wird am besten verstanden und es wird dem Befehl am sichersten nachgelebt, wenn man einfach anordnet, ein Zimmer zu leeren und von einer Ecke zur anderen mit Einschluß jedes Gesimses, Türschlosses etc. gründlich abzuwaschen und nachher abzuschließen.

c) Zurüstungen von Material zur Operation seitens des Hilfspersonals.

Die Zurüstungen zur Operation haben sich enorm vereinfacht, seit man zu der Erkenntnis gekommen ist, daß durch Kochen während bestimmter Zeit alle Infektionskeime genügend zerstört werden, um das dem Kochen unterworfene Material als chirurgisch steril bezeichnen zu können.

Die Vorschrift für das Personal, welches die Zurüstungen für eine Operation zu besorgen hat, lautet demnach: Alles Material, welches bei einer Operation Verwendung findet, muß genügend lange Zeit, von 10 Minuten bis zu 2 Stunden, gekocht werden (oder strömendem Dampfe ausgesetzt).

1) Zunächst bedarf es einer großen Anzahl von Baumwolltüchern, groß genug, um sämtliches Mobiliar mit (in obigem Sinne) sterilisierten Tüchern[1]) vollständig zuzudecken. Wo es trotz

1) Unsere großen Baumwolltücher und Mäntel werden, wenn sie nicht im strömenden Dampf sterilisiert sind, in Wasser eingelegt, welches $^1/_2$ Stunde gekocht hat und werden in demselben noch $1^1/_4$ Stunde gekocht.

Nach dem Gebrauch können dieselben sofort in lauwarmem Wasser, dann in Seifenwasser, werden in Seifensodalauge ausgewaschen, in dieser $^1/_2$ Stunde gekocht, in heißem, dann kaltem Wasser ausgewaschen und getrocknet.

Waschung nicht sicher ist, daß nicht durch die Unterlage Schmutz durchdringe, müssen Impermeabel mit lauem Seifenwasser [1]) abgewaschen unter die Tücher gelegt werden.

In ganz gleicher Weise müssen sämtliche Kleidungsstücke des Kranken und des bei der Operation beteiligten Personals mit sterilen Tüchern und Mänteln etc. eingehüllt werden. Dies hat in der Art zu geschehen, daß bloß diejenigen Teile unbedeckt bleiben, welche gründlich abgewaschen werden können, die nackten Arme, Hände, Gesicht. Es ist notwendig, bei Operationen am Kopf oder im Gesicht Kopf- und Barthaare so weit zu rasieren, als sie mit der Wunde in Berührung kommen können. Soweit der behaarte Kopf ge-

Fig. 1.

schützt werden kann durch eine in Wasser gekochte Kautschukkappe, ist derselbe mit solcher zu bedecken und noch vorragende Haare mit einer sterilen Binde um deren Rand herum zurückzuhalten.

Eine Schutzvorrichtung (Fig. 1) muß angebracht werden gegen das Gesicht des Patienten durch einen Schirm, wie wir ihm wohl zuerst bei Kropfoperationen durch ein über einen vernickelten Bogen gehängtes Tuch eingeführt haben. Denn bei Brechen, Husten und Ausschnauben des Patienten soll die „Tröpfchen-

1) Impermeabel verträgt heißes Wasser nicht.

infektion" nach FLÜGGE verhütet werden. Dieser Schirm wird am korrektesten mittelst eines sterilisierten wattierten Tuches hergestellt, welches nichts durchläßt. Derselbe ist ebenso wichtig, wie die Verhüllung des Kopfs und Gesichts der Aerzte nach Art türkischer Frauen mittelst Kopf- und Gesichtsmasken. Letztere sind nur dann wirksam, wenn man nach MENDES DE LEON[1]) den Mund mittelst einer Lage sterilisierter Watte schützt. Wenn ein Arzt an Katarrh leidet, soll er Mund und Nase mit Watte in geeigneter Weise (LEONs Helm) zudecken.

Es ist mir öfter interessant gewesen, zu sehen, wie die Operateure sich bis auf die Augen völlig einhüllen, während das Wartepersonal, das mit Instrumenten, Tupfern, Faden zu tun hat, nichts von diesen Vermummungen trägt. Da wären sie doch noch nötiger, weil hier die Einsicht bezüglich Gefahr des Ausschnaubens beim Sprechen, Husten etc. fehlt.

2) $1^1/_2$ Stunde gekocht oder durch strömenden Dampf sterilisiert müssen alle Kompressen, Tupfer und Binden sein, welche an den Patienten herankommen, sowie die Handschuhe der Operateure und des Hilfspersonals. Diese Bestandteile müssen für sich in eigenen kleinen zusammengebundenen Bündeln gekocht werden, um erst unmittelbar vor Gebrauch enthüllt zu werden. Tupfer und Mullkompressen werden in $7^1/_2$ ‰ physiologischer Kochsalzlösung gekocht.

Man kann auch die Operationsschwester gewöhnen, die Verpackung so einzurichten, daß man unmittelbar vor der Operation die Unterlagetücher bloß auseinanderzuklappen braucht, um sofort alles in richtiger Ordnung auf aseptischer Unterlage ausbreiten zu können. Zu äußerst ist das große Tuch, welches als Unterlage auf dem Tisch ausgebreitet wird; drin erscheinen in eigens und getrennt zusammengebundenen Paketen die großen und kleinen Gazekompressen, die Tupfer, die Handschuhe, die Drainröhren, die eingefädelten Nadeln, die Instrumente, so daß alles Zusammengehörige für sich verpackt ist.

3) Die Instrumente werden so sterilisiert, daß die zusammengehörigen für eine Operation in einem eigenen Abschnitt eines SCHIMMELBUSCH- oder verwandten Apparates (BRAATZ, SKIRVING) zusammengekocht und samt den Becken auf die sterilen Tücher hingestellt werden beim Gebrauch, wobei die Messer extra eingewickelt sind, um die Schneiden nicht zu verderben.

Wo man keinen eigenen Apparat hat, werden die Instrumente wie die Verbandstoffe in eine Gaze in geeigneter Weise eingewickelt, so daß sie bei dem Aufwickeln in guter Ordnung daliegen. Das Kochen der staubfrei aufbewahrten Instrumente geschieht am besten in 2-proz.

1) LANGENBECKs Archiv, Bd. 72.

Sodalösung oder, was aber zu einem weißen Niederschlag auf die Instrumente Anlaß gibt, in 2-proz. Boraxlösung. Können die Instrumente nicht unmittelbar dem Desinfektionsapparat vor der Operation entnommen werden, so bleiben sie in die Gaze eingewickelt, in welcher sie gekocht waren, oder die Schale wird mit steriler Gaze zugedeckt. Nach der Operation werden die Instrumente bei uns in Sodawasser gewaschen, in heißes Wasser eingelegt und abgetrocknet.

Die Messer, wenn sie richtig, d. h. vollkommen glatt fabriziert sind, können sehr wohl bloß in starke Lysollösung eingelegt und in Alcohol absolutus abgewaschen und mit steriler Gaze abgetrocknet werden.

4) Die Faden werden, nachdem sie 12 Stunden in Aether und 12 Stunden in Alkohol entfettet sind, in 1 ‰ Sublimatlösung 5 Minuten lang gekocht, und mit reinen durch Handtücher geschützten Händen auf Spulen locker aufgewickelt und in neue Sublimatlösung gelegt, mit welcher sie vor der Operation nochmals 10 Minuten lang gekocht werden. Glas wird mit Alcohol absolutus gereinigt. Die Faden bleiben am besten die Zeit der Operation über in der Lösung resp. in dem Glase, in welchem sie gekocht sind. Will man sich Aerger ersparen wegen des Einfädelns während der Operation, so läßt man die Faden vorher einfädeln und geordnet in eine oder zwei sterile Gazen einhüllen, die man nochmals für eine Minute dem Kochen in Sublimatlösung unterwirft und zusammengerollt auf den Tisch mit sterilisierten Tüchern legt, wo der Operateur die Gaze selber abrollt, um einen Faden mit Nadel nach dem anderen herauszunehmen. In gleicher Weise kann man es mit den Ligaturfäden halten.

Strenge Weisung ist jeder Operationsschwester zu erteilen, daß sie einen Faden bloß anrühren darf mit gründlich gereinigten Händen und sterilen Handschuhen. Kautschukhandschuhe sind für das Einfädeln schwer zu gebrauchen.

Ebenso strenge soll der Chirurg und seine Assistenten darauf halten, niemals einen Faden anzurühren, er habe denn Handschuhe angezogen, am besten gekochte Kautschukhandschuhe und darüber Baumwollhandschuhe.

5) Wie die Faden, so werden die Drainröhren und zwar ausschließlich Glasdrains an Stelle der schmutzigen Kautschukdrains in 1 ‰ Sublimatlösung 10 Minuten gekocht, darin aufbewahrt und aus der Lösung zugereicht. Wo letzteres nicht tunlich, werden sie vor der Operation mit Gaze umhüllt und in dieser noch eine Minute in Wasser gekocht oder gedämpft und in der Gaze, welche der Chirurg selber entrollt, auf die sterilen Tücher des Operationstisches gelegt.

6) Bereitung steriler physiologischer Kochsalzlösung.

Durch einstündiges Kochen in einem Kessel mit überhängenden Deckel wird eine $7^1/_2$ ‰ Kochsalzlösung vorbereitet. Hat man kein eigenes Geschirr zur Bereitung reichlicher Lösung zur Verfügung, so muß das Gefäß, in welchem die Kochprozedur vorgenommen wurde, sofort nach dem Kochen mit ausgekochten Tüchern staubdicht zugedeckt werden.

Ein Teil der Lösung muß eine Reihe von Stunden vor der Operation hergerichtet werden, damit abgekühltes Wasser zur Erzielung der richtigen Temperatur zur Verfügung stehe.

Wo man keine eigenen Apparate mit Hahn zur Verfügung hat, ist eine bis zum Griff eintauchende Kelle mitzukochen, um Wasser zu schöpfen.

B. Die Massregeln bei Beginn der Operation.

d) Die Lagerung des Patienten zur Operation.

Fast alle gut eingerichteten Kliniken und Krankenhäuser sind gegenwärtig mit Operationstischen versehen, deren Tischplatte eine rasche Aenderung der Lage des Köpers zuläßt, ohne dabei freilich immer der anderen Indikation zu entsprechen, eine bequeme Lagerung zu gewährleisten, welche ebenfalls nötig ist.

Zu dieser bequemen Lagerung gehört, daß die Beine oberhalb der Kniee ohne Schnürung rasch und leicht fixiert werden können und die Arme und Hände so neben dem Körper gelagert, daß man sie verläßlich befestigen kann, ohne daß dem Patienten daraus ein Schmerz erwächst. ROTHE aus der Breslauer Klinik hat sich über diese Lagerung der Hände und Arme namentlich mit Rücksicht auf Verhütung der Narkosenlähmungen ausgesprochen und ich halte mit ihm die Erhebung der Arme über den Kopf für eine sehr fehlerhafte Fixierungsart.

Neben dem Gesagten ist die Hauptsache, daß der Körper in kopfabhängige Lage in beliebigen Winkel gebracht werden können, in die TRENDELENBURGsche sogenannte Beckenhochlage. Die Indikationen hierzu sind der Wunsch einer Verlagerung der Baucheingeweide gegen das Zwerchfell bei Laparotomien. Das ist der Hauptwert dieser Lagerung. Daneben bestehen aber noch sehr wichtige Indikationen für dieselbe.

Für die Narkose ist es von großer Bedeutung, daß bei dem insensibel gemachten Patienten, wo die Kehlkopfreflexe aufgehoben sind, kein Sekret oder Blut etc. in die Lungen fließe und aspiriert werde, sondern nach der Rachen- und Mundhöhle zu, wo es ausfließen und entfernt werden kann. Die Beckenhochlage ist daher von besonderem Wert bei Operationen im Bereich der Mund-

und Rachenhöhle, der Nase und des Kehlkopfs zur Verhütung der gefürchteten Aspirationspneumonie.

Wiederum für die Narkose und selbst ohne diese hat die TRENDELENBURGsche Lagerung Wert zur Verhütung von Hirnanämie bei größeren Blutverlusten oder bei Benutzung von Narkotica, welche, wie das Chloroform, den Blutdruck erheblich herabsetzen.

Die Vorteile sind so einleuchtend, daß man zumal von gynäkologischer Seite die Sache übertrieben hat.

Man kann stellenweise Lagerungen sehen, bei denen der Patient fast senkrecht aufgehängt wird. Auf die Gefahren solch übertriebener Beckenhochlagerung hat KRASKE aufmerksam gemacht. Daß man nicht ohne bedeutende Einwirkung auf die Zirkulation einen Menschen $^1/_2$—1 Stunde lang oder länger auf den Kopf stellen kann, leuchtet jedem ein, der sich über die mechanischen Zirkulationsverhältnisse klar ist und z. B. die heftigen venösen Blutungen bei Operieren in ROSEs hängender Kopflage gesehen hat.

KRASKE sah 2 Todesfälle durch Zunahme von gestörter Herztätigkeit infolge von Myocarditis und Belastung der widerstandsunfähigen Herzwände (Chloroform war nicht benutzt worden). Von anderer Seite (EISELSBERG, DÜHRSSEN) sind Apoplexien nach Beckenhochlagerung beobachtet worden. Man wird deshalb der Warnung Gehör schenken müssen, Fettleibige, Herzkranke und Gefäßkranke (Arteriosklerotiker) nicht ohne weiteres hochzulagern. Können ja doch solche recht oft auch ohne Operationen nur in erhöhter Brust- und Kopflage ohne Atembeengung schlafen.

Bei Fettleibigen wird von KRASKE des ferneren noch auf die Möglichkeit aufmerksam gemacht, daß in Beckenhochlage das fettreiche Netz nach oben sich verlagert, Störungen des Pfortaderkreislaufes mit Blutungen (in Magen) und durch Drehung und Zerrung des Colon Darmverschluß bedingt, wie er es in einem tödlich verlaufenden Falle sah. Eine richtige Zurechtlegung des Netzes nach Laparotomien ist freilich auch bei gewöhnlicher Lagerung angezeigt.

Viel seltener als die Beckenhochlagerung kommt die Brusthochlagerung in Frage, resp. die Fußtieflagerung. Wir benutzen sie regelmäßig bei der Kropfoperation; HORSLEY rühmt sie bei Schädel- und Hirnoperationen. Sie wird in der Absicht gemacht, die venöse Blutung aus den Venen am Kopf und Hals zu verringern.

Sehr wertvoll und die Operation erleichternd ist die Hochlagerung einzelner Rumpfabschnitte, der epigastrischen Gegend bei Gallenblasen-, Magen- und Pankreasoperationen; der Lendengegend bei Nierenoperationen.

Eine fernere Indikation bei Lagerung des Patienten ist die Sorge für gehörige Erwärmung des Körpers. Wir haben wohl mit zuerst uns eines durch Warmwasser geheizten Operationstisches bedient. KRÖNIG führt die Wärme durch 16 elektrische Glühlampen unter dem Operationstisch den Patienten direkt zu. HENLE hat durch einschlägige Experimente bewiesen, wie ungünstig der Verlauf einer Operation beeinflußt wird durch Abkühlung des Körpers während derselben.

Diese durch Ueberhitzung des Operationsraumes, wie man früher that, zu verhüten, ist eine schlechte Methode, weil der Gegensatz gegen die Korridore und die Krankenzimmer für die Kranken ein zu großer ist und nachträglich Abkühlung eintritt und weil er für Chirurgen und Hilfspersonal von Uebel ist, stets im türkischen Bade zu operieren.

Ein guter Operationstisch muß die Eigenschaften haben, eine direkte Erwärmung und rasche Lageänderung des ganzen Körpers und einzelner Abschnitte zu ermöglichen, jede Schnürung einzelner Körperteile, zumal der unteren Extremitäten, auszuschließen und eine bequeme Lagerung zu gestatten.

Von der Lagerung des Kranken nach der Operation werden wir im Kapitel der Nachbehandlung der Operierten zu sprechen haben.

e) Die Aseptik des Patienten und der Operierenden — die letzte Reinigung.

Das hier Empfohlene bezieht sich bloß auf Menschen, welche die Operationsräume so rein betreten, wie man in einen Salon eintritt. Der Patient ist am Tage vorher vorbereitet wie oben geschildert, Chirurgen und Hilfspersonal haben alle infektionsverdächtigen Unreinlichkeiten durch Baden und Waschen bereits von sich abgestreift. Alles, was Desinfektion heißt, muß vorher abgetan sein: Wer bei Operationen mitwirkt, hat sich allezeit bei Verunreinigung durch infektionsfähiges Material, Schleimhautsekrete, Stuhl, Mundsekrete sofort zu desinfizieren, bevor eine Eintrocknung stattfindet, indem er in ein Antiseptikum eintaucht und nachher mit Seifenwasser sich gründlich abwäscht.

Das ist die Meinung meines Ausspruches, daß die Handschuhe in der Zwischenzeit der Operation zu tragen seien und bei der Operation auszuziehen. In der Zwischenzeit der Operationen hat man sich durch Kautschukhandschuhe vor Berührung infektiösen Materials ängstlich zu hüten, und, wo solches die Haut berührt hat, es gründlich und sofort zu beseitigen.

Unter dieser Voraussetzung beginnt die letzte Reinigung mit Waschen von sämtlichen unbedeckt bleibenden Körperteilen.

Gesicht, Augenbrauen, Bart, behaarter Kopf müssen gewaschen werden. Die Zähne müssen mit Seife gründlich gebürstet, Mund, Rachen, Nase mit sterilem Wasser oder schwachen Antiseptica ($^1/_4$-proz. Karbollösung) gehörig gespült, Hände und Arme wiederholt mit Seife abgerieben und nachher unter sehr warmem Wasserstrahl abgebürstet werden.

Die Hauptfehler, die hier gemacht werden, bestehen darin, daß man nicht darauf achtet, daß die Operationswärter oder Wärterinnen genau gleich verfahren, wie die Chirurgen, ebenso der Patient. Derselbe soll nicht bloß an der Operationsstelle, sondern an allen Hautstellen, welche während der Operation nicht völlig zugedeckt werden können, blank gesäubert sein.

Ferner ist es merkwürdig, daß es nicht in Fleisch und Blut übergehen will, daß man sich bloß unter laufendem Wasser wirklich vom Schmutze säubern kann.

Endlich will die unselige Nagelputzerei mit eigenen Instrumenten nicht aufhören. Nur wenn man die Nägel so kurz schneidet, daß keine Furche darunter bleibt, kann man diesen Teil wirklich putzen, aber dann auch ganz leicht bloß mit Bürste und Seife, wie die übrige Hand.

Ist die gründliche Abwaschung mit Bürste, Seife, warmem Wasser im laufenden Strahl besorgt, so folgt eine Abspülung und Abbürstung mit steriler warmer Kochsalzlösung unter laufendem Strahl und zuletzt die Reinigung mit Alkohol. Diese Reinigung bezweckt in erster Linie Entfettung. K. FETT[1]) hat gezeigt, daß Alkohol eine viel größere Tiefenwirkung hat, als wässerige Lösungen. Auch nach gründlicher Seifenwaschung wird ein Aetherbausch stets noch eine Verfärbung zeigen. Für die Haut des Patienten ist daher Aetherreinigung vor dem Alkohol und nach der Seife das Beste; für die Hände kann man sich mit gründlicher Abreibung jeder Hautstelle mit Bürste und 85-proz. Alkohol begnügen (AHLFELD benutzt 96-proz., LEEDHAM empfiehlt 70-proz. als den wirksamsten). Am besten werden danach die Hände bloß mit steriler Kompresse abgerieben. Abspülung der Hände mit sterilem Wasser ist nach der Aether- und Alkoholreinigung zu unterlassen, weil sie die Alkoholwirkung beeinträchtigt. Wir geben in der Abbildung (Fig. 2) das Gestell wieder, dessen wir uns seit vielen Jahren zur Waschung unter laufendem Alkohol und laufendem sterilen Wasser bedienen und machen auf die kleinen Kautschukhütchen aufmerksam, welche in der kleinen oberen Schale liegen und über die Hähne gestülpt werden beim Oeffnen und Schließen derselben. Die Bürsten liegen in einer der drei Schalen, und zwar wie die Kautschukhütchen in 5-proz. Karbolwasser.

1) Zeitschrift f. Geburtshilfe, Bd. 47.

Antiseptica kommen bei aseptischen Operationen nicht in Frage, da sie nicht mehr wirken, als obige Reinigung, aber oft viel schaden durch Intoxikation und Ekzembildung. Eine Inbibition der Haut des Patienten und des Operationspersonals mit Sublimat, Karbol, Jod kommt bloß in Frage, wo die Vorbereitung verfehlt war, also noch etwas zu desinfizieren bleibt; darüber später.

Fig. 2. Auf der einen Seite ein Gefäß[1]) mit 5 l warmer, steriler, physiol. Kochsalzlösung, auf der anderen mit 85-proz. Alkohol. Unter jedem ein leeres Becken. Das 3. Becken enthält in 5-proz. Karbol die gekochten Bürsten. Das kleine Gefäß oben enthält in 5-proz. Karbol kleine Kautschukhütchen, die über die Hähne gestülpt und wieder zurückgelegt werden.

Während der Operation sind Haut und Hände häufig mit warmem sterilen Wasser von Blut zu reinigen, mit 50-proz. Alkohol oder wo die Haut angegriffen wird, auch bloß mit 25-proz. Alkohol abzuwaschen (wie SCHÄFFER vorgeschlagen hat) und mit steriler Kompresse zu trocknen. Eintauchen in Sublimat-, Karbol-, Lysollösung sind bloß notwendig, wenn plötzlich infektiöses Material aus einem Absceß oder einer Körperhöhle, Kot, Schleimhautsekret etc. zum Vorschein kommt. Da hat das Antisepticum einen Sinn, weil es sich mit der betreffenden Flüssigkeit mischen kann, aber dasselbe muß stets nachher in sterilem Wasser von den Händen abgespült werden. Da man aber jenen Zufall voraussehen kann, so schützt man am besten die Hände mit Kautschukhandschuhen, welche in antiseptische Lösung von Zeit zu Zeit eingetaucht und in sterilem Wasser abgewaschen werden.

So oft ein Faden Verwendung findet, darf er bloß mit sterilen Handschuhen berührt werden. Hierzu sind auch die weißen Zwirnhandschuhe, die nach geschehener Blutstillung frisch über die gereinigten Hände angezogen werden, ganz gut und viel angenehmer als Kautschuk, namentlich auch für die Führung von Nadeln mit den Fingern. Sie schützen den Faden gegen direkte Berührung mit der Haut der Wärter und Chirurgen.

1) RYDYGIER benutzt passende Gefäße, in denen das Wasser gekocht wird, um Umschutten zu vermeiden; das Gefäß samt Deckel wird in der Flüssigkeit mitgekocht und gefüllt herausgehoben.

f) Die Narkose.

1. Die allgemeine Narkose.

Es ist vorausgesetzt, daß jeder Patient, welcher narkotisiert werden soll, auf bestehende Kontraindikationen genauer untersucht sei, damit bei solchen die Allgemeinnarkose ersetzt werde durch Lokalanästhesie oder, wo sie trotzdem unvermeidlich ist, mit Kenntnis der Gefahr durchgeführt werde. Eine Kontraindikation gegen Narkose bilden alle Erkrankungen, welche die Zirkulation und Respiration in hohem Maße schädigen.

MIKULICZ[1]) hat in vortrefflicher Weise seine Erfahrungen über Kontraindikationen zusammengestellt, denen ich im großen und ganzen völlig beistimme. Allgemeinnarkose ist gefährlich bei denjenigen Herzleiden, welche die Tätigkeit des Herzmuskels stark abschwächen, also nicht sowohl bei kompensierten Herzfehlern und bei nervösen Funktionsstörungen, als bei Fettherz und Myocarditis mit schwachem, unregelmäßigem Puls.

Was ich aber mehr betonen möchte, als MIKULICZ, ist die Kontraindikation durch Herzleiden und Lungenleiden, welche zu Stauungen im kleinen und großen Kreislauf mit Oedem und Cyanose geführt haben. Dazu sind zu zählen gewisse Herzdilatationen, zumal des rechten Herzens, hochgradiges Emphysem, Beengungen des Thoraxraumes durch Geschwülste, Ergüsse, vor allem die Empyeme. Ferner ist Allgemeinnarkose gefährlich bei stark vermindertem Blutdruck, so bei ADDISONscher Krankheit, bei hochgradiger Anämie, bei weit gediehenem Basedow.

Vergiftungen und allgemeine Ernährungsstörungen kontraindizieren neue Giftzufuhr in Form von Narkotica; am bedenklichsten wirkt Sepsis durch Verfettung wichtiger Organe; aber auch Diabetes, Basedow, Status thymicus und lymphaticus, Nierenleiden mit verminderter Ausscheidung der harnfähigen Stoffe sind Erkrankungen, bei denen die Allgemeinnarkose Gefahr bringt.

Mit kurzen Worten: Bei einem Patienten, welcher narkotisiert werden soll, darf die Zirkulation und Respiration nicht hochgradig beeinträchtigt sein und keine Vergiftung akuter oder chronischer Art vorliegen.

Hält man sich an diese Kontraindikationen, sorgt man dafür, daß der Magen leer ist[2]) und der Körper des Patienten warm gehalten wird, so bietet die Narkose mittelst Aether —

1) Deutsche Klinik 1901 von LEYDEN und KLEMPERER.

2) Die Entleerung des Magens vor einer Narkose ist absolut notwendig. Ich habe vor kurzem noch einen Patienten ersticken sehen, bei welchem die Entleerung versäumt worden war und plötzliches massenhaftes Erbrechen zur Aspiration führte.

richtige Anwendung vorausgesetzt — keine Gefahr. Dasselbe läßt sich von der Chloroformnarkose nicht sagen. Ich habe, es ist nicht lange her, bei einem sehr beschäftigten und tüchtigen Kollegen eine Operation ausführen sollen, für welche der Kollege Chloroform entgegen meinem Wunsch verabfolgte, da er in langer Praxis noch nie einen Todesfall erlebt hatte. Der Patient starb, bevor die Operation angefangen werden konnte.

Und doch ist das Chloroform noch das vielerorts fast ausschließlich angewandte Narkoticum; so war in einer kleinen Stadt, wo ich letzthin zu operieren hatte, ein Kollege, der sich auf Aethernarkose verstand, nicht aufzutreiben und mußte Chloroform verabfolgt werden.

Alle ungewohnten Narkotisatoren haben die Tendenz, viel zu viel Aether und viel zu sehr unter Luftausschluß zu geben und ich halte mit MIKULICZ, HOFMANN, SUDECK, KOBLANK u. a. dafür, daß ein für allemal die Stickmethode der Aetherisierung aufzugeben ist und die Aetherisierung mit kleinen Dosen bei genügendem Luftzutritt an ihre Stelle zu treten hat. Alle Nachteile des Aethers wie Aufregung, Husten, starke Speichelsekretion fallen dann dahin.

Man bringt nach HOFMANNs Vorschrift den Aether nach der Tropfmethode auf eine Maske, die mit Gaze überzogen ist ohne Impermeabel; damit fallen alle Schwierigkeiten, sich besonders auf Aethernarkose zum Unterschied von Chloroformnarkose einzuüben, weg. SUDECK hat gezeigt, daß man so in kürzester Zeit ein Stadium des Aetherrausches herbeiführt[1]), in welchem kleine Operationen ausführbar sind, weil ein Stadium der Analgesie vor der Excitation und vor der vollkommenen Bewußtlosigkeit eintritt. SUDECK gibt die Vorschrift, die CZERNYsche Maske, einen oben und unten offenen Zylinder mit mehreren im Innern aufgespannten Flanelllagen zu benutzen, auf welche 30—50 g Aether gegossen wird. Patient macht tiefe Atemzüge, die Maske wird mittelst Gummiluftring fest auf Mund und Nase gesetzt, und nach wenigen tiefen Atemzügen ist der Rausch da. Nach dieser Methode kommt anfänglich, wie mir scheint, recht wenig Luft zu und fragt es sich, ob nicht ein leichter Stickeffekt dabei ist. Wenn Excitation eintritt, ist sofort die Maske zu entfernen. Auch KRONACHER nimmt zu Beginn der Excitation die Maske weg und operiert.

Diese vollkommen unschädliche Methode hat den Nachteil, bei vielen Patienten nicht zu genügen, zumal bei Männern und aufgeregten Menschen. Denn soweit darf man den Glauben an die Analgesie im „Aetherrausch" nicht treiben, daß man überzeugt ist, ein Patient habe bloß schöne Träume, wenn er schreit. Diejenigen

1) JOTEYKO und STEFANOWSKA (Dissociations des phénomènes de sensibilité etc. Acad. royale de méd. de Belgique 1902) haben gezeigt, daß die Analgesie viel früher eintritt, als der Verlust irgend einer anderen Sensibilitätsform und am längsten bleibt.

Chirurgen, welche sich für die Tropfmethode am meisten begeistert haben, wie WITZEL voran, benutzen deshalb in Wirklichkeit eine Mischnarkose.

WITZEL und HOFMANN machen 1 Stunde vorher eine kräftige Morphiuminjektion zu 1—2½ Centigramm, bei Gewöhnung mehr. Diese Morphiumgabe ist der Grund, warum WITZEL so gute und konstante Resultate erzielt. Auch KUTTNER[1]), welcher (in BRAUNs Klinik) vom Operieren in bloßem Aetherrausch äußerst befriedigt ist, hält die „Kombination von Aether- und Morphiumrausch" für den wichtigsten Punkt, aber WITZEL bemerkt sehr richtig, daß die NUSSBAUMsche Morphium-Chloroformnarkose mit seiner Art der Verabfolgung nicht übereinstimme, da er das Morphium 1 Stunde vorher einverleibt, wie RIEDEL empfohlen und auch JUILLARD geübt hat.

Eine zweite Art der Mischnarkose ist diejenige mit Chloroform. Sobald sich zeigt, daß man nicht den nötigen Grad der Narkose mit Aether allein zu erreichen vermag, gibt man tropfenweise Chloroform. KIONKA[2]) weist auf HONIGMANNs und KOCHMANNs Untersuchungen hin, nach welchen bei gleichzeitiger Anwendung zweier Narkotica sich die anästhesierenden Eigenschaften ganz erheblich erhöhen. WILLY MEIER[3]) behauptet auf Grund von WEIDIGs Nachweisen ebenfalls, daß bei Mischung von Aether und

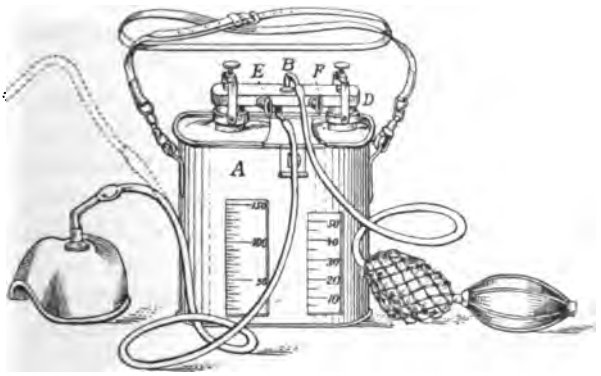

Fig. 3. Apparat nach BRAUN zur dosierten Chloroform- und Aethernarkose.

Chloroform sich eine neue chemische Verbindung mit eigenem Molekulargewicht herstelle. Es genügen deshalb 20—30 Tropfen Chloroform, um während einer Aethernarkose Schlaf herbeizuführen. Nach einer einzelnen Erfahrung kann ich die Methode nicht für ganz gefahrlos halten. Der einzige Narkosetodesfall, der mir binnen

1) Das Operieren im Aetherrausch. Beitr. z. klin. Chir., Bd. 35.
2) Deutsche Klinik v. LEYDEN und KLEMPERER, 1903.
3) Journal of the Americ. med. Association, Febr. 1903.

35 Jahren im Privatspital vorgekommen ist, trat durch Verabfolgung von Chloroform wegen ungenügender Aetherwirkung ein. Will man daher die Kombination mit Chloroform anwenden, so halte ich es für nötig, dies nach BRAUNs Vorschrift und mit seinem Apparate zu tun oder mit dem ROTH-DRÄGERschen Sauerstoffapparat (Fig. 3), bei denen Garantie geleistet ist, kein zu konzentriertes Narkoticum geben zu können. ROSE erklärt in einem Referat über DUMONTS[1]) Handbuch der Anästhesie für den wesentlichsten Fortschritt im Narkotisieren die Einführung des JUNKERschen Apparates.

BRAUN betont auf Grund von HONIGMANNs Vorarbeiten, daß verdünnte Aetherdämpfe weder Cyanose noch Speichel- und Schleimsekretion veranlassen. Diese treten bloß auf, wenn man die Konzentration der Aetherdämpfe steigert, wozu man sich deshalb nie verleiten lassen dürfe. BRAUN berechnet für seinen Apparat, welcher für Chloroform und Aether zu abwechselnder oder gleichzeitiger Verabfolgung eingerichtet ist, daß, wenn der Ballon des Gebläses bei jeder Inspiration (welche 500 ccm Luft zuführt), zusammengedrückt wird, der Luft 1,7 Volumprozent Chloroformdampf resp. 6 Volumprozent Aetherdampf beigemischt ist.

Ein großer Vorteil des Apparates von BRAUN ist, daß man ihn durch Ansetzen eines katheterförmigen Rohres sofort für Narkose bei Nasen-, Mund-, Kiefer- und Rachenoperationen benutzen kann, wie ROSE schon 1878 und wir unter Benutzung von ARNDs Apparat vorgegangen sind.

Die letzte Mischnarkose endlich zur Sicherung völliger Narkotisierung durch Aether ist die von uns benutzte mit Verabfolgung von Bromäthyl zur Einleitung. Wir wissen sehr wohl, daß auch bei Bromäthyl Todesfälle sich ereignet haben, aber kaum mehr als bei Aether. WITZEL schildert ausführlich einen [illegible] der Praxis eines Kollegen. Es dürfte aber doch auch in [illegible] fallen, daß ich bei vielen Tausenden von Narkosen mit [illegible] eingeleitet, niemals auch nur einen üblen Zufall erlebte [illegible] das Mittel nicht mehr entbehren und [illegible] es für [illegible] halten, als undosierte Chloroformdämpf[illegible] Ein letzt[illegible] Born vorgekommener Todesfall beruh[illegible] Anwen[illegible] [illegible] bei einem Kinde mit Status th[illegible]

Man muß zweifellos bei Br[illegible] [illegible] berücksichtigen, als bei A[illegible] [illegible] gilt für alle die Mischnarko[illegible] [illegible], aber selbst für dieje[illegible] [illegible] darauf hinweisen.

[1]) [illegible] Chloroform-Mis[illegible]

reinen Aethers Mischnarkosen zu benutzen, wenn es sich um Kinder oder abgeschwächte anämische Patienten handelt. Diese schlafen leicht ein durch Aether allein. Nur für die Fälle, wo Aether allein nicht genügt, nämlich bei kräftigen Männern und erregten Personen mit kräftigem Blutdruck, ist Bromäthyl für den Chirurgen und den Patienten ein köstliches Mittel, rasch und ruhig eine Narkose herbeizuführen.

Wir haben die Methode, die Narkose mit Chloroform einzuleiten und mit Aether fortzusetzen, selber vor vielen Jahren empfohlen und viele Jahre durchgeführt, um bei resistenten und kräftigen Leuten, welche eine große Zahl der zu Operierenden ausmachen, einen raschen und guten Schlaf zu erzielen. Denn — wie BRAUN bestätigt — bedarf es bei einmal erreichter Narkose bloß kleiner, aber stetiger Aethergaben, um fast jeden Menschen im Schlaf zu halten. Aber wir haben uns überzeugt, daß die Einleitung mit Bromäthyl ungefährlicher ist, als diejenige mit Chloroform. Wir müssen auch mitteilen, daß einer unserer letzten Chloroformtodesfälle, den wir erlebten, eine alte Frau betraf, welche eine Morphiuminjektion bekommen hatte, und die Summierung der Gifte schien in diesem Falle für die tödliche Wirkung einer minimalen Chloroformdose (tropfenweise gegeben) verantwortlich zu sein.

WITZEL, welcher als Hauptingrediens seiner Narkose das Morphium benutzt, hat nicht umsonst unser Verfahren, Stimulantien vor der Operation zu geben, zu dem seinigen gemacht und sehr verschärft: Er gibt 1—2 Stunden ante operat. ein Klysma aus starkem Thee mit Rotwein und Kognak āā 50,0 (mit 5—6 Tropfen Opium), also $^1/_4$ Weinglas Kognak zu Thee und Wein. Bei uns ist es seit vielen Jahren Vorschrift gewesen, 1—$^1/_2$ Stunde vor der Narkose eine kleine Tasse Thee mit Kognak zu geben. LENNANDER macht in gleicher Absicht $^1/_2$ Stunde vor der Operation eine subkutane Injektion von 1 mg Strychnin. nitr. und 2 g Kampferöl (1 : 4). PONCET macht subkutane Kognakinjektionen ($^1/_3$ zu $^2/_3$ Wasser) auch während der Narkose. Auch KÜMMEL gibt große Dosen Kognak.

In [illegible] stellt sich so die Art der Narkotisierung so dar:

Vor[illegible] daß der Patient durch Spülung [illegible] Mund und Rachen [illegible] Magens vorbereitet [illegible] so gelagert wird, [illegible] Oberfläche nicht [illegible] kann und seine [illegible] hält er ca. $^3/_4$ [illegible] vor der Operation [illegible] Eßlöffel Rot[illegible] Kognak bei Al[illegible] nach WITZEL [illegible] im Klysma). Nu[illegible] Menschen [illegible] Stunde vor der Op[illegible] subkutan [illegible] spritzt.

35 Jahren im Privatspital vorgekommen ist, trat durch Verabfolgung von Chloroform wegen ungenügender Aetherwirkung ein. Will man daher die Kombination mit Chloroform anwenden, so halte ich es für nötig, dies nach BRAUNS Vorschrift und mit seinem Apparate zu tun oder mit dem ROTH-DRÄGERschen Sauerstoffapparat (Fig. 3), bei denen Garantie geleistet ist, kein zu konzentriertes Narkoticum geben zu können. ROSE erklärt in einem Referat über DUMONTS[1]) Handbuch der Anästhesie für den wesentlichsten Fortschritt im Narkotisieren die Einführung des JUNKERschen Apparates.

BRAUN betont auf Grund von HONIGMANNS Vorarbeiten, daß verdünnte Aetherdämpfe weder Cyanose noch Speichel- und Schleimsekretion veranlassen. Diese treten bloß auf, wenn man die Konzentration der Aetherdämpfe steigert, wozu man sich deshalb nie verleiten lassen dürfe. BRAUN berechnet für seinen Apparat, welcher für Chloroform und Aether zu abwechselnder oder gleichzeitiger Verabfolgung eingerichtet ist, daß, wenn der Ballon des Gebläses bei jeder Inspiration (welche 500 ccm Luft zuführt), zusammengedrückt wird, der Luft 1,7 Volumprozent Chloroformdampf resp. 6 Volumprozent Aetherdampf beigemischt ist.

Ein großer Vorteil des Apparates von BRAUN ist, daß man ihn durch Ansetzen eines katheterförmigen Rohres sofort für Narkose bei Nasen-, Mund-, Kiefer- und Rachenoperationen benutzen kann, wie ROSE schon 1878 und wir unter Benutzung von ARNDS Apparat vorgegangen sind.

Die letzte Mischnarkose endlich zur Sicherung völliger Narkotisierung durch Aether ist die von uns benutzte mit Verabfolgung von Bromäthyl zur Einleitung. Wir wissen sehr wohl, daß auch bei Bromäthyl Todesfälle sich ereignet haben, aber kaum mehr als bei Aether. WITZEL schildert ausführlich einen Fall aus der Praxis eines Kollegen. Es dürfte aber doch auch ins Gewicht fallen, daß ich bei vielen Tausenden von Narkosen mit Bromäthyl eingeleitet, niemals auch nur einen üblen Zufall erlebte. Ich möchte das Mittel nicht mehr entbehren und muß es für unbedenklicher halten, als undosierte Chloroformdämpfe. Ein letzthin im Kanton Bern vorgekommener Todesfall beruhte auf Anwendung von Bromäthyl bei einem Kinde mit Status thymicus.

Man muß zweifellos bei Bromäthyl die Kontraindikationen strenger berücksichtigen, als bei Anwendung reinen Aethers; allein dies gilt für alle die Mischnarkosen, ganz besonders diejenige mit Chloroform, aber selbst für diejenige mit Morphium. Man kann zur Beruhigung darauf hinweisen, daß es ganz unnötig ist, an Stelle

---

1) Ueber Aether-Chloroform-Mischnarkosen, Münch. med. Wochenschr., Bd. 20, 1901.

reinen Aethers Mischnarkosen zu benutzen, wenn es sich um Kinder oder abgeschwächte anämische Patienten handelt. Diese schlafen leicht ein durch Aether allein. Nur für die Fälle, wo Aether allein nicht genügt, nämlich bei kräftigen Männern und erregten Personen mit kräftigem Blutdruck, ist Bromäthyl für den Chirurgen und den Patienten ein köstliches Mittel, rasch und ruhig eine Narkose herbeizuführen.

Wir haben die Methode, die Narkose mit Chloroform einzuleiten und mit Aether fortzusetzen, selber vor vielen Jahren empfohlen und viele Jahre durchgeführt, um bei resistenten und kräftigen Leuten, welche eine große Zahl der zu Operierenden ausmachen, einen raschen und guten Schlaf zu erzielen. Denn — wie BRAUN bestätigt — bedarf es bei einmal erreichter Narkose bloß kleiner, aber stetiger Aethergaben, um fast jeden Menschen im Schlaf zu halten. Aber wir haben uns überzeugt, daß die Einleitung mit Bromäthyl ungefährlicher ist, als diejenige mit Chloroform. Wir müssen auch mitteilen, daß einer unserer letzten Chloroformtodesfälle, den wir erlebten, eine alte Frau betraf, welche eine Morphiuminjektion bekommen hatte, und die Summierung der Gifte schien in diesem Falle für die tödliche Wirkung einer minimalen Chloroformdose (tropfenweise gegeben) verantwortlich zu sein.

WITZEL, welcher als Hauptingrediens seiner Narkose das Morphium benutzt, hat nicht umsonst unser Verfahren, Stimulantien vor der Operation zu geben, zu dem seinigen gemacht und sehr verschärft: Er gibt 1—2 Stunden ante operat. ein Klysma aus starkem Thee mit Rotwein und Kognak āā 50,0 (mit 5—6 Tropfen Opium), also $^1/_4$ Weinglas Kognak zu Thee und Wein. Bei uns ist es seit vielen Jahren Vorschrift gewesen, 1—$^1/_2$ Stunde vor der Narkose eine kleine Tasse Thee mit Kognak zu geben. LENNANDER macht in gleicher Absicht $^1/_2$ Stunde vor der Operation eine subkutane Injektion von 1 mg Strychnin. nitr. und 2 g Kampferöl (1 : 4). PONCET macht subkutane Kognakinjektionen ($^1/_3$ zu $^2/_3$ Wasser) auch während der Narkose. Auch KÜMMEL gibt große Dosen Kognak.

In nuce stellt sich also die Art der Narkotisierung so dar:

Vorausgesetzt, daß der Patient durch Spülung von Mund und Rachen und Entleerung des Magens vorbereitet ist und so gelagert wird, daß sich seine Körperoberfläche nicht abkühlen kann und seine Atmung völlig frei ist, erhält er ca. $^3/_4$ Stunden vor der Operation $^1/_2$ Tasse Thee mit 2 Eßlöffel Rotwein oder Kognak bei Alkoholgewöhnung (vielleicht nach WITZEL am besten im Klysma). Nur bei kräftigen erwachsenen Menschen wird $^1/_2$ Stunde vor der Operation 1—2$^1/_2$ cg Morphium subkutan eingespritzt.

Zu Beginn der Narkose werden bei Frauen 15, bei kräftigen Männern 20—30 ccm Bromäthyl auf eigener Maske vorgehalten. Nach Eintritt des Bromäthylrausches binnen 60—90 Minuten wird sofort die Aetherisierung mittelst der Tropfmethode oder mit BRAUNS Apparat begonnen. Bei Kindern und schwächlichen Individuen wird von vorneherein ausschließlich Aether benutzt.

Ist eine Narkose mit Aether begonnen worden und kann mit den einzig zulässigen, luftverdünnten Aetherdämpfen die Narkose nicht erzielt werden, so ist es gestattet, mittelst dosierter Apparate (BRAUN oder ROTH-DRÄGER) eine kurze Zeit verdünnte Chloroformdämpfe einzuschalten.

Ein sehr großer Vorteil ist es, wenn man Grund hat, die Narkose zu fürchten, die Lokalanästhesie mit der Narkose zu verbinden, indem man im Bromäthyl- oder Aetherrausch, in dem analgetischen Stadium, das nach SUDECK dem Schlaf vorausgeht, für schmerzhaftere Prozeduren — und dazu gehört vor allem der Hautschnitt — eine Kokaininjektion ausführt, und empfindliche Teile in der Tiefe nach SCHLEICH mit Infiltration resp. nach CUSHING durch endoneurale Injektion freigelegter Nerven unempfindlich macht.

LENNANDER kombiniert sehr oft die Lokalanästhesie mit wiederholter kurzer Aether- (oder Chloroform-?) Narkose, sobald sehr empfindliche Teile, wie das Parietalperitoneum, durchschnitten und namentlich gezerrt werden und wieder bei der Naht.

Die Hauptvorschrift für das Unterhalten der Narkose ist Einhaltung der Minimaldosen. Alle jungen unerfahrenen Narkotisatoren geben zu große Dosen und, wenn man die Wahrheit sagen soll (vergl. MIKULICZS interessante Zahlenbelege), so ist das Ueberschreiten der zulässigen Dose doch die Hauptursache aller Todesfälle, die in Narkose sich ereignen[1]). Und das ist der kapitale Vorteil der Apparate (des BRAUNschen wie früher des GEPPERT-, KIONKA- und WOHLGEMUTHschen und jetzt des ROTH-DRÄGERschen), daß sie ungeübten Aerzten und Nichtärzten unmöglich machen, die zulässige Dosis zu überschreiten. Dies ist auch der große Vorzug der Tropfmethode, die sich freilich in den Händen Ungeübter durch jugendlichen Eifer zu leicht zu einer Gießmethode umwandelt.

Das Maß, ob der Patient genügend narkotisiert ist, ist die Prüfung auf Schmerzempfindung. Die große Mehrzahl der Narkotisatoren hält sich immer noch verpflichtet, Beobachtungen über Verhalten der Pupille zu machen, von der erstmaligen Erweiterung zur Verengerung und nochmaligen Erweiterung, über Erlöschen des Kornealreflexes, über Veränderungen des Pulses, über Erschlaffung

1) Es ist nicht ein Zufall, daß ich während 35 Jahren bei Privatoperationen, wo ich die längste Zeit denselben Narkotisator hatte, nur einen einzigen Todesfall erlebt habe.

der Muskeln. Diese für Tierstudien sehr interessanten Experimente sind aber bei einem lebenden Menschen nicht am Platz, sondern da ist die einzige Absicht Erzielung von Analgesie. Das angehenden Aerzten begreiflich zu machen, gelingt bei sorglosen Naturen nicht immer.

2. Die Lokalanästhesie.

Es mußte erst festgestellt werden, unter welchen Bedingungen es möglich ist, ohne Gefahr eine allgemeine Narkose durchzuführen, um die Frage zu beantworten, welche Patienten man von dieser segensreichen Wohltat ausschließen muß. Während einer Operation „schlafen" zu können, ist der Wunsch, den viele Patienten in erster Linie stellen. Sie wollen nicht bloß den Schmerz nicht fühlen, sondern die ganze Aufregung, welche oft dabei nicht zu vermeiden ist, nicht durchmachen. Dazu genügt nun der Aetherrausch, welcher oft schon Analgesie mit sich bringt, recht oft vollkommen. Ich bin mit MIKULICZ (loc. cit.) und KUTTNER ganz einverstanden, daß bei empfindlichen Menschen die psychische Erregung bei bloßer Lokalanästhesie gefährlichere Folgen haben kann, als eine Allgemeinnarkose.

Lokalanästhesie hat überall einzutreten, wo Kontraindikationen für die allgemeine Narkose vorhanden sind: Bei schweren Erkrankungen innerer Organe, Blutveränderungen, niedrigem Blutdruck, Intoxikationen (vergl. oben), also bei Diabetes, Addison, vorgeschrittenem Basedow, Sepsis, Status lymphaticus, Erkrankung des Herzmuskels, der Leber, beider Nieren etc. Wo sie gar nicht durchführbar ist, ist sie mit der oben geschilderten Narkose zu kombinieren.

In zweiter Linie steht die Frage, wieweit auch bei Fehlen von Kontraindikation die gefahrlose Methode der Allgemeinnarkose zurücktreten soll. SCHLEICH, der das große Verdienst hat, der Lokalanästhesie ein weites Gebiet erobert zu haben, nachdem KOLLER 1881 die Welt mit dem köstlichen Kokain beschenkt hatte, ist naturgemäß mit den Indikationen für Lokalanästhesie weit über das Ziel hinausgeschossen.

Sicherlich wird man kleinere Operationen mit Lokalanästhesie durchzuführen trachten. Allein gerade bei vielen sogenannten kleinen Operationen schreckt man die Leute für später vor weiteren Eingriffen ab. Es geht nicht immer so absolut schmerzlos ab, wie die Schilderungen glauben machen. Auch SCHLEICH gibt nicht umsonst zu, daß er sich nicht geniere, ab und zu die Narkosemaske vors Gesicht zu halten. Hat aber ein Patient z. B. bei Excision eines kleinen krebsigen Primärtumors Schmerzen zu leiden, so läßt er sich die Drüsen später sicher nicht rechtzeitig operieren.

Ferner hat die Excision gerade kleiner maligner Primärtumoren unter Lokalanästhesie die Gefahr, daß die Operation nicht gründlich genug gemacht wird. SCHLEICH erwähnt zwar beiläufig in einem kleinen Aufsatz 75 bösartige Tumoren, die nach Operation unter Lokalanästhesie nicht rezidivierten, aber man vermißt dabei die genauen Einzelheiten, welche man bei solchen Wundererfolgen zu geben schuldig ist.

Wo die Lokalanästhesie der genauen und gründlichen Durchführung einer Operation Eintrag tut, ist sie bei Fehlen von Kontraindikationen für allgemeine Narkose zu Gunsten letzterer durchaus zu verwerfen. Das muß man gerade den Aerzten sagen, welche das Schicksal eines armen Krebskranken im Beginn seines Leidens so oft durch den ersten Eingriff zu entscheiden berufen sind.

Das Wort Lokalanästhesie ist für uns die einfachste Bezeichnung der Methode, mittelst welcher an Ort und Stelle der Injektion eines Anaestheticum Analgesie herbeigeführt wird. Das ist die Form, in welcher sie nach der Einführung des Kokains durch KOLLER zuerst ausschließlich kultiviert wurde und durch RECLUS u. A. zur ausgedehntesten Anwendung kam. Sie ist zur Erzielung der Unempfindlichkeit der Haut bei Incisionen noch jetzt das Hauptverfahren.

Wir machen noch zur Stunde von ihr den ausgedehntesten Gebrauch z. B. für die große Mehrzahl unserer Kropfoperationen. Sie besteht in Infiltration der Haut und Unterhaut an der Linie der Incision. Wir bezeichnen diese Linie mit einem feinen Strich mit der Messerspitze, um ganz exakt zu injizieren, benutzen eine winklig abgebogene Kanüle und injizieren 1—6 und mehr Gramm einer durch einmaliges Kochen sterilisierten 1-proz. Kokainlösung in physiologischer Kochsalzlösung. Hier ist zu erinnern, daß das Kokain durch Erhitzung auf 100° seine anästhesierenden Eigenschaften zum guten Teil einbüßt.

Die Nadel wird dicht unter der Cutis vorgeschoben und unter Andrücken der Spitze gegen dieselbe unter allmählichem Zurückziehen injiziert. Es bedarf kaum einer Minute Zuwartens, bis die Incision schmerzlos gemacht werden kann. Dabei besteht keine Gefahr der Intoxikation, weil für Resorption in das Blut keine Zeit gelassen wird.

Diesem Verfahren steht als eine weitere Methode der Lokalanästhesie die Infiltrationsanästhesie SCHLEICHS gegenüber. SCHLEICH [1]) betrachtet dieselbe nicht in der Art wie das ältere Verfahren als eine Kokainisierung der Gewebe, sondern nach ihm ist

1 Deutsche Klinik v. LEYDEN und KLEMPERER, 1901.

die von ihm benutzte 0,2-proz. Kochsalzlösung für sich Träger der Unempfindlichkeit infolge rein physikalischer Vorgänge. Von Kokainzusatz ist nicht mehr nötig, „als für die Anästhesierung des Aktes der Infiltration" hinreicht. Die Ueberschwemmung des Gewebes mit einer heterotonischen (2 $^0/_{00}$ statt der physiologischen 7,5 bis 8 $^0/_{00}$ Kochsalzlösung) Flüssigkeit bewirkt die Unempfindlichkeit [1]).

SCHLEICH injiziert eine 1 $^0/_{00}$ Kokainlösung in 2 $^0/_{00}$ Kochsalzlösung mit $^1/_4$ $^0/_{00}$ Morphiumlösung. Von dieser Lösung werden unbedenklich bis 50,0 g injiziert, um ein Oedem herbeizuführen, welches demjenigen bei hochgradigstem Morbus Brightii gleicht. Nach Bedarf werden durch Zusatz einer Messerspitze von Tropakokain die 100 g Lösung, die zur Verfügung stehen, verstärkt oder durch Kochsalzlösung um das Zehnfache verdünnt, wenn man sehr ausgedehnte Oedeme erziehen will. SCHLEICH gibt zu, daß er dabei manchmal „die Präliminarien einer Kokainintoxikation" beobachtet.

Ich wende die SCHLEICHsche Methode nur ausnahmsweise an. Ich bin mit BRAUN der Ansicht, daß eine so starke Oedemisierung, sowie die Injektion einer heterotonischen Flüssigkeit, durch das, was BRAUN Quellungsanästhesie heißt, die Gewebe schädigen muß und die Heilung unter Umständen ungünstiger gestalten kann. Es ist richtig, daß bei den SCHLEICHschen Lösungen die reizende Wirkung der heterotonischen Kochsalzlösung durch den Kokainzusatz verdeckt wird, soweit Schmerz in Betracht kommt. Aber sie ist trotzdem vorhanden. C. RITTER [2]) hat bei Besprechung der natürlichen schmerzlindernden Mittel gezeigt, daß z. B. Entzündungsexsudate wegen ihrer hohen Konzentration (0,76 Gefrierpunkt gegen 0,56 normalen Serums) Reaktion mit Hyperämie und Oedem hervorrufen, bis sich die Differenz ausgeglichen hat.

Der Hauptgrund aber ist mir, daß die ältere Form der Lokalanästhesie genügt, weil tiefere Gewebe und Organe zum großen Teil unempfindlich sind. Es ist ein hochzuschätzendes Verdienst LENNANDERS [3]), daß er eingehende Studien über die Sensibilität der Organe und Gewebe angestellt hat, um festzustellen, daß eine große Anzahl tief gelegener Organe ganz ohne Narkose behandelt werden können. Wir kommen in der ausführlichen Begründung darauf zurück.

Der andere Grund, die Infiltrationsanästhesie nicht ad absurdum zu treiben, ist mir die zunehmende Bedeutung und Verwertbarkeit der Leitungsanästhesie.

---

1) GANS (New York med. Record, 1904) benutzt bloß steriles Wasser zur Anästhesie bei Operationen in der Mastdarmgegend. Es werden 1—15 ccm injiziert.

2) C. RITTER, Arch. f. klin. Chir., Bd. 68.

3) Grenzgebiete, Bd. 10 und D. Zeitschr. f. Chirurgie, Bd. 10.

3. Die Leitungsanästhesie.

H. BRAUN[1]) in Leipzig hat das Verdienst, diese Form der Analgesierung durch seine schönen Studien zu größerer Anerkennung gebracht zu haben[2]).

Wenn die Leitungsanästhesie noch zu wenig Beachtung gefunden hat bei den praktischen Aerzten, so liegt dies daran, daß sie genauere anatomische Kenntnisse voraussetzt, als die Infiltrationsanästhesie. Aber ohne gute anatomische Kenntnisse soll man überhaupt nicht operieren. BRAUN hat sehr brauchbare Abbildungen nach SPALTEHOLZ gegeben, um den Verlauf der Nerven zumal an den Extremitäten deutlich zu machen, da die Mehrzahl der anatomischen Atlanten in dieser Hinsicht sehr viel zu wünschen übrig lassen.

Die Leitungsanästhesie wird in der Weise bewirkt, daß man perineural oder — nach Freilegung des Nervenstammes endoneural — eine isotonische Kokainkochsalzlösung injiziert. Man muß deshalb den Verlauf der Nerven genauer kennen, als uns in der Anatomie gelehrt worden ist und wir geben nach BRAUNS Vorgang Abbildungen über die Stellen, wo die Nerven zu treffen sind.

Die Methode wird meist als diejenige von OBERST bezeichnet, der sie 1888 unter Zuhilfenahme der Konstriktion anwandte, KROGIUS benutzte sie ohne solche (vergl. das Historische in den Ausführungen), aber BRAUN hat erst in sehr schöner Weise bewiesen, daß es sich um wirkliche Leitungsanästhesie handelt durch Beeinflussung der Nervenstämme, nicht um ein Abart der Infiltrationsanästhesie, und hat auch die Vorteile der gleichzeitigen Konstriktion, die schon KUMMER betont hatte, klargestellt.

Man bedarf geringerer Konzentration der Kokainlösung und erhält rascher Anästhesie, wenn man unmittelbar vorher das Glied einschnürt. Diese Schnürung braucht keine gewaltsame zu sein, sondern bloß den venösen Rückfluß zu behindern. Anbringen eines Gummiringes an der Fingerbasis und subkutane Injektion von 2 ccm einer 1-proz. Kokainlösung an der Basis im Bereich der 4 Fingernerven macht binnen 5 Minuten völlige Anästhesie peripherwärts in ganzer Tiefe. Ganz ebenso wirksam wie die Konstriktion unterstützt und verlängert die Kokainwirkung in hohem Maße der Zusatz von 1—3 Tropfen 1‰ Adrenalinlösung.

In kurzer Uebersicht der Anwendung der Leitungsanästhesie kann man sagen, daß dieselbe in drei Formen Anwendung findet.

α) Für die Körperabschnitte, an denen die versorgenden Nerven nach der Peripherie hin schon subkutanen

1) Arch. f. klin. Chir., Bd. 71.

2) Wir verweisen auf sein neues Handbuch „Die Lokalanästhesie", Leipzig 1905.

Verlauf angenommen haben, kommt man mit der HACKENBRUCHschen zirkulären oder der BRAUNschen halbzirkulären subkutanen Kokaininjektion für Hautinsensibilität aus, in allererster Linie für Hand und Fuß. Bei Injektion quer über den Handrücken wird das Dorsum der Finger und teilweise der Hand insensibel, bei subkutaner Umkreisung des Ellbogengelenks, die Haut

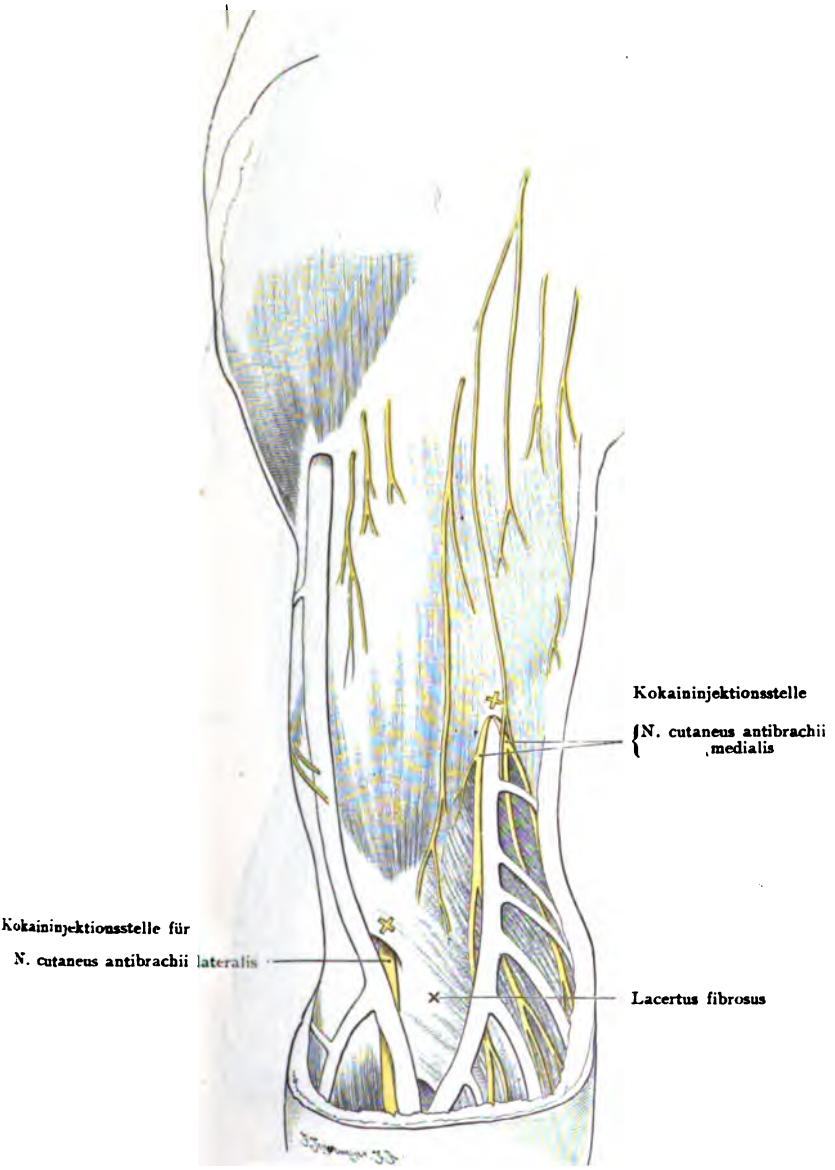

Fig. 4. Zur Leitungsanästhesierung am Oberarm (Vorderfläche [BRAUN]) nach Figuren aus SPALTEHOLZ.

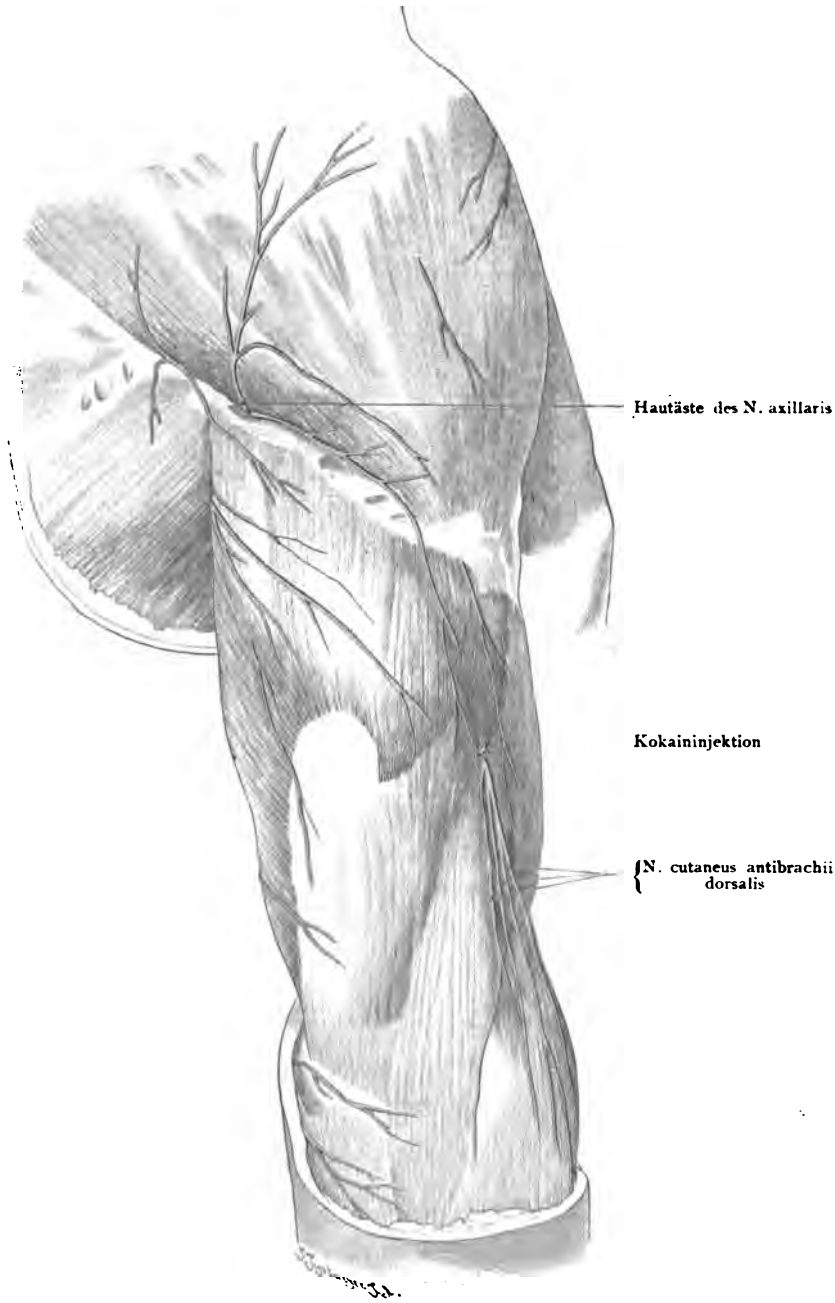

Fig. 5. Zur Leitungsanästhesierung am Oberarm (Rückfläche [BRAUN]) nach Figuren aus SPALTEHOLZ.

des Vorderarms; bei einer an der Basis der Metatarsalknochen ausgeführten Injektion werden die Zehen und der vordere Fußabschnitt unempfindlich, die Unterschenkelhaut durch Umkreisung unterhalb des Kniegelenkes. Wenn kein Hautnerv innerhalb eines zu anästhesierenden kleineren Gebietes erst durch die Fascien hindurch-

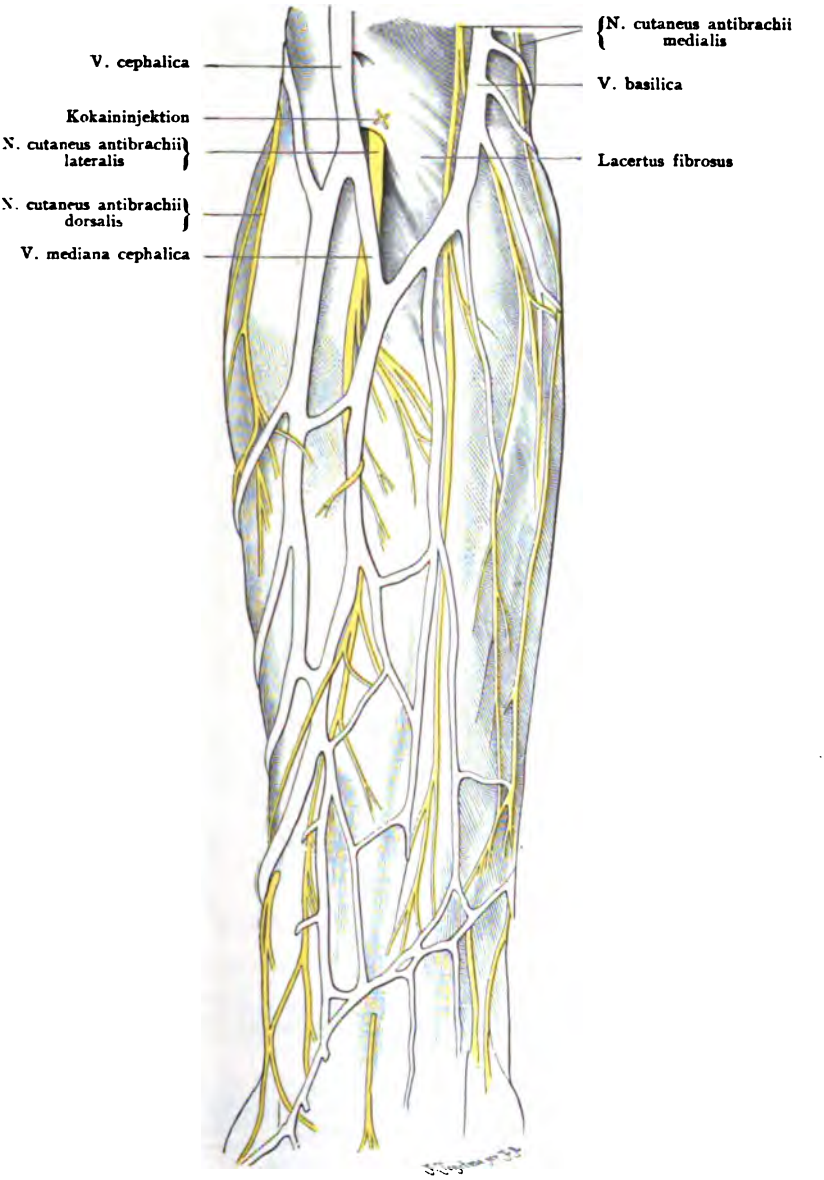

Fig. 6. Zur Leitungsanästhesierung am Vorderarm (Vorderfläche [BRAUN]) nach Figuren aus SPALTEHOLZ.

Fig. 7. Zur Leitungsanästhesierung an der Hand (Dorsalfläche [BRAUN]) nach Figuren aus SPALTEHOLZ. (N. ulnaris- und radialis-Hautäste.)

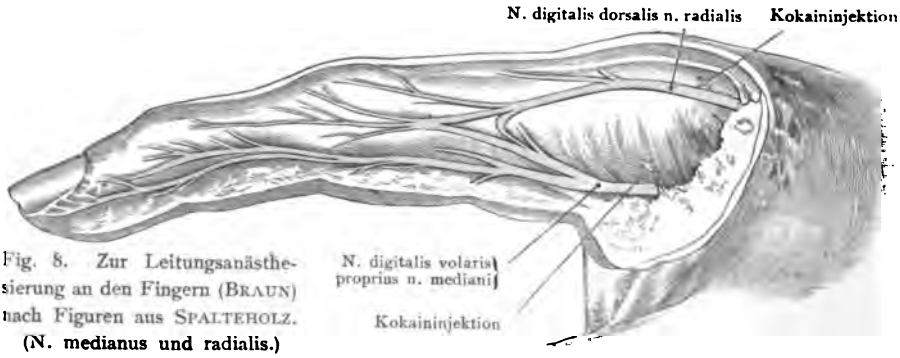

Fig. 8. Zur Leitungsanästhesierung an den Fingern (BRAUN) nach Figuren aus SPALTEHOLZ. (N. medianus und radialis.)

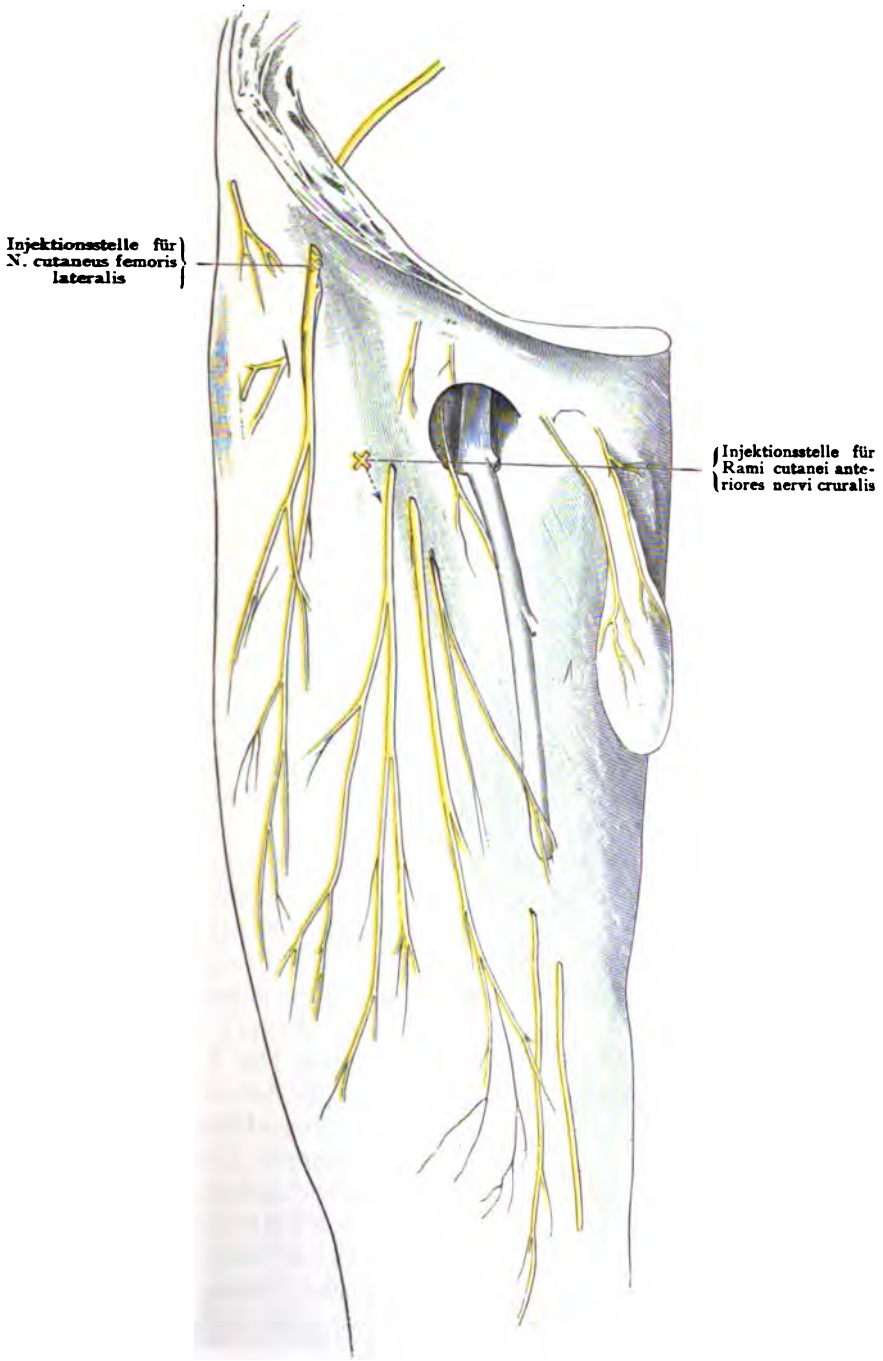

Fig. 9. Zur Leitungsanästhesierung am Oberschenkel (Vorderfläche [BRAUN]) nach Figuren aus SPALTEHOLZ.

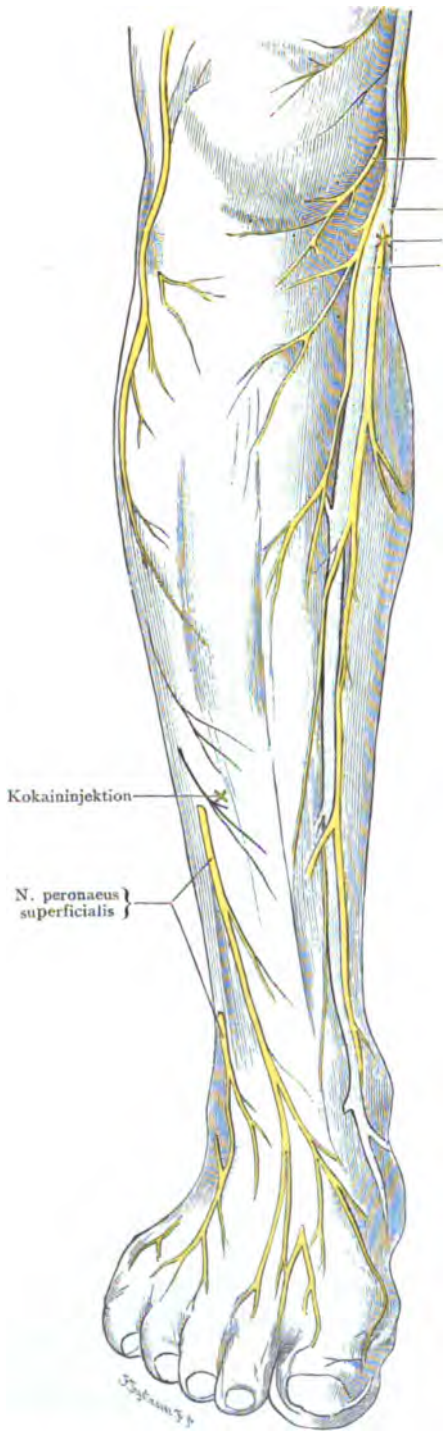

Fig. 10. Zur Leitungsanästhesierung am Unterschenkel (Vorderfläche [BRAUN]) nach Figuren aus SPALTEHOLZ.

tritt, so kann man diesen Bezirk einfach durch einen Ring von subkutanen Kokaininjektionen umkreisen (HACKENBRUCH). Wir geben hier nach SPALTEHOLZ eine Anzahl Figuren wieder, um auf die Injektionsstellen für die durch die Fascien hindurchgetretenen Hautnerven aufmerksam zu machen (Fig. 4—11).

β) Perineurale Injektion. Für die Körperstellen mit noch nicht oberflächlich gewordenen Nerven und für die Beseitigung auch der tiefen Sensibilität muß man sich genauer an den Verlauf der Nervenstämme halten. BRAUN hat eingehend untersucht, welche Nervenstämme mit einiger Sicherheit perkutan zu treffen sind behufs perineuraler Injektion.

Dies ist der Fall bei dem Medianus oberhalb des Handgelenks (Einstich von der ulnaren Seite unter die Sehne des Musculus palmaris longus), bei dem Ulnaris am Handgelenk (Einstich von der ulnaren Seite unter die Sehne des Msc. ulnaris internus, und hinter dem Epicond. int. humeri (Einstich unter die Fascie daselbst). (Fig. 12.)

Am Bein kann der N. tibialis hinter dem Mall. int. (Einstich neben der Achillessehne direkt vorwärts, gegen den

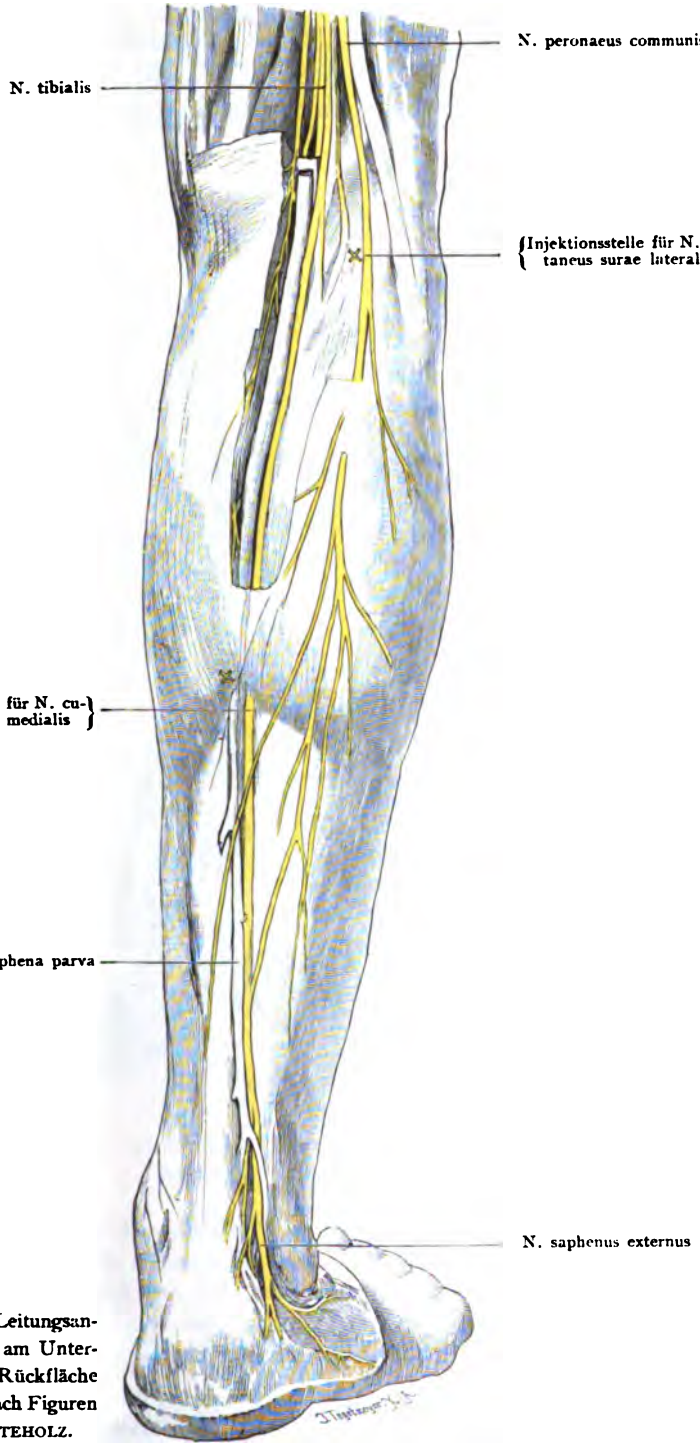

Fig. 11. Zur Leitungsanästhesierung am Unterschenkel (Rückfläche [BRAUN]) nach Figuren aus SPALTEHOLZ.

Knochen, die Gefäße medial lassend) getroffen werden. Ferner der N. peroneus am medialen Rande der Bicepssehne in der Kniekehle (Einstich direkt von hinten unter die Fascie), sowie hinter dem Fibulaköpfchen. Der N. saphenus major durch einen subkutanen

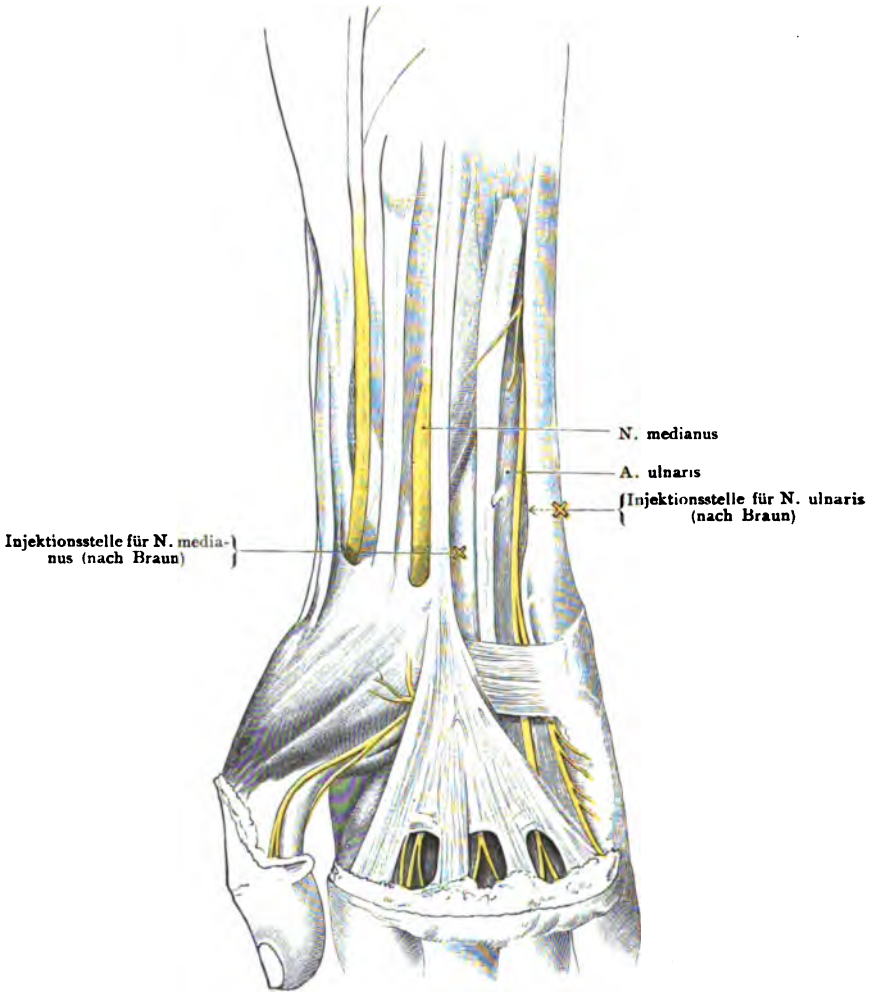

Fig. 12. Zur Leitungsanästhesierung der Hand (Volarfläche) für N. medianus und ulnaris nach Figuren aus SPALTEHOLZ.

queren Injektionsstreifen unter der Tuberositas tibiae rückwärts. Der N. peroneus superfic. und N. suralis durch einen queren Halbring handbreit über dem lateralen Knöchel am Unterschenkel.

NYSTRÖM (und LENNANDER) macht den N. cut. fem. lat. für Abnahme THIERSCHscher Transplantationslappen unempfindlich unter der Spina a. s. ilii.

Der behaarte Kopf wird für Operationen unempfindlich durch

quere Injektionen über den Augenbrauen für die Stirnäste des Trigeminus, an der Schläfe für die Aeste des Auriculo-temporalis, welcher sich von hinten um den Hals des Kieferköpfchens herumschlingt, am Hinterhaupt für das Gebiet des N. occipitalis

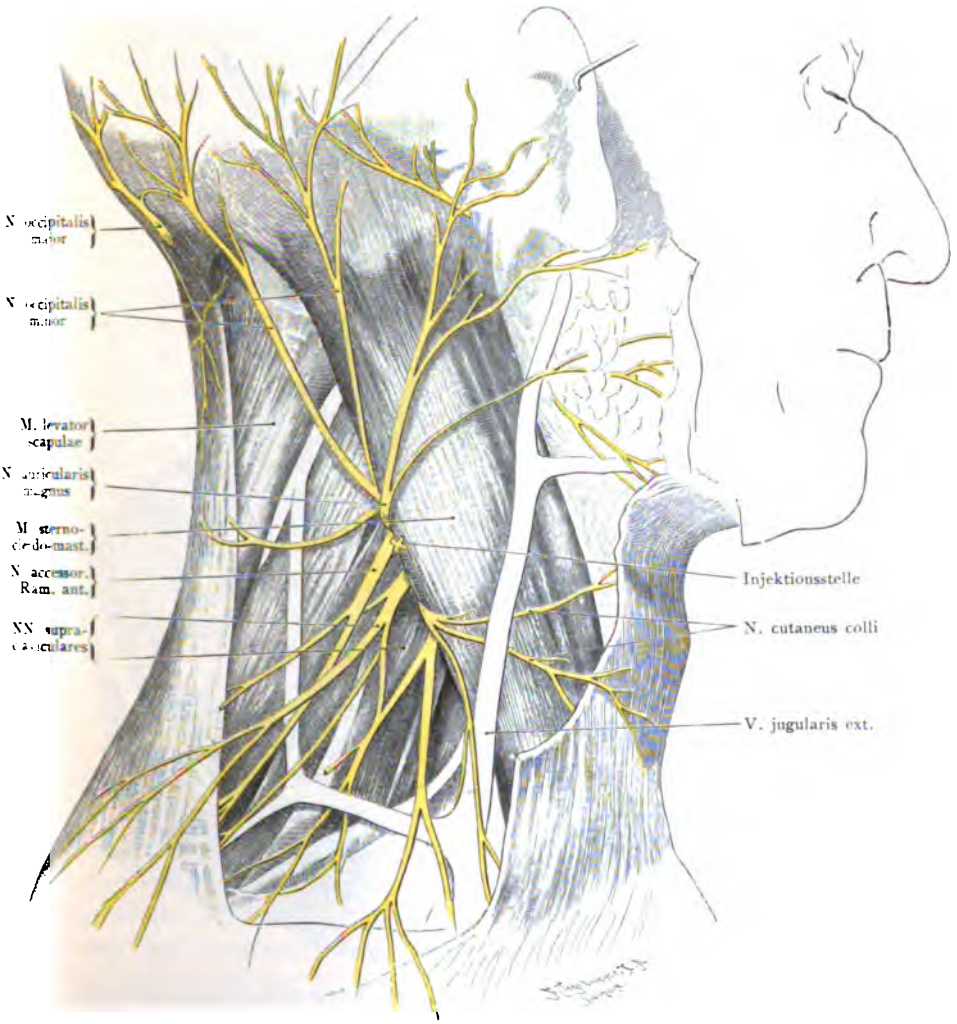

Fig. 13. Die Nerven der rechten Halsseite nach SPALTEHOLZ zur Demonstration der Injektionsstellen für Leitungsanästhesie nach BRAUN.

major und minor. Der Occipitalis major kann nach seinem Durchtritt durch den Cucullaris sehr exakt getroffen werden.

Ich halte mit HALSTED und SCHLEICH auch die submuköse Injektion an der Stelle, wo der Arcus palato-glossus den Mundboden

berührt für ziemlich sicher für den N. lingualis. Auch die Eintrittsstelle des N. alveolaris inferior ist durch die Lingula an der Innenfläche des aufsteigenden Kieferastes genau charakterisiert. Für Zahnextraktionen kann man die zur Pulpa tretenden Nervenästchen bloß durch Diffusion durch den Knochen hindurch imbibieren, indem

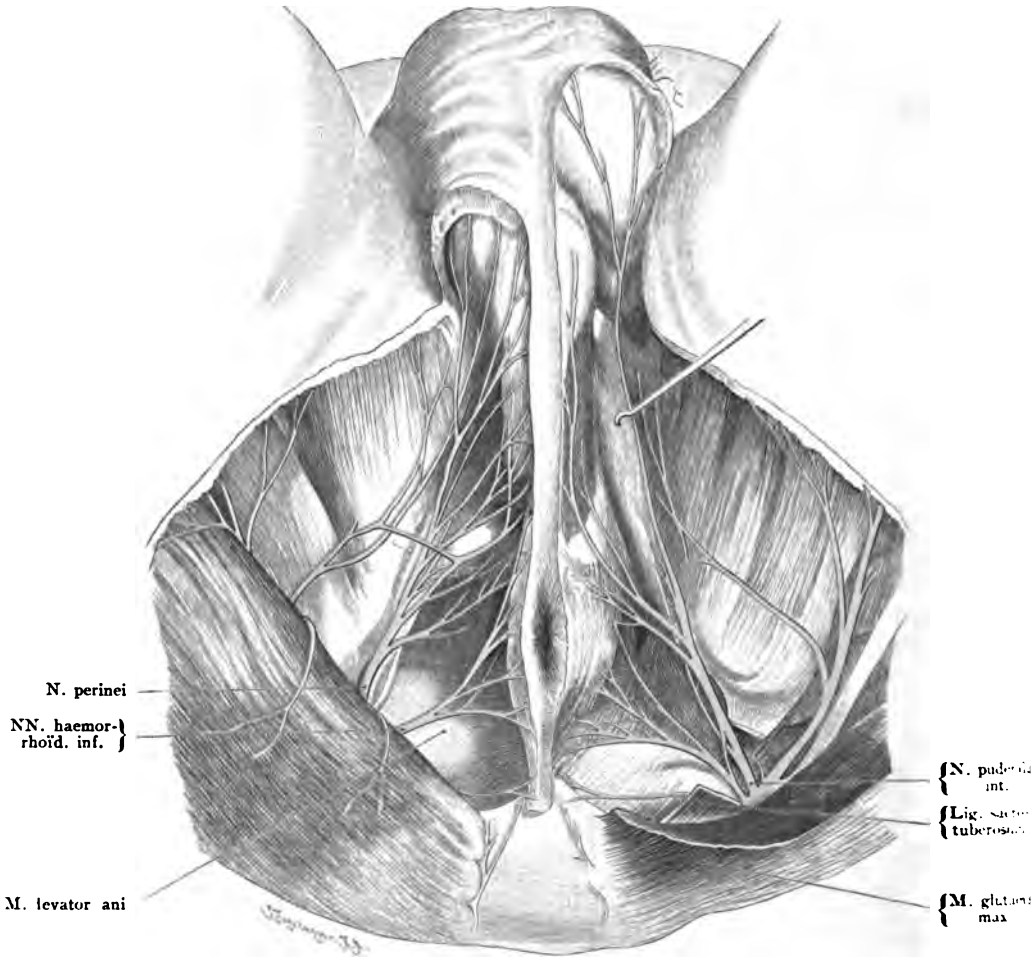

Fig. 14. Die Nerven der Dammgegend nach SPALTEHOLZ zur Demonstration der Injektionsstellen für Leitungsanästhesie nach BRAUN.

man eine 1-proz. Kokainlösung zu beiden Seiten des Zahnes unter das Zahnfleisch an der Umschlagsfalte spritzt. Man muß aber 6—10 Minuten warten (BRAUN).

Eine Halsseite und die Ohrgegend kann durch Injektion längs des mittleren Drittels des Hinterrandes des Sternocleido unempfindlich gemacht werden durch Anästhesierung des N. occipitalis

minor, auricularis magnus und subcutaneus colli. Auch der obere Teil des Thorax vorne kann etwas unter dieser Stelle durch Injektion auf die vereinigten N. supraclaviculares insensibel werden (Fig. 13).

Anästhesie des Kehlkopfs ist herbeizuführen durch perineurale Kokainisierung des N. laryngeus superior (Stich unter dem hinteren Ende des Zungenbeinhorns auf die Membrana hyo-thyreoidea).

LENNANDER macht den Penis zum größten Teil unempfindlich durch Injektion längs der beiden N. dorsales penis nahe der Symphyse, 2 cm hinter dem Frenulum quer auf der Unterfläche in die Unterhaut und in das Corp. spong. urethrae am hinteren Rande des Frenulum. Der Hode wird unempfindlich durch perineurale Injektion auf die den Samenstrang begleitenden Nerven und Infiltration des retroepididymären Bindegewebes.

Das Rectum kann man schneiden und brennen, wenn man die dasselbe umgebende Bindegewebsschicht und die Muskeln infiltriert. Das gehört allerdings bloß zum Teil in das Gebiet der Leitungsanästhesie im engeren Sinn (Fig. 14).

BRAUN bereitet die Kokainlösung stets frisch aus einer 10-proz. Lösung von Cocainum muriaticum in absolutem Alkohol ($^1/_2$ ccm = 0,05 Kokain). Diese Lösung wird mit PRAVAZscher Spritze in ein Uhrschälchen gespritzt und angezündet und danach mit 10 ccm physiologischer Kochsalzlösung zu einer $^1/_2$-proz. Kokainlösung gelöst, erst unmittelbar vor Gebrauch 1—3 Tropfen vorrätiger 1 $^0/_{00}$ Adrenalinlösung zugesetzt. Die Injektion wird als Regel wenigstens $^1/_2$ Stunde vor der Operation vorgenommen.

γ) Die endoneurale Injektion zur Erzielung von Leitungsanästhesie hat eine ganz besondere Bedeutung als Ersatz der allgemeinen Narkose, wo diese bei größeren Operationen kontraindiziert ist. Sie setzt die Freilegung der Nerven voraus. Ich habe in letzter Zeit 3mal eine Amputatio femoris alta in dieser Weise ausgeführt bei einem Falle schwerer Sepsis nach Fractura femoris mit Arterienzerreißung, bei einem Falle von Gangrän des Beines mit hochgradiger Myocarditis, endlich bei einem Patienten wegen Knieeiterung bei vorgeschrittener Lungentuberkulose. Der N. cruralis in der Leiste und der N. ischiadicus am Gesäß wurden von kleinen Schnitten aus leicht freigelegt und eine 1-proz. isotonische Kokainlösung ohne Adrenalin in die Nervenstämme injiziert. Die Anästhesie war sofort eine vollkommene in den beiden ersten Fällen, im letzteren Falle (wo vielleicht das Kokain zu stark gekocht war) wurde bei der Operation über starkes Brennen geklagt. In gleicher Weise kann für denselben der Plexus brachialis über der Clavicula freigelegt und insensibilisiert werden.

CRILE und MATAS haben zuerst Amputationen unter Leitungs-

anästhesie ausgeführt und zwar am Arm und Bein. CRILE hat festgestellt, daß es einer 1-proz. Kokainlösung bedürfe. Die Wirkung tritt fast sofort ein im Gegensatz zu der perineuralen Injektion. Sie dauert aber nicht so lange, höchstens $^1/_2$ Stunde; durch Adrenalinzusatz kann sie verlängert werden.

CRILE und CUSHING haben bewiesen, daß die Injektion die Shokwirkung, welche sich sonst bei Nervendurchschneidung in plötzlichem Sinken des Blutdrucks kund tut, verhütet.

δ) Als eine vierte Art, Leitungsanästhesie zu bewirken, kann man die CUSHINGsche Methode betrachten der endoneuralen Injektion während der Operation, die mit Lokalanästhesie eingeleitet ist.

CUSHING hat gezeigt, wie man bei Hernienoperationen während der Operation die freigelegten Stämme des N. ilio-hypogastricus und ilio-inguinalis endoneural unempfindlich machen und die Operation schmerzlos gestalten kann. Ich betrachte diesen Nachweis mit BRAUN als von praktisch großer Wichtigkeit, da er uns mahnt, bei unseren Operationen uns bereitzuhalten, jeden Nerven, welchen wir im Operationsgebiet freilegen, durch eine peri- oder endoneurale Injektion unempfindlich zu machen, soweit er selber durch Zerrung leidet oder das übrige Operationsgebiet versorgt.

4. Die Rückenmarksanästhesie (Rachikokainisation).

Seit der Erfinder der Rückenmarkskokainisation BIER selber vor dieser Methode als einer unter Umständen gefährlichen gewarnt hat, gibt es nur noch wenige Chirurgen, welche dieselbe in ausgiebiger Weise benutzen. So macht TUFFIER für Operationen im Bereich der Beckenorgane (die Hernien eingeschlossen) und der unteren Extremitäten fast ausschließlich die Injektion von Stovain und erklärt, nach mehrjähriger Erfahrung lieber seinem Assistenten die Ausführung einer Stovaininjektion zu überlassen, als die Durchführung einer Allgemeinnarkose.

CERNEZZI rühmt das Stovain auch für die Leitungsanästhesie sehr. Es sei erst zu 18 cg pro Kilogramm Tier giftig, bloß $^1/_3$ der Giftigkeit von Kokain. Er benutzt es mit Adrenalin, weil es gefäßerweiternd wirkt. Er injiziert eine $^1/_2$-proz. physiologische Kochsalzlösung zu 2 ccm mit 1 Tropfen einer $1\,^0/_{00}$ Adrenalinlösung (PARKE-DAVIS). Stovain verträgt Sterilisation durch Kochen gut. Man kann bis 50 cg Stovain und 1 mg Adrenalin geben pro Dosis, könnte also von seiner Lösung bis 100 ccm und 16 gtt. Adrenalin anwenden. Er hat auch Laparotomien damit ausgeführt.

Die sogenannte Rückenmarksanästhesie scheint in Wirklichkeit in das Gebiet der Leitungsanästhesie zu gehören. BRAUN macht darauf

aufmerksam, daß EDENs Versuche an Katzen beweisen, daß die scheidenlosen Nervenstämme im Wirbelkanal gegen Quellung sehr empfindlich seien: Eine Injektion von Wasser und von 0,2-proz. Kochsalzlösung bewirkten eine lange andauernde Anästhesie. Sie wären wohl demgemäß auch empfänglicher für Kokainlösungen, wenn nicht dasjenige Moment hier eine sehr große Rolle spielte, welches wir bei der Lokalanästhesie durch Zusatz von Adrenalin und durch Konstriktion möglichst auszumerzen suchen, nämlich die Resorption in das Blut.

Die Injektion einer Flüssigkeit in den Arachnoidealraum hat eine fast ebenso energische Wirkung, als wenn die Injektion direkt in das Blut gemacht wird. Ob das Stovain, wie TUFFIER anzunehmen geneigt scheint, dadurch besser vertragen wird, daß es lokale Gerinnung hervorruft, bleibt dahingestellt.

CERNEZZI gibt an, daß Stovain durch alkalische Lösungen niedergeschlagen wird, daher Alkalien beim Kochen und bei Reinigung von Spritzen zu vermeiden sind. KLAPP hat durch Milchzuckerinjektionen bewiesen, daß die intradurale Resorption sich in viel kürzerer Zeit vollendet als die subkutane. Er konnte auch durch Anwendung öliger oder konzentrierter Gelatinelösungen bei Hunden totale Anästhesie des ganzen Körpers ohne Vergiftungssymptome herbeiführen. Am Menschen ist schon unter BIERs Leitung von DÖNITZ festgestellt, daß Adrenalinzusatz die Resorption ebenfalls sehr stark verlangsamt.

Immerhin bleibt die Gefahr einer noch nicht beherrschbaren Resorption, der große Nachteil der Injektion in den Wirbelkanal, die sonst so überaus zweckmäßig erscheint, weil man alle Nerven, die unterhalb des Conus medullaris noch nicht den Wirbelkanal verlassen haben, in großer Nähe zusammen vereinigt findet und alle gleichzeitig trifft und weil die Operation in ihrer Ausführung ungemein einfach ist.

In einer sehr interessanten Arbeit hat M. MORI darauf aufmerksam gemacht, daß die Kokaininjektion in den Wirbelkanal noch einen bedeutungsvollen Nachteil hat, nämlich eine Blutdrucksenkung. Nach CRILE, welcher diesen Beweis zuerst gebracht hat, ist sie ganz hochgradig bei Injektion im Bereich der Medulla oblongata, aber auch bei Injektion weiter unten veranlaßt sie durch die Einwirkung auf die den Arachnoidealraum durchziehenden Nerven eine vasomotorische Paralyse der Bauchgefäße (TUFFIER und HALLION).

BRAUN hat bei Besprechung der Leitungsanästhesie auf die Lähmung der Vasomotoren mit entsprechender Temperaturerhöhung in ihrem Bereich hingewiesen, aber peripher hat dieselbe keine erheblichen Nachteile, als verstärkte Blutung.

Als Methode der Anästhesierung kann zur Stunde die Rhachikokainisation keine große Stelle neben der richtigen Aethernarkose und neben der Lokal- und Leitungsanästhesie beanspruchen. Wir verweisen oben auf die näheren Ausführungen auch zu diesem Kapitel.

C. Die Operationstechnik.

g) Die Schnittrichtung durch die Haut.

Ich habe in den früheren Auflagen dieser Operationslehre den Beweis erbracht, daß es große Vorteile hat, sich in der Regel mit der Anlage der Incision durch die Haut an die LANGERschen Spaltlinien derselben zu halten. Für Operationen im Gesicht und am Halse läßt sich dartun, in welch hohem Grade sich dadurch entstellende Narbenbildungen verhüten lassen. Der Zug der anstoßenden Gewebe zieht die Narben nicht auseinander und sie werden oft so wenig sichtbar nach ihrer Abblassung, daß auch ein medizinisches Auge sie nicht mehr erkennt. Ich habe reichlich Gelegenheit, für Kropfoperationen diese Unterschiede zu sehen, da gerade einige meiner nächsten Kollegen Wert darauf legen, abweichend zu operieren.

Die Sicherheit, schöne Narben an ausgesetzten Körperstellen zu erzielen, gibt die Freiheit, die Incisionen genügend groß zu machen. Es ist ein wahres Unglück, wenn die Aengstlichkeit wegen zu großer Entstellung zumal jüngere Chirurgen zu allzu kleinen Incisionen veranlaßt. Viele Rezidive von malignen Tumoren am Gesicht, in der Nase, am Kiefer und in der Mundhöhle sind dadurch veranlaßt und am Halse und anderswo bereitet man sich gelegentlich die größten Schwierigkeiten für die Herausnahme von Tumoren.

Also lange Incisionen durch die Haut in der Spaltrichtung! Diese haben wir als Normalschnitte bezeichnet.

Wir haben außerdem gezeigt, daß man oft Incisionen direkt über dem kranken Herd oder den kranken Organen vermeiden kann, wenn man es mit einer Hautbedeckung zu tun hat, welche für aseptische Zurichtung besondere Schwierigkeiten bietet. Wir erwähnen speziell das Scrotum, dessen gerunzelte Haut recht schwer zu säubern ist und oft nur unter starken Schmerzen für den Patienten. Für dieses kommt man mit unserem Inguinalschnitt in der weitaus größten Zahl der Fälle sehr wohl aus, weil man den Hoden nach oben luxieren kann. Es hat das beiläufig noch den großen Vorteil, daß man an die CUSHINGsche Stelle kommt für Kokainisierung der zum Hoden ziehenden Nerven.

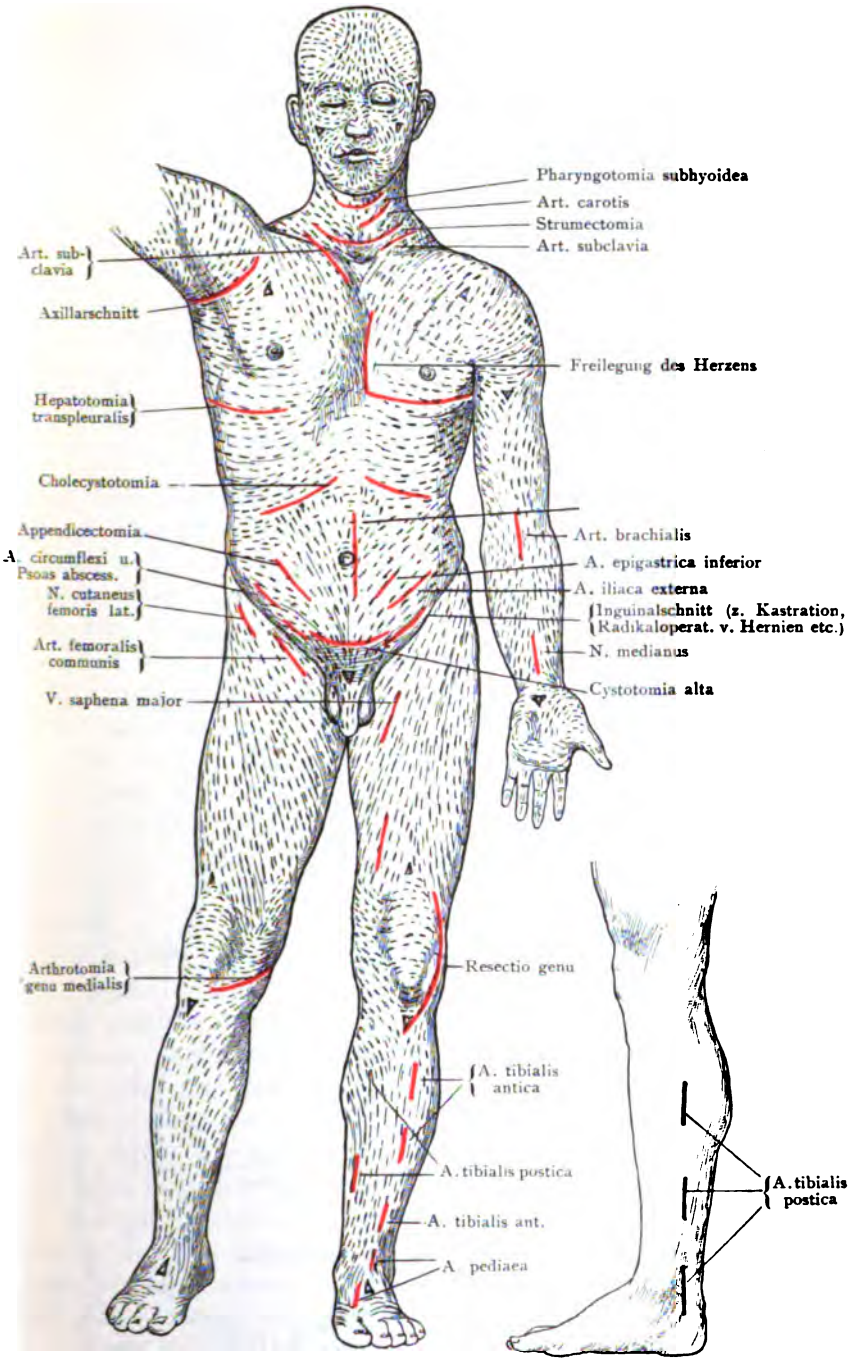

Fig. 15. Fig. 15a.

Fig. 15 u. 15a. LANGERsche Figuren für die Spaltrichtungen der Haut und Normalschnitte für einige Operationen.

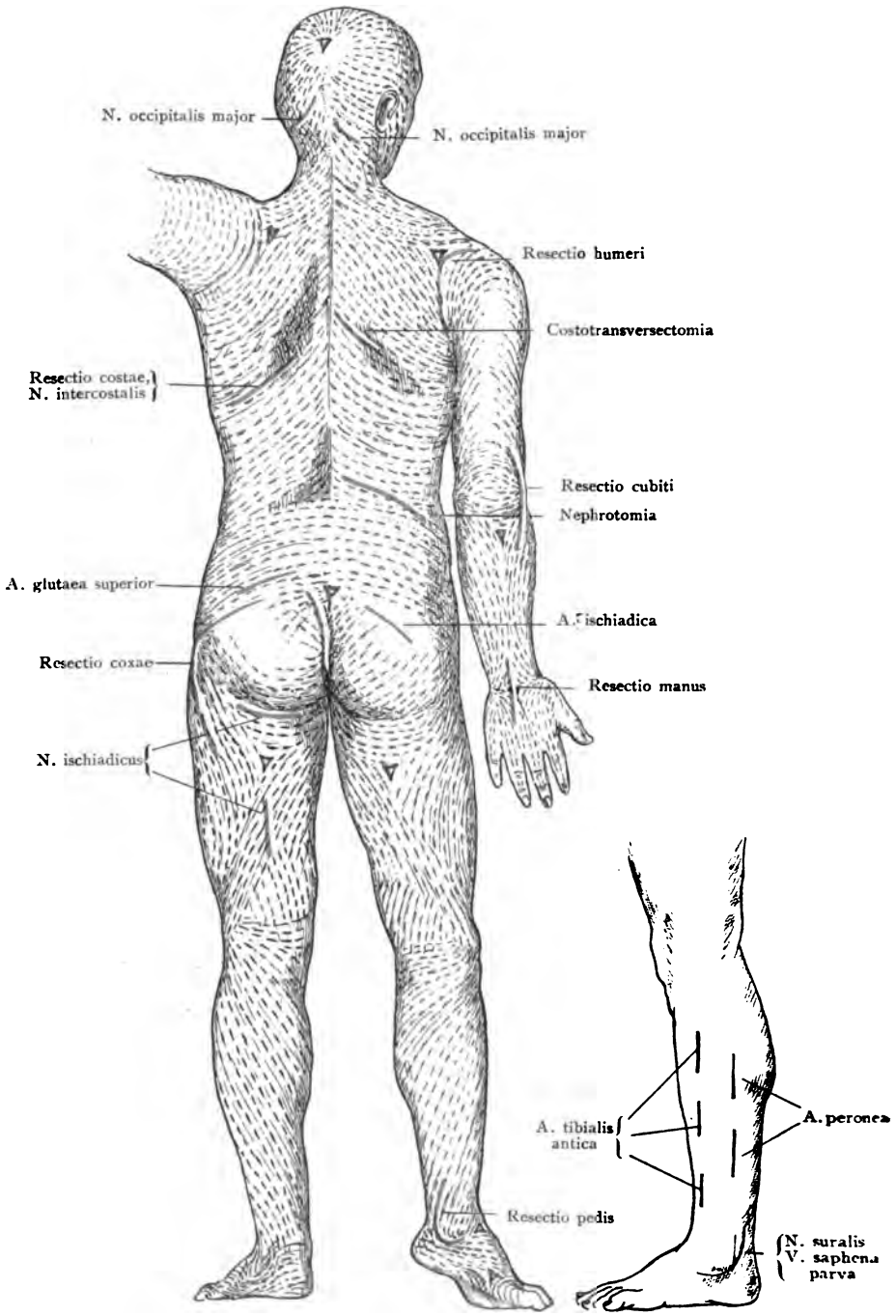

Fig. 16. Fig. 16a.

Fig. 16 u. 16a. LANGERSche Figuren für die Spaltrichtungen der Haut und Normalschnitte für einige Operationen.

Wir haben in den früheren Auflagen dieser Operationslehre Abbildungen gegeben über das Verhalten kleiner Incisionen am Körper, die wir für das Einlegen von Drainröhren durch Extraöffnungen benutzten. Obschon dieselben sehr instruktiv sind zur Demonstration, wie leicht sich die Wundränder bei richtiger Schnittführung von selbst zusammenlegen und bei unrichtigem Auseinanderklaffen, so glauben wir doch die Sache vereinfachen zu sollen, indem wir für eine Anzahl von Operationen die korrekten Schnitte bloß in die LANGERschen Figuren einzeichnen und für das Uebrige auf den speziellen Teil verweisen (Fig. 15 u. 16). Wir bemerken dabei, daß die Medianschnitte nicht eingezeichnet werden, obschon dieselben wegen der geringen Verletzung allerorts am Körper in erster Linie zu benutzen sind.

h) Die Trennung der tiefen Gewebe.

Es genügt nicht, die Haut in richtiger Richtung zu spalten, man muß auch die Gewebe in der Tiefe in der Weise trennen, daß keine unnütze Schädigung erwächst. Wir haben in den früheren Auflagen diese Rücksicht dahin zusammengefaßt, daß wir gesagt haben, für die Trennung der tiefen Gewebe sei maßgebend die segmentäre Anordnung derselben.

Es ist selbstverständlich, daß man keine Schnitte so anlegt, daß man unnützerweise große Arterien und Venen zu durchschneiden hat. Aber für die Mehrzahl der Incisionen, wo dieses Bedenken nicht in Frage ist, kommt hauptsächlich die Nervenversorgung in Betracht. Verhütung von Lähmungen durch Nerventrennung ist meistens viel wichtiger, als die Gefahr einer Gefäßligatur und gerade diesem unscheinbaren Umstande wird noch vielfach gar keine Rechnung getragen.

Wie häßlich sieht die Form des Halses aus, wenn man z. B. bei einer Kropfoperation die vom Sternum zum Kehlkopf ziehenden Muskeln gelähmt hat! Es bilden sich tiefe Einsenkungen, welche für elegante Leute sehr abschreckend wirken. Es ist zu betonen, daß die Schonung der zuführenden Nerven noch viel wichtiger ist, als die Schonung der Muskeln. Man kann einen Muskel an der richtigen Stelle durchschneiden und ihn nachher wieder zusammen nähen, ohne daß seine Funktion Schaden leidet; es bildet sich bloß eine Inscriptio tendinea aus, wie sie segmentär versorgte Muskeln (Rectus abdominis) schon normal aufweisen. Wir lösen deshalb beispielsweise die Muskeln an ihrem oberen Ansatz bei Kropfoperation und nähen sie später wieder zusammen ohne jeglichen Nachteil, weil die Nervenzufuhr erhalten blieb.

Im allgemeinen wird man aber bei den segmentären Schnitten gar nicht in die Lage kommen, Muskeln zu durchschneiden, sondern

man kann einfach stumpf zwischen den Faserbündeln eindringen und dieselben in ihrer Verlaufsrichtung auseinanderdrängen. Nur die einhüllenden Fascien werden gespalten und wie alle gespaltenen Teile nachher auch wieder besonders vernäht. Man kann dieses Verfahren als interfibrilläre Muskeltrennung bezeichnen. Nach diesem Grundsatz handeln wir nach der von ROUX empfohlenen, von uns sogenannten permuskulären Methode, z. B. bei der Perityphlitisoperation. Indem man nach der Fascienspaltung stumpf (am besten mit der Kropfsonde) zwischen den Muskelbündeln eingeht und stumpfe Haken einsetzt, kann man jene ohne Schaden langsam zum weiten Klaffen bringen; beim Loslassen legen sie sich von selbst wieder aneinander (vergl. Fig. bei Perityphlitis).

Sind Haut, Fascien und Muskeln gespalten, so soll man, während man in der Tiefe operiert, die Wundränder gehörig gedeckt erhalten, sei es mit sterilen Tüchern, sei es indem man eine tiefe Fascie oder Serosa (speziell Peritoneum) herüberzieht und an die Haut befestigt durch ein paar unserer Arterienklemmzangen, wie sie zum Fassen der Gefäße dienen.

i) Die Blutstillung.

Was die Gefäße anlangt, welche in die Schnittlinien fallen, so ist es eine wichtige Rücksicht, der nicht immer nachgelebt wird, auch die kleinsten Gefäße zu fassen und nicht durch Blut die Gewebe infiltrieren zu lassen, weil dadurch die Wundheilung gestört wird, indem infiltrierte Gewebe nicht leicht verkleben.



Fig. 17. Unsere Arterienklemme ist durch 3 Häkchen am Ende ausgezeichnet, welche erlauben, jedes Gefäß leicht und sicher zu fassen, aber dank der bis zum Schloß gehenden Zähnelung auch einen breiten Gewebsteil festzuhalten.

Man soll aber die Gefäße nicht sofort unterbinden: Es ist ein großer Nachteil, wenn Ligaturfäden während der ganzen Dauer einer Operation der Schädlichkeit der Berührung ausgesetzt bleiben; sondern das ist ein besonderer Vorteil der neueren Arterienklemmen, daß eine große Anzahl in der Wunde hängen kann und hängen bleibt, ohne die Operation zu behindern. Unsere Modifikation (Fig. 17) ist sehr leicht,

handlich und faßt mit Sicherheit jedes Gefäß selbst in starrem Gewebe.

Die Ligaturen werden erst angelegt, wenn die Operation vollendet ist, wenn sie überhaupt noch nötig sind. Denn für die kleinen Gefäße genügt es, die Arterienklemmen abzudrehen. So machen wir gar keine Ligatur bei Hernienoperationen und verwandten kleinen Eingriffen; bloß am Halse, wo jeder Hustenstoß, jede Brechbewegung die Stauung in selbst kleinen Venen so beträchtlich erhöht, ist es klug, sämtliche Gefäße zu unterbinden. Die Ligaturen werden mit antiseptischer Seide ausgeführt. Ersatzmittel für diese Seidenligaturen sind bloß dann nötig, wenn die Asepsis mangelhaft ist.

k) Der Schluss der Wunde.

Bei Abschluß der Operation soll es nicht mehr bluten. Jede Blutansammlung bedingt die Gefahr leichter Infektion. Neben Gewebsnekrosen ist das weitaus wichtigste Moment für Störungen des Wundverlaufes die Verhaltung ergossenen Blutes. Bloß dieser sorgfältigen Blutstillung verdanken wir es, daß es bei uns Regel ist, daß unsere Patienten 8 Tage nach einer Kropfoperation, Hernienoperation und Perityphlitisoperation in den Stand gesetzt sind, das Bett uud in der Regel das Spital zu verlassen, mit einer sans phrase per primam geheilten Wunde.

Ebenso wichtig ist allerdings die Vermeidung größerer Gewebsnekrosen. Wenn lange Zeit z. B. die supravaginale Uterusexcision relativ schlechte Resultate ergab, so lag das an der Massenligatur der Portio, wie auch jede andere Massenligatur vom Uebel ist.

Die Asepsis ist zur Zeit noch nicht identisch mit Sterilität: keine Wunde ist am Ende einer Operation bakteriologisch steril. In dem Saft eines jeden ausgedrückten Handschuhes wachsen Staphylokokken. Es bedarf bloß noch des durch totes Blut oder totes Gewebe geschaffenen Nährbodens, um bei der Körpertemperatur die Mikroorganismen zur Entwickelung zu bringen und Störungen im Wundverlauf zu bewirken. Die sogenannten toten Räume sind nichts, solange sie leer sind, bloß Nekrosen und Bluterguß schaffen die Gefahr.

Eine absolute Primaheilung durch völligen Schluß der Wunde ist deswegen bloß anzustreben, wo kein Bluterguß und kein nekrotisches Gewebe zurückbleiben. Ist die Möglichkeit von Blutansammlung gegeben, so muß das Blut ohne Ausnahme durch Einführen von Drainröhren abgeleitet werden. Wir machen regelmäßigen Gebrauch von Drainröhren, wo wir nicht völlig sicher sind, daß keine Nachblutung zu

stande kommen wird. Hat man aber Sicherheit, daß auf diese Weise Blut und Serum freien Ausfluß hat, so kann man im übrigen die Wunde schließen.

Lange Zeit haben wir die große Wunde ganz geschlossen und die Drainröhren durch eigene Oeffnungen nach außen geleitet. Man erhält so die schönsten Narben, aber man kann auch die Drainröhren einfach zwischen den Nähten herausleiten. Es ist von BURKHARDT [1]) nachgewiesen worden, daß Gewebsnekrosen stets leukocytäre Exsudation machen, zeitweilig bis zur Eiterung. Soll trotz dieser Exsudation Resorption des Nekrotischen eintreten (die nach BURKHARDT am 6. Tage beginnt und für ein bohnengroßes Stück ein paar Monate dauert), so dürfen keine Bakterien in das nekrotische Gewebe eindringen.

Wo größere Gewebsnekrosen unvermeidlich sind, *da darf gar keine geschlossene Naht angelegt werden*. Denn hier genügt die Ableitung der Wundsekrete nicht, wie bei Bluterguß. Bakterien nisten sich in die nekrotischen Gewebe selber ein und müssen gleichsam herausgesogen und sofort unschädlich gemacht werden. Deshalb muß für Gewebsnekrosen durch antiseptische *Tamponade* der Weg nach außen offen gehalten und die Zersetzung der absterbenden Gewebe verhütet werden. Die Chirurgen, welche schlechte Blutstillung machen, die Gewebe drauf los quetschen ohne Bedenken, Massenligaturen anlegen, haben darum ganz recht, wenn sie sich zum Prinzip machen, wie man dies noch auf nicht wenigen Kliniken sieht, *alle* Wunden mit ihrer Jodoformgaze vollzupfropfen. Aber ideal ist diese Behandlungsmethode nicht.

Ausspülen einer Wunde hat nur einen Sinn, wenn Blut herauszuspülen ist oder wenn die Wunde mit einem Körpersekret oder -exkret verunreinigt wurde. Zum Spülen ist die physiologische Kochsalzlösung bei Körpertemperatur das richtige. Die TAVELsche Lösung bewirkt eine oberflächliche Aetzung der Wunde mit leicht weißlicher Verfärbung; dieselbe kann zwar antiseptisch wirken wie die Aetzung mit einer Wismut- oder Zinkoxydemulsion, aber für reine Wunden (solche, die nicht direkt durch Ueberschwemmung mit Galle, Kot, Speichel etc. verunreinigt sind) ist diese Aetzung eher ein Nachteil als Vorteil.

Die *Naht*, wo sie nach obigem nicht kontraindiziert ist, soll eine genaue Vereinigung jeder einzelnen Gewebsschicht bewirken. Fortlaufende Naht mit antiseptischer Seide ist das beste und einfachste. Wer davon abweicht, hat meist Grund, an der Zuverlässigkeit seiner Asepsis zu zweifeln.

Auf die genähte Wunde braucht man gar nichts zu legen, außer einem Kollodialstreifen zum Schutze gegen Berührung; da, wo solche Streifen nicht halten, streicht man etwas Bismutbrei wieder-

1) LANGENBECKS Archiv, Bd. 74.

holt auf (z. B. im Bereich der Nase, des Mundes, der Vagina, des Afters). Das Bismut hält die Nahtlinie und die Fadenenden trocken.

Ist drainiert oder tamponiert, so müssen die Enden des Drains oder Tampons mit reichlicher antiseptischer Gaze (Jodo-, Xero-, Vioform) umhüllt werden und der Verband jedesmal geändert, sobald derselbe von Wundsekret durchtränkt ist.

Nur wenn man die für völligen Schluß geeigneten Wunden, diejenigen, in welchen sich Blut ansammelt und endlich diejenigen, in welchen größere Gewebsnekrosen zurückgeblieben sind, für die Art der Wundbehandlung und -vereinigung strengstens auseinanderhält, wird man gegen die Störungen im Wundverlauf völlig gesichert sein, welche sonst in Fällen, wo man es am liebsten verhüten möchte, ein Menschenleben aufs Spiel zu setzen.

D. Nachbehandlung der Operierten.

Wenn ein Patient die Aufregung auf eine Operation hin durchgemacht und gefastet hat, danach während längerer Zeit in Narkose gehalten und infolge derselben und teilweiser Entblößung der Haut abgekühlt ist; wenn er an Beinen und Armen festgebunden auf dem Operationstisch lag; wenn er vollends Blut verloren hat, was bei sorgfältiger Ausführung einer Operation zur Stunde allerdings fast immer vermieden werden kann und daher auch vermieden werden soll, dann ist er in einer Verfassung, die es gebieterisch verlangt, daß die Funktion seiner lebenswichtigen Organe angeregt werde, vor allem durch Belebung der Herztätigkeit.

Dazu dient prophylaktisch die von uns schon vor vielen Jahren auf Grund der Aufnahme von Pulskurven empfohlene Zufuhr von Thee mit Alkohol in Form von Kognak oder von warmem Wein mit Zucker vor der Operation und wir haben oben erwähnt, daß wir einverstanden sind, wenn WITZEL diese Methode in Form von starken Klysmen empfiehlt.

Die nämliche Medikation findet nach der Operation Anwendung bei mangelhafter Zirkulation. Die Verabfolgung von Stimulantien in Form von Thee oder Kaffee mit Zucker, mit und ohne Alkohol steigert den Blutdruck. Wo Erbrechen besteht, werden diese Mittel im Klysma verabfolgt. Schon die bloße Zufuhr von reichlich warmem Getränk per os, per anum oder subkutan wirkt sehr günstig. Sie soll nach schweren Operationen, in Form der subkutanen Infusionen physiologischer Kochsalzlösung nie verabsäumt werden.

Sehr wichtig ist die Erwärmung des Körpers durch künstliche Wärmezufuhr und Einhüllung. Bis der Patient das Gefühl der

Wärme wiedererlangt hat oder in leichte Transpiration gerät, darf mit dieser Maßnahme nicht nachgelassen werden.

Atemgymnastik in Form von tiefen In- und forcierten Exspirationen, welche WITZEL sehr hoch hält, ist für alle völlig ruhig liegenden Patienten zu empfehlen; nach einer Operation um so mehr, als man damit auch rascher die Bromäthyl- und Aetherdämpfe aus den Lungen fortbringen kann. Kräftige Exspirationen dienen ferner zur Entfernung in den oberen Luftwegen angesammelten Schleims.

Wo Erbrechen besteht, sind Magenspülungen das beste Mittel zur Bekämpfung, indem die mit dem Speichel geschluckten Narkotica rasch entfernt und die hier und da bei Abdominaloperationen beobachteten akuten paralytischen Magendilatationen beseitigt werden. Aus dem gleichen Grunde ist es zweckmäßig, Mund und Rachen spülen zu lassen, wie es schon vor der Operation geschehen ist. Soweit Erbrechen noch eine Folge der Einwirkung des Narkoticums auf das Nervensystem ist, wird es auch durch die Kochsalzinfusionen und -klystiere günstig beeinflußt behufs Auswaschens des Körpers nach SAHLI.

Selbstverständlich wird man nicht jeden Kranken, zumal kräftige Patienten, welche nach kürzerer Operation noch ruhig weiterschlafen bei gutem Puls, mit allen diesen Maßnahmen bombardieren. Da genügt es, den Patienten warm zugedeckt in gut ventiliertem Zimmer in seinem Bette richtig zu legen.

Aber was für alle Patienten von größter Bedeutung ist, ist die richtige Lagerung nach der Operation.

QUINCKE[1]) hat über Schlaflage und Bettlage sich ausgesprochen für Kranke im allgemeinen. Es ist aber noch viel wichtiger, für Frischoperierte genaue Vorschriften zu geben.

Wo größere Anämie eingetreten ist, wo Shok und Kollaps bestehen mit kleinem Puls, da ist die kopfabhängige Lage einzuhalten; dieselbe braucht aber durchaus nicht unbequem zu sein; sie ist weitaus am zweckmäßigsten dadurch herzustellen, daß man das Fußende des Bettes erhebt.

Die gleiche Lage ist notwendig, wenn bei noch Schlafenden oder bei Patienten, deren Schluckmechanismus oder Reflextätigkeit im Bereich des Larynx gestört ist, das Hinunterfließen von Speichel und Schleim in die Trachea verhütet werden soll. Dabei kann der Kopf in ganz bequeme Lage gebracht werden.

Umgekehrt bedürfen Patienten, bei welchen man eine Blutüberfüllung namentlich von venöser Seite her, im Bereich des Kopfes, Halses und der Brustorgane verhüten will, eine Fuß- oder mindestens Beckentieflagerung. Die Lagerung kann wiederum in be-

1) Die Krankenpflege, Bd. 1, 1901.

quemster Weise durch Erhöhung des Kopfendes geleistet werden, gewöhnlich erstrebt man sie mittelst Kissens. Es ist eigentümlich zu sehen, wie man oft Kissen unter dem Oberkörper des Patienten auftürmt, der infolgedessen notwendig binnen $^1/_4$ Stunde auf der schiefen Ebene tief herunter gerutscht ist. Als Ergänzung des Kopfkissens bedarf er stets einer Beckenstützrolle, einer flachen Rolle, die unter dem oberen Teil des Oberschenkels unterhalb der Matratze quer hineingeschoben wird.

Sehr oft ist die Fußtieflagerung gar nicht zulässig, sondern bloß die Beckentieflagerung mit erhobenen Beinen, wenn, wie LENNANDER ganz besonders betont hat, Gefahr der Thrombose in den Venen speziell in Varicen der unteren Extremitäten droht. Diese kann man verhüten, indem man die Beine höher lagert, als den Rumpf.

WITZEL macht darauf aufmerksam, wie wesentlich es sei, schon der Lagerung des Patienten beim Transport nach der Operation alle Aufmerksamkeit zu widmen, da oft durch Nachlässigkeit hierbei Aspiration von Mundsekret bei den noch nicht ganz erwachten Patienten die postoperativen Pneumonien bewirken kann, die eine so große Rolle, zumal bei Laparotomien, spielen.

Außer auf die Gefahr der Thrombosen ist auf zwei Verhältnisse die erste Zeit nach der Operation noch ganz besonderes Augenmerk zu richten, auf das Auftreten der eben erwähnten Pneumonien und auf Darmparesen.

Die narkotisierenden Gase werden nach KIONKA ihrer geringen Wasserlöslichkeit entsprechend rasch nach aufgehobener Zufuhr wieder durch die Lungen abgegeben. Die lokale Wirkung auf die Luftwege geht deshalb noch eine Zeitlang weiter; und wenn auch die behauptete starke sekretionsvermehrende Wirkung des Aethers sich nicht als so wesentlich erweist, so ist doch die Widerstandsabnahme der Epithelzellen gegenüber eingedrungenen Bakterien zu berücksichtigen. Bei bestehender Bronchitis wird dieser Umstand bedenklich. Wir haben die prophylaktische Behandlung mit großen Dosen Kreosotal im Klysma schon erwähnt.

Die Darmfunktionen können bei Laparotomien in hohem Maße geschädigt sein bis zum Auftreten von paralytischem Ileus. Einführen des Mastdarmrohres und Anregung der Kontraktion vom Mastdarm aus durch Glycerinstuhlzäpfchen, endlich die Verabfolgung salinischer Laxantien (Magnesia sulfurica und Karlsbader Salz) können dringlich notwendig werden und sind ohne Aufschub in Anwendung zu bringen. Selbst eine gute Darmnaht hält ja anfänglich so fest, daß die Darmbewegungen am 1. und 2. Tage schon keinen Schaden bringen.

Die Hauptsache bleibt freilich, Magen und Darm vor der

Operation zu entleeren, wenn Stockungen bestehen, gelegentlich auch während der Operation. Ferner ist es nötig, durch Zersetzung hindernde und Gase bindende Mittel die Darmfäulnis zu beschränken (siehe das bei den Vorbereitungen Gesagte) durch häufige kleine Wismutgaben. Ein sehr kräftiges, aber mit Vorsicht zu gebrauchendes Mittel ist das Physostigmin. Schon 1 mg ist sehr wirksam, aber es ist besser, mit einem Decimilligramm zu beginnen.

Puncto Ernährung eines Patienten, dessen Magen gar nichts mehr behält oder bei welchem von oben keine Ernährung zulässig ist, ist zu sagen, daß die Hauptsache stets zunächst die Zufuhr von Flüssigkeit ist und man kann mit subkutanen Kochsalzinjektionen Patienten viele Tage lang erhalten.

Kann man per rectum ernähren, so gehört zu den Substanzen, welche sich am wenigsten zersetzen und am längsten vertragen werden, die warme Milch; Zusatz von Ei bedingt schon leichte Zersetzung, noch mehr der Zusatz von Nährpulvern, wie Tropon, Somatose.

Kann man auch per rectum nicht ernähren, so ist subkutan Zucker und Fett zuzuführen, eventuell auch Eiweiß in nicht gerinnender und nicht giftiger Form. FRIEDRICH empfiehlt außer subkutaner Injektion von sterilisiertem Olivenöl zu 20—100 g und solchen von 3,38-proz. Traubenzuckerlösungen, eine ebenfalls isotonische 7—10-proz. Lösung des von Prof. SIEGFRIED hergestellten Pepsin-Fibrin-Peptons zu injizieren bis 20 g pro Dosis, deren Kalorienwert eventuell auf 100 berechnet (Tagesbedarf des Menschen 4200 Kalorien).

E. Nähere Ausführung der Begründung unserer Ratschläge betreffs der Narkose.

In den Kapiteln A—D der allgemeinen Operationslehre erschien es zweckmäßig, die dort gegebenen Ratschläge möglichst kurz und präzise zu fassen und alles wegzulassen, was zu verwirren geeignet ist. Deshalb ist einerseits die Begründung kurz gefaßt und andererseits alles weggelassen, was praktisch nicht empfehlenswert erscheint. Wir geben den ärztlichen Kollegen die Ratschläge, wie wir sie für Assistenten und Hilfspersonal zusammenfassen, um ein Zusammenwirken zu ermöglichen, welches den Kranken einen glücklichen Erfolg der Operation verheißt.

Es ist dies der Grund, warum wir z. B. der Chloroformnarkose nur als eines Adjuvans der Aethernarkose ganz kurz gedacht haben. Aber es ist nicht zu leugnen, daß noch eine ganze Anzahl von Studien und Versuchen zur Narkose sowohl als Wundbehandlung ein sehr großes Interesse darbieten und wir holen deshalb in zwei

weiteren Kapiteln als Anhang zu den 4 ersten nach, was praktische Rücksichten dort weiterauszuführen verboten.

1) Weitere Bemerkungen zur Lokalanästhesie.

Wie ich schon in den früheren Auflagen schrieb, betrachte ich es als einen großen Fortschritt, durch unsere ohne Allgemeinnarkose und ohne Infiltrationsanästhesie durchgeführten Kropfoperationen zu der Ansicht gekommen zu sein, daß die Mehrzahl der tieferen Gewebe gar keinen hohen Grad von Empfindlichkeit besitzt.

Es sind bloß einzelne Gewebe, welche recht empfindlich sind, und wenn man, statt zu schneiden, durch unvorsichtiges Reißen, Zerren, Quetschen diese Gewebe stets von neuem in Mitleidenschaft zieht, so kann man jede Operation zu einer schmerzhaften gestalten. Bei schonendem Vorgehen aber sagen selbst Kinder gelegentlich, daß sie bei einer Kropfoperation gar keinen Schmerz gefühlt haben.

LENNANDER hat das Verdienst, systematische Untersuchungen angestellt zu haben über die Sensibilität der Organe und Gewebe des menschlichen Körpers, und es ist nötig, seine Resultate hier kurz hervorzuheben.

1. LENNANDERs Untersuchungen [1]).

Die ersten genauen Prüfungen beziehen sich auf die Bauchhöhle [2]). LENNANDER weist dabei auf BLOCHs, BYRON ROBINSONs und MAX BUCHs Untersuchungen hin und ich verweise für die Literatur über den Gegenstand auf LENNANDERs Arbeit. LENNANDER erinnert, wie sehr verschieden über die Sensibilität der Organe und Gewebe vor ihm geurteilt wurde.

Die LENNANDERschen Untersuchungen selber glänzen durch die Einfachheit ihrer Resultate: Am Abdomen findet er kurzweg als einziges schmerzempfindliches Gewebe das Peritoneum parietale des Zwerchfelles und der übrigen Bauchwand. Bloß die Stelle vor dem 4. und 5. Lumbalwirbel und wahrscheinlich vor dem Sacrum, wo zwischen den Sympathicusstämmen keine sensiblen Nerven anatomisch nachweislich sind, ist nicht empfindlich.

Das Peritoneum parietale bietet aber nur Empfindlichkeit dar für Schmerz, keine für bloße Berührung, Wärme und Kälte. Dabei ist nach LENNANDER das völlig normale Peritoneum ebenso empfindlich, wie ein entzündetes, während frühere Forscher bloß letzterem ge-

1) Deutsche Zeitschr. f. Chirurgie, Bd. 73.

2) Grenzgebiete der Med. u. Chirurgie, Bd. 10, 1902.

steigerte Schmerzempfindlichkeit zuschrieben. Alle anderen Organe der Bauchhöhle, welche untersucht wurden, erwiesen sich als völlig empfindungslos.

Daraus den Schluß zu ziehen, daß ausschließlich die Interkostal-, Lumbal- und Sakralnerven (eventuell auch Phrenicus), welche in der Subserosa sich verzweigen, die Schmerzempfindung vermitteln, liegt nahe, während die von Vagus und Sympathicus versorgten Organe jeglicher Empfindung entbehren.

Die Erklärung, warum doch vielfach Entzündung sowohl von Abdominalorganen, wie heftige Kontraktionen muskulöser Schläuche, wie des Magens, der Därme, der Gallenblase, des Choledochus, Ureter heftige Schmerzen hervorrufen, liegt nach LENNANDER darin, daß das Parietalperitoneum mitbeteiligt wird durch Fortleitung von Toxinen und Entzündung in die subparietalen Lymphgefäße, in die Lymphdrüsen im Bereich der hinteren Bauchwand; oder darin, daß die Bewegungen der Eingeweide Zerrungen im Gebiet der cerebrospinalen Nerven der Bauchwand veranlassen.

Ohne Beteiligung der Parietalserosa keine Schmerzen! Das Visceralperitoneum, die Mesenterien, das Netz sind empfindungslos, auch wo sie hyperämisch und entzündet sind. Eine Peritonitis der Serosa des Proc. vermiformis macht an sich keine Schmerzen.

Verwachsungen zwischen den Eingeweiden und dem Parietalperitoneum machen durch Zerrung Schmerzen, solche zwischen Eingeweiden unter sich nicht.

Der Grund, warum Schmerzen bei Erkrankung von Eingeweiden oft an ganz anderen Stellen gefühlt werden, liegt darin, daß erst die Uebertragung einer chemischen, bakteriellen oder mechanischen Reizung auf die Bauchwand dieselbe hervorruft, so macht die Appendicitis Schmerzen am Nabel, in der Magengegend, die Einklemmung eines Bruchs Schmerzen in der Urethra etc. Es ist hier freilich hinzuzufügen, daß nach KRONECKER schon WEBER festgestellt hat, daß das Gemeingefühl in den Abdominalorganen sehr entwickelt sei und die inneren Organe zwar unempfindlich, aber schmerzempfindlich seien, auch Nerven und Muskeln seien unempfindlich, aber schmerzempfindlich, so auch das Gehirn. Auch NOTHNAGEL erklärt die Koliken z. B. durch Wirkung „adäquater" Reize.

Die Uebelkeit und das Erbrechen, welche Zerrungen an den Abdominalorganen, am Netz z. B. so oft hervorrufen, wird nur durch die fortgeleitete Erregung der Cerebrospinalnerven in der Bauchwand hervorrufen.

Die Schleimhaut selbst des Rectums ist unempfindlich bis zum Uebergang in die äußere Haut. Dehnung des Rectums macht bloß Stuhldrang und dieser wird erst schmerzhaft, wenn die Rektalkontraktionen, welche ihm zu Grunde liegen, durch Zerrung die

sensiblen Nerven des periproktalen Bindegewebes erregen. Die Vagina, der Uterus haben keine Schmerzempfindung, solange man durch dieselben nicht Zerrungen auf die Bauchwand überträgt.

Hode und Nebenhode mit ihren im Samenstrang zutretenden sympathischen Nerven sind schmerzunempfindlich; sie geben bloß ein Druckgefühl im Leib. Bloß die zum Samenstrang tretenden und von da die Hüllen und die Tunica vag. propria parietalis begleitenden Aeste der Lumbalnerven tragen diesen Teilen Empfindlichkeit zu, wie die Skrotaläste des N. pudendus int. dem Bindegewebe der Rückfläche der Epididymis. Die Sensibilität des Penis kommt von den zwei N. dorsales penis und den tieferen Endästen der N. pudendi interni.

Die Schilddrüse ist unempfindlich, ebenso die Trachea, die Lunge, auch die Pleura pulmonalis, während die Pleura parietalis sehr empfindlich ist.

Den Knochen und das Knochenmark hält LENNANDER für unempfindlich, bloß das Periost gibt Schmerz. Ebenso scheinen LENNANDER die Granulationen unempfindlich zu sein.

Es ist klar, daß LENNANDERS und seiner Mitarbeiter Beobachtungen die Technik der Lokalanästhesie vollkommen umgestalten müssen. Es hat keinen Sinn, Teile mittelst SCHLEICHscher Infiltrationsanästhesie unempfindlich machen zu wollen, denen jede Empfindlichkeit abgeht; und wenn es bloß die Cerebrospinalnerven sind, welche Schmerzempfindung vermitteln, so liegt es auf der Hand, wie wir in den praktischen Vorschriften bereits betont haben, daß der Leitungsanästhesie der größte Teil des Gebietes zufällt. Wir kennen den Verlauf der Cerebrospinalnerven und brauchen ihn bloß noch eingehender anatomisch zu studieren, um für jeden Körperteil eine Stelle zu finden, von welcher aus wir denselben unempfindlich machen können.

In dieser Hinsicht sind noch große Fortschritte zu machen, welche von LENNANDER und namentlich BRAUN bereits angebahnt sind. Es muß als ein großer Gewinn betrachtet werden, daß man die Injektionen zur Leitungsanästhesie zum Teil voraus und entfernt vom Orte der Operation machen kann im Gegensatz zu der SCHLEICHschen forcierten Oedemisierung der Gewebe, an denen operiert wird, wie es oft von Vorteil ist, ein Drainrohr entfernt von der Stelle der großen Incision durch eine kleine Extraöffnung der Haut herauszuleiten.

Bis die für die peri- oder endoneurale Injektion geeignetsten Stellen für die Mehrzahl der Operationen festgestellt sind, kann man sich für tiefere Gewebe neben der CUSHINGschen Methode der SCHLEICHschen Infiltrationsanästhesie stets noch mit Vorteil bedienen. SCHLEICH bleibt das große Verdienst der Popularisierung der Lokalanästhesie dadurch, daß er die Wirksamkeit selbst stark verdünnter

Lösungen von Kokain nachgewiesen hat. Wenn aber seine Methode, durch die Injektion große ödematöso Tumoren zu bilden, so daß beim Schnitt „die Gewebe glasig-sulzig erscheinen und triefen wie eine überreife Melone", hinfällig wird, so wird man das nicht bereuen. Den Infiltrationsstrom durch die Periostdecke in die interostalen Saftlücken und ins Knochenmark zu treiben, an den Rippen um die Kanten der Rippen herum auch die Rückfläche des Periostes zu durchtränken, das und viele ähnliche Vorschriften werden durch LENNANDERS Nachweise so wie so unnötig.

Weiß man, welcher Nerv ein Operationsgebiet versorgt und ist derselbe zugänglich, so soll man diesen zum voraus unempfindlich machen. Treffen diese beiden Voraussetzungen nicht zu, so macht man die Haut in der Schnittlinie unempfindlich durch Injektion von 1-proz. Kokain in den oben erwähnten Lösungen und Zusätzen. Ich mache die Injektion stets subkutan mit der an die Unterfläche der Cutis angedrückten Nadelspitze und suche keine Quaddeln in der Haut selber zu erzeugen, weil das schmerzhaft ist und unnötig die Haut schädigt für die Naht. Ich habe auch die endermatische Injektion niemals nötig gefunden. BRAUN gibt an, daß subkutane Kokaininjektion vollkommen genügt, wenn man mit dem Chloräthylstrahl die Haut 1—2 Minuten abkühlt, weil die Wirkung auf die sensiblen Leitungsbahnen viel intensiver wird. Nach dem Hautschnitt (oder Fascienschnitt) sieht man gelegentlich die Nervenzweige, die das Operationsgebiet innervieren oder kommt ihnen sehr nahe. In diesem Falle macht man nach CUSHINGS Methode die direkte peri- oder endoneurale Anästhesie, wie sie dieser Autor speziell für die Herniotomie angegeben hat, wie sie aber auch für die Interkostalnerven u. a. sehr angezeigt ist. Gelingt es nicht, im Schnitt diese Nerven freizulegen, dann kann man für empfindliche Teile die Infiltrationsanästhesie nach SCHLEICH benutzen, indem man 1 $^0/_{00}$, aber nach BRAUN isotonische Lösungen von Kokain einspritzt.

Dieses letztere ist besonders angezeigt, um die Ablösung von Fascien, wie wir sie z. B. vornehmen bei Kropfoperationen, behufs Freilegung der Muskeln schmerzlos zu gestalten. Sie schadet da auch nichts, weil die Gewebstrennung in der infiltrierten Gewebsschicht selber folgt.

Auch der Trennung der Muskeln kann zweckmäßig eine Infiltration durch Einstich in den Muskelbauch vorangehen. Auch hier schadet nämlich die Infiltration nicht, da das Muskelgewebe bloß parallel seiner Faserung dissoziiert wird (wie bei der Operationstechnik beschrieben wurde) und nachher keiner Naht bedarf.

Endlich ist die fibröse Hülle von Organen, wie die Schilddrüse, Niere, wo es geht, durch Einschieben einer Nadel unter dieselbe

für die Ablösung unempfindlicher zu machen. Dasselbe gilt für das Periost.

Es wäre zu versuchen, ob nicht durch bloße Bestäubung mittelst eines Kautschukballonzerstäubers die Unempfindlichkeit solcher in der Fläche ausgebreiteter Membranen genügend zu erzielen wäre, sei es mit den Kokainlösungen sei es mit Eukain B oder Tropakokain. Letzteres hat ja, wie SCHLEICH bemerkt, sogar bei Aufbringen in Substanz keinen Schaden und gute Wirkung. Eukain B hat den Vorzug geringerer Giftigkeit, größerer Haltbarkeit, läßt sich beliebig auskochen und bewirkt in 1‰ physiologischer Kochsalzlösung infiltriert eine Anästhesie von 10 Minuten bis 1 Stunde (BRAUN). Aehnlich soll Anästesin Ritsert in 3‰ Lösung wirken. Akoin (TROLLDENIER) wird zu 0,1 Proz. in physiologischer Kochsalzlösung von SPINDLER sehr empfohlen, weil die Wirkung $^3/_4$ Stunde anhält und das Präparat viel haltbarer ist. Man hat die Bestäubung mit Kokain nach BRAUN erfolgreich angewendet in Kombination mit Chloräthyl, welches durch Gefrierung die Wirkung steigert.

Nach Lösung der Kapsel kommt man auf die unempfindliche Substanz der Organe, beziehungsweise den unempfindlichen Knochen. Bei gestielten Organen, wie LENNANDER für den Hoden betont hat und wie ich für die Schilddrüse empfehlen möchte, kann die Injektion in den Stiel die Unempfindlichkeit einfacher und besser herbeiführen als eine ausgedehnte Oedemisierung. Die Ligatur des oberen Gefäßbündels an der Schilddrüse und die Zerrungen an demselben sind oft der schmerzhafteste Akt bei der Excision des Kropfes und namentlich treten hier die „ausstrahlenden" Schmerzen in exquisiter Weise in Form von Ohren- und Zahnschmerzen auf, wie ich schon anderswo aufmerksam gemacht habe.

Wir haben von den anderen Mitteln außer dem Kokain wenig gesagt bisher, da wir mit BRAUN übereinstimmen, daß es sich nicht sowohl darum handelt, stets neue Mittel auf ihre anästhesierenden Eigenschaften zu prüfen, als die Anwendungsform der bekannten Mittel, nämlich des Cocainum muriaticum genau festzulegen für die speziellen Indikationen.

Es gibt aber auch hier Fälle, wo ebenso wie man bei der Aethernarkose durch Kombination mit stärkeren Narkotica (Chloroform) gelegentlich nachhelfen muß, so durch Kombination mit anderen lokalen Anaesthetica die Wirkung wesentlieh gesteigert werden kann und leichter den gewünschten Erfolg herbeiführt. Wir haben oben schon erwähnt, daß SCHLEICH durch Bestreichung z. B. von Peritonealflächen mit Tropakokain in Substanz gelegentlich nachhilft. BRAUN braucht $^1/_2$-proz. Tropakokainlösung zu ausgedehnter Infiltration (bis über 50 ccm) mit gleichzeitiger Gefrierung bei ausgedehnten Hautulcera, die abgeschabt oder kauterisiert wer-

den müssen. Ferner nimmt SCHLEICH zur Spaltung von gewissen Eiteransammlungen nach jener die Aethylchloridbestäubung zu Hilfe. LENNANDER benutzt gleichzeitige Gefrierung durch Anestil. Bei sehr empfindlichen Patienten kann man schon zum ersten Nadelstich die Haut gefrieren lassen. BRAUN hat bewiesen, wie sehr die örtliche Abkühlung die Wirkung des Kokain verstärkt, weil sie die Resorption verlangsamt und die Gewebsvitalität herabsetzt (siehe unten). Die Kombination mit Abkühlung erweist sich besonders nützlich bei Operation in entzündeten Teilen, wo man die Kokainisation an den infizierten Stellen nicht so gut durchführen kann, bei Furunkeln, Panaritien, Zahnabscessen.

Wie bei der Allgemeinnarkose, hat man auch zur Verstärkung der Lokalanästhesie die vorgängige Injektion von Morphium zu 1—2 cg $^1/_2$ Stunde vor der Operation in Anwendung gebracht. Sie hat aber beschränkte Indikation. Viel wichtiger ist Verstärkung der Lokalanästhesie [BRAUN[1])] durch Unterbrechung des Blutstroms oder Herabsetzung der Vitalität der Gewebe. Kokain macht schon an und für sich Gefäßkontraktion, aber nicht so, daß — wie EVERSBUSCH, LABORDE und MAUREL glaubte — die anästhesierende Wirkung darauf beruhte. Zwar erklärt auch KIONKA wie SCHLEICH die Anästhesie durch Infiltration des Gewebes unter hohem Druck als eine Wirkung der eintretenden Ischämie durch mechanische Kompression der Nervenelemente.

Aether, Chloräthyl und Chlormethyl aufgestäubt, wirken direkt durch starke lokale Wärmeentziehung (namentlich wird das bequeme Chloräthyl mit seinem niedrigen Siedepunkt von 12,5° benutzt) auf die vitalen Funktionen und dadurch als Adjuvantia der Lokalanaesthetica.

Kokain dagegen ist ein Protoplasmagift, das durch die Verbindung mit den Protoplasma der Nervensubstanz seine Wirkung entfaltet. Nach KIONKA hat HANS MEYER den Gedanken gehabt, daß die Lecithinkörper und Cholesterinfette, welche in den roten Blutkörperchen ebenso wie in den nervösen Ganglienzellen enthalten sind, den Angriffspunkt für gewisse Anaesthetica bilden, welche dadurch sowohl zu lokaler Wirkung kommen, als in die Blutkörperchen aufgenommen dem Gehirn zugeführt werden. Die Fettlöslichkeit ist z. B. für Chloroform ein wichtiger Faktor zur Erklärung seiner narkotischen Wirkung.

Aber zur Erklärung der spezifischen und elektiven Wirkungen der Narkotica muß eine besondere Affinität zu den Eiweißkörpern der Zelle angenommen werden. Das ist auch für das Kokain der Fall, denn bei Vergiftung wird nur eine geringe Quantität wieder

1) Arch. f. klin. Chir., Bd. 69.

ausgeschieden. Die Verbindung ist zwar eine lockere, da sich das Nervenprotoplasma so schnell wieder zu erholen vermag.

Setzt man die Vitalität der Gewebe herab, so kann man die Wirkung des Anaestheticum an einer bestimmten Stelle verstärken, und speziell ist es die Anämisierung der Gewebe, welche die örtliche Wirkung auch deshalb steigert, weil sie die Resorption verlangsamt. Das ist die Erklärung, warum durch Abschnürung eines Körperteils, durch Abkühlung (Chloräthylspray) und durch Adrenalin die lokalanästhesierende Wirkung erheblich verstärkt, ausgedehnt und namentlich auch verlängert wird. CORNING [1]) hat zuerst die Bedeutung der Abschnürung dargetan. Aus demselben Grunde verringert schon die Verdünnung der Kokainlösungen wegen der durch das große Quantum verzögerten Resorption die Gefahr toxischer Allgemeinwirkung, wie CUSTERS Versuche zeigen. Jede intensivere Lokalwirkung hat zur Folge, daß die Allgemeinwirkung, also Vergiftungserscheinungen nicht bloß solange die Zirkulation (z. B. durch Abschnürung) nahezu unterbrochen ist, ausbleibt, sondern auch nachher nicht oder gering eintritt, weil das Kokain Verbindungen eingegangen ist, die bei ihrer nachträglichen Elimination nicht mehr schädlich sind.

Das Adrenalin mit seiner lokal gefäßverengenden (BIEDL) Wirkung ist das beste Adjuvans der Lokalanästhesie geworden, seit DOR, DARUS und andere Augenärzte am Auge, SWAIN, BODE, BUKOFZER für die Nase und den Kehlkopf, BRAUN für die Lokalanästhesie überhaupt diese Kombinationswirkung erkannt haben [2]). Seiner intensiven Wirksamkeit, die schon zu $^1/_{10000}$ mg pro Kilo Tier den Blutdruck steigert, muß aber alle Rechnung getragen werden.

Auf die Schleimhäute wird eine $^1/_2$—$^1/_5$ $^0/_{00}$ Lösung Adrenalin gebracht, um sie völlig anämisch zu machen, und BRAUN fand, daß eine Injektion von 1 $^0/_{00}$ Lösung in die Haut des Vorderarms nach 5 Minuten in 2—5 cm Durchmesser eine vollkommene weiße Verfärbung bewirkt, die 1 Stunde anhält und beim Zurückgehen keine Hyperämie zurückläßt. $^1/_2$ mg Adrenalin in starker Verdünnung bewirkt nach BRAUN keine Allgemeinerscheinungen.

BRAUN hat nie unangenehme lokale Gewebsschädigungen gesehen, wenn er 3 Tropfen 1 $^0/_{00}$ Adrenalinlösung auf 1 ccm einer 1-proz. oder auf 10 ccm eine 0,1-proz. Kokainlösung injizierte. Und doch wird die Anästhesie durch den Adrenalinzusatz auf Stunden ausgedehnt. Es ist schon oben erwähnt, daß demgemäß die Injektion ruhig $^1/_2$ Stunde vor der Operation gemacht werden kann, um nicht

1) New York med. Journal 1885.

2) BRAUN empfiehlt die Adrenalinlösung von PARKE, DAVIS & Co., welche Adrenalinum muriaticum mit Kochsalz, etwas freier Salzsäure und Acetonchloroform enthält. Als ebenso wirksam hat er das Suprarenin der Höchster Farbwerke erprobt: 1 g Suprarenin auf 9 g Kochsalz in 2 ccm einer 10-proz. Salzsäure gelöst und 1000 g Wasser zugesetzt.

mit Warten zu Beginn der Operation seine Zeit zu verlieren. Eine Wirkung auf Herztätigkeit und Atmung empfand BRAUN an sich schon bei $^1/_2$ mg. Physiologisch ist von SCHÄFER verstärkte Respiration und vermehrte Muskeltätigkeit, Vagusreizung mit Verlangsamung des Pulses und kräftigerer Kontraktion von Vorhöfen und Ventrikeln und dann Blutdrucksteigerung durch Kontraktion der peripheren Gefäßmuskeln nachgewiesen bei intravenöser Injektion. Auch die Gehirngefäße kontrahieren sich [1]).

m) Zusätze zur medullaren Anästhesie.

Nachdem schon CORNING den ingeniösen Gedanken geäußert hatte, durch Injektion in den lumbalen Arachnoidealraum eine größere Anzahl von Nervenstämmen mit einem Schlag, resp. das Rückenmark selber unempfindlich zu machen, hat BIER diese Idee zu praktischer Ausführung gebracht. Allerdings mußte BIER nach kurzem selber einen Warnungsruf gegen die Anwendung seines von vielen Seiten mit Enthusiasmus aufgenommenen Verfahrens erlassen.

Die Ausführung ist eine relativ leichte. In sitzender Stellung [2]) oder in Seitenlage, wo erstere nicht möglich ist, wird über der Verbindungslinie des obersten Punktes der Cristae ilii, welche nach TUFFIER dem 5. Lumbalwirbeldorn entspricht, 5—6—7 cm tief stark 1 cm von der Mittellinie entfernt, direkt nach vorn zwischen 4., 5. Lumbalwirbeldorn eine feine lange Nadel eingestochen durch die die Rückenwirbelsäule bedeckenden Weichteile und derben Lig. flava zwischen den Wirbelbogen bis zur Dura und Arachnoidea. Der Austritt einiger Tropfen wasserklarer Cerebrospinalflüssigkeit zeigt an, daß die Nadelspitze am rechten Orte ist. Ist dieses der Fall, so wird eine Spritze (1 g) einer $^1/_2$—2-proz. Kokainlösung eingespritzt. Fließt kein Liquor aus, so hat es keinen Sinn einzuspritzen, weil man dann keine Sicherheit hat, in den Arachnoidealraum eingedrungen zu sein. Fließt Blut, so gilt das gleiche; man hat die supraduralen Plexus spinales verletzt und die Injektion muß aufgegeben werden.

KLIEN (Grenzgebiete, Jena 1903) hat eine eingehende Untersuchung an Röntgenbildern angestellt, um zu entscheiden, welche Intervertebral-, resp. Interarcualräume am besten für die Punktion des Rückgratskanales benutzt werden. Er findet aber sehr große individuelle Verschiedenheiten. Als Regel bietet der 3. und 4. Interarcualraum die günstigsten Verhältnisse dar.

1) Wir haben dieser Tage bei unvorsichtiger Beimischung von 6-proz. Adrenalin (PARKE) zu einer 1-proz. Kokainlösung und Injektion von 5 ccm der Lösung ein plötzlich auftretendes Lungenödem mit starker Dyspnoe und Cyanose beobachtet, die $^1/_2$ Stunde anhielt. Puls sehr rapide, gespannt.

2) Wir geben in nachstehender Figur 18 eine Abbildung nach TUFFIER wieder, welche sehr plastisch die Stelle des Eindringens der Nadel zwischen den Bogen des 4. und 5. Lendenwirbels bezeichnet.

KLIEN zeigt an Röntgenaufnahmen, wie wichtig für Erweiterung der betreffenden Räume die starke Beugehaltung des Körpers ist. Er empfiehlt dicht unterhalb des Dorns mit etwas nach oben

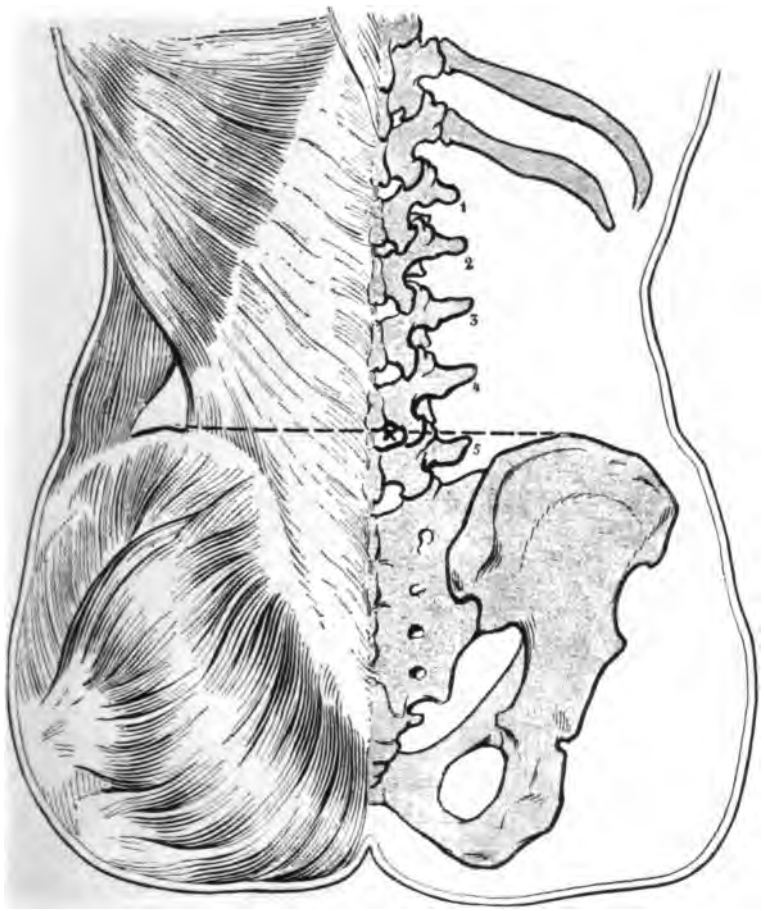

Fig. 18.

gerichteter Nadel einzustechen, bei Schwierigkeit einige Millimeter seitlich mit etwas Neigung der Nadel gegen die Sagittalebene.

Wo injiziert werden konnte, tritt in 10—15 Minuten eine vollständige Anästhesie der unterhalb der Injektionsstelle gelegenen Körperabschnitte ein, welche sich auf die sämtlichen von Lumbalmark und Sakralmark versorgten Körperteile erstrecken kann, ja in einzelnen Fällen auf das Nervengebiet des Dorsal- und unteren Halsmarkes weitergeht. Die erreichte Anästhesie dauert 1—2—3 Stunden an, so daß selbst große Operationen ohne Empfindung für den Patienten ausgeführt werden können.

Es ist keine Frage, daß die Operation etwas Bestechendes hat.

Im ersten Falle, wo ich dieselbe in Anwendung zog, hatte ich meinen Studenten nichts gesagt von der Injektion und vollführte eine Resectio pedis bei sehr starker entzündlicher Schwellung bei einem zu Schreien

Fig. 19.

Fig. 20.

Fig. 19 u. 20. Die beiden Figuren nach KLIEN, welche wir mit gütiger Erlaubnis hier reproduzieren, geben sehr schöne Röntgenaufnahmen der Lendenwirbelsäule.

in hohem Maße aufgelegten Jungen, während derselbe eine Portion Chokolade verzehrte und sich hinter einem kleinen Vorhang, welcher ihm seinen kranken Fuß verdeckte, mit einem Assistenten über seine Familienverhältnisse unterhielt.

Leider ist nicht bloß die Anästhesierung nicht in allen Fällen eine so vollständige, sondern es treten in wenigen Stunden Störungen ein, welche die Folgen der allgemeinen Narkose an Unannehmlichkeit bei weitem übertreffen. Die Hauptstörung ist ein intensives

und oft tagelang anhaltendes Kopfweh, öfter mit Erbrechen verbunden. Dazu kommt fast regelmäßig Temperatursteigerung, welche das Urteil über den Wundverlauf wesentlich zu trüben geeignet ist, bis 40°, allerdings gewöhnlich bis zum nächsten Tage schon zurückgehend. STUMME[1]) hat aus MIKULICZ' Klinik die Erfahrungen über medulläre Anästhesie mitgeteilt: Abgesehen davon, daß auf 40 Fälle von vollkommener Anästhesie 21mal dieselbe unvollkommen oder gar nicht eintrat, zeigte sich auch hier Uebelkeit, Erbrechen, Schweiß, Beklemmung, Tremor, Kopfweh, Kollaps (2 Fälle). Diese Symptome verschwanden meist bald, aber Erbrechen konnte auch tagelang, Kopfweh bis 2 Monate anhalten, dazu noch Rückenschmerzen sich gesellen, Mattigkeit, Fieber.

Wir haben in einzelnen Fällen heftigere Nachwirkungen beobachtet in Form von Benommenheit des Sensorium mit heftiger Aufregung, Aengstigung und Atemnot (42 Resp.), sehr frequentem Puls, weiten Pupillen, Krämpfen und gesteigerter Empfindlichkeit in den unteren Extremitäten. Fieber, beschleunigte Atmung und Puls hielten sich in einem Falle bis zum 3. Tage. In einzelnen Fällen wurden vorübergehend motorische Lähmungen beobachtet.

Aber noch zwei schwerwiegende Folgen der medullären Anästhesie sind zu verzeichnen. Die erste mag vielen fraglich erscheinen, aber wir haben bei besonders guter Wirkung der Anästhesierung auffällig ungünstigen Wundverlauf beobachtet und diese Beobachtung wurde uns von einem Chirurgen (Dr. CUSHING) bestätigt, dem wir davon Mitteilung gemacht haben. Viel wichtiger aber ist ein unglücklicher Ausgang nach der Injektion. Wir haben einen solchen in der Form beobachtet, daß das Fieber und die Kopfschmerzen nicht nachließen und sich eine tuberkulöse Meningitis anschloß. Dr. DUMONT hat ebenfalls über einen Todesfall berichtet. Es kann wohl sicherlich nicht ausgeschlossen werden, daß die schädliche Wirkung, welche Kokain regelmäßig auf das Zentralnervensystem resp. seine Häute ausübt und die sich in Kopfweh und anderen Reizerscheinungen kund tut, bei disponierten Individuen auch den Anstoß geben kann zu eigentlichen Entzündungen. Es kann nach dem Gesagten von einer allgemeinen Anwendung der medullären Anästhesie an Stelle der viel ungefährlicheren und angenehmeren allgemeinen Narkose bis auf weiteres keine Rede mehr sein.

Allerdings ist gar nicht ausgeschlossen, daß die medulläre Anästhesie ihres großen Nachteiles entkleidet werden kann bei Wahl geeigneterer Mittel. BIER selber stellt in dieser Beziehung Verbesserungen in Aussicht, und K. SCHWARZ sah bei Verwendung

---

1) Beitr. z. klin. Chirurgie, Bd. 35.

von Tropakokain selbst bis zu 0,05 statt des Kokains gar nichts von nachteiligen Wirkungen. Es sind nicht alle Leute so glücklich, gleich bei ihren ersten Versuchen mit einem neuen Verfahren auf die Nachteile desselben aufmerksam zu werden.

NEUGEBAUER [1]) empfiehlt ebenfalls das Tropakokain in Dosen von 5 cg, frisch bereitet und gekocht. Nach 1 Minute schon sah er die Anästhesie am Damm, dann der Genitalien, hinterer Oberschenkelfläche, Füßen, Unterschenkeln und aufwärts bis zu Leiste und Bauch eintreten. DÖNITZ hat, durch BIER angeregt, Adrenalin mit Kokain injiziert. $^1/_2$ ccm einer $1\,^0/_{00}$ Adrenalinlösung wurde zuerst injiziert mit gleichem Teil Wasser verdünnt und darauf erst $^3/_4$—$1\,^1/_2$ cg Kokain injiziert. Resultat bei Tieren: Sehr gute Anästhesie ohne üble Nachwirkungen.

Wie wir schon hervorgehoben haben, hat die Rückenmarksanästhesie durch Einführung des von FOURNEAU 1904 hergestellten Stovain einen neuen Aufschwung genommen. RECLUS, der bewährte Verfechter der Lokalanästhesie, erklärt es für ebenso kräftig analgetisch wie Kokain und weniger gefährlich. POENARU CAPLESCU aus JONNESCUs Klinik rühmt es in Dosen von 3—7 cg als Lokalanaestheticum. GEMUSEUS (unter DUMONT) hat es in 4-proz. Lösung zu 2—4 ccm benutzt bei Zahnextraktion und 8—32 cg injiziert. FOISY fand das Stovain schwächer wirksam als Kokain und in Kombination mit Adrenalin Nekrosen bewirkend.

Zur Rückenmarksanästhesie hat es ausgedehntere Verwendung gefunden. Wir haben hervorgehoben, wie ergiebigen Gebrauch TUFFIER von dem Mittel macht. JONNESCU hat es vielfach verwendet. CZERNY benutzt dasselbe zu 6—10 cg und SONNENBURG hat über 57 Operationen unter Stovain berichtet: 11mal versagte es, in 46 Fällen trat $^1/_2$—$^3/_4$-stündige Anästhesie ein ohne üble Folgen.

SONNENBURG benutzt den Inhalt der käuflich sterilen Tuben und verdünnt ihn in der Spritze mit der Arachnoideaflüssigkeit, in Dosen von 5—7 cg. Nach $5\,^1/_2$ Minuten im Durchschnitt erfolgt die Anästhesie bis in die Oberbauchgegend inkl. Bauchorgane.

Endlich haben BIER und DÖNITZ am letzten Kongreß der deutschen Gesellschaft für Chirurgie in Berlin 1905 ihre Erfahrung mit Stovain in Kombination mit Paranephrin mitgeteilt. Sie benutzten eine 4-proz. Lösung statt der käuflichen 10-proz. Es ist leicht sterilisierbar. Sie halten es für nötig, höher einzustechen als gewöhnlich, nämlich zwischen 1. und 2. Lendenwirbel (wir möchten nicht über den Zwischenraum zwischen 2. und 3. hinausgehen wegen der Nähe des Conus medullaris) und median eingehen, weil mehrfach bloß einseitige Anästhesie eintrat, als guter Beweis lokali-

1) Wien. klin. Wochenschr., 1901.

sierter Infiltration der Nervenwurzeln. BIER empfiehlt die Stovainrückenmarksanästhesie mit Paranephrin kombiniert speziell bei alten decrepilen Leuten mit Erkrankung der Beckenorgane.

n) Die epidurale Injektion in den Rückgratskanal.

Es erscheint wünschenswert, im Anhang an die Rachikokainisation auch die epidurale Injektion zu berühren. CATHELIN [1]) hat auf Grund der Nachweise von TUFFIER und HALLION, daß die medulläre Injektion bloß auf die Nervenwurzeln wirke, den Gedanken erfaßt, letztere außerhalb des Duralsackes, zwischen diesem und der Wand des Rückgratskanals zu treffen durch seine Punktion des Sakralkanals. Die Vena supra im duralen Neuroplexus lassen die injizierte Flüssigkeit bis zum Dorsalmark aufsteigen gemäß ihrer freien Kommunikation und dem engen Abfluß nach außen vom Wirkelkanal.

Fig. 21.

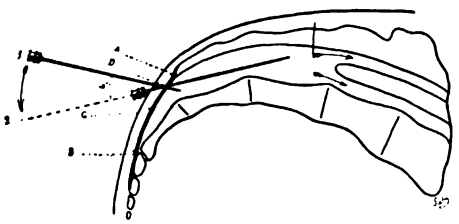

Fig. 22.

Fig. 21 u. 22. Die nach CATHELIN reproduzierten Figuren orientieren über die Stelle der Punktion und die zwei Haltungen der Nadel behufs Eindringens in den Sakralkanal.

So ganz leicht ist diese Punktion nicht. Wir haben die Injektion in Seitenlage ausgeführt. Man sticht die Nadel (6 cm lang) unter den letzten Sakraldorn zwischen den beiden sehr deutlich fühlbaren Tubercula posteriora sacralia in den durch sie gebildeten Dreieckraum nach vorne zu ein, damit man durch die derbe Verschlußmembran in gehörige Tiefe kommt; wendet danach die Nadel aufwärts nach dem Sakralkanal zu, 3—5 cm tief, genau in der Mittellinie und injiziert.

1) Bull. de la soc. de chir., 1901 et soc. biol.

CATHELIN erklärt, daß seine Methode durch Eintritt des Anaestheticum in die reichen Venenplexus zwischen Dura- und Rückgratswand wirke, sieht aber doch insofern lokale Wirkungen, als er Erfolge verzeichnen kann bei Neuralgie der unteren Extremitäten, Lumbago, den ausstrahlenden Schmerzen der Tabetiker. endlich bei Enuresis. CATHELIN injiziert 4 g einer $^1/_2$-proz. Kokainlösung. Bei Hunden konnte er eine völlige Anästhesie des ganzen Körpers erzielen. Die beiden großen Indikationen der CATHELINschen Methode sind die Incontineutra urinae und die Schmerzen der unteren Körperhälfte.

o) Weitere Ausführung der Ratschläge zur allgemeinen Narkose.

ROSE betont, daß man es nie werde vermeiden können, daß ab und zu ein Patient in der Narkose zu Grunde geht, da eine Reihe von Patienten auch ohne solche ihren Leiden entsprechend plötzlich sterben können. Daß das letztere der Fall ist, ist ganz zweifellos.

Patienten mit Status thymicus und lymphaticus sind ja gar nicht selten solchen plötzlichen Todesfällen ausgesetzt, und Aehnliches gilt von gewissen Zirkulationsstörungen, wie dem Atherom der Koronararterien. Individiuen mit gesteigertem Blutdruck sind Apoplexien ausgesetzt, und bei gesteigertem Hirndruck (welcher mit ersterem hier und da zusammenhängt) hat man raschen Tod beobachtet. Eine Anzahl von Leuten mit Ernährungsstörungen behaftet, wie Diabetes, Addison, Basedow, gehen oft ganz rasch zu Grunde, wenn die Störung höhere Grade erreicht hat.

Allein alles das ist gar keine Entschuldigung für alle die Todesfälle in Narkose, denn die genannten Krankheiten bilden, wie früher gesagt wurde, eine klare Kontraindikation gegen Narkose. Beachtet man diese nicht, so ist kein Narkoticum ungefährlich. Nimmt man sich dagegen die Mühe, seine Patienten vor der Narkose genau zu untersuchen, so ist man zur Stunde ziemlich sicher, keine Patienten mehr während derselben zu verlieren.

Ich bin mit MIKULICZ einverstanden, daß zur Stunde bloß Aether und Chloroform genügend studiert sind, um für eine längere Narkose bei eingreifender Operation in Betracht zu kommen und daß Bromäthyl für kurze Narkosen daneben in Betracht kommt. Es ist, wie bereits bei der Lokalanästhesie bemerkt, viel nützlicher, sich mit der Verabreichungsart der wohlbekannten Narkotica vertraut zu machen, als stets nach neuen Mitteln zu haschen, um Neues zu bringen. Das zuerst entdeckte Lachgas (nach ROSE 1844 von HORACE WELLS) ist überflüssig geworden.

Das Chloroform gibt nach GURLTs (resp. der deutschen Gesell-

schaft für Chirurgie) Statistik 1 Todesfall auf 2075, der Aether 1 : 5112. Ungezählte namentlich Chloroformtodesfälle sind aber wohl nie veröffentlicht worden. Diese Zahlen, sowie die persönlichen Erfahrungen haben eine große Anzahl von Chirurgen veranlaßt, sich ganz der Aethernarkose zuzuwenden. Einzelne Schulen, wie Lyon und Boston, sind dem Aether stets treu geblieben. Wer sich, wie JUILLARD, viele Jahre bloß des Aethers bedient hat, ist meist sehr enthusiastisch für den Aether eingetreten, wie in allerneuster Zeit noch WITZEL.

Nach COLLIER WARREN hat schon 1805 C. WARREN Aether inhalieren lassen, LONG 1842 denselben zu kleinen Operationen benutzt, aber erst auf MORTONS[1]) Betrieb hat sich 1846 dasselbe in die Praxis eingebürgert. 1847 kam SIMPSONS Entdeckung des Chloroform. Wie kommt es nun, daß trotz aller der begeisterten Fürsprache Aethernarkosen von MORTON bis in die allerneueste Zeit (vergl. in der früheren Auflage und in KAPPELERS großem Lehrbuch der Narkose das Nähere) eine sehr große Anzahl von Spitalchirurgen und ganz besonders die praktischen Aerzte dem Chloroform bis zur Stunde treu geblieben sind? so daß man nicht umhin kann, auch jetzt noch alle die Vorschriften zu wiederholen, welche zur Durchführung einer Chloroformnarkose nötig sind und die Bekämpfung der Gefahren zu besprechen, wenn die gefährlichen Zufälle eintreten? Der Grund ist einfach der, daß man mit Chloroform stets sicher ist, den Zweck, den man sich gesetzt hat, nämlich einen Menschen vollkommen unempfindlich zu machen, mit Sicherheit und in Kürze zu erreichen, was mit der reinen Aethernarkose tatsächlich nicht immer der Fall ist. Es ist sicherlich nicht ohne, daß ein Chirurg, der in der Harvard-Schule Bostons aufgewachsen ist, GEORGE W. GRAY[2]), noch neuestens die Fälle hervorzuheben sich berufen fühlt, in welchen Chloroform dem Aether vorzuziehen ist, nämlich die Fälle mit irgendwie behinderter Respiration.

Es ist ferner zu beachten, daß SAN MARTIN[3]) die Behauptung aufstellt, in Spanien sei im letzten Jahrhundert nur 1 Todesfall nach Chloroformnarkose aufgetreten. Er habe in 24 Jahren auch bloß einen Todesfall erlebt. Als Erklärung dafür findet er die Seltenheit des Alkoholismus in Spanien, ferner daß die Narkose stets durch einen Spezialisten (!) geleitet werde. Ich finde außer letzterem Moment ganz besonders wichtig, daß zum Narkotisieren ein Apparat mit Gebläse benutzt wird (!), während MARTIN Wert darauf legt, daß durch

1) Nach TINKER (John Hopkins Hosp. Reports, Sept. 1902) hat MORTON das wirkliche Verdienst der Einführung des Aethers.

2) Boston med. and surg. Journal, 1895, Okt.

3) Revista de med. de Madrid, 1905, No. 865.

einen kleinen Ansatz die Chloroformdämpfe in die Nase eingeblasen werden.

Das Chloroform ist ein viel intensiveres Gift als Aether. Alle Experimente [1]), welche zu beweisen versuchen (Hyderabad Kommission), daß Chloroform zuerst Atemstillstand hervorrufe und durch diesen Herzstillstand bewirke, vermögen die jetzt auch durch EMBLEYs Versuche gestützte (siehe unten) Erfahrung der Chirurgen nicht umzustoßen, daß selbst bei Individuen, bei welchen die Untersuchung ein Leiden des Herzens oder der Atmungsorgane nicht nachzuweisen vermochte, es geschehen kann, daß plötzlich in der Chloroformnarkose das Gesicht blaß wird, die Pupillen weit und starr, der Puls verschwindet und das Herz stille steht, während die Atmung regelmäßig oder unregelmäßig noch einige Zeit fortgeht. Einzelne Beobachter wollen sowohl die Früh- als Spätsynkope auf Trigeminusreflex zurückgeführt wissen mit Erregung des Herzhemmungszentrums in der Medulla, da oft wenige Tropfen Exitus bedingen (ZOEGE-MANTEUFFEL), aber die Experimente von GASKELL und SHORE mit Kreuzkreislauf bei Hunden beweisen mit Sicherheit, daß zunehmende Blutdruckerniedrigung und daherige Kollapsgefahr auch unter Ausschluß des Gehirns durch Wirkung auf das Herz selber zu stande kommen kann, und WINOGRADOFF und SCHMIDT unter KRONECKER haben die Erkrankung der Herzganglien nachgewiesen. Uebrigens haben auch zahlreiche andere Experimente (englisches Chloroformkomitee, WOOD und HARE, SCHMEY, KRONECKER u. a.) den Beweis erbracht, daß Chloroform als Herzgift den tödlichen Ausgang bewirken kann. KRONECKER hat mit seinen Mitarbeitern gezeigt, daß das Koordinationszentrum des Herzens selber beim Tiere gelähmt wird, das Herz flimmert und sich bei Hunden nicht mehr erholt.

In neuester Zeit hat EMBLEY [2]) eine sehr große Anzahl von Experimenten zur Chloroformnarkose angestellt: Ursache plötzlichen Herzstillstandes ist Vagusreizung. Bei über 2 Proz. Chloroform in der Inspirationsluft tritt Schwächung der Herzaktion mit Sinken des Blutdrucks, bei höherem Gehalt Herzlähmung ein. Diese fehlt, wenn die Vagi durchschnitten waren und wird gehoben durch Vagusdurchschneidung. Reizung der Vagi dagegen bringt ein durch über 2 Proz. Chloroform geschwächtes Herz zum Stillstand. Die Herabsetzung des Blutdrucks ist Folge der Lähmung der Muskeln des Herzens und der kleinen Arterien. Die lähmende Wirkung auf den Herzmuskel tritt ohne Reizung und ohne plötzliche Aenderung der Pulszahl ein,

---

1) Vergl. auch hier wieder KAPPELERS vorzügliche Abhandlung über die Narkose für alle genaueren Einzelheiten in der „Deutschen Chirurgie".

2) Brit. med. Journal, 1902, April.

das Herz erweitert sich. Atmungsstillstand vor wie nach dem Herzstillsland ist eine Folge der Herabsetzung des Blutdrucks und kommt ohne dieselbe nicht vor und die Atmung tritt bei Steigerung des Blutdrucks wieder ein.

Allerdings schließen alle diese Experimente, welche eine Herzlähmung von der Medulla aus nicht annehmbar erscheinen lassen, einen sekundären Herzstillstand durch Lähmung des Vasomotorenzentrums im Gehirn nicht aus, obschon GASKELL und SHORE bloß Erregung desselben wahrnahmen.

Es gibt glücklicherweise Mittel, diese gefährlichen Zufälle seitens des Herzens zu vermeiden, darin bestehend, daß man dem Patienten die Dosis anpaßt, die er verträgt. Die bedenkliche Wirkung tritt nur ein bei Einwirkung des Chloroforms in zu konzentrierter Form, und zwar sowohl diejenige, welche auf die primären reflektorischen Einflüsse von Trigeminus- und Vagusästen in Nase, Larynx und Lungen, auf Herz- und Atmungszentren bezogen werden, als die sekundäre vom Blut direkt auf das Herz. HOLMGREN hat gezeigt, daß reflektorischer Atmungs- und Herzstillstand von selbst zurücktritt mit Verschwinden der Sensibilität durch fortgesetzte Chloroformierung, wenn sie durch Gebrauch von nicht konzentriertem Chloroform zu stande kommen, sobald man nur frische Luft zutreten läßt. Auch nach CUSHING ist Tod durch Herzstillstand ausgeschlossen, sobald man bloß richtig verdünntes Chloroform einatmen läßt. Letzteres wird stets bloß durch Lähmung des Atmungszentrums und der Medulla lebensgefährlich, wenn die Narkose lange dauert.

Man hat das Chloroformluftgemenge genau bestimmt, in welchem Tiere die längste Zeit ohne Schaden leben können (5 ccm auf 100 Liter Luft nach KRONECKER). Fängt man die Narkose mit minimalen Dosen an und steigert dieselben nicht über einen gewissen Grad und eine gewisse Dauer hinaus, so werden die Gefahren beseitigt. Das Diktum von SEDILLOT: „Le chloroform pur et bien employé ne tue jamais" hat deshalb seine Berechtigung und die Verwunderung einiger Autoren über unsere frühere Methode, erst Chloroform, dann Aether zu verabfolgen, hat für die, welche mit Chloroform umzugehen wissen, keine Berechtigung. Ohne diejenigen Apparate und Vorsichtsmaßregeln, welche Sicherheit geben gegen Ueberschreitung eines genau bestimmten Konzentrationsgrades, sollte man deshalb unerfahrenen Leuten niemals gestatten, eine Chloroformnarkose zu leiten.

Die JUNKERschen und zumal KAPPELERschen Apparate, auf Grund von SNOWs Versuchen konstruiert, geben in dieser Hinsicht die meiste Gewähr, da sie auf ein gewisses Prozent Chloroformbei-

mischung zu Luft eingestellt werden können. DUMONT rühmt auch den Apparat von KROHNE und SESEMAN[1]) Der Apparat von BRAUN gehört zu den besten.

Trotzdem der Vorzug der Apparate mit genauer Dosierung des der Luft beigemengten Chloroformvolumen allgemein anerkannt sind, sind es doch die einfachen Masken nach ESMARCH, welche noch weitaus am häufigsten Verwendung finden. Die hier abgebildete Maske läßt unter Beibehaltung der Form der ESMARCHschen Maske

Fig. 23.

und des GIRARDschen Klappringes einen zirkulären genügenden Spalt frei zur Sicherung gegen Einatmung zu konzentrierten Chloroforms. Masken mit gesichertem Luftzutritt haben den Vorzug, daß man mit kleinsten Dosen die Narkose in jedem Falle beginnen kann, wenn man sich der Tropfmethode bedient. Diese von uns schon ein Jahr vor der bekannten ZUCKERKANDLschen Publikation im Korrespondenzblatt für Schweizerärzte ohne Kenntnis der LÉON LABBÉschen Publikation empfohlene Methode ist jetzt die neben KAPPELERS Apparat allgemein übliche. Sie erlaubt, jedem Patienten diejenige Dose zuzuführen, die ihm für eine Narkose von nöten ist.

Aber in Händen ungeübter oder unvorsichtiger Chloroformisatoren sichert eine Maske nicht gegen den schlimmsten Zufall, den plötzlichen Eintritt des Todes im Anfang der Narkose und bei relativ gesunden Individuen. Diese Todesfälle sind durch Vorsicht sicher zu vermeiden, wie jeder Chirurg bestätigen wird, welche Tausende und Abertausende von Chloroformnarkosen durchgeführt hat, ohne einen solchen Todesfall zu erleben. BARDELEBEN hat nach 30 000 Narkosen seinen ersten Todesfall erlebt. Aber es muß zugegeben werden, daß die Gefahr schwieriger zu vermeiden ist als bei Aether, weil Chloro-

---

1) RATIMOFF unter KRONECKER fand bei 20 ccm Chloroform auf 100 Liter Luft schon Lähmung des Atmungszentrums und Abtötung des Herzens nach 1 Stunde. Bei 5 ccm bestand stundenlang gute Narkose, welche bei längerer Dauer auf 7 ccm erhöht werden mußte, wenn man Abkühlung des Tieres verhinderte. KAPPELER fand für gute Narkose eine Anfangsdosis von $9^1/_2$ g Chloroform auf 100 Liter Luft in seinem Apparat notwendig, bei Männern dagegen 50 ccm. Nach P. BERT sind die zwei Grenzpunkte für die rasche Anästhesie bei 10 g Chloroform auf 100 Liter, für sofortigen Tod bei 20 g.

form in viel kleineren Dosen giftig wirkt, daher BERTs „zone maniable", KIONKAs Narkotisierungszone eine ungleich beschränktere ist.

Vollends bleibt auch für vorsichtige Chirurgen die größere Schwierigkeit der richtigen Chloroformdarreichung bestehen bei längerer Anwendung desselben, weil dasselbe in viel höherem Maße den Blutdruck herabsetzt, zumal wenn dieser Uebelstand sich mit anderen Schädlichkeiten, wie Blutverlust, kombiniert. Gar nicht zu vermeiden ist die intensivere Giftwirkung, welche in der Nachwirkung des Giftes auf gewisse Organe nach Aufhebung der Narkose ihren Ausdruck findet, indem sich bei langer Dauer der Narkose Degenerationsvorgänge in lebenswichtigen Organen einstellen.

Es treten bei gewissen Individuen mit chronischen Konstitutions- resp. Ernährungsstörungen auch nach Aufhebung der Narkose Erscheinungen auf, die freilich meistens ohne bleibende Nachteile binnen Stunden oder wenigen Tagen zurückgehen, aber ausnahmsweise nachträglich tödlichen Ausgang herbeiführen können. Die letzteren Fälle haben aufmerksam gemacht, daß gewisse Folgezustände, welche man als mehr weniger notwendige Beigabe der schlafmachenden Wirkung der Anaesthetica mit in den Kauf nahm, wie Erbrechen etc., einen sehr palpablen Hintergrund in gewissen Organerkrankungen haben können.

Diesen Nachwirkungen speziell der Chloroformnarkose wird noch jetzt nicht immer die verdiente Beachtung geschenkt. Seit FISCHER und THIEM auf dieselbe bei einem unglücklichen Falle die Aufmerksamkeit gelenkt haben, hat eine Reihe von Forschern ihre Genese experimentell geprüft.

NOTHNAGEL hat zuerst dem Symptomenbild durch experimentelle Untersuchungen eine anatomische Grundlage gegeben. UNGER, STRASSMANN, CASPER, FRÄNKEL, SCHELLMANN und OSTERTAG, BANDLER, BASTIANELLI haben dazu beigetragen, diese Veränderungen genauer bekannt zu machen. Es handelt sich um fettige Degenerationen der Muskeln, speziell des Herzmuskels (nicht immer), der Nieren, des Magens und der Schleimhäute überhaupt, sowie um gleichzeitige Fettinfiltration der Leber durch abgelagertes Fett. OSTERTAG schließt auf Zerstörung roter Blutkörperchen aus Gallenfarbstoff im Urin; AJELLO fand hyaline Degeneration der Gefäße, Ablagerung der Zerfallsprodukte in der Milz. Mit der Verfettung geht Nekrose der Nierenepithelien (FRÄNKEL) und Nekrose im Innern der Leberacini (MARTHEN) Hand in Hand. MARTHEN fand namentlich die Veränderungen in den Nieren stets hochgradig. POHL zeigte, daß in Organen, welche am meisten in Chloroform lösliche Bestandteile enthalten, das meiste Chloroform gebunden wird, so im Gehirn, in den roten Blutkörperchen. Auch OVERTON fand, daß die

indifferenten Narkotica durch Uebergang in die lecithin- und cholesterinhaltigen Bestandteile der Zellen wirken, wodurch sie den physikalischen Zustand dieser „Gehirnlipoide" bis zur Funktionsstörung verändern. KIONKA macht freilich darauf aufmerksam, daß die Fettlöslichkeit noch nicht das Wesentliche der Wirksamkeit ausmache, sondern eine spezifische Wirkung angenommen werden müsse.

STILES[1]) und MC DONALD suchen die Ursachen der Fettablagerung in der Eigenschaft des Chloroforms als Protoplasmagift. Sie finden Aehnlichkeit der späteren Chloroformintoxikation mit anderen Autointoxikationen und finden Vermehrung des Acetons im Urin, als Folge des Fettzerfalles. OFFERGELD[2]) hält die NEUDÖRFFERsche Theorie von Veränderung des Hämoglobin durch das Chloroform für zutreffend, daher Sauerstoffmangel und fettige Degeneration. Er findet am konstantesten parenchymatöse Nephritis mit Fettdegeneration. Dieselbe wird durch Ligatur der Art. renalis verhütet, durch Ligatur der Vene oder des Ureter verstärkt. Bei gleichzeitiger Nephritis (bakterieller oder toxischer) ist die Epitheldegeneration durch Chloroform stärker. Regeneration findet statt mit Schwund des Fettes, das sich in der Leber anhäuft. Bei Chloroform-Sauerstoffnarkose ist die fettige Degeneration geringer.

Von KAST und MESTER ist der Nachweis von Eiweißzerfall geliefert worden durch Nachweis vermehrter N-Ausscheidung und vermehrten Gehalts an neutralem Schwefel im Harn. Nach BATTIER und SOULIER vermindert das Chloroform den Glykogengehalt der Leber, und da diese der Giftvernichtung dient, so steigt der Giftgehalt des Urins und Erbrechen ist ein Symptom hierfür. Durch Naphthol, Magenspülung und Glykogenverabfolgung kann entgegengewirkt werden. Nach THIEM und FISCHER kann man an der Isonitrilreaktion auf Chloroform im Harn entscheiden, ob wiederholte Chloroformverabfolgung zulässig ist. Der Harn darf FEHLINGsche Lösung nicht mehr reduzieren. Das ist wichtig, weil, wie SCHENK gezeigt hat, die mehrfach in kurzen Zwischenräumen wiederholte Chloroformierung ganz besonders starke Degenerationen zur Folge hat.

Um die Organdegenerationen dem Chloroform zuzuschreiben, muß man andere toxische und namentlich septische Einflüsse ausschließen. Dies ist nicht immer scharf genug durchgeführt worden. Denn Infektionen resp. schwere Folgen derselben machen sich nach Allgemeinnarkose besonders geltend. Das ist auch eine Art ungünstiger Nachwirkung der Allgemeinnarkose, die größere Gefahr der Intoxikation durch andere toxische Substanzen, seien

---

1) Scott. med. and surg. Journal, 1904.

2) LANGENBECKs Archiv, Bd. 75.

es Antiseptica, seien es bakterielle Toxine. GALEAZZI und GRILLO fanden, daß Kaninchen nach Chloroformnarkose an einer für nicht narkotisierte Tiere nicht tödlichen Dosis Diphtherietoxin zu Grunde gingen, weil die Ausscheidung (wie bei Methylenblau) durch die erkrankten Nieren Not leidet, wie nach obiger Angabe von BATTIER auch die Entgiftung in der Leber beschränkt wird.

Auch die direkte Wirkung des narkotisierenden Giftes auf die Lungenepithelien ist, wie oben bereits bemerkt wurde, als eine Verminderung der baktericiden Kraft der Lunge aufzufassen. Dies disponiert nach SNELS[1]) experimentellen Nachweisen bei länger dauernder Narkose zu schwerer Infektion der Lungen.

Es ist deshalb leicht begreiflich, daß ganz besonders Individuen mit Fettleber, Nierenleiden, solche mit Verdauungsstörungen, chronischen Vergiftungen, wie Basedow u. s. w. den gefährlichen nachträglichen Folgen der Allgemeinnarkose ausgesetzt sind.

Wie BANDLER und LEPPMANN an Tieren gezeigt haben, sind bei Aethernarkose die Veränderungen der Organe viel seltener und geringgradiger.

Die Symptome bei tödlicher Chloroformnachwirkung sind hauptsächlich diejenigen gestörter Nieren- und Lebertätigkeit: Erbrechen, Ikterus, Abnahme des Urinquantums, Eiweiß und Cylinder im Urin. HEINTZ konstatierte starke Pulsbeschleunigung und Kollaps. In dem Falle von BANDLER aus der WÖLFLERschen Klinik, welcher unter dem Bilde einer akuten gelben Leberatrophie verlief, bestanden außer obigen Symptomen noch Schmerzen in der Leber, Kopfschmerz, Delirium, blutiger Stuhl, Bewußtlosigkeit, Petechien, zuletzt Leucin und Tyrosin im Urin. BANDLER nimmt an, daß Fettleber das Chloroform besonders gut binde und so die völlige Degeneration in Form der akuten gelben Leberatrophie herbeiführe.

Auch diese Wirkung ist schließlich die Folge zu hoher Chloroformdosen insofern, als es sich um lange dauernde Operationen handelt, und wenn man auf Grund der üblen Erfahrungen bezüglich unerwartet eintretender Synkope große Vorsicht üben muß, um nicht das Leben eines Patienten aufs Spiel zu setzen, so muß für bestimmte Patienten auf Grund der besprochenen Nachwirkungen das Chloroform für lange dauernde Operationen auch bei korrekter Anwendungsweise als ungeeignet erklärt werden. Alle Nachteile der Allgemeinnarkose treten in verstärktem Maße zu Tage, wenn es sich um blutarme, kachektische Individuen handelt, oder wenn Operationen ausgeführt werden, die notwendig größere Blutverluste nach sich ziehen.

Die Kontraindikationen gegen den Gebrauch des Chloroforms sind demgemäß zahlreich, wie wir bereits früher

1) Nederl. Tijdschr. voor Geneeskunde, 1902.

ausgeführt haben. Zulässig ist es bei jungen kräftigen Individuen und Kindern jugendlichen und mittleren Alters. HAGENBACH (vergl. WIELAND), ein so sorgfältiger Beobachter, hat fast ausschließlich Chloroform innerhalb 25 Jahren im Baseler Kinderspital benutzt, und bei Benutzung eines eigenen Apparates zur Herstellung des Chloroformluftgemisches niemals üble Zufälle erlebt. Unter Kriegsverhältnissen ist das Chloroform ebenfalls noch das am meisten benutzte Narkoticum, weil man es hier mit jungen und gesunden Leuten zu tun hat, d. h. mit Operationen wegen frischer Verletzungen bei Soldaten. Bei kranken Individuen, z. B. septischen, bleibt die Kontraindikation zu Recht bestehen.

Wir haben in unserer Privatklinik, wo wir während 20 Jahren fast ausschließlich Chloroform benutzten, nur einen einzigen Todesfall erlebt, und das war gerade ein Fall, welcher bei länger dauernder Operation, da durch Aether, mit welchem die Operation begonnen war, keine genügende Narkose sich erzielen ließ, nachträglich Chloroform gereicht wurde, eine Methode, die wir für verwerflich halten und notgedrungen einmal in Anwendung brachten, weil das Geschrei und die Unruhe der Patientin die Vollendung der Operation verunmöglichte. Wir haben aber in der Privatklinik stets denselben sehr vorsichtigen und gewissenhaften Chloroformisator gehabt notabene einen Laien (HUG).

Man kann also die Gefahren des Chloroforms vermeiden, aber sicher ist es, daß dazu Erfahrung und gewissenhafte Prüfung jedes einzelnen Krankheitsfalles vor der Narkose gehört. Es ist deshalb ungleich bequemer, ein Anaestheticum zur Verfügung zu haben, dessen „zone maniable" sich in viel weiteren Grenzen bewegt und wo Mangel an Vorsicht nicht gleich mit dem Tode des Patienten bestraft wird. Dieses Mittel ist der Aether.

Daß man auch an Aethernarkose sterben kann, beweist die Statistik. Aber der Aether hat den Vorteil, daß die Wirkung auf das Herz gegenüber der kontrollierbaren Wirkung auf die Atmung völlig in den Hintergrund tritt, und daß auch die giftigen Nachwirkungen auf die übrigen Körperorgane in ungleich geringerem Grade sich geltend machen. Die Kontraindikationen für Anwendung des Aethers lassen sich auch noch bestimmter formulieren und in praxi feststellen, als für das Chloroform. Es sind in erster Linie die Störungen der Atmung und pathologische Veränderungen der Atmungsorgane mit Dyspnoë, welche hier die Kontraindikation bilden. Denn der Aether hat lokal stärker und nachhaltiger schädigende Wirkung auf die Atmungsorgane als das Chloroform [1]). Wir wieder-

1) BRUNS hat aufmerksam gemacht, daß diese Nachteile des Aethers von Unreinheit desselben herrühren. Prof. DRECHSEL sagte mir, daß auch im reinsten Aether sich Vinylalkohol und Ozon bilden, wenn er bei Luft und Licht aufbewahrt wird.

holen aber auch hier, daß diese Kontraindikationen wesentlich der landläufigen Applikationsweise des Aethers gelten und nicht der in dem früheren Abschnitt über Narkose geschilderten. CHAPMAN [1]) hat bei wiederholter Aetherisierung von Ratten Ekchymosen an der Lungenoberfläche und alveoläre und peribronchiale Exsudation gefunden. Bei Inhalation von Diplokokkenkulturen nach wiederholter Aetherisierung trat Pneumonie ein, welche ohne Aether ausblieb.

Man hat dem Aether außerdem noch schädigende Wirkung auf die Nieren zugeschrieben. Allein experimentelle Untersuchungen und klinische Beobachtungen von ROUX, von WUNDERLICH, sowie FUETER und LERBER unter DUMONTS Leitung zeigen, daß in dieser Hinsicht Aether nicht bedenklicher ist als Chloroform. Immerhin haben THOMSON, COLEMAN, KEMP starke Abnahme des Blutgehalts und der Sekretion der Niere durch direkte Messungen bei Aether festgestellt, bei Chloroform fehlte diese. Bei 90 Todesfällen im Roosevelt Hospital kamen 5 auf Nierenaffektion nach Aethernarkose. BROWN konstatierte auch eine erhebliche Hemmung in der Ausscheidung der Harnfixa bei Aether.

Allerdings findet man nach Chloroform ebenso oft (NIEBERGALL) im Urin Cylinder und Eiweiß, ja Chloroform wirkt nach EISENDRAHT, ZACHRISSON (LENNANDER), LERBER, BARBACCI und BEBI, LUTHER und RINDSKOPF noch schlechter; nach STOCKVIS und DOYER dagegen ist nach Aether Nierenaffektion entschieden häufiger.

Um so sicherer ist die Wirkung des Aethers auf schon bestehende Stauungs-, Hyperämie- und Entzündungszustände des Larynx, der Bronchien und Lungen. Die ausnahmsweisen Aethertodesfälle, die ich gesehen habe, bezogen sich auf Operationen bei hochgradigen Tracheostenosen, Erkrankung der Lungen, Empyem. Und es war auffällig, wie hochgradige Hyperämie der Tracheal- und Bronchialschleimhaut bis in die feinen Bronchien bestand bei den kurze Zeit nach der Operation unter stetig zunehmender Dyspnoë gestorbenen Fällen. Es waren aber alles Fälle, bei welchen der Aether allein ohne Morphium und durch reichliches Aufgießen auf eine mit Impermeabel bedeckte Maske gereicht wurde.

Es lohnt sich, zu untersuchen, durch was die Schädigungen der Atmungsorgane, welche in Lungenödem, hochgradige Bronchitis, Hepatisation und Pneumonie ausgehen können, veranlaßt werden. Zur Aufklärung verdient zunächst eine interessante Arbeit GOTTSTEINS Erwähnung.

Wenn dem Aether der Vorwurf gemacht wird, daß er viel öfter als das Chloroform Veranlassung gebe zu Pneumonien, so sollte man, wie GOTTSTEIN hervorhebt, glauben, daß nach Lokal-

1) Annals of Surgery, 1904.

anästhesie diese Pneumonien ganz aufhören würden. Nun hat G. gefunden, daß unter 234 Operationen bei 212 Patienten der MIKULICZschen Klinik unter Kokainanästhesie bei 74 Fällen, wo nicht am Abdomen operiert wurde, bloß 1mal, bei 114 Abdominalfällen 27mal (= 24 Proz.) Lungenerkrankungen auftraten. Nach Abzug der lymphatischen Pneumonien nach Peritonitis und derjenigen nach Erbrechen findet er 14,8 Proz. gegenüber bloß 5,8 Proz. bei Chloroformnarkose.

Er erklärt diese Tatsache daraus, daß es meist sehr schwere Operationen am Abdomen gewesen seien bei alten Leuten, welche unter Kokain ausgeführt wurden; MIKULICZ halte keine Abdominaloperation für ungefährlich wegen der Pneumonie, wolle deshalb z. B., solange keine Inkarzerationserscheinungen vorliegen, bei solchen auch keine Radikaloperation von Hernien machen.

Er acceptiert die GUSSENBAUER-PIETROZOWSKIsche Theorie, daß es sich dabei um Embolie handle, die durch die Leber oder durch direkte Verbindungen zwischen Pfortader und Vena cava-Aesten in die Lunge gelangen. Auch ohne primäre Infektion können die so entstandenen Infarkte in den Lungen von oben herab nachträglich infiziert werden.

Diese Nachweise GOTTSTEINs zeigen zunächst, daß man durchaus nicht jede Pneumonie nach Aethernarkose ohne weiteres als Aetherpneumonie auffassen darf. Zunächst sind nach einzelnen Statistiken, so der von SCHULTZE, nach Chloroform Pneumonien noch häufiger, was mit vielen klinischen Beobachtungen nicht übereinstimmt. Aber die Hauptsache ist der Nachweis, daß sich die üble Wirkung des Aethers auf die Lungenschleimhaut zum guten Teil verhüten läßt, da sie auf unrichtiger Methodik der Anästhesierung beruht.

HÖLSCHER[1]) (Kieler Klinik von ESMARCH) betont, daß die meisten Autoren die Bronchiten und Pneumonien nach Aethernarkose auf den direkten Reiz des Aethers oder auch unreinen (BRUNS) Aethers auf die Schleimhäute zurückführen. NAUWERCK hat das Verdienst, auf eine wichtige neue Quelle derselben aufmerksam gemacht zu haben, nämlich auf die Autoinfektion von der Mundhöhle aus durch Aspiration, begünstigt durch Lähmung von Gaumensegel, Zungengrund, Epiglottis und durch die vermehrte Salivation und Schleimabsonderung.

GROSSMANN hält das Rasseln infolge Herunterfließens von Schleim und Speichel bloß für eine Folge falscher Technik und die Lungenaffektion daher auch bloß für eine Folge letzterer[2]).

1) HÖLSCHER, Experiment. Untersuchungen etc., LANGENB. Arch., Bd. 57, 1898, S. 175.

2) Beiläufig verwirft aus diesem Grunde GROSSMANN die JUILLARDsche Maske völlig und empfiehlt eine eigene Modifikation der WANSCHERschen Maske.

H. färbte vor der Narkose die Mundflüssigkeiten mit wässeriger Gentianaviolettlösung nach LEHRWALDS Vorgang und konstatierte, daß bei horizontaler Lagerung in Narkose die Inspiration genügt, bei reichlicher Flüssigkeitsansammlung im Rachen diese bis in die feinsten Bronchien, sogar bis unter die Pleura mitzureißen. Wo Atmungshindernisse vorhanden sind, ist dieses Hineinreißen um so energischer, je nach der Lage in die eine oder andere Lunge. Bei Hochlagerung des Kopfes ist die Ueberschwemmung der Lungen noch viel bedeutender.

Bei tiefliegendem oder hängendem Kopf kam es zu gar keiner Aspiration, nur bei Tracheostenose zum Eindringen bis in die Trachea.

Sobald man den horizontal gelagerten Kopf nun seitlich lagert und die Ansammlung des in Aethernarkose meist reichlichen Schleims und Speichels vor dem Kehlkopfeingang verhindert, denselben vielmehr zum Mundwinkel herausfließen läßt, so läßt sich die Aspiration ebenfalls verhindern. In der Kieler chirurgischen Klinik stellt man die Kopfplatte des Operationstisches tief bis zu hängendem Kopf. WITZEL macht die Operationen bei forcierter Reklination des Kopfes.

H. glaubt nicht, daß eine Hypersekretion von Schleim bewiesen sei. Er findet bei frischer Autopsie keine Schleimansammlung und auch keine Hyperämie, wie er sagt, was aber nach seinen Sektionsprotokollen nicht ganz zutreffend ist.

Er findet auch unter Berücksichtigung der kräftig agierenden Flimmerbewegung (welche entgegen CL. BERNARD und ENGELMANNS Angaben durch Aether und Chloroform nicht sistiert werde), daß kein Schleim produziert werde, so stark auch die Salivation sei.

Bei Katzen aber, die wie die Menschen einen größeren Reichtum an Schleimdrüsen in der Trachea besitzen im Gegensatz zu Hunden, fand er deutliche Sekretvermehrung. Mikroskopisch fand er sie in den Becherzellen und auch auf der Oberfläche der Schleimhaut stets, aber er meint, sie sei so gering, daß die Flimmerbewegung zur Fortschaffung des Schleims genüge.

Hyperämie und Entzündung in Trachea und Bronchien konnte H. nie wahrnehmen. Er hält deshalb Tracheal- und Bronchialschleimhaut für ungleich weniger empfindlich als Mund-, Nasen- und Rachenschleimhaut und glaubt, daß dies auch teleologisch erklärbar sei, da die Trachea und Bronchien diese Fähigkeit gar nicht ausüben können, da sie durch die ersten Wege geschützt seien.

Salivation findet er auch bei reinem Aether und auch wenn durch die Trachea narkotisiert wird, doch gibt er zu, daß ein Teil der Wirkung des Aethers dabei lokal nach CL. BERNARD auf die Endigung des N. lingualis wirken möge.

Bronchiten und Pneumonien will H. zum Teil auf die Abkühlung

durch Aether und Chloroform (dieselbe sei bei Kokain Ausnahme [?]) zurückführen, zum größten Teil aber aus Aspiration von infektiösem Material erklären, wofür er Belege bringt. HENLE hat am Chirurgenkongreß in Berlin 1901 sehr interessante Belege beigebracht für die Bedeutung der Abkühlung als Ursache von Pneumonien, und es ist ihm völlig beizustimmen, daß der Wärmetisch, den wir schon seit 25 Jahren benutzen, bei länger dauernden Operationen eine regelmäßige Anwendung finde.

Man muß aus HÖLSCHERS Versuchen schließen, daß bei gesunden Atemorganen sich der üble Einfluß des Aethers verhüten läßt, aber damit ist der Beweis noch nicht erbracht, daß dies auch für kranke Organe gilt. Vielmehr halten wir für ebenso sicher, daß wie für Chloroform: Herzerkrankung mit Herzschwäche Kontraindikation bildet, so für Aether hochgradige Erkrankung der Atemorgane und stärkere Grade von Atembeengung.

Aus der am letzten deutschen Chirurgen-Kongreß (1905, Berlin) stattgefundenen Diskussion geht hervor, daß als Hauptursache der Pneumonie von den Autoren, die am eingehendsten mit der Frage sich beschäftigt haben (KELLING, LENHARTZ) die Aspiration betrachtet wurde. Embolie und Fortleitung auf die Lymphwege [illegible] dagegen in den Hintergrund. Nach HENKE findet man bei Au[illegible] zu selten Infarkte, um der Embolie eine große Rolle zuzuwei[illegible]

LENHARTZ betont besonders die durch gestörte Zwer[illegible] atmung behinderte Lüftung der unteren Lungenpartien bei Ab[illegible] operationen; aber behinderte Atmung überh[illegible] spielt ei[illegible] Rolle, wie der Umstand beweist, daß SCHLO[illegible] linik v[illegible] LER) bei 107 Kropfexcisionen in Narkose 29[illegible] nien [illegible] KÜMMEL hat seit Einführung der Scopolar[illegible] ium[illegible] deutend weniger Pneumonien beobachtet. [illegible] in [illegible] Grad der Verletzung nicht ohne Einflu[illegible] BASSINIS Hernienoperationen mehr Pne[illegible] Methoden.

Man kann also bei Anwendung des A[illegible] teil Schädigung der Atmungsorgane ist, [illegible] mum reduzieren gemäß den von NAUW[illegible] SCHER gegebenen Vorschriften durch g[illegible] hängigem Kopf, Ableitung des Speichel[illegible] u. a. Angaben. Noch wichtiger aber w[illegible] dünnung der Aetherdämpfe durch Luftb[illegible] ECKER) betont, wie gut die Tiere, die s[illegible] leiden unter katarrhalischen Absonderu[illegible] narkose mittelst KRONECKERS Ate[illegible] mit feuchter Luft in die Nase gebla[illegible]

DRESER hat für Aether wie für Chloroform die Vorschrift gegeben, nur ganz bestimmt dosierte Luftgemische anzuwenden; er beginnt mit 2 ccm Aether auf 10 Liter Luft und steigt auf 4 ccm. So verhütet er das Erstickungsgefühl und die Reizung der Bronchien. CUSHNY-KRONECKER hat Versuche mit genau dosierten Chloroform- und Aethergemischen, welche durch Schläuche in die Nase mittelst Wassergebläse eingeführt werden, gemacht und festgestellt, daß durch 15—20-proz. Chloroformdampf Narkose erzielt und durch 5—7½-proz. unterhalten werden konnte. 20—30-proz. Aethermischungen ergaben nicht immer Anästhesie und zur Unterhaltung brauchte er höhere Prozente als bei Chloroform (20—25 Proz.). Wie unten hervorgehoben wird, ist auch BRAUN in Leipzig zu der Ueberzeugung gelangt, daß in richtiger Verdünnung der Aether zu 6—7 Volumenprozent die gefürchteten üblen Wirkungen auf die Atemorgane nicht hat, daß er aber in dieser Form nicht immer geeignet, eine volle Narkose herbeizuführen. HOFMANN und WITZEL mischen den Aether mit Luft, indem sie aus einer gewissen Höhe den Aether tropfenweise auf eine offene Maske fallen lassen.

Wir suchen die schädliche Wirkung zu konzentrierter Aetherdämpfe [illegible] Fällen, wo verdünnte Mischungen zur Narkose [illegible] nügen, zu vermeiden dadurch, daß wir dieselbe [illegible] ei[illegible]en Dosen rasch wirkenden Anästheticum einleiten. [illegible] in kleinen Dosen bei kräftigen erwachsenen [illegible] hrlichen B[illegible]thyl, an Stelle des früher zur [illegible] hten Ch[illegible], mit welch letzterer Methode [illegible]NANDER [illegible]CHRISSON sehr gute Resultate [illegible]

[illegible] hat dieses Mittel in HAFFTER [illegible] Verfechter gefunden, und wir [illegible]FFTER [illegible]h seinen Vorschriften eingeführt [illegible]FFTER [illegible]en vollauf bestätigen.

[illegible] Bromäthyl die Narkose einleitet [illegible] kleine mit Impermeabel be[illegible]—60 Sekunden eingeatmet, so be[illegible] Aetherdosen und des Luftab[illegible] ohne jegliche Cyanose durch Be[illegible]hne Röcheln durch den herunter[illegible] Narkose lange Zeit aufrecht erhalten. [illegible] Bromäthylnarkose aus, ebenso alle [illegible]nen Individuen, weil sie da völlig un[illegible]

[illegible]AFFTERschen Dosen von Bromäthyl nie[illegible] stigendes gesehen [illegible] Dosis und gleic[illegible]

durch Aether und Chloroform (dieselbe sei bei Kokain Ausnahme [?]) zurückführen, zum größten Teil aber aus Aspiration von infektiösem Material erklären, wofür er Belege bringt. HENLE hat am Chirurgenkongreß in Berlin 1901 sehr interessante Belege beigebracht für die Bedeutung der Abkühlung als Ursache von Pneumonien, und es ist ihm völlig beizustimmen, daß der Wärmetisch, den wir schon seit 25 Jahren benutzen, bei länger dauernden Operationen eine regelmäßige Anwendung finde.

Man muß aus HÖLSCHERS Versuchen schließen, daß bei gesunden Atemorganen sich der üble Einfluß des Aethers verhüten läßt, aber damit ist der Beweis noch nicht erbracht, daß dies auch für kranke Organe gilt. Vielmehr halten wir für ebenso sicher, daß wie für Chloroform: Herzerkrankung mit Herzschwäche Kontraindikation bildet, so für Aether hochgradige Erkrankung der Atemorgane und stärkere Grade von Atembeengung.

Aus der am letzten deutschen Chirurgen-Kongreß (1905, Berlin) stattgefundenen Diskussion geht hervor, daß als Hauptursache der Pneumonie von den Autoren, die am eingehendsten mit der Frage sich beschäftigt haben (KELLING, LENHARTZ) die Aspiration betrachtet wurde. Embolie und Fortleitung auf die Lymphwege tritt dagegen in den Hintergrund. Nach HENKE findet man bei Autopsie zu selten Infarkte, um der Embolie eine große Rolle zuzuweisen.

LENHARTZ betont besonders die durch gestörte Zwerchfellsatmung behinderte Lüftung der unteren Lungenpartien bei Abdominaloperationen; aber behinderte Atmung überhaupt spielt eine große Rolle, wie der Umstand beweist, daß SCHLOFFER (Klinik von WÖLFLER) bei 107 Kropfexcisionen in Narkose 29 Pneumonien registrierte. KÜMMEL hat seit Einführung der Scopolamin-Morphiumnarkose bedeutend weniger Pneumonien beobachtet. Immerhin ist auch der Grad der Verletzung nicht ohne Einfluß. SCHLOFFER sah bei BASSINIS Hernienoperationen mehr Pneumonien als bei anderen Methoden.

Man kann also bei Anwendung des Aethers, dessen Hauptnachteil Schädigung der Atmungsorgane ist, den Schaden auf ein Minimum reduzieren gemäß den von NAUWERCK, GROSSMANN, HÖLSCHER gegebenen Vorschriften durch geeignete Lagerung mit abhängigem Kopf, Ableitung des Speichels nach HOFMANNS, WITZELS u. a. Angaben. Noch wichtiger aber wie die Lagerung ist die Verdünnung der Aetherdämpfe durch Luftbeimischung. SCHMIDT (KRONECKER) betont, wie gut die Tiere, die sonst bei Aethernarkose schwer leiden unter katarrhalischen Absonderungen der Luftwege, die Aethernarkose mittelst KRONECKERS Atemapparat ertragen, wo Aether mit feuchter Luft in die Nase geblasen wird.

DRESER hat für Aether (wie für Chloroform) die Vorschrift gegeben, nur ganz bestimmt dosierte Luftgemische anzuwenden; er beginnt mit 2 ccm Aether auf 10 Liter Luft und steigt auf 4 ccm, So verhütet er das Erstickungsgefühl und die Reizung der Bronchien. CUSHNY (KRONECKER) hat Versuche mit genau dosierten Chloroform- und Aethergemischen, welche durch Schläuche in die Nase mittelst Wassergebläse eingeführt werden, gemacht und festgestellt, daß durch 15—20-proz. Chloroformdampf Narkose erzielt und durch 5—$7^1/_2$-proz. unterhalten werden konnte. 20—30-proz. Aethermischungen ergaben nicht immer Anästhesie und zur Unterhaltung brauchte er höhere Prozente als bei Chloroform (20—25 Proz.). Wie unten hervorgehoben wird, ist auch BRAUN in Leipzig zu der Ueberzeugung gelangt, daß in richtiger Verdünnung der Aether (zu 6—7 Volumenprozent) die gefürchteten üblen Wirkungen auf die Atemorgane nicht hat, daß er aber in dieser Form nicht immer genügt, eine volle Narkose herbeizuführen. HOFMANN und WITZEL mischen den Aether mit Luft, indem sie aus einer gewissen Höhe den Aether tropfenweise auf eine offene Maske fallen lassen.

Wir suchen die schädliche Wirkung zu konzentrierter Aetherdämpfe bei Fällen, wo verdünnte Mischungen zur Narkose nicht genügen, zu vermeiden dadurch, daß wir dieselbe mit einem in kleinen Dosen rasch wirkenden Anästheticum einleiten, und zwar mit dem in kleinen Dosen bei kräftigen erwachsenen Individuen ungefährlichen Bromäthyl, an Stelle des früher zur Einleitung gebrauchten Chloroforms, mit welch letzterer Methode übrigens auch LENNANDER nach ZACHRISSON sehr gute Resultate gehabt hat.

Von NUNNELEY 1849 empfohlen, hat dieses Mittel in HAFFTER in Frauenfeld einen zuverlässigen Verfechter gefunden, und wir haben es auf HAFFTER hin und nach seinen Vorschriften eingeführt und konnten HAFFTERs Erfahrungen vollauf bestätigen.

Wenn man mit 20(—30) g Bromäthyl die Narkose einleitet (die ganze Dosis wird auf eine kleine mit Impermeabel bedeckte Maske gegossen und 30—60 Sekunden eingeatmet), so bedarf man nachher der großen Aetherdosen und des Luftabschlusses nicht, sondern kann ohne jegliche Cyanose durch Behinderung der Atmung und ohne Röcheln durch den herunterfließenden Speichel eine gute Narkose lange Zeit aufrecht erhalten. Wir schließen Kinder von der Bromäthylnarkose aus, ebenso alle schwachen, heruntergekommenen Individuen, weil sie da völlig unnötig ist.

Wir haben bei den HAFFTERschen Dosen von Bromäthyl niemals auch nur etwas Beängstigendes gesehen, verabfolgen aber stets bloß eine einzige kleine Dosis und gießen nie weiteres Bromäthyl

auf, denn nur in längerer Fortsetzung der Bromäthylnarkose können wir eine Gefahr erblicken. Wir halten demgemäß auch die Durchführung von Bromäthylnarkose für länger dauernde Operationen für unzulässig.

REGLI hat bei alleinigem Gebrauch von Bromäthyl Nachteile für Nieren und Lungen konstatiert und konnte bei Potatoren, wo Muskelerschlaffung nötig war, überhaupt mit diesem Mittel allein nicht zum Ziele kommen. ABONIG stellt ähnliche Kontraindikationen auf, BARACZ ebenfalls. Dieser Autor hebt mit vollem Recht hervor, daß Einleitung der Chloroformnarkose mit Bromäthyl bedenklich sei, obschon seit EBERMANN diese nach POITOU-DÜPLESSY benannte Methode sich in Frankreich großer Beliebtheit erfreut (DUMONT) und obschon nach DASTRE sich die toxischen Eigenschaften beider Mittel bekämpfen. Beide Mittel wirken doch nachteilig auf Herz (vergl. LÖHRS) und Blutdruck, und während der Aether die vorübergehende Einwirkung des Bromäthyl sofort wieder gut macht, verstärkt Chloroform dieselbe.

Die Erfahrungen, welche REIN aus DIAKONOWs Klinik über Bromäthyl chloroform narkose berichtet, sprechen nicht zu Gunsten dieses kombinierten Verfahrens, da bei 167 Fällen 12mal Asphyxie und 8mal Pulsabfall beobachtet wurde und nicht weniger als 7 Todesfälle auf 2260 Narkosen.

Ob die Tropfmethode für Verabfolgung von Bromäthyl oder die Verabfolgung mit BRAUNs Apparat als Einleitung für Aether das letzte Bedenken gegen dieselbe beseitigen, wenn man die Maximaldose einhält, ist noch zu prüfen. Wir möchten sie nicht für alle Fälle ausreichend halten. PARTSCHs (LARISCH) Erfahrungen sprechen sehr zu Gunsten der Tropfmethode. Die geschilderte Anwendungsweise des Bromäthyl zur Einleitung der Aethernarkose ist eine so außerordentliche Erleichterung der Narkose für Arzt und Patienten wegen der Raschheit und Leichtigkeit des Eintrittes von Schlaf bei Aetherisierung kräftiger Individuen, daß wir dieses vorzügliche Verfahren nicht mehr entbehren möchten und es der Medullaranästhesie weit vorziehen, für alle Fälle, wo nicht eine formelle Kontraindikation für jede Form allgemeiner Anästhesierung gegeben ist.

Ein Aufregungsstadium mit Schreien, Umsichschlagen, klonischen bis tonischen Muskelkontraktionen mit Atemhemmung und Cyanose, und die Reflexwirkungen auf Herz und Atmung mit Atmungskrämpfen, Herz- und Atmungsstillstand habe ich bei Bromäthyl nie gesehen. In welcher Weise aber auch bei der reinen Aethernarkose diese üblen Zufälle alle sich vermeiden lassen, haben wir bei Besprechung der Narkose im früheren Abschnitt bereits ausführlich hervorgehoben.

Formelle Kontraindikationen für Anwendung des Aethers sowohl als des Chloroforms gibt es insofern, als bei einer Anzahl von Krankheitsformen nur mit Gefahr für das Leben ein Anaestheticum gereicht werden kann. Zu diesen Krankheitsformen sind alle diejenigen Zustände zu rechnen, welche mit hochgradigen Degenerationen des Herzmuskels, der Leber, Nieren und des lymphatischen Apparates vergesellschaftet sind, eine Anzahl von allgemeinen Ernährungsstörungen, wie ADDISONsche und BASEDOWsche Krankheit, Cachexia thyreopriva, schwere Anämieformen, hoher Grad von Fettsucht und Alkoholismus, Inanitionszustände, Sepsis und andere schwere Intoxikationen, Diabetes (BECKER hat 12 Fälle gesammelt von Exitus durch Coma diabeticum nach allgemeiner Narkose), und in specie noch der Status thymicus und lymphaticus. Nach MIKULICZ und STEIN sind auch bei chronischen Lymphdrüsenentzündungen am Halse die Narkosen gefährlicher. Auch nach der Operation kann bei „lymphatischer Konstitution" [DOYER [1])] der Tod eintreten, auch ohne Thymusvergrößerung.

Die Zahl der Todesfälle in Narkose mit Aether sowohl als Chloroform bei Individuen mit großer Thymus und Schwellung des lymphatischen Apparates ist eine verhältnismäßig hohe und um so auffälliger, als die Opfer gewöhnlich dem jugendlichen Alter angehören, wo sonst die allgemeine Narkose am wenigsten Gefahren bietet. FRIEDJUNG in seinem Sammelreferat über den Status lymphaticus findet gegenüber den zahlreichen Todesfällen bei Chloroform bloß einen bei Aether. Dr. HEDINGER teilte mir einen Todesfall bei Bromäthylnarkose infolge von Status lymphaticus mit. Ein Todesfall durch Aether, den ich 1896 bei einem 16-jährigen Jungen erlebte, allerdings bei einem alten fistulösen Empyem, beruhte auf Status lymphaticus. Der Tod tritt während der Narkose durch Herzstillstand, aber auch nicht selten nach der Narkose ein; bei Struma und speziell Basedow-Kranken [2]) hat man Exitus letalis besonders oft eintreten sehen. Dr. HEDINGER teilt in einem Vortrage mit, daß die Chloroformtodesfälle, die im Berner pathologischen Institut (LANGHANS) zur Autopsie kamen, in Uebereinstimmung mit KUNDRAT durchwegs ausgesprochenen Status lymphaticus und Persistenz der Thymus zeigten, ebenso zeigte ein nach Strumaexstirpation plötzlich verstorbener Basedow-Kranker diesen Befund. Es sei entweder ein mechanischer Einfluß auf Herz oder Herznerven, oder eine Hyperthymisation oder eine Autointoxikation im Spiele durch Insufficienz der Lymphdrüsen,

1) Annals of Surgery, 1904.

2) Hier ist nach MÖBIUS, SPENCER u. a. (nach SCHNITZLER) Kombination mit Status lymphaticus öfter gefunden worden.

die Assimilationsprodukte zu verarbeiten, oder eine Hypoplasie des chromaffinen Apparats.

FRIEDJUNG hält die Todesursache zum Teil für mechanisch bedingt, indem Thymus und Arteria anonyma die Trachea zwischen sich fassen. PALTAUF und KUNDRAT sehen mit Recht den Beweis bloß mechanischer Wirkung für noch nicht sicher erbracht an. SCHLÖMICHER behauptet, daß der Exitus beim Status lymphaticus nicht von der Wahl des Anaestheticum abhänge, bei Aether ebenso gut als bei Chloroform erfolge. Es lohnt sich daher, durch Perkussion des Sternum, Palpation im Jugulum, Untersuchung des Rachens auf Mandelhypertrophie, sowie der Milz nachzuforschen, ob Verdacht auf diesen für Narkose so fatalen Zustand vorliegt. Allenfalls kann man dann den Versuch machen, nach ESCHERICHS Vorschlag eine Vorbehandlung mit Thymuspräparaten eintreten zu lassen.

Unser Standpunkt und unser Verfahren in der Narkosenfrage ist bereits bei Besprechung der Maßregeln zu Beginn der Operation dargelegt worden.

Wo die erwähnten Krankheitszustände nicht vorhanden sind, da ist die im früheren Abschnitt genau geschilderte Verabfolgung des Aethers die beste Methode zur Erzielung der Narkose: 1) Als Aetherrausch nach SUDECK mit festaufgesetzter CZERNY-Maske für kurze oder unterbrochene (z. B. mit Lokalanästhesie kombinierte) Operation. 2) Als Tropfmethode nach HOFMANN und WITZEL in Rumpftieflage bei eventuell rekliniertem Kopf oder mittelst BRAUNS Gebläse. 3) Als kombinierte Narkose bei kräftigen gegen Anaesthetica resistenten Individuen entweder mit Morphium einige Zeit vorher nach RIEDEL, KÜMMEL, WITZEL u. a.; oder unter Einleitung der Narkose mit einer einmaligen Dosis von Bromäthyl, stets unter Benutzung von Stimulantien $^1/_2$ Stunde vorher.

In allen Fällen, wo nicht eine Behinderung der Atmung oder eine Affektion der Atmungsorgane vorliegt, hat als Normalmethode die Aetherisierung zu gelten. Das beste Verfahren ist die Einleitung der Aethernarkose mit einer einmaligen Dosis Bromäthyl und Aufgießen des Aethers in fraktionierten Dosen. Man kann mit tropfenweisem Aufgießen oft nicht auskommen, aber doch nach Maßgabe der Verträglichkeit des Patienten mit kleinen Quantitäten.

Mit diesem Verfahren kommt man nach Dr. OPPIKOFERS Zusammenstellung aus unserer Klinik binnen (im Durchschnitt) 6,41 Minuten zu einer ruhigen Narkose, bei welcher es genügt, die Sensibilität und die Atmung zu kontrollieren. Das Verhalten der Pupille ist ein köstliches Zeichen zur Beurteilung des Eintrittes der Insensibilität, weil nach KAPPELER mit Wegfall der ge-

wohnten sensiblen Reize die Pupille eng wird, während sie im Aufregungsstadium weiter sein kann. Freilich ist bei Aether dieses Verhalten der Pupille weniger konstant als bei Chloroform. Nur bei länger dauernden Aethernarkosen muß der Puls kontrolliert werden, was stets nötig ist, wenn eine Narkose mit Chloroform vorgenommen wird. Sobald bei Chloroform Verlangsamung des Pulses eintritt, so ist die Wirkung genügend und ein Mehr bedingt Gefahr, wie auch langsame Atmung ein Zeichen ist, mit weiteren Gaben vorsichtig zu sein. Bei schnarchender Atmung, Athetose der Finger (KOBLANK), allgemeiner Muskelerschlaffung und unregelmäßigen Puls hat man bereits die Grenze der zulässigen Dosis überschritten.

Bei Potatoren hat die Erzielung voller und ruhiger Narkose öfter Schwierigkeit, welche durch eine vorgängige stärkere Morphiuminjektion (0,03 g) überwunden und verhütet werden muß. Wir machen von Morphium nur mäßigen Gebrauch, da wir mit KÜMMEL die Förderung respiratorischer Störungen fürchten und in kräftigen Alkoholdosen ein viel besseres Mittel zur Erleichterung der Narkose besitzen. FRANCK protestiert ebenfalls wegen der Atmungaufhebung gegen Morphium. Der DASTREsche Zusatz von 0,001 Atropin scheint geeignet, die auf dem Wege des Vagus zu stande kommenden Reflexhemmungen (Herzstillstand) zu verhüten; er wirkt ferner günstig zur Vermeidung der Speichelsekretion. FRANCK macht dagegen geltend, daß man das Atropin nicht in genügend großen Dosen anwenden könne.

Chloroformnarkose soll den Aether in Fällen ersetzen, wo bei Fehlen formeller Kontraindikation eine Erkrankung der Atmungsorgane vorhanden ist. Sie ist stets mit einem Luftmischapparat unter Einschleichen mit minimalen Dosen und stetem genügenden Luftzutritt unter Kontrolle des Pulses und der Pupille durchzuführen. Lange dauernde Chloroformnarkose ist unter allen Umständen nur mit Apparaten zur genauen Dosierung anzuwenden, sollte aber ganz vermieden werden. Nach WOHLGEMUTH [1]) hat NEUDÖRFFER zuerst Versuche mit Mischung von Chloroform und Sauerstoff gemacht, KREUTZMANN die Anwendungsform verbessert und HILLISCHER sich sehr lobend über Lustgas-Sauerstoffnarkose ausgesprochen. Auch KRÖNIG leitet noch jetzt die Narkose für Sauerstoff-Aether-Chloroform mit Lustgas ein.

WOHLGEMUTH hat 1901 die Chloroform-Sauerstoffnarkose praktisch nutzbar gestaltet, indem er aus Stahlcylindern komprimierten Sauerstoff über tropfweise mit Chloroform imbibierte Watte in einem U-rohr streichen ließ. Sein Apparat ist in Form des ROTH-

1) Arch. f. klin. Chir., Bd. 64.

DRÄGERschen Tropfapparates für Chloroform, Aether und Bromäthyl verbessert und vereinfacht worden. Bei diesem Apparat kann die dem Sauerstoff beigemischte Dosis Chloroform ganz genau bestimmt werden und jeden Augenblick durch einfache Zeigerstellung geändert werden.

WOHLGEMUTH hebt als Vorzüge die Sauerstoffchloroformnarkose hervor: Die Gesichtsfarbe bleibt rot, der Puls wird langsamer, die Atmung langsam und ruhig, die Pupille eng und reaktionslos. Excitationsstadium fehlt oder ist abgekürzt. Vermehrte Speichelsekretion fehlt.

Der ROTH-DRÄGER-Apparat läßt 3 l Sauerstoff per Minute ausströmen. Richtet man dabei den Zeiger auf 25 Tropfen, so wird $^1/_2$ g Chloroform beigemischt; meist genügt die Stellung von 35 gtt, bei Trinkern bis 65. WOHLGEMUTH bedurfte auf 1 l Sauerstoff 0,1 Chloroform zu genügender Narkose.

Es liegt nahe, die Kombination von Chloroform mit Sauerstoff gerade in den Fällen anzuwenden, wo wegen Dyspnoë und Lungenerkrankungen der Aether nicht am Platze ist.

Will man einmal Apparate benutzen, so sind diejenigen die besten, welche — wohl nach BRAUNs Vorgang — gleichzeitig oder abwechselnd durch bloße Aenderung der Hahnstellung verschiedene Anaesthetica anzuwenden gestatten. Nach den Berechnungen, welche KIONKA für KRÖNIG angestellt hat, genügt z. B. der ROTH-DRÄGERsche Apparat nicht, um die Narkose mit Aether einzuleiten, weil der Aetherdampf bloß auf 5,7 statt 7 Volumprozente zu bringen ist. Daher muß KRÖNIG den Apparat anfänglich auf 45 Tropfen Chloroform und 180 Aether einstellen und unterhält dann die Narkose mit 5 Tropfen Chloroform und 120 Aether (per Minute). Als Regel leitet übrigens KRÖNIG die Narkose mit Lachgas (BENNETs Inhaler), wie wir mit Bromäthyl ein.

Wenn man die früher aufgestellten Regeln beobachtet, so besteht die Gefahr der Erstickung und Ohnmacht, mit welcher man früher so oft zu kämpfen hat, nicht mehr. Wo dagegen unvorsichtig narkotisiert wird, kann Erstickung eintreten, beruhend auf Verschluß der Glottis durch sogenanntes Verschlucken der Zunge (in Wirklichkeit Herabklappen der Epiglottis) oder durch Krampf oder durch Hineingelangen von Blut, Schleim und Speiseresten aus dem Magen und Ohnmacht veranlaßt durch Hirnanämie.

Erstickung durch intensive Erregung der Trigeminusfasern, Larynxnerven und Vagusendigungen in den oberen Luftwegen beruht auf Einwirkung zu konzentrierter Dämpfe, welche Krampf der Glottis und der Atmungsmuskeln reflektorisch herbeiführt, ebenso wie Herzstillstand. ROSENBERG findet in 10-proz. Ko-

kainbestäubung der Nasenschleimhaut ein Mittel gegen diese Reflexwirkungen. Auch FRANÇOIS FRANCK empfiehlt dieses Mittel.

Das Verschlucken der Zunge ist eine Folge der Lähmung der Muskeln von Zunge und Rachen, welche bewirkt, daß die schlaff gewordene Epiglottis bei der Inspiration auf den Aditus laryngis heruntergeklappt wird. Von diesem Mechanismus konnten wir uns sehr schön überzeugen bei einem Menschen, dem wir in Narkose die Unterlippe mit dem ganzen Kinn und Mittelstück der Kiefers resezieren mußten.

Das Mittel zur Beseitigung der Gefahr ist der HEIBERG-ESMARCHsche Handgriff mit Einsetzen der 4 Finger hinter den Kieferwinkel und Emporschieben des Kiefers. Die Wirkung, wie wir uns bei obigem Falle überzeugen konnten, besteht nicht etwa in dem bloßen Vorschieben der Zunge — sieht man ja doch oft, daß das Vorziehen der Zunge mit einer Zange keine Wirkung ergibt — sondern darin, daß dieselbe nach oben gehoben wird und dadurch die Lig. glossoepiglottica sich spannen und auch den Kehldeckel passiv anspannen. Unsere Maske ist mit zwei Ringen (s. Fig. 1) so konstruiert, daß man die Daumen in die Ringe stecken kann und die übrigen Finger stets an richtiger Stelle für diesen Handgriff in Bereitschaft hat. WITZEL verhütet durch seine forcierte Reklination mit Anspannung der Kiefermuskulatur zu Zunge und Larynx den Eintritt. Das Hineingelangen von Blut, Speichel und Schleim wird durch sofortige Schräglagerung des Körpers unschädlich gemacht.

Das Hineingelangen von Speiseresten in den Larynx wird durch Leerhalten des Magens verhütet. Diese erzielt man durch Fasten während 3—5 Stunden vor der Operation, oder wo wegen Schwächezuständen oder wegen Dringlichkeit einer Operation dies nicht durchführbar ist, durch direkte Leerung des Magens mit der Sonde. Es ist ein Fehler, diese Indikation zu vernachlässigen. Das Erbrechen an und für sich schadet nichts, sondern bloß das Hinaufbefördern von Speiseresten. Und schon das Erbrechen bleibt bei leerem Magen recht oft aus. Eine besondere Vorsicht ist jungen Narkotisatoren ans Herz zu legen, bei Eintritt von Erbrechen den Kiefer nicht vorgeschoben zu erhalten. Hiergegen wird sehr häufig gesündigt und durch diese Abhebung des Kehldeckels dem Eindringen von Mageninhalt das Tor geöffnet[1]).

Die Ohnmachtszufälle sind viel bedenklicher als die Gefahr der Erstickung. Die Hirnanämie, welche dem plötzlichen Eintritt einer Ohnmacht zu Grunde liegt, muß in allererster Linie durch geeignete Lagerung beseitigt werden. Der Körper ist

1) Ich habe noch vor kurzem einen Exitus letalis bei Aethernarkose eintreten sehen, weil der Magen nicht entleert worden war und der Narkotisator nicht sofort aufpaßte, als Erbrechen eintrat und Aspiration mit Erstickung.

schräg zu lagern, mit dem Kopf tiefer als Rumpf und Beine. Seit Einführung der TRENDELENBURGschen Beckenhochlagerung ist es besonders leicht geworden, dieser Indikation gerecht zu werden, und es ist eine allgemeine Erfahrung, daß man in TRENDELENBURGscher Lage von Ohnmachtszufällen nichts zu fürchten hat. Dieselbe hat vor dem ROSEschen Operieren bei hängendem Kopf den Vorteil, daß der Kopf in bequemer Lage bleiben kann.

Im ferneren ist Hirnanämie besonders zu gewärtigen bei plötzlichen starken Blutverlusten, und es muß in solchem Falle die Narkose sofort unterbrochen werden. Das beste Mittel zur Verhütung der Gefahr, wo Blutverlust zu Grunde liegt, ist die sofortige intravenöse Transfusion von $7^1/_2$ ‰ Kochsalzlösung zu 38—41 ‰. Auch bei künstlicher Herbeiführung von Hirnanämie durch Carotisligatur tut man gut, vorher die Narkose auszusetzen.

Ein weiteres Hirnanämie beförderndes Moment ist starke Abkühlung, um so mehr, als bei jeder längeren Narkose, durch Chloroform sowohl als durch Aether, die Temperatur des Körpers sinkt und bei Chloroform dazu noch der Blutdruck erheblich herabgeht. Sofortige Wärmezufuhr ist das Mittel dagegen [1]).

Endlich wird durch Schrecken und Angst die Neigung zur Ohnmacht erheblich erhöht. Man gibt in solchen Fällen eine Dosis Morphium. Eine gehörige Gabe Alkohol, Thee mit etwas Kognak tut bessere Dienste, und nach den Angaben von FEILCHENFELD genügen 5—6 Tropfen Strophantustinktur, um eine völlige Beruhigung herbeizuführen (am Morgen der Operation und zwei Abende vorher).

Ein Bedenken hinsichtlich Eintrittes von Ohnmacht ist die Injektion von Morphium unmittelbar vor Beginn der Operation. Morphium bewirkt bei einzelnen Individuen sehr rasch eintretende Uebelkeit mit begleitender Ohnmachtsanwandlung. In einem unserer letzten Fälle von Chloroformtod, wo sonst alle Kautelen der Tropfmethode beobachtet wurden, sind wir geneigt, den Exitus ganz zu Beginn der Operation obigem Umstand zuzuschreiben, daß unmittelbar vorher, statt wie verordnet $^1/_2$ Stunde zuvor, eine Morphiuminjektion von 0,01 gemacht worden war. Die 80-jährige Frau mit Trigeminusneuralgie kollabierte bei der ersten Incision unter Verschwinden des Pulses, Sistieren der Respiration, Bläulichwerden des Gesichtes.

Endlich ist die Hirnanämie durch Shockwirkung bei zu frühem Beginn der Operation zu verhüten. Wenn die Sensibilität nicht

1) Nach ALLEN ist höhere Temperatur der umgebenden Luft gefährlich, weil bei Tieren die Temperatur steigt, während der Blutdruck erheblich sinkt bei Narkose in erhitzten Räumen.

aufgehoben ist, so kann ein plötzlicher intensiver Schmerz eine schwere Shockwirkung zur Folge haben, zumal von gewissen besonders empfindlichen Nervengebieten aus, wie CIRIE in neuester Zeit nachgewiesen hat. CUSHING hat selbst in Narkose bei Durchschneidung großer Nervenstämme solche Shockwirkung konstatiert. Man vermeidet solche Shockwirkung durch Anwendung von Kokain für den Hautschnitt oder durch die „Blockierung" der Nervenstämme durch Kokaininjektion.

STEIN [1]), welcher in Narkosen große Erfahrung hat, macht namentlich auf die plötzlich eintretenden Symptome von weiter Pupille, aussetzender Atmung, raschem Puls, Blässe aufmerksam, sobald der Operierende ein sehr sensibles Organ (Parietalperitoneum) anfaßt. Es ist vielleicht der größte Nutzen des Morphiums, daß es diese reflektorisch veranlagten, durch Schmerz hervorgerufenen üblen Zufälle hintanhält. Es verhütet auch ein Stadium zu heftiger Excitation, in welchem ungeduldiges reichliches Aufgießen des Narkoticums besonders gefährlich ist.

4) Bei Eintritt-übler Zufälle in der Narkose, in specie Herzstillstand und Atemstillstand, meist mit Veränderung der Gesichtsfarbe (die blaß oder bläulich wird) und Weitwerden der Pupille einhergehend, bleiben unter der Voraussetzung, daß man der im vorigen betonten Indikation schon gerecht geworden ist, nur noch drei verläßliche Mittel übrig: die künstliche Respiration, die Transfusion und die Herzmassage.

Die künstliche Respiration ist dasjenige Mittel, zu dem man in jedem Falle unwillkürlich greift. Solange noch Atmung besteht, besteht Hoffnung auf Wiederbelebung der Herz- und Gehirntätigkeit. Man kann z. B., was mehrere Experimentatoren in hohem Maße verwundert hat, durch Hirndruck noch so hohen Grades ein Tier nicht töten, wenn man künstliche Respiration eingeleitet hat. Schade, daß man für den Menschen nicht so leicht eine wirksame, künstliche Respiration einleiten und unterhalten kann. Mit dem KRONECKERschen Apparat kann man stundenlang eine tiefe regelmäßige Respiration unterhalten durch festes Einbinden einer Kanüle in die Trachea und periodisches Lufteinblasen. Es scheint mir keine Frage, daß die Wirkungslosigkeit der künstlichen Respiration bei Menschen, wie wir sie allerdings in der Minderzahl konstatieren müssen, auf den unvollkommenen Methoden ihrer Durchführung beruht.

Von der Anregung der aktiven Respirationsmuskulatur durch reflektorische Reizung der nasolaryngealen Nerven macht LABORDE mit seinen rhythmischen Zungentraktionen Gebrauch. KNAPP u. a.

1) Prager med. Wochenschr., 1903.

rühmen die guten Erfolge dieser Methode, welche durch Erregung des Atemzentrums von Reizung des Glossopharyngeus und Laryngeus superior aus wirken soll. Sehr wirksam ist unter Umständen die starke faradische Reizung der N. phrenici, wie wir sie oben geschildert haben, und wir können die Einwände dagegen von BRAATZ in ihrer allgemeinen Fassung nicht anerkennen.

Von den Methoden zur Herstellung passiver Atembewegungen (wir folgen der Einteilung von DJELITZIN) ist nach genanntem Autor die SCHÜLLER-ROUXsche Methode (ROUX hat dieselbe in unserer Klinik seiner Zeit unabhängig eingeführt) die wirksamste. Sie besteht im Emporziehen und kräftigen Niederdruck der von oben mit 4 Fingern umfaßten unteren Rippenbogen von vorne her (nahe am Sternum nach DJELITZIN). Man kann sich leicht überzeugen, welche tiefe In- und entsprechende Exspiration man mit diesem Verfahren erzielen kann. DJELITZIN will dabei den Brustkorb hochlegen, das Abdomen durch Beinbeugung erschlaffen.

Sehr wirksam ist die SYLVESTERsche Methode mit Hebung der Arme zur Spannung der Thoraxmuskeln bis zur Berührung der Ellbogen am Hinterhaupt und Herunterpressen derselben gegen den Rippenbogen nach dem Sternum. Dabei muß die Zunge vorgezogen oder Tracheotomie gemacht sein. BROSCH stimmt laut der von ihm angegebenen Methode mit den Anschauungen von DJELITZIN und den Vorschriften dieses Autors bezüglich Ausführung der SCHÜLLERschen Methode überein. Er hat festgestellt, daß die größte Erweiterung und Verengerung des Thorax durch Verlängerung und Verkürzung der sagittalen Durchmesser des ganzen Thorax erzielt werden. Er lehnt deshalb den Rücken auf einen hohen Schemel und bewegt die Oberarme zur Inspiration am Kopf vorbei aufwärts, dann drückt er sie rückwärts (erdwärts); zur Exspiration drückt er die sich berührenden Ellbogen mit steigender Kraft gegen den Brustkorb.

Von der Lufteinblasungsmethode scheint uns diejenige mit Wassergebläse und Unterbrechung durch den Wasserstrahl selber von KRONECKER mit Einsatz zweier Glaskanülen in die Nasenlöcher die wirksamste zu sein. Der Mund bleibt nach KRONECKER zur Ausatmung offen.

Die Transfusion kann zunächst eine Autotransfusion sein in Form einer Hängelagerung des Körpers.

Wie überaus wichtig die Lage des Körpers bei der Narkose ist, haben in neuester Zeit namentlich die schönen Versuche von LEONARD HILL über den Einfluß der Schwere auf die Blutzirkulation dargetan. Bei Hunden sinkt bei rascher Narkose mit Chloroform oder Aetherchloroform der Druck in der Carotis bald auf Null, hebt sich aber sofort bei Erhebung des Körpers in

Hängelage, ebenso hebt er sich, wenn das Abdomen komprimiert wird. Künstliche Atmung ändert daran nichts. Bei Aether geht der Fall des Blutdrucks viel langsamer vor sich. Die Wirkung beider Anaesthetica hält noch eine Zeitlang nach deren Aussetzen an. Derselbe gute Effekt auf den Blutdruck wie bei Druck auf das Abdomen kann durch festes Umschnüren des Abdomens erzielt werden, während Eröffnung des Abdomens in Fußabwärtslage ein erhebliches Sinken des Blutdrucks bewirkt.

Ganz besonders gefährdet bei Narkose sind durch Nichtbeachtung des Einflusses der Schwere auf die Zirkulation alle Individuen, deren Blutdruck a priori schwach ist, deren Herztätigkeit herabgesetzt ist (Veränderungen des Herzmuskels, Erschöpfung durch Tachykardie). Ferner ist die normale Kompensation des Einflusses der Schwere durch die Vasokonstriktion im Splanchnicusgebiet gestört bei allen Individuen, die lange horizontal gelegen haben, was für eine ganze Anzahl unserer zu Operierenden zutrifft. Obschon Respirationsstillstand vorher auch vorkommt, so ist es nach HILL stets die Vasomotorenlähmung, welche die dringlichste Gefahr darstellt, und der letzte und gefährlichste Respirationsstillstand (mit mangelndem CHEYNE-STOKESschen Atmen) ist eine Folge der fehlenden Blutversorgung des Respirationszentrums wie des übrigen Gehirns wegen jener Lähmung und wird bloß durch rasche Hebung des Blutdrucks wieder gehoben.

Daß das Herz dabei noch schlagen kann, kommt daher, daß Zirkulation in den Koronararterien noch bestehen kann, wenn das Gehirn schon gelähmt ist.

Man könnte als Ersatz der Kompensation durch die Vasomotoren an die von LEONARD HILL an Tieren erprobte feste Umschnürung des Abdomens vor der Operation denken, allein dies ist nur zulässig, wo sie die Atmung nicht wesentlich stört, d. h. bei fast ausschließlicher Thoraxatmung besonders bei Frauen. Daher ist das Chloroform so gefahrlos bei gebärenden Frauen (L. HILL). Viel besser ist es in jedem Falle, wo Gefahr von Vasomotorenlähmung in Aussicht genommen werden muß, also nach HILL kurzweg bei jeder Narkose, besonders Chloroformnarkose, den Patienten abhängig zu lagern.

Es ist nach L. HILL viel wichtiger, daß das Becken erhoben werde als die Beine; indes darf dies nicht bis zu einem Grade geschehen, daß das Herz passiv zu stark angefüllt ist, weil das Chloroform in letzter Linie auch direkt den Herzmuskel lähmen kann, wie GASKELL und SHORE durch ihre Experimente mit gekreuzter Zirkulation unter Ausschluß des Gehirns und Weitergehen der Respiration bewiesen haben. LEONARD HILL empfiehlt bloß einen unterbrochenen Druck aufs Abdomen anzuwenden zur Füllung des

Herzens, abwechselnd mit Druck auf den Thorax zum Austreiben des Blutes aus dem Herzen, also dieselben Maßnahmen, welche man im Interesse der künstlichen Respiration am gewöhnlichsten einleitet.

Die richtige Lagerung ist also zunächst das wichtigste Mittel der Transfusion, aber mehr im prophylaktischen Sinne als Lagerung zu Beginn der Operation: Jede Operation mit Chloroformnarkose und jede Operation bei Individuen mit niedrigem Blutdruck soll in leicht abhängiger Körperlage mit erhöhtem Becken und Beinen ausgeführt werden und alle Wiederbelebungsversuche bei gesunkenem Blutdruck sollen in Hängelage mäßigen Grades unternommen werden.

Als eines der wirksamsten Mittel gegen die Hirnanämie, soweit sie auf der Erlahmung des Herzens (unter direkter Wirkung des Narkoticums) beruht, hat sich in neuester Zeit die direkte Herzmassage erwiesen. KÖNIG hat schon rasch sich folgende Stöße gegen die Herzgegend, HILL Kompression des Thorax abwechselnd mit derjenigen des Abdomens empfohlen. Wirksamer ist aber zur Erfüllung der Indikation die Herzmassage nach Freilegung des Herzens, wie sie zuerst von SCHIFF, dann von BATELLI [1]) und PRUS besonders empfohlen und von TUFFIER und HALLION, MAAG u. a. am Lebenden ausgeführt worden ist.

PRUS konnte 16 von 21 durch Chloroform getöteten Tieren (und 31 von 44 künstlich erstickten Tieren) durch dieses heroische Mittel wieder beleben bis zu 1 Stunde nach Aufhören der Atmung.

KEMP und GARNER [2]) konnten 11 von 23 totchloroformierten Hunden durch Herzmassage wieder beleben. Sie empfehlen: Beckenhochlagerung, künstliche Atmung mit Intubation und Luftpumpe, Incision, eventuell mit Resektion von Stücken der 5. und 6. Rippe. 2 Finger werden hinter das Herz geführt und drücken rhythmisch gegen die Brustwand oder gegen den Daumen. Schon SCHIFF und auch BATELLI machten gleichzeitig künstliche Atmung. Auch die Temperatur darf nicht sinken.

BOMCARD [3]) hat mit Glück bei Tieren von einem Medianschnitt vom Proc. xiphoideus abwärts die Herzmassage durch das Diaphragma hindurch gemacht, indem das Herz abwärts gezogen und so ausgedrückt wurde, bis es wieder regelmäßig schlug.

PREVOST und BATELLI haben mittelst eines Wechselstroms von 240 Volt, deren eine Elektrode in das Rectum, die andere auf das Herz gebracht wurde, die Herzkontraktionen wieder in Gang gebracht.

---

1) Journal de physiol., 1900.

2) New York and Philad. med. Journ. 1904.

3) Revue méd. de la Suisse romande, Oct. 1903.

KRONECKER bringt statt aufs Herz die eine Elektrode in den Oesophagus.

Aber auch PRUS hat zur Wiederbelebung in seinen Fällen zum Teil noch ein Mittel benutzt, welches in anderer Weise der von HILL aufgestellten Forderung, dem Herzen und Gehirn Blut zuzuführen, genügt, nämlich die Transfusion. Wir wissen, welche ausgezeichneten Wirkungen diese ergibt bei Blutverlusten, wenn der Blutdruck auf ein Minimum gesunken ist. Hier genügt die Autotransfusion nicht mehr, und da wir es gerade bei Operationen so häufig mit einer toxischen Blutdruckerniedrigung neben stärkerem Blutverlust zu tun haben, so hat die Transfusion auch als Mittel der Wiederbelebung bei sinkendem Blutdruck eine sehr gute Indikation.

BOBROW hat von relativ kleinen subkutanen Infusionen von Kochsalzlösung Erfolge gesehen, welche ihn für dieses Mittel begeistert haben. Wir haben schon lange vor den Mitteilungen BOBROWs die intravenöse Transfusion als ein kostbares Mittel gegen Chloroformkollaps in unseren Vorlesungen empfohlen und haben eine unserer Zuhörerinnen, Frl. GOMBERG, veranlaßt unter KRONECKERS Leitung die Wirkung der Transfusion experimentell zu studieren.

Einige unserer klinischen Erfahrungen sind überzeugend. Ein 11-jähriger Junge, bei welchem ein Retromaxillartumor operiert worden war, wird plötzlich zu Ende der Operation pulslos, die Atmung sistiert, die Pupillen reagieren nicht mehr. Stimulierende Injektionen und subkutane Infusionen sind erfolglos, ebenso Hängelage des Körpers. Als sich ca. 20 Minuten nach ausgeführter Tracheotomie und künstlicher Atmung gar keine Reaktion zeigte, außer hier und da eine krampfhafte Verzerrung des Gesichtes, wird die Vena mediana eröffnet (es entleerte sich kein Blut) und langsam 1 Liter Salzwasserlösung von 41° C injiziert. Nun trat wieder spontane Respiration, dann fühlbarer Herzschlag und zuletzt Puls ein.

Ein Knabe bekam nach Entfernung eines Fibrosarkoms der Schädelbasis einen Atemstillstand, welcher bei stets fühlbarem, sehr frequentem Pulse (150) 1 Stunde lang andauerte (er war durch eine Tracheotomiekanüle chloroformiert worden) bei völlig aufgehobenem Bewußtsein. Herzmassage und künstliche Atmung ergab keinen Erfolg, obschon die Phrenicusfaradisation mit starkem Strom (die Platte aufs Abdomen, die kuglige kleine Elektrode am Vorderrand des Scalenus anticus) schöne Atemzüge bewirkte. Sobald man die Faradisation sistierte, wurde sofort auch der Puls schlecht. Nach 1 Stunde wurde die Transfusion von 2 Liter Kochsalzlösung in die Vena mediana vorgenommen (1 Liter subkutan hatte nichts genutzt). Jetzt trat wieder spontane Atmung ein, Pat. begann wieder auf Anschreien zu reagieren. In Fällen von Aethertod, wie derjenige

von KAARSBERG, wo ebenfalls bei Atemstillstand der Puls noch weiter bestand, hätte eine Transfusion vielleicht ebenfalls Erfolg gehabt.

Es ist also zweifellos die Füllung des Herzens mit warmer Flüssigkeit ein Mittel, Herz- und Atmungstätigkeit selbst nach längerem Stillstand wieder anzuregen. KEMP und GARDENER wollen die intravenös injizierte Kochsalzlösung (bis zu $2^1/_2$ Liter) auf 49^0 erwärmen, weil sie bloß so warm genug ins Herz komme, um anregend zu wirken. Nach GOTTLIEBS Versuchen dürfte es auch angezeigt sein, mit $^1/_{10}$ mg Adrenalin in $1^0/_{00}$ Lösung wiederholt eingespritzt (MÜNCH) eine dauernde Blutdrucksteigerung anzuregen, da das Mittel die Herzganglien direkt beeinflußt. Noch nach 5 Minuten langem völligen Herzstillstand erzielte G. Wirkung, zumal bei gleichzeitiger Herzmassage durch Thoraxkompression.

Auch MANKOWSKY findet bei Chloroformscheintod die Injektion von Nebennierenextrakt wirksamer als alle anderen Wiederbelebungsmittel.

Unsere Erfahrung weist uns also in dergleichen Fällen sehr bestimmt auf die intravenöse Transfusion hin. Wo der Blutdruck auf ein Minimum gesunken ist, richtet man mit der subkutanen Infusion nichts mehr aus. Diese hat ihren Sinn bei Atemstillstand bei noch relativ gutem Puls. Aber wo Synkope eingetreten ist und die subkutanen Infusionen versagen, da kann noch die intravenöse Infusion Hilfe bringen. Und zwar muß dieselbe in der Form gemacht werden, welche der Indikation genügt, nämlich das Gefäßsystem in dem Grade füllen, daß ein genügendes Quantum Blut zum Herzen zurückgeht und von diesem dem Gehirn zugeführt werden kann; wir haben dazu bis 2 Liter verwendet.

Daß man dabei die künstliche Respiration, sobald diese stille steht und die abwechselnde Bauch- und Herzmassage auch nicht vernachlässigen darf, ist selbstverständlich. Soweit das Sinken des Blutdrucks und der daherige Kollaps auf Vasomotorenlähmung (nach HILL) beruht, hat die Transfusion eine ebenso gute und bessere Indikation als die übrigen Maßnahmen. Beruht sie auf Ertötung der Herzganglien nach WINOGRADOFF und SCHMIDT-KRONECKER, so wird sie wie andere Maßnahmen gegen flimmernde Herzen im Stiche lassen.

Ob dann noch die direkte Beeinflussung des Herzmuskels nach der KÖNIG-MAASschen Methode in Form rhythmischer Herzkompression durch häufige (120) kräftige Stöße in der Herzgegend etwas leistet, bleibt die Frage. KÖRTE hat nach 40 Minuten dauerndem Herzstillstand durch KÖNIGS stoßweise Herzmassage, kombiniert mit intravenöser Kochsalztransfusion, einen Patienten durch-

gebracht. KRASKE hat zuerst gezeigt, daß ein Teil dessen, was die Thoraxerweiterung und Kompression bei der künstlichen Atmung leistet, in Wirklichkeit auf eine künstliche Zirkulationsherstellung zurückzuführen ist.

LOCKHART MUMMERY [1]) will bei Shock die Stimulantien vermeiden, den Kopf tief legen, eine Adrenalin-Kochsalzlösung 1 : 20 000 intravenös injizieren (bei Laparotomien in die Bauchhöhle), den Bauch komprimieren und — wie das in Amerika schon praktisch durchgeführt ist — den Blutdruck erhöhen durch pneumatische Kompression der Extremitäten.

Die verbesserte Methode für Verabfolgung des Aethers hat den Gebrauch des Chlormethyls überflüssig gemacht, obschon dieses Mittel von keinem Geringeren als SPENCER WELLS als Hauptmittel bei Narkosen benutzt wurde.

Auch das Chloräthyl (KELEN) zur allgemeinen Narkose zu ausgedehnter Anwendungsweise zu empfehlen, liegt kein Grund vor, da dasselbe nicht ungefährlich ist und keinen wesentlichen Vorzug vor Aether und Bromäthyl bietet.

Das Chloräthyl als Mittel zur Allgemeinnarkose ist von BILLETER und CARLSON eingeführt worden, und wird von LOTHEISSEN nach Erfahrungen in v. HACKERs Klinik in Innsbruck für kurze Operationen sehr gelobt, zu 5 g aus feinen Tuben auf Mull gespritzt, so daß es darauf gefriert und mit BREUERscher Maske zur Inhalation gebracht. Rascher Schlaf, rasches Aufwachen, meist ohne Erbrechen wird ihm nachgerühmt. Auch DUMONT rühmt dasselbe. Er gießt in die JUILLARD-DUMONTsche große Aethermaske 5—10 ccm und gießt dann Aether nach, wenn der Patient schläft. Er empfiehlt es namentlich zur Einleitung der Aethernarkose, da die Narkose eine sehr kurz dauernde ist. Wie oben bereits hervorgehoben, sprechen die KÖNIGschen Versuche nach KRONECKERs Urteil trotz der Empfehlung des Autors nicht sehr für das Mittel. Ein Todesfall ist im Korrespondenzblatt für Schweizer Aerzte von SEITZ vor kurzem veröffentlicht worden.

SOULIER hat 1896 darüber referiert und es empfohlen. Wir haben vor Jahren einmal das Mittel benutzt zur Allgemeinnarkose und sehr schlechte Erfahrungen damit gemacht. Leider können wir dieselben nicht verwerten. Die betreffenden Krankengeschichten sind spurlos verschwunden, und wir sind deshalb nicht in der Lage, über das benutzte Präparat bestimmten Aufschluß zu geben. Die Hauptbedeutung hat der bei 12,5° siedende Chloräthyl als Lokalanaestheticum durch Wärmeentziehung.

---

1) Lancet, März 1904.

Mischungen der verschiedenen Anaesthetica miteinander erschweren das Urteil über die Wirkung der einzelnen Mittel. KEMP meint, daß angesichts der verschiedenen Siedepunkte in der Mischung Aether-Aether und Chloroform-Chloroform bleibe und bei offener Inhalation habe man reine Chloroformwirkung. Wenn deshalb HARLEYS A.-C.-E.-Mischung von Alkohol, Chloroform und Aether und BILLROTHS Chloroformäthermischung in bestimmter Anwendungsform sich großer Beliebtheit erfreuen, so beruht das zum Teil darauf, daß man ungefährliche Anaesthetica zur Wirkung bekam, die man besser rein zur Anwendung bringt eines nach dem anderen. Indes haben die Untersuchungen von HONIGMANN und KOCHMANN (KIONKA) gezeigt, daß sich die anästhesierenden Eigenschaften zweier gleichzeitig angewandter Narkotica gegenseitig erheblich verstärken.

Am besten erscheint es uns, diese Mischung erst im Apparat oder Körper vor sich gehen zu lassen und ein Narkoticum nach oder neben dem anderen zu geben, wie dieses der schon geschilderte BRAUNsche Apparat ermöglicht. Mit diesem kann man nach Bedürfnis die Dosis reinen Chloroforms und reinen Aethers und eine Mischung beider variieren. Wenn ein Patient durch verdünnten Aether nicht genügend in Schlaf zu bringen ist, so wird der Chloroformhahn mehr geöffnet, aber ohne daß man riskiert, über die ungefährliche Konzentration hinauszugehen. Ist dagegen das Toleranzstadium erreicht, so kann man den Chloroformhahn zudrehen und mit reinem Aether in bestimmter Luftverdünnung weiter narkotisieren.

Es wird eine Doppelflasche benutzt mit 150 ccm Aether und 40 ccm Chloroform und ein Gebläse, das bei Druck (bei jeder Inspiration) 90 ccm Luft eindringen läßt. So erhält die Luft anfänglich 6 Vol.-Proz. Aether und 1,7 Chloroformdampf beigemischt, später infolge von Abkühlung die Hälfte.

BRAUN hält wie WITZEL u. a. und auch wir Aether nur für zulässig, wenn er verdünnt eingeatmet wird. Bei 6—7 Vol.-Proz. macht er eine ideale Narkose ohne Cyanose, ohne Vermehrung der Speichelsekretion. Wo er so nicht genügt, ist er durch Chloroform zu verstärken, Chloroform oder an seine Stelle zu setzen. Dies die Begründung des Apparates.

WILLY MEIER hat ebenfalls festgestellt, daß die Mischung von Aether und Chloroform eine neue Verbindung gibt und hat daraus das Anestol konstruiert, das nach seiner Schilderung auch nicht ganz ungefährlich scheint.

KORFF hat durch Verbindung von Skopolamin und Morphium eine verstärkte Wirkung zu erzielen gesucht und KIONKA resp. KOCHMANN hat an Hunden gezeigt, wie bedeutend die Wirkung jeder einzelner dieser Mittel durch die Kombination ver-

stärkt wird. Aber am Menschen sind Todesfälle dabei beobachtet worden. Nach einer neuen Mitteilung macht KORFF 4 Stunden vor der Operation eine erste Injektion von 0,01 Morphium und 0,0012 Skopolamin, 2 Stunden später eine zweite und $^1/_2$ Stunde vor der Operation eine dritte. So hat er keine üblen Folgen beobachtet. KÜMMEL injiziert bloß 0,0005 Skopolamin mit 1 cg Morphium 1—$1^1/_2$ Stunde vor der Operation und gibt dann das Aether. LASEK hat bei 2 maliger Injektion derselben Dosis einen letalen Ausgang beobachtet, ebenso RYS, ZAHRADNICKY. ISRAEL hat ebenfalls einen unmittelbar bei der Operation und zwei nachher eintretende Todesfälle erlebt, DICK drei Todesfälle am Operationstage.

MATTHAEI empfiehlt in neuester Zeit die Alkoholnarkose, und zwar durch Zufuhr auf 50—60° erhitzten Alkohols mittelst KAPPELERS Apparat nach vorheriger Verabfolgung eines Klystiers mit $^1/_3$ Alkohol auf Wasser. Ein Säufer müßte eine Flasche schweren Wein als Einleitung bekommen. Die Methode dürfte für Fälle, wo formelle Kontraindikation für Anwendung von Chloroform und Aether besteht, einer Prüfung wert sein. Ich habe bei einem Cretin mit hochgradiger Tracheostenose, dem die Kropfexcision ohne Narkose gemacht werden sollte, einen Exitus infolge nachträglicher Verabfolgung des Anaestheticums erlebt, weil er sich so unbändig benahm, daß die Operation sonst unausführbar war. In derartigen Fällen mit doppelter Kontraindikation könnte vielleicht die Alkoholnarkose gute Dienste leisten, ebenso bei Säufern mit Fettherz unter ähnlichen Zwangsverhältnissen.

Zusätze und Erläuterungen, die Wundbehandlung betreffend.

p) Die Sterilisation der Verbandmaterialien, Instrumente und Spülflüssigkeiten.

Alle Kunst des Chirurgen ist umsonst, wo die Infektion nicht ausgeschlossen ist. Ist die Gefahr einer auf korrekte Indikation hin und mit richtigen Mitteln geleiteten Narkose zur Zeit minimal, so erwächst einem zu Operierenden bloß noch Gefahr von Blutung bei einzelnen schweren Eingriffen und Gefahr durch Infektion der Wunde. Abhaltung von Mikroorganismen von der Wunde nach LISTERschen Prinzipien ist die Lebensfrage für den Patienten, nachdem glücklicherweise die Periode überwunden ist, in der man die Wunden mit antiseptischen Mitteln vergiftete.

Nachdem FR. SCHULTZE, SCHWANN und HELMHOLTZ, SCHRÖDER und DUSCH den Grund gelegt hatten für den Nachweis, daß Luft

nach Glühen, Behandlung mit Schwefelsäure, Filtrieren durch Baumwolle keine Fäulnis macht, sobald organische Stoffe ferngehalten werden, hat PASTEUR den breiten Boden geschaffen für die Anschauung, daß keine Zersetzung organischen Materials eintritt ohne Zutritt lebender Keime. Zahlreiche Forscher, wie TYNDALL für die Luft und RINDFLEISCH für das Wasser haben gezeigt, woher diese lebenden Keime stammen. LISTER hat seit 1867 auf dem PASTEURschen Grund den Bau der jetzigen Wundbehandlungsmethode aufgebaut, indem er bewies, daß auch die Zersetzungen auf Wunden nur unter Zutritt von organischen Partikeln von außen her Platz greifen, nachdem schon vor ihm JULES LEMAIRE den Satz aufgestellt hatte: „Pas de suppuration, si l'on tue les germes". Auch LISTER nahm bei aller Vorsicht in der Deutung an, daß diese organischen Partikel durch entwickelungsfähige Keime dargestellt werden.

KOCH hat durch seine Methode es ermöglicht, die den Wundkrankheiten zu Grunde liegenden Keime im einzelnen Falle aufzufinden und ihre Wirkung genauer zu studieren, nachdem BILLROTH mit ungenügenden Hilfsmitteln in demselben Sinne vorgearbeitet hatte. Während noch BILLROTH und THIERSCH das Vorhandensein der Keime innerhalb der Körpergewebe annahmen, ist es durch die vervollkommneten Methoden gelungen, zu beweisen, daß sie bei gesunden Menschen bloß an der Oberfläche (Haut und Schleimhäuten) sich vorfinden und stets von außen in die tieferen Gewebe hineingetragen werden.

Auf diesen Grundlagen ruht unsere Kenntnis von Wundinfektion, und auf sie beziehen sich unsere Bestrebungen zur Verhütung derselben. SCHULTZE, LESSER und SCHEDE haben die LISTERschen Prinzipien auf deutschen Boden verpflanzt, wo sie sofort die kräftigsten Früchte trugen dank der begeisterten Initiative VOLKMANNs. Aber trotz der gewaltigen Arbeit zur Förderung der Wundbehandlung in den letzten Jahrzehnten ist eine völlige Abklärung der besten Mittel und Methoden noch nicht nach allen Richtungen hin erfolgt.

So viel ist erobert worden, daß wir Infektionen von unseren Operationswunden mit voller Sicherheit abhalten können, soweit diese zusammenhingen und mitausgingen von den für die Wundbehandlung notwendigen Materialien, speziell allem dem, was man als Verbandmaterial bezeichnet, sowie den Instrumenten und den mit der Wundoberfläche in Berührung kommenden Flüssigkeiten. Hierbei ist es als der größte Fortschritt zu betrachten, daß wir von den außerordentlich komplizierten Maßnahmen der Zubereitung der genannten Materialien zu höchst einfachen Verfahren gelangt sind, welche es nicht nur in glänzend eingerichteten Kliniken und Operationsräumen, sondern auch in den

einfachsten und bescheidensten Verhältnissen der Praxis ermöglichen, obiger Indikation völlig Genüge zu leisten [1]).

Dadurch, daß wir die Instrumente und Verbandmaterialien sowie die Flüssigkeiten genügend lange kochen oder statt dessen strömendem und gespanntem Dampf aussetzen, erzielen wir genügende Sterilität derselben. Damit ist eine der Hauptformen der Infektion beseitigt, welche in der Zeit vor der Antisepsis und speziell vor LISTER das Leben des einer Operation unterworfenen Kranken bedroht hat, nämlich die Infektion durch direkte Berührung, die man als Kontaktinfektion zu bezeichnen gewohnt ist. Es sei denn, daß die Bakteriotherapie auch für die Wundbehandlung jetzt noch nicht vorauszusehende Fortschritte macht, wird diese Errungenschaft voraussichtlich niemals mehr aufgegeben werden.

Es läßt sich deshalb als erste Indikation für die Wundbehandlung aufstellen: Sämtliches mit der Wundoberfläche in irgend einer Weise, direkt oder indirekt in Berührung kommendes festes Material und ebenso jegliche Flüssigkeit muß sterilisiert werden. Hierzu genügt das Kochen während 20 Minuten in gewöhnlichem Wasser oder in Lösungen, welche das Material weniger schädigen, wie die 1-proz. Sodalösung für die Instrumente. Wesentlich abgekürzt wird die Sterilisierung von Verbandsstoffen und Instrumenten durch die Anwendung strömenden und gespannten Dampfes, welcher bei einer Einwirkung von 15 Minuten bei 120—125° C nach TAVELs und seiner Schüler Nachweisen völlige Sterilisierung erzielt [2]).

Sehr wichtig ist bei der Benutzung von Dampf die Vermeidung von überhitztem Dampf. SCOT SKIRVING [3]) hat sich eingehend hiermit beschäftigt: so lange der Dampf mit dem Wasser in Berührung ist, aus dem er entsteht, ist er saturiert. Weg vom Wasser, kann er durch weitere Erwärmung noch höhere Temperatur annehmen, die jetzt nicht mehr von entsprechender Vermehrung der Spannung begleitet ist, dann ist er überhitzt. Er besitzt keine latente Wärme mehr. Wird ein Sterilisator, nachdem alles Wasser in Dampf

1) Wir sind nicht sehr eingenommen dafür, das „aseptische Feld" bei Operationen mit Walcher möglichst einzuschränken. Man muß ungleich ängstlicher aufpassen, sich das Raubgesindel vom Leibe zu halten, wenn es rings in größerer Nähe lauert, als wenn man es über die Grenzen hinaus verwiesen hat. Freilich ist es richtig, daß der maßgebende Punkt der ist, daß nichts Infektiöses auf die Wunde selber kommt, und man hat sich nicht umsonst darüber lustig gemacht, daß menstruierende Wärterinnen von der Operation ausgeschlossen werden sollen.

2) BRAATZ hat als wichtigen Faktor bei der Dampfsterilisierung erkannt, daß der Verbandstoff nicht wie üblich vorgewärmt werden sollte, da sonst der Dampf sich an demselben erhitzt, seine Sättigung einbüßt und unwirksam wird. Dieses gilt zunächst für nicht gespannten Dampf.

3) SCOTT med. and surg. Journal, Dec. 1904.

verwandelt ist, noch weiter geheizt, so wird der Dampf überhizt. ESMARCH und RUBNER haben gezeigt, daß überhitzter Dampf ungleich schlechter wirkt, als saturierter. Er hat dann nur die Wirkung von erhitzter Luft, welche erst bei 170° binnen 1 Stunde Organismen mit Sporen tötet. Aus dem gleichen Grunde wird die Sterilisation mangelhaft, wenn die Luft aus den Sterilisatoren nicht vollkommen verdrängt wird. Dies geschieht sehr oft, weil man den Hahn am Boden des Sterilisator nicht öffnet, wo sich die Luft ansammelt. Auch ein zu festes Aufeinanderpacken der Verbandstoffe hindert das Austreiben von Luft aus denselben.

Was man lange Zeit übersehen und vernachlässigt hat, ist die Sicherung gegen Verunreinigung der Verbandstoffe nach ihrer Sterilisierung, und vor ihrer Anwendung. Nur diejenigen Stoffe können als vollständig sicher sterilisiert angesehen werden, welche unmittelbar aus dem Kochapparat oder aus dem Dampfapparat mittelst sterilisierter Instrumente oder Handschuhe entnommen und auf die Wunde gebracht werden. Jedes längere Aufbewahren der Verbandstoffe ist vom Uebel. Dasselbe gilt von den Instrumenten und Spülflüssigkeiten, welch letztere dem Kochapparat unmittelbar entnommen werden müssen, um auf die Wunde gebracht zu werden, ohne daß sie vorher von einem Gefäß ins andere behufs Aufbewahrung übergegossen werden. Wo eine Sterilisierung der Wundmaterialien in diesem Sinne unmittelbar vor der auszuführenden Operation ausgeschlossen ist — was aber selten ist — da sind nur diejenigen Aufbewahrungsmethoden brauchbar, bei denen unter sicherem Staubabschluß das Material in den Gefäßen aufbewahrt wird, in welchen es desinfiziert wurde. Dies leisten gewisse Apparate, welche am Schlusse der Desinfektionsprozedur ohne Berührung des Inhaltes sofort abgeschlossen werden können und zugleich leicht transportabel sind. Die SCHIMMELBUSCHschen Apparate haben ihrer Einfachheit wegen große Verbreitung gefunden.

Zu feucht bleiben die Verbandstoffe nach SKIRVING bloß, wenn man sie nicht sofort, wenn sie noch heiß sind, aus dem Sterilisator herausnimmt, Tut man aber das, so trocknen sie sofort.

SKIRVING wirft dem Schimmelbusch vor, daß er zu wenig gut schließt und gibt Belege dazu. Er hat deshalb einen „Skirving" konstruiert, der in sehr einfacher Weise durch Auseinanderziehen und Zusammenstoßen in der Längsrichtung hermetisch schließt und einen Einsatz aus Drahtnetz besitzt. Die Löcher sind seitlich oben, aber zur Desinfektion muß der Apparat mit den Löchern unten in den Apparat gestellt werden, weil nur dann gleichmäßige Durchdringung mit Dampf stattfindet. BRAATZ braucht eine ähnliche Trommel, bloß mit Löchern seitlich oben und unten.

q) Die Hautdesinfektion.

Leider sind wir nicht im stande, die Sterilisierung auf sämtliche, mit der Wunde in Berührung kommenden Gegenstände auszudehnen, weil der menschliche Körper selber weder das kochende Wasser noch den Dampf verträgt. Es bleibt also sowohl die Haut des Patienten als die Hände des Chirurgen, welche in so innige Berührung mit der Wundoberfläche bei Operationen kommen, durch die oben genannten Einwirkungen unsterilisierbar, und es frägt sich, wie weit hier die Wirkung des kochenden Wassers oder des strömenden Dampfes durch andere Mittel ersetzt werden kann. Man hat diese Frage gewöhnlich unter dem Titel der Händedesinfektion zusammengefaßt und die Frage der Möglichkeit einer Händedesinfektion hat in den letzten Jahren im Schoße gelehrter Gesellschaften die lebhaftesten Diskussionen hervorgerufeen. Die Zusammenfassung unter diesem Titel erscheint nicht ganz glücklich, weil es sich nicht nur um Desinfektion der Hände des Chirurgen und seiner Gehilfen handelt, sondern weil die Haut des Patienten miteinbezogen werden muß. Lange genug freilich hat man letztere über Gebühr vernachlässigt, und noch jetzt ist es nicht eine Seltenheit, daß man es mit ansehen muß, daß ein Chirurg und sein Assistent mit dem Scheuern und Putzen ihrer Hände gar nicht fertig werden können, während die Haut des Patienten nur unmittelbar vor der Operation mit etwas Seifenwasser abgewaschen und abgespült wird und wenn es hoch kommt, mit einem Lappen Sublimat ein paar Mal über dieselbe herüber gefahren wird. In solchem Gebahren liegt ein arger Widerspruch. Derselbe hat nur darin eine gewisse Entschuldigung, daß die Art der Infektion, welche von den Händen eines Chirurgen übertragen werden kann, in der septischen Aera eine viel bedenklichere zu sein pflegte, als die von der Haut des Patienten aus vermittelte. Hierauf werden wir unten zurückkommen; indes muß schon hier hervorgehoben werden, daß in nicht seltenen Fällen auch von der Haut des Patienten schwere Infektion übertragen wird, wenn dieselbe Sitz noch so kleiner, nur bei genauerem Zusehen erkennbarer Infektionen ist.

Der jetzige Standpunkt in der Frage der Hautdesinfektion ist für die Mehrzahl der Chirurgen der, daß laut Nachweis der kompetentesten Untersucher eine sichere Sterilisation durch kein zur Stunde zur Verfügung stehendes Mittel erreichbar ist[1]). Dieses Ergebnis der besten Untersuchungen hat naturgemäß dazu geführt, eine direkte Berührung der Hände mit

1) In allerneuester Zeit noch hat SARWEY, welcher mit KRÖNIG schon so wertvolle Beiträge zur Desinfektionsfrage geliefert hat, diese Auffassung eingehend begründet.

einer Wundoberfläche überhaupt zu vermeiden zu suchen, indem man Handschuhe einführte.

Die Frage der Operationshandschuhe hat ebensoviele Anhänger als Gegner gefunden, und sowohl die Begeisterung als die Opposition erklären sich daraus, daß man in der Ausführung der Indikation in verschiedener Weise vorgegangen ist.

Wer daran festhält, daß es nicht möglich ist, eine Hand durch irgend ein Desinfektionsverfahren vollkommen keimfrei zu machen, für den können bloß impermeable Handschuhe in Frage kommen. Da man diese kochen, somit sterilisieren kann, so ist damit auch ein vollkommener Schutz gegen die Kontaktinfektion durch die Hände gewährleistet.

HALSTED in Baltimore hat das Verdienst, den methodischen Gebrauch der Gummihandschuhe eingeführt zu haben[1]), und es gibt sicherlich keinen Chirurgen mehr, welcher diesen Schutz entbehren möchte. Die Handschuhe sind auch so wesentlich verbessert worden, daß ihr ausgedehnter Gebrauch allgemein geworden ist. Sie sind viel billiger, dauerhafter geworden, und namentlich werden solche aus so dünnem Gummi angefertigt, daß das Gefühl nicht wie früher in störender Weise beeinträchtigt wird.

Die Hauptbedeutung haben die Gummihandschuhe darin erlangt, daß wir mit denselben unsere Hände vor jeder Verunreinigung schützen können bei notwendiger Berührung mit infektiösen Flüssigkeiten und infiziertem Gewebe. Ihre Anwendung zu diesem Behufe wird voraussichtlich nicht mehr von der Tagesordnung verschwinden. Kein rechter Chirurg macht zur Stunde eine Untersuchung an Mund, Rachen, Rectum, Vagina etc. etc. mehr, ohne seine Haut mit Gummihandschuh zu schützen. Noch viel weniger setzt derselbe seine Hände einer Berührung mit Wundsekret irgend einer Art aus, ohne den Schutz der Handschuhe.

Warum tragen wir denn nicht ausnahmslos für jede Operation Gummihandschuhe? Weil es nur dann einen Sinn hat, wenn auch Assistenten und Operationsschwestern solche tragen. Dann wird aber die Sache kostspielig. Denn die Handschuhe bekommen leicht Risse, werden von Instrumenten und Knochenrändern verletzt und müssen sofort geändert werden. Aber nicht bloß das: HEILE hat gezeigt, daß in der feuchten Kammer eines angezogenen Gummihandschuhes die Zahl der Keime auf der Hautoberfläche sich von 88 auf 30000 vermehren kann.

Dazu kommt, daß das Tastgefühl doch etwas not leidet und damit

---

1) MANTEUFFEL hat in Deutschland zuerst ihren allgemeinen Gebrauch empfohlen und A., vor allen DÖDERLEIN, BLUMBERG, PERTHES und namentlich FRIEDRICH haben ihre Anwendungsweise vervollkommnet durch Einführung nahtloser Handschuhe.

die Sicherheit der Beurteilung von Palpationsbefunden in der Bauchhöhle. Es ist auch recht schwierig, glatte Organe wie die Därme zu fixieren. Das alles legt dem Gebrauch der Gummihandschuhe an vielen Orten eine unvermeidliche Beschränkung auf. Hierzu kommt endlich, daß wir die Haut der Patienten nicht in ähnlicher Weise mit Gummituch schützen können. Allerdings läßt sich ein dünnes Kautschukpapier mittelst warmen Wassers auf der Hautoberfläche aufkleben, aber es hält zu wenig fest, löst sich vielmehr bei Hantierungen.

Wir bedürfen also einer Hautreinigung, welche, wenn auch nicht eine Sterilisation, doch eine genügende Desinfektion gewährleistet. Diese, wie wir sehen werden, besteht darin, daß wir verhüten, entwickelungsfähige pathogene Keime auf die Wunde zu bringen. Daß dies möglich ist, werden wir gleich auseinanderzusetzen haben. Vorher mag die Frage erörtert werden, ob es noch einen Sinn hat, bei vollzogener möglichster Desinfektion der Haut, sich derjenigen Handschuhe zu bedienen, welche ihrer Billigkeit und Annehmlichkeit wegen große Vorzüge über die Kautschukhandschuhe besitzen, nämlich der Zwirnhandschuhe.

Auf MIKULICZ' Empfehlung sind sie eine Zeitlang zur allgemeinen Anwendung gekommen, bis man zu der Einsicht kam, daß von Keimfreiheit durch das Tragen von Zwirnhandschuhen keine Rede ist.

Wir können bestätigen, daß es Regel ist, daß nach vollkommen korrekter Händewaschung regelmäßig die mit Flüssigkeit und Blut imbibierten Handschuhe voll von Keimen sind und zwar weitaus am häufigsten von Staphylococcus albus, also dem gewöhnlichsten Bewohner der menschlichen Haut. Diese Imbibitionsfähigkeit hat zwar auch ihre gute Seite. Denn wenn die Keime da sind und im Handschuh stecken bleiben, so kommen um so viel weniger auf die Wundoberfläche. Da nach bestimmten Nachweisen eine Vermehrung der Keime innerhalb des Handschuhes in der kurzen Zeit gewöhnlicher Operationen ausgeschlossen ist, so möchten wir in der Imbibitionsfähigkeit dieser Handschuhe einen Vorteil erblicken, so wenig man diesem Umstand eine Beachtung zu schenken geneigt gewesen ist. HEILE hat bewiesen, daß von den auf der Handoberfläche befindlichen Keimen 4,8 Proz. durch die Trikothandschuhe hindurchgingen, 28 Proz. in den Handschuhen stecken blieben. Die Zwirnhandschuhe und noch mehr die von HEILE empfohlenen engmaschigen Garnhandschuhe wirken also wesentlich durch Absorption von Keimen günstig. Wir legen auf Grund ähnlicher Ueberlegung Wert darauf, durch Auf- und Einlegen von Gaze in die Wunden während der Operation die Sekrete und mit ihnen aufgefallene Keime abzusaugen. Auch diese Gazen sind öfter zu wechseln.

Die Keime im Handschuh treten erst dann auf, wenn derselbe mit Flüssigkeit und Blut imbibiert ist. Wechselt man also die

Handschuhe während der Operation häufig, so beseitigt man ein entsprechendes Quantum von Infektionsstoffen von seiner Hand und von der Wundoberfläche. Es kann nach vorliegenden Untersuchungen als sicher betrachtet werden, daß die Mehrzahl der vorgefundenen Keime nicht aus der Luft herabgefallen sind, sondern von der Hautoberfläche stammen; dafür spricht außer den HAEGLERschen Versuchen sehr bestimmt, daß der Staphylococcus albus der weitaus vorwiegende Mikroorganismus ist, der vorgefunden wird. Ferner zeigen die Untersuchungen von MOHAUPT, daß selbst nach gründlicher Reinigung der Haut in den Schweißdrüsen Keime zurückbleiben, welche durch den Sekretionsstrom an die Oberfläche gelangen und zwar beim Schwitzen schon in weniger als $^1/_2$ Stunde, sonst binnen 24 Stunden. Es ist also eine Bedingung eines wirklichen Nutzens der Zwirnhandschuhe, daß dieselben gewechselt werden, sobald sie mit blutiger Flüssigkeit durchtränkt sind[1]).

An der Oberfläche eines frisch aus dem Sterilisationsapparat entnommenen Handschuhes haften keine Mikroorganismen. Deshalb haben sie meiner Ansicht nach die Hauptbedeutung darin, daß sie die Berührung der Hautoberfläche mit den Ligaturfäden und auch mit den Tupfern verhüten und damit die zur Zeit wichtigste aller Infektionen, die von mir als Implantationsinfektion bezeichnete Form ausmerzen.

Tupfer kann man ja zweckmäßig mit sicher sterilisierten Schwammhaltern anfassen und so jede Berührung mit den Fingern vermeiden. Faden dagegen müssen wir mit den Fingern anfassen, selbst wenn wir uns der von LANZ inaugurierten Ligaturglaskugeln bedienen.

HAEGLER[2]) hat den Nachweis geleistet, daß man selbst mit möglichst gut gereinigten Händen keinen Faden energisch durch die Finger ziehen kann, ohne daß man demselben Keime von der Hautoberfläche mitteilt. Wir glauben also, daß es einen großen Wert hat, wenn unmittelbar vor Anlegung der Ligaturen sowohl die das Ligaturenmaterial besorgende Wärterin, als Assistenten und Chirurg frische, wenn auch permeable Handschuhe anziehen. Das ist für uns auch der Grund, unsere sämtlichen Ligaturen, so weit es irgendwie geht, bis ans Ende der Operation auf einen Akt zu versparen und bis zu dem Augenblick die Gefäße mit unseren leichten und sicher liegenden Arterienklemmen verschlossen zu halten, wenn auch gelegentlich bei einer Kropfoperation bis 50 und

1) HEILE hat neuestens durch Tierexperimente bewiesen, daß bei häufigem Handschuhwechsel sogar Operationen bei infizierten Händen straflos an Tieren ausgeführt werden können, resp. keine Wundinfektion zur Folge haben.

2) Wir machen auf das ausgezeichnete Buch HAEGLERS über Händereinigung etc. speziell aufmerksam.

100 derartiger Instrumente in der Wunde hängen. Ganz sicher vermeidet man die Fadeninfektion durch die Hände, wenn man zuerst Gummihandschuhe, und darüber nach GOEPELs Vorschlag, Zwirnhandschuhe anzieht. GOEPEL desinfiziert in strömendem Wasserdampf und zieht die Handschuhe trocken an, wir benutzen sie aus der Kochflüssigkeit heraus und schlüpfen mit nassen Händen hinein.

Sowohl Gummi- als Zwirnhandschuhe setzen voraus, daß man die Hände vorher reinige, wie wenn man ohne Handschuhe operieren wollte, da die ersteren zerissen werden können, die letzteren Keime von der Handoberfläche aufnehmen. Also mit und ohne Handschuhe ist eine gründliche Reinigung der Hände und Haut geboten.

Kann man aber die Haut so reinigen, daß wir von Desinfektion sprechen können? Wenn man den Unterschied festhält zwischen Sterilisation als Keimfreiheit und Desinfektion als Freiheit von entwickelungskräftigen pathogenen Keimen, so bleibt es möglich, daß wir eine Hautdesinfektion erreichen, auch wenn wir auf die Sterilisation verzichten müssen. Das ist auch in Wirklichkeit der Fall, sobald wir die Wirkung an den Resultaten unserer Operationen messen.

Wir haben im Jahre 1899 in einem Vortrage zu Handen der American Surgical Association bei Gelegenheit der Besprechung der Handschuhfrage die Resultate in Form einer unsere sämtlichen Operationsfälle chronologisch umfassenden Tabelle veröffentlicht, welche wir während des ganzen Wintersemesters 1898/99 bei sämtlichen 325 aseptisch ausführbaren Operationen gehabt haben. Aus denselben geht hervor, daß wir bei unserer rein aseptischen Wundbehandlung typischer Form keinen einzigen Fall gehabt haben von Eiterung oder Abscedierung einer Wunde, geschweige denn eine weitergehende gefährliche Infektion. In ähnlicher Weise waren wir in der Lage, für eine Operation, bei welcher sich Infektionen in schwerer Weise zu rächen pflegen, nämlich für die Strumektomie, zu beweisen, daß sich Serien von Hunderten derartiger Operationen ausführen lassen, mit ununterbrochener und tadelloser Primaheilung der Wunde, d. h. einer wirklichen Verklebung und völligen Vernarbung in 8 Tagen.

Praktisch läßt sich also eine genügende Desinfektion von Haut und Händen herstellen, so daß man ohne Sorge und Gefahr die schwersten Operationen unternehmen darf mit der Aussicht auf ungestörten Wundverlauf. DÜHRSSEN hat sich auf Grund seiner Erfolge bei 267 vaginalen Operationen mit Eröffnung des Bauchfells, mit 68 Totalexcisionen des Uterus und 60 Myomoperationen ohne Todesfall und bei 500 gynäkologischen Operationen ohne Kontaktinfektion geäußert, daß unsere Operationen zur Stunde gefahrlos geworden seien.

AHLFELD hat sich schon früher über die völlige Gefahrlosigkeit moderner Operationen ausgesprochen und wir stimmen ihm vollständig bei, so wenig wir uns mit ihm im übrigen einverstanden erklären können, daß diese Resultate eine völlige Keimfreiheit der Hände beweisen sollten. Ja wir möchten nicht einmal mit Sicherheit sagen, daß die Desinfektion der Hände oder der Haut in jedem Falle, wo eine Primaheilung eintrat, eine vollkommene war. LANZ und FLACH haben auf unserer Klinik gefunden, daß bei den per primam heilenden Wunden keine intensiv pathogen wirkenden Keime nachweislich waren wie Staphylococcus aureus, sondern nur albus, und den letzteren können wir nach unseren Erfahrungen nicht als einen pathogen sehr wirksamen Mikroorganismus für den menschlichen Körper ansehen. Die Tatsache des regelmäßigen Vorkommens desselben in Handschuhen bei tadelloser Wundheilung spricht laut genug für diese Auffassung.

BRUNNER hat allerdings in per primam heilenden Wunden, wie BÜDINGER auch, den Staphylococcus aureus gefunden, an dessen intensiv pyogenen Eigenschaften niemand zweifelt. Doch scheint das ein seltener Fall zu sein auch nach seinen Untersuchungen.

Auf welches Verfahren sind nun die tadellosen Resultate zurückzuführen, welche man, wie sich beweisen läßt, in ununterbrochenen Serien schwerer Operationen erreichen kann? 1) Auf die sogenannte Abstinenz, wie man sie benannt hat. Aber wir fassen dieses Wort in viel weiterem Sinne als die Gynäkologen auf, d. h. nicht in dem Sinne einer Enthaltung von Operationen, sondern einer Enthaltung von Infektion mit pathogenen und virulenten Keimen. Ein Chirurg, welcher aseptische Operationen auszuführen hat, soll unbedingt seine Hände vor jeder Berührung mit pathogenen virulenten Keimen schützen. Dieser Indikation soll man ein Genüge leisten, so oft man eine infizierte Wunde berührt oder Untersuchungen ausführen muß, bei denen die Hautoberfläche mit Infektionsstoffen in reichliche und innige Berührung kommt, wie bei Mund-, Rachen-, Vaginal- und Rektaluntersuchungen. Ausnahmslos soll hier die Hand geschützt werden durch Anziehen und Tragen von Kautschukhandschuhen. Da liegt der früher bereits angedeutete wesentlichste Nutzen der Handschuhe — nicht in dem Tragen während der Operation, sondern in der Zwischenzeit der Operationen, und soviel Heiterkeit es erregt hat, als ich in einer ärztlichen Versammlung bei einer Diskussion über Operationshandschuhe das Paradoxon aufstellte: Man solle die Handschuhe zwischen den Operationen tragen und sie bei Beginn der Operation ausziehen, so liegt doch in dieser Verwendung von Handschuhen bei jedem Akt, wo eine größere Anzahl von Keimen in die Hautoberfläche eingedrückt oder eingerieben werden könnte, das eigentliche Geheimnis der Keimfreiheit

der Hände! Wie ZWEIFEL es betont auf Grund der Untersuchungen von KRÖNIG und REINIKE, werden die Hände spontan keimfrei nach einiger Zeit, wenn man sie nicht immer von neuem infiziert. Und HAEGLER hat gezeigt, daß die Furcht, daß die Haut in der Tiefe stets von Keimen vollstecke, übertrieben ist: Er findet in den Schweißdrüsen meist gar keine, in den Haarbälgen nur oberflächlich Bakterien. Sie geraten bloß durch Einreiben in diese Drüsen und werden durch den Sekretionsstrom bald wieder aus denselben ausgeschieden. In jede noch so kleine Haut-Verletzung dagegen wachsen Keime sofort hinein und vermehren sich auch in denselben.

Hautpflege ist also unerläßlich. Ich kann es in keiner Weise als Entschuldigung ansehen, wenn man hervorhebt, es sei einem praktischen Arzte nicht wie einem Kliniker möglich, jede Berührung von Infektionsstoffen bei Behandlung von Kranken zu vermeiden. Wenn ein Arzt das wirklich nicht kann und seine Hände beladen muß mit pathogenen Keimen, so muß er die operative Tätigkeit anderen überlassen. Aber ich sehe gar nicht ein, warum ein Arzt, der operieren will, nicht jedesmal Kautschukhandschuhe anziehen soll, wenn er eine Untersuchung in Mund, Rachen, Vagina, Rectum etc. mit den Fingern vorzunehmen hat oder wenn er mit einem Ekzem, Furunkel oder einer fistulösen Wunde in Berührung kommen muß. Allerdings bleibt noch die Verunreinigung der Hände mit denjenigen Keimen übrig, welche von unserem eigenen Körper oder zufällig an unsere Hände gelangen, ohne daß wir es verhüten können. Aber auch dagegen haben wir in der sofortigen gründlichen Reinigung, bevor eine Eintrocknung stattfinden konnte, ein sehr sicheres Mittel. Hier ist auch der einzige Fall, wo es angezeigt sein kann, die Haut momentan mit einem Antisepticum zu behandeln, speziell mit starker (1‰) Sublimatlösung, eine Maßname, welche doppelte Bedeutung erhält, wenn die Möglichkeit einer mechanischen Säuberung durch Mangel an Wasser ausgeschlossen ist.

Unsere Angaben über genügend sichere Händedesinfektion beziehen sich also auf solche Hände, welche nicht durch virulente Keime schwer infiziert sind. Wir halten zwar dafür, daß auch da noch eine genügende Desinfektion möglich ist, wenn man außer der mechanischen Reinigung die Haut mit antiseptischen Stoffen eigentlich imbibiert, also in 1‰ oder lieber 2‰ Sublimatlösung während etwa 10 Minuten die Hände badet und reibt. Der Beweis, daß hierdurch auch virulente Keime genügend unschädlich gemacht werden können, läßt sich leisten. Auch KRÖNIG und BLUMBERG haben für das Sublamin einschlägige Versuche beigebracht. Allein auf solche Experimente dürfen wir es in praxi nicht ankommen lassen. Sicher bleibt, daß derjenige, welcher sich die oben besprochene Form der Abstinenz nicht völlig aneignen kann, niemals

die ideale Bedeutung rein aseptischer Wundbehandlung kennen lernen kann. Er bleibt zur Anwendung der Antiseptica verurteilt.

Welche Desinfektionsmethode gibt nun zur Stunde die besten Resultate? Die FÜRBRINGERsche Alkoholbehandlung hat sich als das beste Desinficiens erwiesen. Seine Anwendung hat durch REINECKE aus ZWEIFELs Klinik eine große Förderung erfahren und AHLFELD hat die richtige Anwendungsweise festgestellt und ist der begeisterte Verfechter der Heißwasser-Alkoholdesinfektion geworden.

Wir reinigen unsere Hände mit Seife, der vielangefochtenen Bürste, und recht warmem laufenden Wasser, so daß jeder kleinste Abschnitt bearbeitet wird, ohne auf die Uhr zu sehen, wann wir fertig werden sollen. Die Hand wird nicht abgetrocknet, sondern unter dem Warmwasserstrahl gründlich durch weiteres Bürsten von der Seife befreit. Danach wird unter laufendem sterilen Wasser nochmals eine Abreibung der Haut mit sterilisierter neuer Bürste vorgenommen und zuletzt folgt die gleiche Behandlung mittelst anderer Bürste in Alkohol, und zwar in 85-proz. Alkohol (AHLFELD benutzt 96-proz.). Auch hier wird jeder unbedeckt bleibende Teil der Haut von Stelle zu Stelle mit Alkohol gründlich abgerieben, vor allem Nägel und Nagelfalz, ohne jede Rücksicht auf die Zeit, einfach bis die Reinigung von einem Ende bis zum anderen besorgt ist. Erst jetzt findet ein Abreiben mit einer sterilisierten Kompresse statt, da nach HAEGLER eine Menge von Keimen samt den gelockerten oberflächlichen Epidermisschichten, in welchen sie sich hauptsächlich finden, dadurch entfernt werden.

Zwei Momente sind bei dieser Reinigungsmethode von Wichtigkeit, einmal, daß die benutzten Bürsten, nachdem sie einmal durch Kochen sterilisiert sind, niemals anderswo liegen und liegen bleiben als in einer stark desinfizierenden Flüssigkeit (1 ‰ Sublimat oder 5-proz. Karbol), und zwar muß die letztere nach dem Einlegen der nach Gebrauch ausgekochten Bürsten vollkommen klar bleiben. Unter diesen Umständen haben wir von der von SCHLEICH beanstandeten Bürste niemals auch nur den geringsten Nachteil konstatieren können. Wer sie fürchtet, mag sich an ihrer Stelle der SÄNGERschen Sandseife bedienen. HAEGLER fand die Bürste wirksamer als SCHLEICHs Marmorseife.

Das zweite, was eine Bedingung eines genügenden Erfolges darstellt, ist die vollständige Entfernung des vorstehenden Teiles der Nägel. Wer die Nägel lang trägt, hat keine Aussicht, auf rein mechanischem Wege eine vollkommene Säuberung zu erzielen. Wenn man aber die Nägel so kurz wie irgend möglich abschneidet, so bedarf es durchaus keines der fatalen Nagelreinigungsinstrumente, sondern die Bürste mit Seife, warmem Wasser und

Alkohol genügt, um auch den gefürchteten Unternagelraum völlig reinzumachen. Also einmal fort mit diesen Nagelputzern!

Wir legen bei genanntem Verfahren durchaus nicht den Hauptwert auf die desinfizierende Eigenschaft des Alkohols. Vielmehr wünschen wir mit unserer Alkoholbehandlung nach Benutzung der Seife zunächst eine noch gründlichere Säuberung der Hautoberfläche von jedem fettigen Bestandteil und in diesem steckenden Keimen der Oberfläche zu erzielen. Dann ist von FETT u. a. erwiesen, daß Alkohol viel tiefer in die Cutis eindringt, als Wasser. Auch RIELMANN hat bewiesen durch Benutzung von Farbstoffen, daß der 96-proz. Alkohol tief in die Cutis, ja bis in das subkutane Gewebe eindringt, die Haarbälge erfüllt und in die Schweißdrüsen bloß wenig einzudringen vermag (wegen des Sekretionsdrucks). Nach LEEDHAM GREEN[1]) setzt langes und energisches Waschen mit heißem Wasser und Seife die Keimzahl nicht wesentlich herab, auch Marmorstaub und SCHLEICHs Seife nicht. Zu langes Waschen und alkalireiche Seife (Schmierseife) schadet der Epidermis und quellt sie auf[2]). Kein Antisepticum macht die Hände keimfrei. L. ist also auch der Meinung, welche wir unterstreichen möchten, daß es nach SCHÄFFER ein Aberglauben ist, zu meinen, durch kurz dauerndes Eintauchen in irgend ein Antisepticum einen nennenswerten antiseptischen Erfolg zu erzielen. Auch der Alkohol macht keine Sterilität der Hände; seine desinfizierende Kraft beruht außer auf der Fettlösung auf der Härtung der oberflächlichen Epidermislagen. 70-proz. Alkohol wirkt am besten, stärker als 1 $^0/_{00}$ Sublimat. Zusatz von Lysol oder Quecksilberbijodat zu Alkohol bessert die Wirkung nicht. Seifenspiritus von MIKULICZ ist weniger gut als Alkohol[3]). ENGELS konstatiert ebenfalls, daß bei AHLFELDs Heißwasser-Alkoholbehandlung die tiefer gelegenen Organismen in der Haut lebensfähig bleiben. Auch FÜTH kam durch seine Versuche zu derselben Anschauung und empfiehlt im Zweifel als einzig sichere Methode das Tragen von Gummihandschuhen.

Nach dem bereits oben Gesagten brauchen wir kaum hervorzuheben, daß in völlig gleicher Weise die Haut des

---

1) London and Birmingham, 1904.

2) PAUL und SARWEY verwerfen die Schmierseife ebenfalls wegen der Schädigung der Haut. Sie erklären mit Recht den Wachsgehalt der SCHLEICHschen Marmorseife für unpassend. Dr. SALTIKOFF hat auf unsere Veranlassung an Faden geprüft, wie weit das früher so allgemein übliche „Wächsen" der Seidenfaden das Eindringen von Keimen hindert. Das Resultat war, daß die Keime durch eine Wachsschicht fröhlich durchdringen, daß letztere aber die Wirksamkeit der chemischen Desinfizientien wesentlich beeinträchtigt — ganz wie PAUL und SARWEY dieses behaupten.

3) Vergl. hierüber die Empfehlungen GOTTSTEINS. Nach HAEGLER leistet Seifenitus nicht mehr als Alkohol.

Patienten in weiter Umgebung des Operationsfeldes gereinigt wird, soweit nicht Tücher zur Bedeckung in Anwendung kommen. Es ist sehr zweckmäßig, dabei KLEINS[1]) Vorschrift zu beachten, Seife zuerst gründlich in die Haut einzureiben (K. nimmt Schmierseife) und mit zu wechselnden Bürsten unter Warmwasserdouche wieder herauszuspülen. Dann Entfettung durch Aether- und Alkoholimbibition. Wie ersichtlich, haben wir auf den Gebrauch irgend eines stärkeren Desinficiens zur Haut- und Händereinigung vollkommen verzichtet. Dies geschah erst nur aus dem Grunde, weil ich das Sublimat nicht vertragen konnte, für mich selber. Aber sobald ich mich überzeugte, daß es ohne den geringsten Schaden wegbleiben kann, wurde es auch für Assistenten, Wärter und Patienten angeordnet, ohne daß wir es im geringsten zu bereuen gehabt hätten. Wahrheitsgemäß muß allerdings hinzugefügt werden, daß ich die Erfahrung gemacht habe, daß es Leute gibt, welche sich weder auf die Höhe einer richtigen Abstinenz noch einer gründlichen mechanischen Säuberung erheben können. Und für unsaubere Leute bleibt die Notwendigkeit der Anwendung starker Antiseptica für die Hände zu Recht bestehen. Aehnliches gilt unter gewissen Umständen für die Haut des Patienten. HAEGLER fand, daß vorgängige Behandlung mit 60—70-proz. Alkohol durch Entfettung dem Sublimat eine tiefere Imprägnation der Haut anbahnt. Am besten verwendet man da nach ENGELS in Verbindung mit 99-proz. Alkohol Lysoform oder Sublamin (2-proz. nach KRÖNIG und BLUMBRG) oder auch Bacillol-Alkohol. Infolge der Fettlösung und Luftverdrängung durch den Alkohol kommt das Desinficiens besser an die Bakterien heran.

Wo man Hautschnitte anzulegen hat in der Nähe einer Infektionsquelle mit virulenten Keimen oder wo man eine „unmögliche" Haut bei einem Patienten vor sich hat mit Rissen, Schrunden, Schuppen (wir haben letzthin bei Ichthyosis eine Arthrotomie des Ellbogengelenkes machen müssen), da kann man versuchen, durch Zusatz von Antiseptica zum Alkohol (99 Proz.) die Wirkung zu verstärken. Aber es ist wünschenswert, daß man da gleich mit viel stärkeren Desinfizientien vorgehe. Wenn sich beispielsweise, wie dies so oft der Fall ist, im Operationsgebiet Aknepusteln oder kleine Furunkel mit Staphykokken vorfinden, so muß mit dem Thermokauter aufs sorgfältigste jeder solcher Herd zerstört werden. Wo Fisteln oder Granulationsflächen in der Nähe sind, oder nekrotische Gewebe, muß eine mechanische Entfernung durch Herausschneiden, Abkratzen mit Zerstörung der oberflächlichen Gewebe durch den Thermokauter stattfinden, wenn man die Patienten nicht schweren Infektionen preisgeben will. Wenn grobe, rissige, schuppige Haut

1) Zeitschr. f. Chirurgie, Bd. 75.

vorliegt[1]), so ist eine Entfernung der Keime auf mechanische Weise nicht zu erzielen. Man kann antiseptische Umschläge für 1 bis 2 Tage vorher mit Karbol- oder Formolglycerin machen, aber die Hauptsache ist, daß man auch dann die Operationswunde als in höherem Grade infektionsverdächtig betrachtet. Sicherheit gewährt immer bloß der Schutz durch impermeablen Ueberzug (Gummihandschuhe).

Denn selbst die schönen Untersuchungen von PAUL und SARWEY beweisen nicht, daß mit dieser chemischen Desinfektion die absolute Zahl der Keime vermindert wird, sondern wir möchten im Sinne HAEGLERS der auf die Imbibition folgenden Virulenzherabsetzung eine größere Wichtigkeit zumessen. Eine Zerstörung aller Keime wird ja, wie jene Autoren anerkennen, auch mit guten Antiseptica[2]) nicht erreicht; die wenigen übrig gebliebenen würden aber sicher für die Infektion der Wunde genügen, wenn nicht ihre Virulenz erheblich herabgesetzt wäre.

Ein letztes, bezüglich Kontaktwirkung zu berücksichtigendes Moment ist die Verhütung einer Uebertragung von Infektionsstoffen von dem Operationsfeld entfernt gelegenen Haut- und Schleimhautstellen. Was die Haut anlangt, so ist es jetzt allgemein Uebung, daß man seinen Körper mit Ausnahme des Gesichts und der Hände so weit mit sterilisierten Stoffen vollkommen einhüllt, als irgend eine Gefahr direkter oder indirekter Berührung mit der Wunde oder Verbandmaterialien besteht. Ebenso notwendig wie diese Einhüllung durch Mäntel und Schürzen und Operationsmützen ist vollkommene Bedeckung des Patienten und des Operationstisches mit sterilem Material. Dabei verdient eine ganz besondere Beachtung die Uebertragung von Keimen aus Mund- und Nasenhöhle, nicht nur des Operateurs und seiner Gehilfen, sondern auch des Patienten selber. Wir verdanken FLÜGGE den Nachweis, wie weit reichend die Uebertragung von Keimen aus Mund- und Nasenhöhle beim Sprechen, Husten oder gar Nießen sich gestaltet, indem auf Nährböden in den Mund genommene Keime beim Sprechen mehrere Meter weit abgelagert wurden. MENDES DE LEON[3]) fand die Menge der beim Sprechen in die Luft gelangenden Keime = 1/4 Million, hauptsächlich Streptokokken, dann Diplo- und Staphylokokken und Sarcine. Mundspülung und Gazeschutz hilft nicht genügend, bloß ein Speichelfänger aus einer Watteschicht schützt sicher. Immer-

1) PAUL und SARWEY haben durch ihre Versuche auf die großen Unterschiede im Keimgehalt je nach der Qualität der Haut hingewiesen und BLUMBERG hat gezeigt, daß selbst in oberflächlichen Kratzwunden sehr zahlreiche Kolonien pathogener Bakterien nachzuweisen sind.

2) KRÖNIG und BLUMBERG empfehlen als dem Sublimat vorzuziehen das Quecksilberäthylendiamin, weil es die Haut nicht reizt und Eiweiß und Blut nicht fällt.

3) LANGENBECKS Arch., Bd. 72.

hin ist das Verhältnis dasselbe, wie bei den Gummihandschuhen. Wie man da erst die Hände wäscht, so soll auch jeder bei einer Operation beteiligte Mensch Mund und Nase gründlich reinigen, aber ganz besonders die Zähne aufs sorgfälligste reinhalten. Leidet er an Schnupfen, Angina oder ist eine Mundreinigung aus äußeren Gründen nicht möglich, so soll er einen Wattespeichelfänger vor den Mund befestigen.

Aber ebenso notwendig ist es, daß dies für den Patienten geschehe. Welche Haufen infektiösen Materials sich gerade im Bereich kariöser Zähne ansammeln, braucht man nicht hervorzuheben. Diesem Umstande ist stets die größte Beachtung zu schenken. Bei Operationen am Halse bewährt sich die Zuverlässigkeit einer Methode am besten. Bei unseren häufigen Strumektomien wird um den Hals ein Schutztuch vorgebunden, welches mittelst eines Bogens über Mund, Nase und Gesicht hinübergespannt wird, so daß es die Atmung des Patienten nicht beeinträchtigt, aber alle Verunreinigung vollkommen vom Operationsfelde ausschließt. Nach den Untersuchungen von LEON und der bekannten Eigenschaft der Watte ist es nötig, einen Teil des Tuchs mit steriler Watte zu polstern.

Die Schutzbinde für Mund, Nase und Bart wirkt als Filter resp. Bakterienfänger und hält ausgeworfene und abgeschüttelte Bakterien eine Zeitlang zurück, muß deshalb wie die Handschuhe öfter gewechselt werden. Gründliche, wiederholte Mund- und Nasenspülung und feuchte Abreibungen von Bart und Haaren unmittelbar vor der Operation und während derselben haben uns bei sorgfältigem Verhalten genügt. Wir haben schon hervorgehoben, daß gründliche mechanische Zahnreinigung und antiseptische Mundspülungen bei den Patienten die Gefahr der Aspirationspneumonien in der Narkose erheblich vermindern.

r) Die Verhütung der Luftinfektion.

Außer der Kontaktinfektion gibt es noch zwei Arten von Infektion, welche bei der Wundbehandlung eine Rolle spielen, deren eine, die Luftinfektion nach alter Bezeichnung, ursprünglich als sehr wichtig gehalten, sich weniger bedeutend erwiesen hat als die besprochene Kontaktinfektion, deren andere dagegen, die von mir so genannte Implantationsinfektion als die zur gegenwärtigen Stunde noch ebenso wichtige und fast am meisten zu fürchtende angesehen werden muß.

TAVEL hat noch eine vierte Form der Infektion unterschieden, die er als Läsionsinfektion bezeichnet. Wir kommen unten auf dieselbe zu sprechen.

Daß die **Luftinfektion** an Bedeutung weit zurücksteht hinter der Kontaktinfektion ist sicher, indes hat man namentlich auf Grund

von Experimenten derselben von einzelnen Seiten gar zu geringe Bedeutung zugemessen. Wir sind mit RYDYGIER einverstanden, daß die Luftinfektion nicht gering anzuschlagen ist, da wir gerade in unserer Klinik die Beobachtung früher mehrfach haben machen können, daß Operationen, welche wir im Auditorium machen, um sämtlichen Studenten Gelegenheit zu geben, sie zu sehen, viel öfter leichte Wundstörungen darbieten als diejenigen im aseptischen Operationssaal[1]). Wir können der Luftinfektion nicht vollkommen entgehen, aber wir können dieselbe auf ein solches Minimum herabsetzen, daß sie keine nennenswerte Bedeutung hat, und zwar geschieht dies durch Operieren in staubfreier Luft. Der Raum, in welchem die Operation gemacht wird, und alles, was in denselben hereinkommt, muß von Staub völlig befreit sein. FLÜGGE hat nachgewiesen, wie schwer es ist, von feuchten Oberflächen Keime loszureißen durch Luftströmungen, wie leicht dagegen eingetrocknete Keime durch bewegte Luft weithin mitgerissen werden und wie lange sich dieselben schwebend in der Luft erhalten. Man muß also in einem Operationssaal Boden, Wände und namentlich die Diele[2]) mit warmem Wasser oder mit dem Dampfstrahl gründlich staubfrei machen, ihn dann abschließen, und vor allem vermeiden, daß nicht während der Operation in irgend einer Form Staub hereingetragen und aufgewirbelt wird; denn gerade die Unruhe eines klinischen Auditoriums ist der Grund der Differenz im Wundverlauf, den wir oben erwähnt haben. Ueber diese Tatsache sind wir durch das Aufstellen von Nährbodenplatten durch HAEGLER vor, während und nach einer klinischen Stunde genügend unterrichtet. Darum ist derjenige Operationssaal der beste, in welchem sich gar kein Möbel, Waschbecken etc. befinden — wie WITZEL sehr richtig hervorhebt — und das Abwaschen durch glatte, fugenlose Wände erleichtert ist.

Der Grund, warum die Luftinfektion eine geringere Bedeutung hat als die Kontaktinfektion, ist den von FRIEDRICH angestellten Versuchen zu entnehmen, wonach Keime, welche ohne jeglichen Druck auf Wunden gebracht werden, ungleich weniger von dieser Wunde resorbiert werden, als wenn man dieselben in irgend einer Weise in die Gewebe hereindrückt, sei es mit den Fingern, Instrumenten oder durch Deckung mit Haut, welche nach der Tiefe zu eine vermehrte Spannung hervorruft. Die Kontaktinfektion steht viel näher derjenigen Form, welche wir als Impfinfektion zu unterscheiden vorgeschlagen haben, bei welcher die Keime in die Tiefe der Gewebe

1) HEILE hat neuestens sehr schöne zahlenmäßige Beweise dafür beigebracht, wie leicht eingetrocknetes Wundsekret, Eiter etc. in die Luft übergeht, an Kleidern haften bleibt und mit diesen in Operationsräume hereingebracht wird.

2) Dieser Indikation kann in den viel zu hohen eleganten Operationssälen der neuesten Zeit oft kein Genüge geleistet werden. Hängeleuchter sind aus demselben Grunde verwerflich.

gebracht oder eingerieben werden. Wenn solche mechanische Mitwirkung ausgeschlossen ist, so kann der Luftinfektion relativ leicht dadurch begegnet werden, daß man die Wunde während der Operation öfters abspült und zwar mit warmer physiologischer Kochsalzlösung, welche die Wunde ebensogut von Keimen reinigt, wie irgend eine antiseptische Flüssigkeit, ohne — wie letztere — den Widerstand der Gewebselemente gegen Infektion herabzusetzen. Einfacher und wirksamer noch schützt man die Wunde durch Bedeckung mit feuchten Gazekompressen, welche, wie oben erwähnt, durch Ansaugen von Blut und Lymphe günstig im Sinne der Bakterienfreiheit wirken.

s) Die Implantationsinfektion und die Fadenfrage.

Ganz anders bedeutungsvoll ist die Implantationsinfektion. Sie besteht darin, daß man in Fremdkörpern, welche man in der Wunde lassen muß, Mikroorganismen miteinschließt, und weitaus der wichtigste derartige Fremdkörper sind die Ligatur- und Suturfäden. Diese Fadenfrage ist noch keineswegs als abgeschlossen zu betrachten, wie die ungemein zahlreichen Diskussionen beweisen, welche namentlich die gynäkologischen Tagesblätter in der letzten Zeit erfüllt haben. Stets wird neues Material zusammengetragen, um für und wider den Vorteil der Seide oder des Catgut oder neuerer Unterbindungsmaterialien Beweise zu erbringen, und es dürfte noch geraume Zeit dauern, bis hier eine Einigung erzielt ist; denn bei der großen Anzahl gleichzeitig mitwirkender Faktoren ist es schwer, völlige Klarheit zu bekommen, was von eventuellen Nachteilen den Faden zugeschrieben werden soll oder nicht. Wir haben seit längster Zeit in dieser Frage einen sehr entschiedenen Standpunkt eingenommen, und unsere Erfahrungen haben uns mehr und mehr auf demselben beharren lassen.

Daß das namentlich schon von LISTER so warm empfohlene Catgut durch seine Resorbierbarkeit im menschlichen Körper Vorteile vor anderem Ligaturenmaterial hat, ist keine Frage. Allein diese Resorbierbarkeit wird durch eine Anzahl neuerer, als besonders zuverlässig angepriesener Herstellungsmethoden in hohem Maße beeinträchtigt, wie MINERVINI in einer ausführlichen Experimentalarbeit bewiesen hat. Dadurch wird dem Catgut sein Hauptvorteil benommen. Außerdem kommt dem Catgut, selbst in sterilem Zustande, wie POPPERT gezeigt hat, eine unangenehme chemotaktische Wirkung zu, durch Einschluß chemischer Stoffe, welche auch nach der Sterilisation wirksam bleiben. Es entstehen dann Abscesse mit sterilem Eiter [1]), welche die Wundheilung in die Länge ziehen und

1) KRÖNIG, der verdiente Forscher auf dem Gebiete der Antisepsis, meint, daß er in der Lage sei, meiner Forderung zu genügen durch Beibringung einer ununterbrochenen Serie von Primaheilungen bei Catgut. Allein er nimmt den 20. Tag zur Feststellung

sekundär gefährden, obschon diese Form der Wirkung nicht zu progressiven Entzündungen oder Eiterungen Anlaß gibt. Indes haben LAUENSTEIN und BRAUN gezeigt, daß in recht vielen Fällen die vermeintlich rein chemische Wirkung sich doch schließlich als eine eigentliche Infektion mit allen ihren Folgen entpuppt.

Nach MINERVINI und nach JACOBS gehört zu den sichersten Zubereitungsmitteln des Catgut die Behandlung mit Oleum Juniperi, wie sie von uns empfohlen ist. Bloß muß die Einwirkung eine sehr langdauernde sein. Wir haben dieser Indikation schon lange ein Genüge geleistet dadurch, daß wir unser sämtliches Catgut in Ol. Juniperi monatelang aufbewahrten. JACOBS imbibiert nach der Juniperussterilisation das Catgut noch nach KÖRTEs Vorgang mit Jodoform und ist mit dieser Zubereitungsweise sehr zufrieden. Jedenfalls ist es notwendig, vor dem Gebrauche durch Einlegen in Aether und Alkohol das Juniperusöl wieder gründlich auszuwaschen, damit es nicht eine chemisch schädliche Wirkung auf die Umgebung ausübe. Zur unmittelbaren Verwertung legt man das Catgut am besten in 1‰ Sublimatalkohol.

Wir benützen Catgut bloß in denjenigen Fällen, wo in einer Wunde schon Infektion vorhanden ist und dieselbe bei der Operation nicht beseitigt werden kann, also speziell zu Ligaturen in eiternden Wunden. Sonst aber sind wir unserer Forderung: Fort mit dem Catgut! treu geblieben und haben ausschließlich Seide für alle aseptischen Operationen benutzt. Da wir damit so völlig befriedrigt sind, so haben wir die zahlreichen anderen Catgutzubereitungen, unter denen wir dem BERGMANNschen Sublimatcatgut, speziell in der von SCHÄFFER empfohlenen Form (Kochen in Alkoholsublimat), sowie dem KRÖNIGschen Kumolcatgut und dem CLAUDIUSschen Jodcatgut [1]) die besten Ergebnisse zuschreiben, ferner die Metallfaden, wie das SOCINsche Bronce-Aluminium, die SNEGIROFF und MAREYschen Sehnenfaden nicht zu prüfen Veranlassung gehabt. HOFMEISTERS zuverlässiges gekochtes Formalincatgut hat seine Resorbierbarkeit eingebüßt, BRAUNS ebenfalls sehr beachtenswerter Kollodiumzwirn ist weniger einfach in der Zubereitung als Sublimatseide. Dasselbe gilt von SCHÄFFERS Guttaperchafaden und von dem auch von KEEN

der Prima, was viel zu spät ist, und ZWEIFEL selber sagt, daß oft am 7. Tage die Stichkanäle noch etwas Eiter zeigen. Und KRÖNIG selber gibt ja auf Grund von ABELS Zusammenstellungen an, daß bei 56 Bauchnähten mit Kumol-Catgut 10 Proz. geeitert haben, 7 Proz. ohne anderen Grund. Es ist dies nicht verwunderlich, wenn man bedenkt, daß nach WINTER das Catgut stets einen toten organischen Nährboden bildet. Bakterienfreies, bloß seröses Sekret beweist keineswegs, wie HAEGLER und GOTTSTEIN gezeigt haben, daß die Faden, welche es veranlassen, nicht infiziert seien.

1) STONE (New York med. Record, Nov. 1904) rät, das Rohmaterial erst 48 Stunden in 4-proz. wässerige Formalinlösung einzulegen, 12 Stunden auszuwaschen und dann erst mit der Jod-Jodkalilösung zu behandeln.

sehr gelobten PAGENSTECHERschen Celluloidfaden. W. BARTLETT legt das bei 105° getrocknete Catgut 12 Stunden in flüssiges Paraffin, bis es transparent ist, erhitzt es dann allmählich auf 160° C 2 Stunden lang und legt es dann in 1-proz. Jod-Methylalkohol (24 Stunden). WEBSTER legt Catgut 8 Tage in Nelkentinktur, 8 Stunden in 95-proz. Alkohol und bewahrt es trocken auf.

Welche Erfolge sich mit Seide erzielen lassen, können wir durch nichts besser belegen, als dadurch, daß wir auf die Resultate unserer Kropfoperationen hinweisen. Bei dieser Operation werden in der Regel zahlreiche Ligaturen angelegt und trotzdem ist in Serien von Hunderten nicht ein einziges Mal eine Infektion eingetreten. (Vergl. die bestimmte Angabe im Kapitel über Kropfoperation.)

Wir können es in keiner Weise gelten lassen, daß eine wirklich richtig zubereitete Seidenligatur oder Sutur Entzündung errege, sei es früher oder später, nur müssen wir immer und immer wieder darauf aufmerksam machen, daß nur antiseptisch zubereitete Seide in Verbindung mit Verhütung jeder Blutansammlung und Retention von Wundsekret vollständige Gewähr bietet gegen jede primäre oder sekundäre Infektion.

HAEGLER hat den Nachweis geleistet, daß in allen Fällen von bloß aseptisch zubereiteten Ligaturen, auch wo der Wundverlauf ein günstiger ist oder sich nur etwas seröse Flüssigkeit ansammelt, die steril sein kann, doch die Schnittfläche, welche man durch den Faden selber macht, ausnahmslos zahlreiche Keime in demselben eingebettet aufdeckt. Jedes imbibitionsfähige Material nimmt mit besonderer Vorliebe abgelagerte Keime auf und hält dieselben fest, gerade wie auch die Handschuhe dieselben für eine Zeitlang festhalten. Es muß also dafür gesorgt werden, daß solange eine Entwickelung eingedrungener Keime innerhalb des Fadens nicht stattfinden kann, bis keine Ansammlung von Blut oder Serum mehr stattfindet und durch Verklebung die normale Zirkulation hergestellt ist und damit die Bakterien unschädlich gemacht oder wegtransportiert werden.

Die Imprägnation mit antiseptischen Mitteln ist bei Seidenfaden leicht zu bewerkstelligen und nach HAEGLERs Versuchen hält ein Faden lange Zeit die antiseptischen Stoffe, speziell Quecksilbersalze fest, erst in den Körperflüssigkeiten wird er allmählich ausgelaugt [1]). Darum legen wir einen großen Wert darauf, daß ausschließlich die feinen Fadennummern Verwendung finden, da diese sich leichter imprägnieren lassen, und enger von gesundem Gewebe umschlossen

1) Das ist ja auch der Grund, warum von den besten Beobachtern (vergl. die exakten Versuche von KRÖNIG und BLUMBERG) stets noch die chemische Desinfektion überschätzt wird, weil die Antiseptica aus Faden nicht genügend ausgewaschen werden können.

werden. Es kommt vor, daß 50—100 feine Fadenknoten einheilen und ein grober Faden, zur Umschnürung eines Gewebsstiels verwandt, einen Spätabsceß macht.

Die Notwendigkeit einer antiseptischen Herstellung von Ligaturenfaden ergibt sich noch von einem anderen Gesichtspunkte aus. Jeder Faden, welcher mit einer gewissen Kraft um ein blutendes Gefäß oder um andere Gewebe geschnürt wird, veranlaßt einen gewissen Grad von Gewebsnekrose. Wie zu zeigen ist, spielt nekrotisches Gewebe ebenfalls die Rolle eines Fremdkörpers, und zwar eines imbibitionsfähigen, und der Fadenknoten ist berufen, auch die in das nekrotische Gewebe eingedrungenen Keime des Stumpfes in ihrer Entwickelung hintanzuhalten. Es kann von diesem Gesichtspunkte aus sogar erwünscht sein, daß der Faden nicht gar zu rasch resorbiert werde — was bei Catgut aus dem Grunde ein Nachteil ist, daß die dem Faden überbundene mechanische Leistung zu früh verloren geht.

Sind einmal die Fäden gehörig antiseptisch wirksam gemacht, dann kommt es nach HAEGLER nicht einmal so sehr darauf an, ob man dieselben mit gereinigten oder ungereinigten Händen einlegt. Immerhin wird man auch hier keine Maßregel versäumen und, wie wir oben sagten, lieber durch Benutzung von Gummi- mit Zwirnhandschuhen eine Berührung der Faden mit der Haut verhindern oder durch kleine Glasbehälter, die man in der Hand behalten kann, wie sie von HALSTED und LANZ angegeben sind, wenigstens das Wandern der Fäden von einer Hand in die andere, zu verhüten suchen. Unsere Methode der Fadenbereitung, für deren vollständige Zuverlässigkeit wir einstehen können, ist folgende [1]):

Die aus der Fabrik bezogenen Stränge von feiner Seide No. 1 und 2 werden:

1) in Aether eingelegt für 12 Stunden;

2) in Alcohol absolutus 12 Stunden;

3) 5 Minuten gekocht in 1 ‰ ungefärbtem, säurelosem Sublimat;

4) aufgespult mit Händen, welche mit Gummi-Zwirnhandschuhen bedeckt sind;

5) die Spulen 10 Minuten lang vor der Operation in 1 ‰ Sublimat nochmals gekocht;

6) die Faden aus dem Sublimat, in dem sie zuletzt gekocht sind, zugereicht. Die Faden bleiben dabei stets in demselben Glase.

---

1) Wir haben die von HAEGLER, MERLIN, STINSON benutzten starken antiseptischen Imprägnationen der Faden (MERLIN nimmt z. B. 1-proz. ätherische Sublimatlösung für Seide und Catgut, HAEGLER kocht 1—2 Minuten in 5-proz. Sublimatlösung) nicht benutzt, weil unnötig und weil bei so starkem Sublimatgehalt zu energische, chemische, lokale Wirkung und bei Benutzung sehr vieler Ligaturen sogar Intoxikationserscheinungen zu fürchten sind.

t) Die Bedeutung nekrotischer Gewebe für die Infektion. Verhütung von Nekrosen.

Wenn wir nach den angegebenen Regeln eine von uns frisch angelegte Wunde behandelt haben, so dürfen wir uns trotzdem nicht einbilden, daß wir einen Zustand völliger Sterilität damit erreicht hätten. Es ist durch zahlreiche Untersuchungen bis in die neueste Zeit nachgewiesen, daß auch unter den weitest zugespitzten Vorsichtsmaßregeln bei Operationen fast ausnahmslos Keime auf und in die Gewebe eingelagert nachgewiesen werden können, sowohl während als nach der Operation und daß auch während des Wundverlaufes, wenn man nach 1—2 Tagen zur Ableitung von Blut und seröser Flüssigkeit eingelegte Drainröhren entfernt, in der Drainröhre in großer Zahl Mikroorganismen vorgefunden werden. Auf unserer Klinik haben FLACH und LANZ während eines Jahres einschlägige Untersuchungen gemacht, ebenso TAVEL und in letzter Zeit besonders BRUNNER (s. sein Werk über Wundinfektionskrankheiten). Es ist freilich zu berücksichtigen, daß die von den genannten Forschern untersuchten Wunden noch nicht mit den äußersten Vorsichtsmaßregeln: sterilen Gummihandschuhen, Wattespeichelfängern etc. behandelt worden sind und daß sich doch da günstigere Verhältnisse finden dürften.

Diese unbestreitbare Tatsache, daß wir es noch nicht so weit gebracht haben, völlige Sterilität einer von uns unter den günstigsten Verhältnissen angelegten Wunde mit Sicherheit zu erzielen, macht es uns zur Pflicht, außer der Erfüllung der Indikation zur Sterilisierung und Desinfektion sämtlicher Verbandmaterialien sowie der Haut und Hände gewissen technischen Faktoren eine größere Aufmerksamkeit zu schenken, und hier kommen wir auf diejenige Form der Infektion zu sprechen, welche TAVEL als Läsionsinfektion bezeichnet hat. Es ist bemerkenswert, daß wir bei der massenhaften Bedeckung unserer Haut und Schleimhäute mit Mikroorganismen durch deren Anwesenheit nicht den geringsten Nachteil erfahren. Es muß eine Schädigung unserer Gewebe dazu kommen, wenn die Bakterien eine Macht über die Zellen gewinnen und eine Störung der normalen Tätigkeit der Gewebe hervorrufen sollen. Namentlich durch TAVEL und seine Schüler sind eine große Zahl von Belegen beigebracht worden für die große Bedeutung dieses erwähnten Faktors.

Jede noch so kleine Läsion der Haut oder Schleimhaut bedeckenden Epithels, sei es rein mechanisch durch Zusammenhangstrennung, sei es chemisch, sei es durch Austrocknen oder durch Zirkulationsstörungen, wie sie Katarrhe begleiten, gibt Anlaß zu Eindringen und Entwickelung von Mikroorganismen, welche sich in

der Nähe vorgefunden haben. WALTHARD hat das in schöner Weise für das Peritoneum nachgewiesen und HAEGLER hat gezeigt, daß selbst an der äußeren Haut immer, wenn auch noch so kleine Verletzungen, den Weg vorzeichnen, auf dem ein Eindringen von Keimen zu stande kommt. Nun ist selbstverständlich bei unseren Operationen eine Läsion von vornherein gegeben und da ohne Läsion keine Infektion zu stande kommt, so scheint uns der Name der Läsionsinfektion etwas zu allgemein und nicht bezeichnend genug für das, was TAVEL im Auge hat.

Das Wesentliche, was als Disposition zu der Läsion hinzukommt, ist das Absterben von Gewebsteilen in größerem oder geringerem Grade. Auf das Mehr oder Weniger einer Schädigung der Vitalität der Gewebe können wir durch unser Verhalten bei der Ausführung der Operationen ganz wesentlich einwirken, und es ist deshalb mit vollem Recht unter anderen von BUMM in neuerer Zeit aufmerksam gemacht worden, daß die Technik der Operation eine viel größere Bedeutung für den Wundverlauf hat, als man in der ersten Begeisterung nach Einführung der antiseptischen Wundbehandlung derselben beizumessen geneigt war.

Die Technik ist es, welche darüber entscheidet, ob die auf jede Wunde sich auflagernden Keime in den nekrotisierenden Gewebspartikeln auf deren Oberfläche eine Entwickelung erfahren oder nicht; denn letzteres ist maßgebend für die Folgen der Infektion der Wunde. Wie oben gesagt, betrachten wir eine Wunde erst dann als infiziert, wenn in derselben pathogene Keime sich entwickelt haben. Bevor eine solche Entwickelung stattfindet, ist, wie FRIEDRICH mit vollem Recht unterschieden wissen will, eine Wunde bloß infektionsverdächtig und kann noch unter Zugrundegehen der Bakterien durch Verklebung heilen.

Durch exakte Untersuchungen, von denen in neuester Zeit die von SCHIMMELBUSCH angestellten, von RICKER und NOETZEL bestätigten, das meiste Aufsehen erregt haben, ist gezeigt worden, daß (wenn man z. B. eine Wunde am Schwanz einer Maus mit Milzbrand infiziert) in außerordentlich kurzer Zeit nach wenigen Minuten schon eine Resorption und Aufnahme von Mikroorganismen von Wunden aus in entfernte Organe stattfindet. Bakteriologisch wäre demnach in jedem Falle, da die Wunden nicht keimfrei zu halten sind, nach einer Operation nicht nur Wundinfektion durch Eindringen von Mikroorganismen, sondern allgemeine Infektion von vornherein gegeben. Allein Aufnahme und Resorption von Bakterien ist noch keine Infektion in klinischem Sinne. Bloß wenn dieselben sich im Körper vermehren und schädliche Stoffe (Toxine) produzieren, tritt Entzündung und Kranksein ein. Wenn eine Wunde trotz der

Bakterien ohne Entzündung binnen wenigen Tagen vollständig verklebt bei vollkommenem Wohlbefinden des Patienten, so ist es unmöglich, klinisch von einer Infektion zu sprechen. Wir müssen es mit FRIEDRICH als unzulässig erklären, Experimente dieser Art ohne weiteres in Parallele zu setzen mit den Vorgängen bei der Heilung unserer Operationswunden.

Wir halten es für eine ganz kapitale Unterscheidung, daß man bei Verunreinigung einer Wunde nicht nur zwischen den für den Menschen pathogenen und nicht pathogenen Mikroorganismen unterscheide, sondern auch die virulenten von den nicht virulenten Keimen wohl unterscheide. Auch die nicht pathogenen Mikroorganismen und die nicht virulenten gelangen in die Zirkulation durch rein physikalische Vorgänge der Resorption. Aber diese Resorption, weit entfernt einen schädlichen Faktor darzustellen, ist im Gegenteil für die Wundheilung von durchaus günstigem Einfluß. Mikroorganismen, welche dem betreffenden Körper nicht angepaßt, nicht pathogen und nicht virulent sind, gehen in der Wunde, im Blut und den gesunden Geweben zu Grunde. Dies gilt aber auch für pathogene und virulente Keime, solange sie nur in geringer Zahl in lebendes Blut oder in gesundes Gewebe gelangen. Aber die Sache ändert sich, wenn solche Keime in der Wunde zu üppiger Entwickelung gelangen können, dank dem Vorhandensein von geeigneten Nährböden (Blut und Lymphe) und speziell von Fremdkörpern (Faden) oder nekrotischem Gewebe.

FRIEDRICH hat durch eine Reihe von sehr schönen Versuchen gezeigt, daß, wenn man beliebige, für das betreffende Tier pathogene Mikroorganismen von außen her in ähnlicher Weise in eine Wunde hineinbringt, wie sie durch eine zufällige Verunreinigung dahin gelangen können, es einer Zeit von 6—8 Stunden bedarf (beispielsweise für das maligne Oedem beim Meerschweinchen), bis die Infektionsstoffe auskeimen, reichlich in die Gewebe hineindringen und lokal und nach Resorption weiterhin im Körper durch ihre Toxine schädlich und gefährlich werden. Das ist ein für die Wundbehandlung überaus wichtiger Nachweis, der dadurch ergänzt wird, daß derselbe Autor gezeigt hat, daß, wenn man bereits durch den betreffenden Tierkörper hindurch gegangene Mikroorganismen demselben einverleibt, die Zeit der Weiterentwickelung sehr viel kürzer ist und daher die klinischen Zeichen einer Infektion ungleich rascher eintreten. Die Keime sind durch Anpassung an den gleichen Nährboden viel entwickelungsfähiger, d. h. virulenter geworden. Nach FRIEDRICH bedürfen aber auch pathogene und virulente Mikroorganismen für ihre Teilung, wie schon KOCH dargetan, einer gewissen Zeit, infolgedessen kann eine Massenentwickelung erst nach dieser Zeit erfolgen.

Diese Zeit wird ihnen verschafft durch das Vorhandensein abgestorbener Gewebe (Faden, ergossenes Blut, Gewebsnekrosen).

Wir müssen dafür sorgen, daß die Mikroorganismen auf der Wunde keine Entwickelung eingehen können, bis durch Herstellung der normalen Zirkulation die Schutzapparate des normalen Körpers wieder in Tätigkeit getreten sind. Um die Entwickelung zu verhindern, müssen wir nicht bloß — wie oben auseinandergesetzt — pathogene angepaßte Keime fernhalten, sondern ihnen den Nährboden entziehen. Als Nährböden dienen außer imbibitionsfähigen Fremdkörpern, speziell Faden, vor allem nekrotische, sowohl feste als flüssige Gewebe, seien es Stücke der Wundoberfläche selber (beispielsweise Ligaturstümpfe), seien es flüssige Ergüsse in die Wunden, namentlich Blutergüsse.

DORST hat unter TAVELS Leitung gezeigt, wie ungleich leichter man eine Infektion erzielen kann, wenn man Mikroorganismen statt in gesundes Gewebe in ein künstlich erzeugtes Hämatom einbringt, und LINSER hat ebenfalls unter TAVEL den Unterschied experimenell illustriert zwischen der Gefahrlosigkeit einer Injektion selbst pathogener Keime in gesunde Gewebe gegenüber solchen, bei welchen künstliche Schädigungen und Zirkulationsstörungen herbeigeführt worden sind; wo 1 ccm Kultur von Staphylococcus aureus noch ohne Anstand resorbiert wird, tritt ein Abceß ein mit seinen Folgen, wenn durch Massenligatur die Zirkulation beeinträchtigt wird. Man hat freilich den retinierten Wundsekreten baktericide Eigenschaften zugemessen (ANSCHÜTZ), aber BRUNNER hat schon darauf aufmerksam gemacht, daß bei Anerkennung dieser Eigenschaft doch die nährenden Eigenschaften der Sekrete für Bakterien überwiegen. Die praktische Erfahrung entscheidet sehr bestimmt gegen den Nutzen der retinierten Wundsekrete bei Zustandekommen der Infektion.

Zur Verhütung der Läsionsinfektion von TAVEL oder, wie wir zu sagen vorziehen, der Nekroseninfektion, hat man bei einer Operation alles zu vermeiden, was eine schwerere Schädigung der Gewebe durch Zerrung, Quetschung, Zerreißung veranlaßt. Am unschuldigsten sind, wie längst bekannt und unter TAVEL bewiesen, in dieser Hinsicht die geschnittenen Wunden, während jede Quetschung kleine oder größere Nekrosen auf einer Wundoberfläche zur Folge hat. Es wird aus diesem Grunde ein geübter Operateur mehr Aussicht haben, bei genau demselben Sterilisations- und Desinfektionsverfahren eine Wunde ungestört heilen zu sehen, als ein Anfänger.

Ebenso wichtig wie die Verhütung von unnützen Zerrungen, Quetschungen und Zerreißungen ist die Vermeidung chemischer und thermischer Schädigungen der Gewebe zur Abhaltung

von Nekrosen. Nach WALTHARDs Experimenten ist für gewisse Gewebe schlimmer als alles andere die Austrocknung. Diese kann man durch wiederholte Irrigation der Wunde mit warmer physiologischer Kochsalzlösung noch besser durch Bedeckuug mit warmen, feuchten Kompressen verhüten; das früher vielfach geübte trockene Operieren verstößt gegen diese wichtige Indikation. Allerdings kann man auch bei letzterem durch Bedeckung der Gewebe und daheriges Verhüten der Abkühlung und Verdunstung die ungünstige Wirkung des Eingriffes verringern. Für gewisse Operationen, wie die Operationen am Abdomen, ist die Bedeckung der Eingeweide durch warme Kompressen oder die wiederholte Irrigation mit Salzwasser von richtiger Temperatur, wie sie in der Berner Klinik vielleicht am allerfrühesten in Gebrauch gezogen worden ist, von durchschlagender Bedeutung nicht nur der Infektionsgefahr wegen, sondern der Shockwirkung, welche jeden schweren Eingriff begleitet und im Splanchnicusgebiet die schlimmsten Zirkulationsstörungen im Gefolge hat.

Nicht minder wichtig wie die Verhütung thermischer Schädlichkeiten ist die Vermeidung chemischer Schädigung der Gewebe, wenn sie vor Absterben bewahrt werden sollen. Gegen diese Indikation wird am allermeisten gesündigt. Es gibt noch eine Anzahl von Chirurgen, welche es sich nicht nehmen lassen wollen, Wunden mit antiseptischen Lösungen abzuspülen und auszuwaschen, so bestimmt doch der Nachweis geleistet worden ist, daß eine Abtötung von Mikroorganismen auf einer Wundfläche durch kein Antisepticum ohne eine hochgradige Schädigung der Gewebe selber erzielt werden kann. Solche bestimmte Nachweise verdanken wir KONTSCHEWSKY, welcher Verzögerung der Karyokinese und Gewebsneubildung nachwies, ebenso GOLDBERG u. a. Antiseptische Waschungen und Spülungen haben nur dann eine gewisse Berechtigung, wenn eine chemische Schädigung der Gewebe gegenüber der Indikation einer Zerstörung von Infektionsstoffen gleichgültig erscheint, d. h. bei Wunden, welche bereits schwer infiziert sind. Bei frischen Wunden dagegen sollte man endlich mit antiseptischen Spülungen definitiv brechen und an deren Stelle indifferente, resp. isotonische Flüssigkeiten setzen, wie die physiologische Kochsalzlösung von 7 $^0/_{00}$ in richtiger Körpertemperatur sie darstellt. Wir verwenden durchaus nichts anderes mehr als diese letztere Irrigation und zwar reichlich und haben erst mit vollem Verzicht auf die antiseptischen Spülungen die beste Form der Wundheilung kennen gelernt. KOLLER hat unter TAVELs Leitung den Beweis gebracht, daß durch infizierte Kugeln herbeigeführte Wunden bei Kaninchen das beste Heilresultat in dem Falle geben, wenn sie nur mit solchen indifferenten Lösungen gereinigt werden, während die Anwendung

starker antiseptischer Mittel bester Sorte die Tiere nicht vor weitergehender Infektion und tödlichem Ausgang bewahrt.

Ist man aber genötigt, Gewebsstümpfe zurückzulassen, welche durch Umschnürung oder auch sonst nekrotisieren, so hat man sich gegenwärtig zu halten, daß solche Stümpfe und Gewebsnekrosen schon ohne Bakterien nach BURKHARD[1]) leukocytäre und fibrinöse Exsudation machen, um so mehr bei Vorhandensein von Bakterien, die in diesem Exsudat die nötigen Bedingungen zur Entwickelung finden. Auch Gewebsnekrosen müssen demgemäß antiseptisch wirksam geschützt werden durch Imbibition mit antibakteriellen Stoffen: Alkohol, Jod, Jodoform, Wismut. BRÖSE hat gezeigt, daß Chlorzinkschorfe auf Wunden (mit 50 Proz. Chlorzink) absoluten Schutz gegen die Entwickelung von pathogenen Organismen gewähren. Wismut und Alkohol wirken ähnlich, antibakteriell, aber nicht baktericid.

Ein drittes Mittel, die Technik so zu gestalten, daß keine Nekrosen entstehen, bezieht sich auf die Verhütung einer Ansammlung von Flüssigkeiten und vor allem Blut in der Wunde. Dieser Indikation wird genügt erstens durch die genaueste Blutstillung durch Anhängen von Arterienklemmen an jedes blutende Gefäß und Verschluß der Gefäße zu Ende der Operation, womöglich unter Vermeidung des Einlegens von Ligaturen, durch Torsion der Gefäße, welche für kleinere Arterien vollständig genügt und die ausgedehnteste Anwendung verdient. Neben der Torsion ist die Zusammenpressung mittelst kleiner Angiothriptoren (verstärkten Arterienklammern) in neuester Zeit ein sehr wertvolles Mittel zum Gefäßverschluß ohne Ligaturen geworden.

Aber noch wertvoller sind die Angiothriptoren dadurch, daß sie uns erlauben, größere Gewebsstümpfe, wo eine Massenligatur unvermeidlich war, so durchzuquetschen und zusammenzupressen, daß bei Anlegung einer Ligatur der nekrotisierende vorragende Stumpf auf ein Minimum reduziert und ganz trocken wird. In diesem Sinne haben wir von der Pressung der Gewebe durch Histiothriptoren (wie sie zu nennen wären) bei Trennung des Isthmus der Schilddrüse schon lange bevor DOYEN seine bekannte Quetschzange einführte, Gebrauch gemacht. Die Histiothripsie ist zur Verhütung des Zustandekommens großer zersetzungsfähiger Gewebsstümpfe eines der wichtigsten Hilfsmittel geworden. Bei der Ligatur und Abtragung gestielter oder stielbarer Organe und Gewebe wird jetzt der ausgedehnteste Gebrauch davon gemacht.

Ein weiteres Mittel zur Verhütung einer Ansammlung von totem Material in der Wunde ist die vollkommen exakte Ver-

1) LANGENBECKS Arch., Bd. 74.

einigung der Wundränder unter Vermeidung jeder Höhlenbildung. Freilich ist ein vollkommener Schluß großer und unregelmäßiger Wunden, zumal da, wo durch eine tiefe Sutur schwerere Nebenverletzungen herbeigeführt werden können, nicht immer durchführbar. Dann bleibt nichts anderes übrig, als die Ansammlung von Flüssigkeit in Höhlen dadurch zu verhüten, daß man sie nach außen ableitet. Hierzu dient die Einlage von Drainröhren an denjenigen Stellen, wo der sicherste und vollkommenste Abfluß von Blut und Serum gewährleistet ist. Diese Drainage trägt auch der von FRIEDRICH aufgestellten Indikation Rechnung, mit Keimen beladene Flüssigkeiten in der Wunde nicht unter schädlichen Druck kommen zu lassen. Die Drainröhre schafft im Gegenteil einen von der Wunde nach außen gehenden Flüssigkeitsstrom, welcher die Mikroorganismen mitreißt. STARCKE hat das Verdienst, auf die Wichtigkeit der Saftströmung gegen das Eindringen von Keimen schon vor FRIEDRICH die Aufmerksamkeit gelenkt zu haben. Zur Drainage raten wir, die von uns seit langer Zeit benutzten Glasdrains mit großen Seitenöffnungen ausschließlich zu benutzen. Dieselben sind vollkommen steril aufzubewahren und halten die Wunde am besten offen. Bei Wunden, die man ganz schließen darf, ist es zweckmäßig, einen Gazebausch eingelegt zu halten während der Naht und diesen unter Kompression der Wunde erst zu entfernen, wenn man am Ende des Nahtschlusses angelangt ist. So kommen die Wundflächen in ganz genaue Berührung.

Endlich darf nicht vergessen werden, daß man die Zirkulation in den Wundrändern möglichst günstig gestalten muß durch Vermeidung schädlicher Spannung und schädlichen Druckes und Sorge für guten Abfluß des venösen Blutes durch geeignete Lagerung. Gar nicht gleichgültig scheint auch wegen seiner Bedeutung für die Zirkulation das Erhaltenbleiben des Nerveneinflusses zu sein, da bei der von BIER empfohlenen Kokainisierung des Rückenmarkes von einzelnen Seiten größere Neigung zu schlechtem Wundverlauf beobachtet worden ist.

u) Die Behandlung infizierter Wunden.

Vollständig zu trennen von der Wundbehandlung primär gesetzter Operationswunden ist die Behandlung solcher Wunden, welche von pathogenen und virulenten Infektionsstoffen bereits in Beschlag genommen worden sind. In dieses Kapital gehören alle diejenigen zufällig zu stande gekommenen Wunden, welche entweder direkt mit virulenten Keimen verunreinigt worden sind oder welche nicht frisch dem Arzte zukommen und nicht durch spontane Verklebung einen Abschluß gegen weiteres Eindringen von äußeren Schädlichkeiten

gefunden haben. Man pflegt diese Kategorie von Wunden im Gegensatz zu den bloß infektionsverdächtigen Operationswunden schlechtweg als **infizierte Wunden** zu bezeichnen.

Wenn wir sagen: Die Behandlung ist vollkommen von den aseptischen Wunden zu trennen, so möchten wir einem Grundirrtum gleich von vornherein begegnen, nämlich der Meinung, daß es einerlei sei, ob man infizierte Wunden mit sterilisiertem Verbandmaterial, sterilen Flüssigkeiten und völlig gereinigten Händen behandle oder nicht. Durch Nachlässigkeit in dieser Hinsicht wird oft aus einer leichten Monoinfektion eine schwere Polyinfektion, und es darf durchaus nicht gegen die absolute Regel gesündigt werden, auch bei infizierten Wunden strengste Asepsis bezüglich Haut- und Händereinigung, Sterilisierung von Instrumenten und Verbandmaterial walten zu lassen.

Ueber die Behandlung infizierter Wunden sind die Ansichten zur Stunde noch geteilt, namentlich bezüglich der Frage, ob hier wenigstens antiseptische Behandlung Platz zu greifen hat oder ob sie selbst hier besser wegbleibt. Wenn man sich die SCHIMMELBUSCHschen Experimente ins Gedächtnis zurückruft, wonach auf Wunden gelangte Keime in Zeit von Minuten bereits in die anstoßenden Gewebe und in die Zirkulation hineingelangt sind, so würde man der antiseptischen Behandlung keinen großen Wert beimessen können; und da nach den übereinstimmenden Beobachtungen der Kliniker rasches Wachstum von Keimen mit entsprechendem Eindringen in gesunde Gewebe hauptsächlich bei angepaßten, d. h. virulenten Mikroorganismen vorkommt, so scheint gerade für die schlimmsten Fälle die antiseptische Behandlung die allergeringste Aussicht zu bieten, da sie in der Regel zu spät kommt.

Die Methode, zufällig verunreinigte Wunden in der Art, wie seiner Zeit VOLKMANN komplizierte Frakturen zu behandeln empfohlen hatte, mit starken antiseptischen Lösungen auszuwaschen und auszuwischen, ist noch jetzt eine gäng und gäbe. Die Mehrzahl der Aerzte hält sich verpflichtet, zufällige Wunden mit Sublimatlösung ($1\,^0/_{00}$) als dem raschest wirksamen Antisepticum auszuwaschen, und Versuche von HENLE scheinen auch zu Gunsten solcher antiseptischer Maßnahmen vom Standpunkt praktischer Erfahrung aus zu sprechen. Ganz anders lauten aber die Ergebnisse genauer Studien von FRIEDRICH und namentlich von TAVEL und seinen Schülern.

Unter letzteren hat der leider zu früh verstorbene Dr. KOLLER durch vergleichende Behandlung mit bestimmten Organismen verunreinigter Schußwunden bei Kaninchen den Beweis erbracht, daß antiseptische Behandlung nicht nur keinen Nutzen, sondern direkten Schaden bringt, mag man die Wundhöhlen mit Sublimat- oder Karbollösungen, mit Jodtinktur oder mit dem Thermokauter behandeln. Die

Mehrzahl der so behandelten Tiere ging zu Grunde, während eine größere Anzahl in gleicher Weise verletzter Tiere durchkam bei bloß aseptischer Behandlung. Zu ähnlichen Resultaten kam FRIEDRICH bei Benutzung ganz bestimmter Infektionsstoffe zur Wundinfektion. Die Infektion einer Wunde wird durch alle diejenigen Maßnahmen erheblich begünstigt, welche die Vitalität der Gewebe herabsetzen, also durch alle unnützen mechanischen, chemischen und thermischen Schädigungen. Wie ungemein verschieden sich gequetschte gegenüber geschnittenen Wunden gegen Infektion verhalten, ist eine allgemein bekannte Tatsache.

Unter TAVELs Kontrolle hat LINSER bewiesen, in welchem Grade dieser Unterschied sich für bestimmte Infektionsstoffe nachweisen läßt, indem Schnittwunden noch heilen, wenn man sie mit einem größeren Quantum virulenter Mikroorganismen verunreinigt, wo gequetschte und gezerrte Wunden sicher die Folgen der Infektion aufweisen. Ganz ähnlich läßt sich der Unterschied zeigen zwischen Wunden, deren Oberfläche durch chemische Stoffe kauterisiert wird gegenüber den gleichen Wunden, wenn man sie intakt läßt. Welche Bedeutung bloße Austrocknung der Wunde für die Gefahr des Eindringens von Infektionskeimen hat, hat WALTHARD für das Peritoneum dargetan. Das Uebereinstimmende bei allen diesen Schädigungen der Wundoberfläche besteht darin, daß die oberflächlichen Gewebselemente ihre Lebensfähigkeit einbüßen, nekrotisch werden, oft in nur mikroskopischer, oft aber makroskopischer Ausdehnung. Alle kräftig antiseptisch wirkenden Maßnahmen verstärken die Nekrosierung der Gewebe.

Es muß demgemäß im allgemeinen bei infizierten so gut wie bei bloß infektionsverdächtigen Wunden der Grundsatz festgehalten werden, bei der Behandlung Beschädigungen auf der Wundoberfläche durch chemische Einwirkungen nicht herbeizuführen, sondern, wenn eine Reinigung der Wunde nötig ist von aufgefallenen Fremdkörpern und Keimen, diese durch indifferente Spülungen zu besorgen, wie wir sie in der physiologischen Kochsalzlösung in einer geeigneten Form besitzen. So weit eine Wunde solchen Spülungen zugänglich ist, ist diese Maßnahme die geeignetste.

Allein das Verhalten der Stichwunden belehrt uns, daß noch ein anderes Moment für die Behandlung infizierter Wunden in Frage kommt, dessen Bedeutung wir oben nach FRIEDRICH betont haben, nämlich die Verhütung jeglicher Spannung und jeglichen Druckes in der Richtung nach den Geweben hin. Es muß also zu den chemisch und thermisch indifferenten Spülungen mit 7 ‰ körperwarmer Kochsalzlösung noch die Freilegung der Gewebe behufs Entspannung hinzukommen, weil die der Infektion folgende Ent-

zündung die Spannung noch viel erheblicher vermehrt als Blutergüsse und Transsudate.

Der Indikation der Entspannung entspricht kein Mittel auch nur im entferntesten so vollständig, wie die offene Wundbehandlung, welche Methode vor der antiseptischen Zeit seit ihrer Einführung durch KERN und zumal seit BUROW die besten Resultate ergeben hat.

FRIEDRICH kommt bei seinen Untersuchungen zu dem Resultate, daß es nur ein Mittel gibt, weitergehender Wundinfektion zu begegnen, und dieses sieht er in der offenen Wundbehandlung und hebt mit Recht hervor, daß die Differenzen in der Beurteilung der günstigen Wirkung der Antiseptica hauptsächlich darauf zurückzuführen seien, daß dieselben bald mit, bald ohne gleichzeitige offene Wundbehandlung zur Verwendung gekommen sind. Die offene Wundbehandlung hat neben dem Nachlaß der Spannung von der Wundoberfläche nach den Geweben zu den Vorteil, infolge der Entspannung einen Flüssigkeitsstrom in Form der Wundsekrete herbeizuführen von der Tiefe nach der Oberfläche. Derselbe hat mechanisch eine Herausbeförderung von Keimen aus der Wunde zur Folge und übt, da dem austretenden Serum antibakterielle Eigenschaften innewohnen, eine entwickelungshemmende Wirkung aus. Infizierte Wunden müssen demgemäß durch gehörige Incisionen unter Vermeidung jeder unnützen Zerrung und Quetschung ausgiebig freigelegt werden behufs Entspannung und behufs Ermöglichung aseptischer Spülungen. Was man da leisten kann, kann man z. B. bei beginnender Urininfiltration sehen, die mit 42° einsetzen kann und sofort auf 36° abfällt, wenn die Incision gemacht ist.

Wenn wir guten Grund haben, auch bei infizierten Wunden alles zu verhüten, was die Läsion der Gewebe verstärken muß und damit die Nekroseninfektion zu beschränken, so dürfen wir nicht übersehen, daß wir eine gewisse Anzahl von Wunden noch zur gegenwärtigen Zeit erst in Behandlung bekommen, wenn bereits ein Teil der Wundoberfläche von Bakterien durchwachsen ist, welche durch ihre toxischen Wirkungen zu ausgiebiger Nekrose der Gewebe geführt haben. Hier bleibt bloß noch eines übrig, nämlich diese septischen Nekrosen so rasch wie möglich zu beseitigen. Dieser Indikation ist für die nekrotischen Auflagerungen auf der Wunde, welche bloß locker haften, leicht zu genügen. Nekrotisches Blut, nekrotische Leukocyten, Fibrin kann durch Abspülen oder Abwischen leicht entfernt werden. Festhaftende Nekrosen und infizierte Gewebe bedürfen anderer Behandlung.

FRIEDRICH hat bei seinen Versuchen über Wundinfektion mit malignem Oedem zeigen können, daß man in sicherer Weise Infektion

und Exitus verhüten kann, wenn man innerhalb der ersten Stunde, vor der Auskeimung der Bacillen die ganze Wundoberfläche mit der nötigen Sorgfalt in einiger Entfernung excidiert. In ähnlicher Weise kann es indiziert sein, die Excision einer Wunde vorzunehmen, wenn man sicher ist, daß die Veränderungen sich auf die oberflächliche Schicht derselben beschränken. Daß dies der Fall ist, kann man an den Veränderungen von Farbe und Konsistenz öfter erkennen. Deutlich nekrotische Gewebe werden abgetragen mit Messer und Schere; wo die Gewebsveränderung zur Erweichung geführt hat, kommt man gelegentlich mit dem scharfen Löffel aus, um die nekrotischen Granulationsgewebe zu entfernen.

Aber häufig genug sind in praxi die Erscheinungen tiefer und weitergehender Infektion schon so weit gediehen, daß an eine Excision der nekrotischen oder gar aller infizierten Gewebsteile nicht mehr zu denken ist. In den Fällen, wo nicht auch dann noch durch eine Amputation kurz und klar obiger Indikation ein Genüge geschehen kann, muß man sich damit begnügen, die in den nekrotischen Partien vor sich gehenden Zersetzungen durch entwickelungshemmende Mittel zu beschränken, welche die unterliegenden Gewebe nicht in der Weise schädigen, daß die Nekrose nach der Tiefe fortschreitet. Hierzu sind die austrocknenden Mittel jeder Art am geeignetsten, wo nicht die Wundverhältnisse so liegen, daß man durch fortwährende Spülungen und Umschläge denselben Effekt erzielen kann. Sind Spülungen und Umschläge anwendbar, so benutzt man hierzu antiseptische Lösungen, bloß stark genug, um entwickelungshemmend zu wirken (Salicyl-Borlösungen, Chlorzink, Lysol. Auch STARCKE spricht sich für diese schwachen Lösungen aus. Die geeignetsten Mittel, um eine Eintrocknung der nekrotischen Gewebe zu erzielen, sind einerseits die Betupfungen mit Alkohol, welche zu einer Schrumpfung der Gewebe führen, andererseits die Pulververbände, unter denen Jodoform und Bismutum subnitricum am wichtigsten sind, weil sie keine schädliche Tiefenwirkung ausüben [1]). A. FRAENKEL hat in beachtenswerter Weise in neuester Zeit zu zeigen versucht, daß es nicht so sehr auf die Qualität des Pulvers ankommt, sondern daß man z. B. in vielen Fällen Jodoform einfach durch Holzkohle ersetzen kann.

---

1) Sehr zu beachten sind auch Aufschläge mit verdünntem Alkohol, welchen SALZWEDEL in neuester Zeit wieder zu Ehren gebracht hat gegen Infektionen. Nach EPSTEIN ist 50-proz. Alkohol am wirksamsten und erhöht auch die Wirksamkeit beigefügter Antiseptica, z. B. des Sublimats. SALZWEDEL, EISNER, sowie MINERVINI und TSCHIRIKOW bestätigen die Wirksamkeit 55-proz. Alkohols und zeigen, daß z. B. schon 7-proz. Alkohol Staphylokokkenentwickelung zu hemmen vermag. Daß auch bei bereits bestehenden Nekrosen die Betupfung mit reiner Karbolsäure nach BRUNS und HONSELL unter Umständen nützlich sein kann, ist nicht zu bezweifeln.

Nicht bei allen infizierten Wunden mit Nekrosierung der Gewebe vermögen wir der Indikation nachzukommen, die kranken Gewebe völlig freizulegen, um die Zersetzung innerhalb nekrotischer Teile zu beschränken. Wunden mit großer Tiefenausdehnung lassen ein eigentliches Offenlegen, wie die offene Wundbehandlung es versteht, nicht zu. In solchen Fällen können wir oft nicht weiter gehen, als die Wunde wenigstens so weit freizulegen, daß entwickelungshemmende Mittel in die Tiefe bis zur Berührung mit den entferntesten Wundwinkeln eingebracht werden können. Die hier wirksamsten Maßnahmen können unter dem Titel der antiseptischen Tamponade zusammengefaßt werden. Sie ist dazu bestimmt, nachhaltig direkt auf die Wundflächen der Tiefe im Sinne der Entwickelungshemmung zu wirken und dient teilweise gleichzeitig zur Ableitung der Wundsekrete als Drainage. Man stopft nach genügender Spaltung der Haut und Fascien etc. und Reinigung mit indifferenten Spülungen die ganze Wundhöhle aus mit Jodoformtampons (oder einem geeigneten Ersatzmittel), welche zu erneuern sind, sobald die Sekrete sie von der Wundoberfläche abheben. Dieser antiseptischen Tamponade bedient man sich auch für frische Wunden, wenn dieselben in etwas höherem Maße infektionsverdächtig sind, als gewöhnlich, d. h. jedesmal, wo ohne jede Vorbereitung eine Operation ausgeführt werden mußte, oder wo im Bereich alter Entzündungsherde oder in der Nähe von Körperhöhlen operiert wird, welche verletzt werden könnten (wie in der Nähe des Rachens, des Darms). In viel vollkommenerer Weise wird die Indikation in den besprochenen Fällen erfüllt durch die Sekundärnaht, welche wir für zweifelhafte Fälle zu ergiebiger Anwendung empfohlen haben und deren Einführung STARCKE seiner Zeit einen epochemachenden Fortschritt nennen konnte: Die Wunde bleibt offen unter dem Schutze aseptischen Verbandes oder antiseptischer Tamponade mit schwachen entwickelunghemmenden Antiseptica, und nach einigen Tagen erst wird die Naht angelegt unter Einlegen eines Drainrohres bis zur Versiegung jeder Wundsekretion.

Zweiter Abschnitt.

Die Chirurgie des Gefässsystems.

A. Die Chirurgie des Herzens und Herzbeutels.

Das Herz, dieses unruhige und trotzige Ding, hat den Fortschritten der Chirurgie nicht zu trotzen vermocht und damit ist das letzte Organ des menschlichen Körpers dem Bereich regelrechter chirurgischer Therapie erobert worden. Mehrere wichtige Arbeiten zur Chirurgie des Herzens sind erschienen, wie diejenigen von BRENTANO, TERRIER und REYMOND (übersetzt und ergänzt von LARDY und BECK), LUDWIG BRAUN, welche die geschichtliche Entwickelung ausführlich berücksichtigen und die neuere Kasuistik gesammelt haben. Nachdem A. PARÉ erkannt hatte, daß nicht jede Herzwunde unmittelbar tödlich sei und MORGAGNI einen Hauptgrund tödlichen Ausganges in der Kompression des Herzens durch die Blutansammlung im Herzbeutel gefunden, haben GEORG FISCHERS gründliche Nachforschungen 1868 ein Material von 452 Herz- und Herzbeutelverletzungen zur Grundlage des Nachweises gemacht, daß eine Heilung in einer gewissen Anzahl von Fällen erfolgt, und ROSE hat die Verhütung der Herztamponade durch den Bluterguß zu einer Bedingung therapeutischer Lebensrettung gemacht.

Die Mehrzahl der Verletzten auch mit perforierenden Herzwunden stirbt nicht an der Verletzung direkt (wie etwa bei KRONECKERS Herzstich), sondern an den Folgen der Blutung nachträglich, und zwar einerseits des Blutverlustes, andererseits des Leerwerdens des Herzens durch Druck des ergossenen Blutes auf die Hohlvenen (COHNHEIM). Diese Tatsache ist die Grundlage unserer Heilbestrebungen. Daß bei Verhütung der Verblutungsfolgen selbst eine mehrfach perforierende Wunde solide vernarben kann, lehrt die Kasuistik und experimentelle Untersuchungen (DEL VECCHIO, BODE, ELSBERG, SALOMONI, BLOCH, FILIPOFF), und zwar bildet sich eine Bindegewebsnarbe, die allerdings gelegentlich später zu Aneurysma und Ruptur Anlaß bieten kann.

Wenn ein Mensch mit Verletzung in der Herzgegend im Zustande hoher Atemnot mit Cyanose oder in Kollaps mit Anämie und

entsprechenden Veränderungen des Pulses zur Behandlung kommt und die Untersuchung eine Blutung, Bluterguß in das Pericard mit oder ohne gleichzeitigen Hämothorax ergibt, so besteht die Indikation zur sofortigen Freilegung des Herzens: 1) um das Pericard zu eröffnen und einen komprimierenden Bluterguß zu entleeren, 2) um die Herzwunde zu vernähen.

1. Freilegung des Herzens und Herznaht.

Wenn die Stelle einer Verletzung und die oben geschilderten Symptome von Kollaps und Atemnot auf eine Verletzung des Herzens hinweisen, hat also gegenwärtig jeder Chirurg die Pflicht, zur sofortigen Freilegung des Herzens zu schreiten in einer Weise, daß er ohne unnütze Nebenverletzungen rasch den Herzbeutel eröffnen und das Herz der direkten Inspektion zugänglich machen kann.

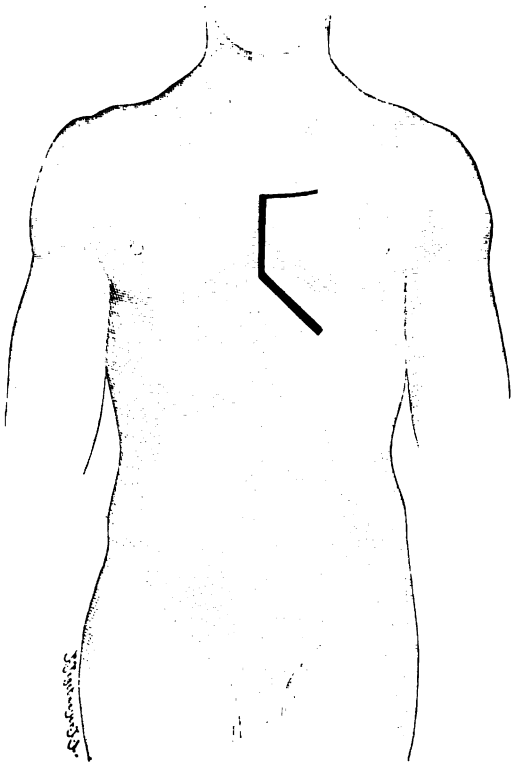

Fig. 24. Schnittführung zur Freilegung des Herzens. Der erstanzulegende Schnitt auf die 6. Rippe ist am kräftigsten gezeichnet, der eventuelle Querschnitt auf die 3. (event. auch 2.) Rippe bloß feiner angedeutet.

Daß man zu diesem Zwecke verschieden vorgehen kann, beweist die Tatsache, daß TERRIER und REYMOND 1900 auf 11 Fälle von Herzverletzungen 10 verschiedene „procédés" angewandt fanden. Es ist natürlich, daß man bei Verletzung des Herzens rechts und links vom Sternum, oben im Bereich der Vorhöfe oder unten über den Ventrikeln sein Operationsverfahren nicht ganz gleich gestaltet. Allein es ist bei einer Operation, welche so rasche Ausführung unter aufregenden Verhältnissen verlangt, dringend nötig, eine Methode zu kennen, welche für alle Fälle genügen kann.

Die erste Aufgabe ist, den Herzbeutel da zu eröffnen, wo er ohne Gefahr stärkerer Blutung oder eingreifender Voroperationen,

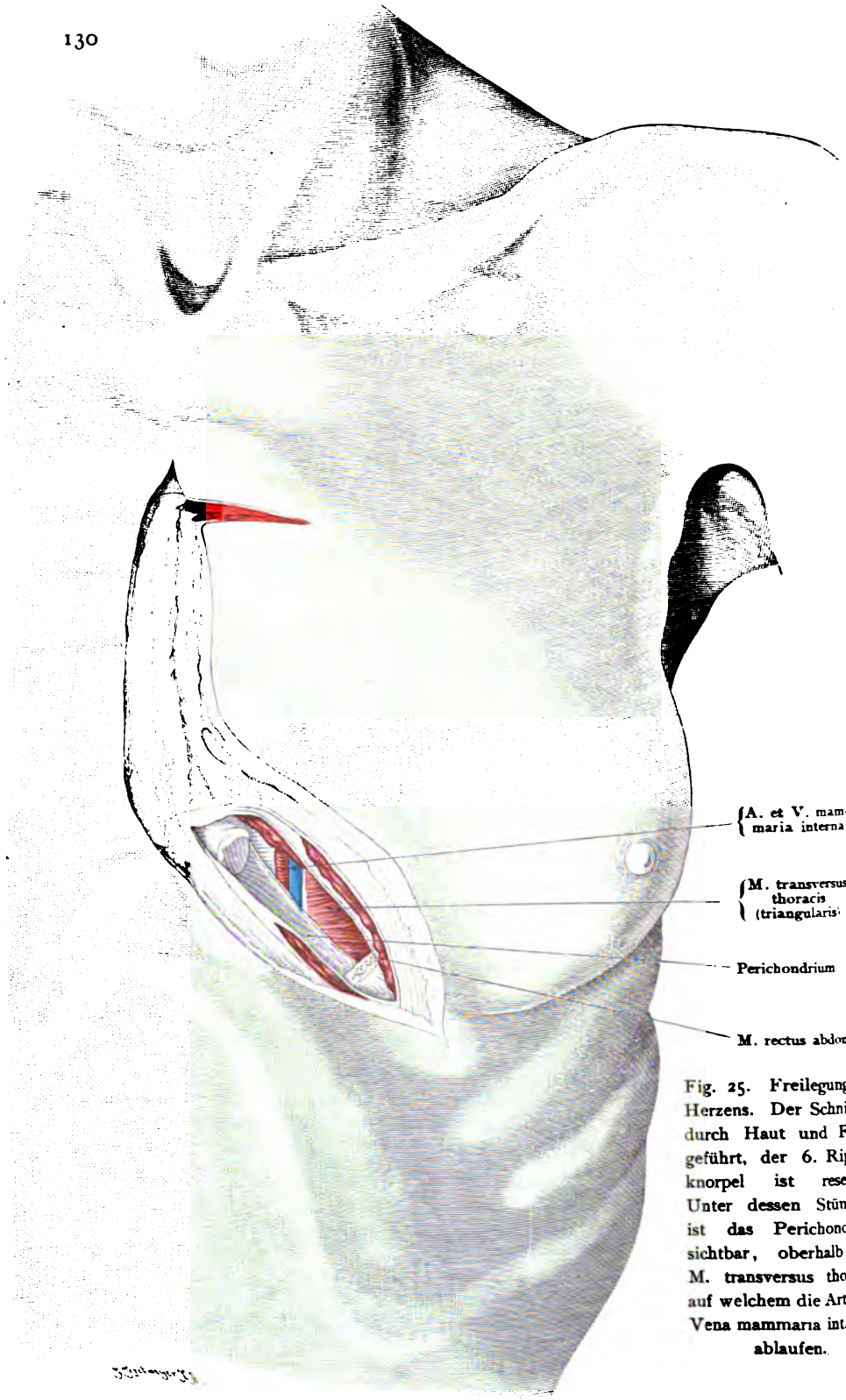

Fig. 25. Freilegung d
Herzens. Der Schnitt i
durch Haut und Fasc
geführt, der 6. Rippe
knorpel ist resecier
Unter dessen Stümpfe
ist das Perichondriu
sichtbar, oberhalb d
M. transversus thoraci
auf welchem die Art. un
Vena mammaria int. he
ablaufen.

aber besonders ohne Mitverletzung der Pleura zugänglich ist. Man mag lange sagen, die Pleura ist sehr oft bei Herzwunden mitverletzt. Das berechtigt uns nicht, sie noch weiter zu verletzen und durch einen plötzlich zutretenden Pneumothorax den Kollaps zu einem definitiven zu machen.

Es ist nun bloß eine ganz beschränkte Stelle gegeben, wo der Herzbeutel nicht von der Pleura gedeckt ist, und es ist deshalb auch nur das Eindringen an dieser Stelle ganz korrekt. Dies ist der Ansatz des 6. Rippenknorpels am Sternum (vergl. hierzu Fig. 27). Der interpleurale Raum ist nach TERRIERS und REYMONDS Zusammenstellungen in Größe und Lage sehr schwankend, und nur an der erwähnten Stelle darf man für die größte Zahl der Fälle erwarten, die Pleura nicht zu verletzen, vielmehr ihre Umschlagstelle zu Gesichte zu bekommen und sie auf die Seite schieben zu können.

Denn das ist die zweite Aufgabe, nachdem man den Herzbeutel rasch da, wo er direkt unter der Brustwand liegt, freigelegt hat, nunmehr die Außenfläche desselben auch so weit von der bedeckenden Pleura freimachen zu können, daß man das Pericard in größter Ausdehnung spalten kann, um das Herz genau in ganzer Ausdehnung inspizieren zu können. Zu diesem Behufe muß ein Stück der vorderen Brustwand aufgeklappt werden („volet" der Franzosen), und dies kann bloß dann rasch und richtig geschehen, wenn man die Pleura an den Schnittstellen beiseite geschoben hat.

Dieser zweiten Aufgabe kann man von der oben angegebenen Eröffnungsstelle aus vollkommen gerecht werden ohne Gefahr schlimmer Nebenverletzung. Wir freuen uns zu konstatieren, daß in der gründlichen Abhandlung über Herzchirurgie von TERRIER und REYMOND diese Autoren zur Empfehlung desselben Verfahrens kommen, welches wir 1902 in der 4. Auflage dieses Werkes als das Normalverfahren empfohlen haben.

Die Schnittführung entspricht dem für Lungenchirurgie von DELORME benutzten, für das Herz aber von PODREZ angegebenen Verfahren. Die weitere Trennung der Brustwand geschieht nach der Modifikation von GUIDONE und FONTAN und folgt endlich bezüglich der Behandlung der Pleura den Angaben von LAUNAY. TERRIER und REYMOND haben eine vortreffliche Schilderung aller Einzelheiten gegeben.

Operationsverfahren.

Rasche, aber gründliche Reinigung der Haut mit warmem Seifenwasser, Aether und Alkohol (unter Vermeidung von Antiseptica), sterile Handschuhe für den Chirurgen. 10 cm langer Schnitt

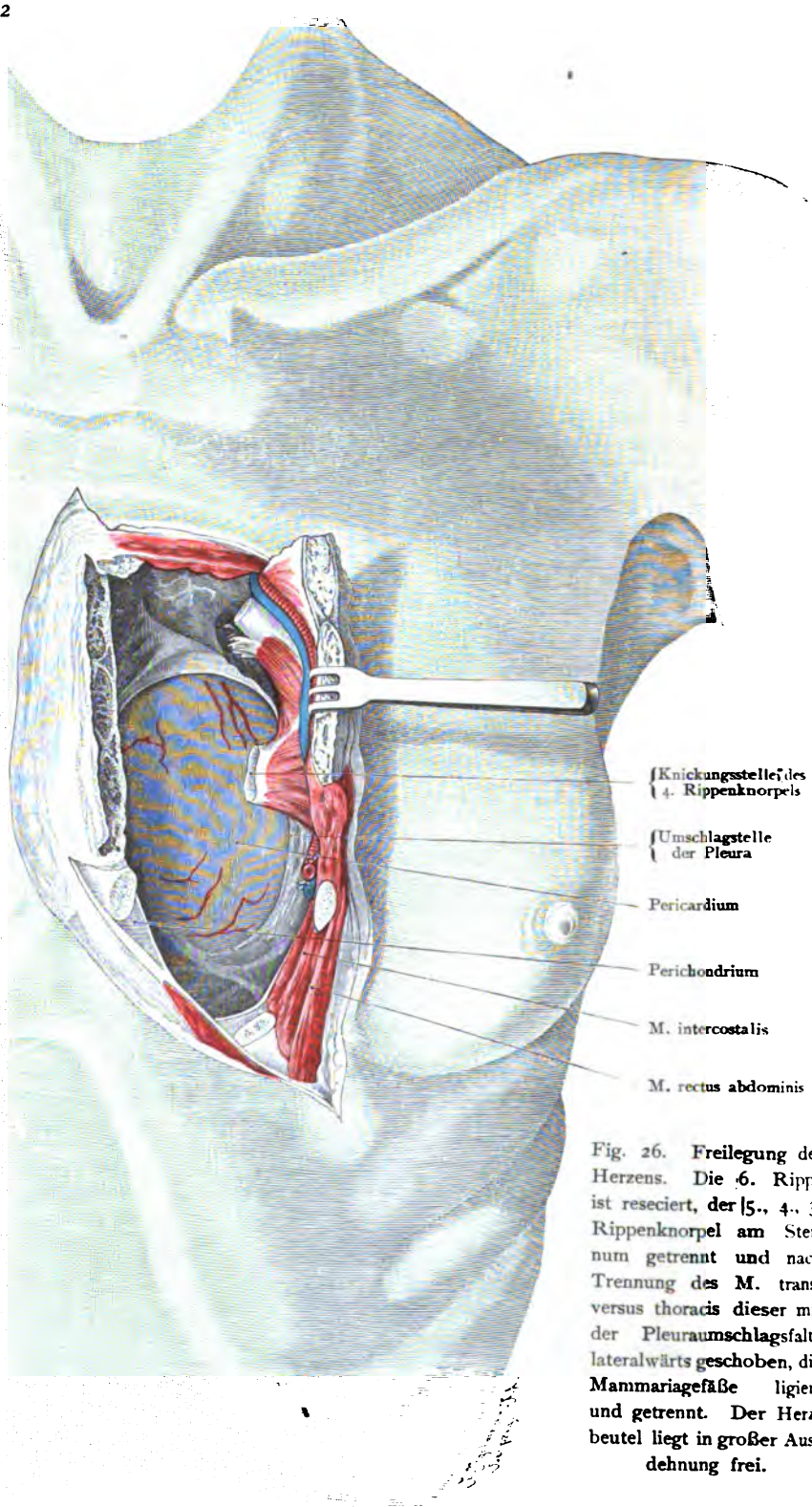

Fig. 26. **Freilegung** des Herzens. **Die 6.** Rippe ist reseciert, **der 5., 4., 3.** Rippenknorpel **am** Sternum getrennt **und** nach Trennung **des M.** transversus thoracis **dieser** mit der **Pleuraumschlags**falte lateralwärts **geschoben**, die **Mammariagefäße** ligiert **und getrennt. Der** Herzbeutel **liegt in großer** Ausdehnung **frei.**

von der Mitte des Sternum auf dem 6. Rippenknorpel bis zum Knochen der 6. Rippe unter Spaltung der Rippenansätze des Msc. rectus abdominis. Ablösung der Muskelfasern des Pectoralis major am oberen, des Rectus abd. am unteren Rande und der Intercostalmuskeln an beiden Rändern der Rippe mit dem Messer und stumpfe Lösung des starken Perichondrium auf der Rückseite mit dem Raspatorium. Durchschneidung des 6. Rippenknorpels dicht am Sternum, Emporheben desselben mit Haken und nochmalige Durchschneidung an der Verschmelzungsstelle mit dem 7. Rippenknorpel, so daß die Brücke zu letzterem getrennt wird.

Es erscheinen die Art. und Vena mammaria int. fingerbreit vom Sternalrand senkrecht herablaufend. Sie werden doppelt ligiert und durchschnitten. Unter den Gefäßen breiten sich fächerförmig querverlaufend die Muskelsehnenfasern des Msc. transversus thoracis (Triangularis sterni) aus. Sie werden dicht am Sternum durchschnitten.

Der Muskel und die (wie DELORME und MIGNON zuerst zeigten) mit ihm verwachsene Pleura werden stumpf lateralwärts verschoben. Die Umschlagsstelle der Pleura ist oft an einem Fettwulst kenntlich und läßt sich leicht vom Herzbeutel abdrängen, so daß man dessen Vorderfläche bis zum Zwerchfellansatz freigelegt sieht. Jetzt kann man schon ohne Gefahr den derben weißlichen Herzbeutel eröffnen, falls infolge Herztamponade durch ergossenes Blut rasche Entlastung des Herzens nötig ist.

Sonst geht man in folgender Weise weiter vor: Je nach der Lage der Herzwunde verlängert man den Hautschnitt in der Mitte des Sternum aufwärts bis zur 4., 3. oder bei hochgelegener Wunde bis zur 2. Rippe und fügt oben einen Querschnitt von 8 cm Länge durch den Msc. pectoralis major auf den entsprechenden (in der Regel 3.) Rippenknorpel und -knochen hinzu, von dessen oberen Rande man die Muskel- und Sehnenfasern der Msc. intercostales stumpf loslöst.

Die Pleura wird nun zunächst stumpf von der Unterfläche des 5. Rippenknorpels samt dem Msc. transversus thoracis abgeschoben und der Ansatz dieser Rippe, welche hinten ganz freigelegt ist, dicht am Sternum mit der Knorpelzange getrennt auf dem untergeschobenen Finger; ganz ebenso wird mit dem 4. und 3. Rippenknorpelansatz verfahren.

Nunmehr hebt man die Rippenknorpel an der Trennungsstelle in die Höhe und schiebt, so weit dies wegen Spannung nötig, den Msc. transversus thoracis samt Pleura an ihrer Unterfläche lateralwärts noch weiter zurück. Dann bricht man die Rippenknorpel an ihrer Verbindung mit dem Knochen (wo nötig, letzteren weiter nach

außen) entzwei und klappt so den Thoraxflügel nach außen auf. Jetzt ist der Herzbeutel von den Vorhöfen bis zur Spitze freigelegt zur eventuellen ausgedehnten Spaltung.

TERRIFR und REYMOND heben hervor, daß man bei diesem Aufklappen und Zurückschieben der Pleura eine allfällige Wunde in letzterer sehr gut sehen und mit einer Klemmzange schließen kann.

Es erscheint fast selbstverständlich, daß man bei Verletzungen, welche ganz gegen die Herzgrenzen hin liegen, im Bereich dieser die Operation beginnen und sie eventuell auf die nähere Nachbarschaft begrenzen kann. So hat GREKOW seinen Patienten mit Verletzung des linken Ventrikels vom 2. Intercostalraum aus durch Resektion des 3. und 4. Rippenknorpels und Herznaht gerettet. Man darf in einem ähnlichen Fall den oben geschilderten Schnitt oben beginnen, obschon man sich dadurch des Vorteils der sicheren Schonung der Pleura begibt. Falls sich die Notwendigkeit ergibt, das Herz noch weiter im Gebiet der großen Gefäße zu übersehen, muß auch die 2. Rippe zurückgeklappt werden.

Ist es nötig, mehr nach rechts hin Zugang zu schaffen, zumal in dem Bereich des rechten Vorhofs, so schiebt man die Weichteile (Muskelfascie mit Pleura) der anderen Seite an der Rückfläche des Sternum zurück, durchschneidet mit der schneidenden Zange das Sternum oben und unten quer und klappt es um unter Einbiegen der Rippenknorpel der anderen Seite. Wenn man völlig aufklappt, so brechen nach TERRIER und REYMOND die Knorpel an der Verbindung mit dem Rippenknochen und nicht am Sternum.

Von vorneherein die Freilegung des Herzens gemäß den Vorschlägen von PODRÈZ, WEHR, RYDYGIER und PAGENSTECHER mit Resektion des Sternum auszuführen, halten wir für die Mehrzahl der Fälle für viel zu verletzend. Sie muß für rechtsseitige Verwundungen vorbehalten bleiben. ROTTER hat bei Verwundungen des Herzens rechts vom Sternum seine Methode mit Türflügel mit medialem Charnier auf der rechten Seite auszuführen empfohlen. Man sehe dann das Atrium dextrum, die rechte Herzkammer, die großen Venen und den Aortabogen recht gut. Allein alle diese Teile werden durch Aufklappen des Sternum nach rechts ebenfalls zugänglich, und wir halten die NINNI-RYDYGIER-ROTTERsche Methode mit Basis des Türflügels am Sternum für verletzender als das von uns geschilderte Verfahren.

Für die Anlegung der Herznaht ist das Emporheben des Herzens auf 2 eingeführten Fingern zweckmäßig, und um seine Hinterfläche zugänglich zu machen, empfehlen TERRIER und REYMOND das Einsetzen einer MUSEUXschen Zange in die Herzspitze, wie LONGO zum Fassen der Wundränder getan hat.

Wichtig ist es, mit REHN den ersten Faden der Naht lang zu lassen, um die Stelle der Verletzung anzuziehen behufs fortlaufender Naht mit Seide. HEITLER hat zur Verhütung reflektorischer Arythmie bei der Nahtanlage Kokainapplikation empfohlen.

Strengste Asepsis soll während der Ausführung Anwendung finden, ebenso zur Einleitung, da sonst die Patienten an Pericarditis und Pleuritis zu Grunde gehen. Ist aseptisch operiert, so soll Pericard und Pleura primär genäht werden und nur bei Infektion ein Drain eingelegt werden.

VAUGHAN macht aufmerksam, daß die Prognose der Operation besser ist, wenn schon einige Stunden nach der Verletzung vorbei sind, weil es sich in diesen Fällen nicht um so schwere Verletzung handelt. Sein Fall starb an Blutverlust (2000 ccm Blut in Pericard und Pleura); man wird daher gut tun, sofort zu ergiebiger Kochsalztransfusion zu schreiten.

Es ist zweifellos, daß man mit verschiedenen Methoden zum Ziele kommen kann, und daß die Lage der äußeren Wunde Berücksichtigung verdient bei der Wahl des Vorgehens. Die bisherigen glücklichen Fälle von Herznaht von REHN, PAROZZANI und PAGENSTECHER, welch letzterer Autor schon 10 Fälle von Naht von Herzwunden mit 6 Heilungen (alles Ventrikelwunden) zusammenstellen konnte, sowie die unglücklichen von FARINA, CAPPELEN, GIORDANO, endlich die vielfachen Freilegungen des Herzens von STELZNER, PODRÈZ u. a. sind nach den verschiedenen Methoden ausgeführt worden.

So viel ist sicher, daß die bisherigen Ergebnisse der Herzchirurgie jedem Arzt und Chirurgen die Pflicht auferlegen, bei Verletzungen in der Herzgegend, welche mit Erscheinungen von Herzstörungen einhergehen, sofort aktiv einzugreifen. Diese Störungen beziehen sich außer auf Zeichen akuter Anämie wesentlich auf die von MORGAGNI betonte und von ROSE als kapitales Symptom der Herzverletzung geschilderte Herztamponade. Dabei ist auf folgende Punkte speziell aufmerksam zu machen:

1) Es gibt Verletzungen durch stumpfe Gewalt, bei welchen keine äußere Wunde da ist und doch eine Herzverletzung besteht. MANSELL-MOULIN entleerte (allerdings erst nach 3 Wochen) eine große Quantität Blut aus dem Herzbeutel nach einem heftigen Stoß. Heilung.

2) Noch bemerkenswerter sind die Fälle von Schußverletzung, wo das Geschoß den Herzbeutel nicht durchdrang und doch eine Verletzung des Herzens mit schweren Folgen bewirkte (DESCHAMPS hat 8 Fälle gesammelt). Auf der anderen Seite können Geschosse im Herzen ohne schwere Symptome dauernd ertragen werden.

3) Ferner ist beherzigenswert, daß namentlich die Verletzungen durch Nadeln sich als bedenklich erwiesen haben. LOISON fand 14 Todesfälle unter 23 Fällen. Am schlimmsten sind die Fälle, bei welchen die Nadel in der Thoraxwand stecken blieb und das Herz sich an derselben selbst aufriß, während TERRIER und REYMOND 3 Heilungen fanden von FOY, MAC DOUGALL und STELZNER, welche bloß die Nadeln ganz in das Herz hineinstießen, da sie dieselben nicht entfernen konnten.

4) Es ist daran zu erinnern, daß die Symptome anfänglich nicht stets so bedenklich sind, daß vielmehr einzelne Patienten noch gehen können (A. PARÉs Fall), aber nachträglich plötzlich sterben. (STEWART erwähnt eine Beobachtung eines Kollegen und eine zweite von IZZO.) Auch Dyspnoë und Cyanose, welche durch die Kompression der großen Venen (COHNHEIM) oder durch komplizierende Lungenverletzungen mit Hämothorax zu stande kommen, fehlen öfter völlig. Sind sie vorhanden, ist der Puls fast nicht fühlbar, ist die Herzgegend gedämpft, begleitet gar ein gurgelndes Geräusch die Herzaktion bei gleichzeitiger Lungenverletzung, so ist natürlich die Diagnose leicht.

WATSON, SENN, BEGOUIN, BRÜHL u. a. haben bei Lufteintritt in die Venen, in das rechte Herz, sowie bei Blutüberfüllung des rechten Herzens die Cardiocentese beim Tier geprüft und beim Menschen ausgeführt.

5) Endlich ist zu Handen der Internen, welche derartige Fälle wohl zuerst zu Gesicht bekommen, zu erinnern, daß nach TERRIER und REYMOND auch die infolge Arterienerkrankungen erfolgende Herzruptur (an der z. B. ein MORGAGNI starb) nicht ganz plötzlich den Tod herbeiführt, sondern 24 Stunden und längeres Ueberleben erlauben kann. Demgemäß wäre auch hier ein Versuch gerechtfertigt zur Hebung der Herztamponade und eventueller Herznaht.

Die Herzchirurgie hat, außer für Entzündungen, Verletzungen und Fremdkörper, noch in drei weiteren Formen sich einzuführen versucht, nämlich als Herzmassage, Cardiocentesis und Cardiolysis.

Die Freilegung des Herzens ist bei Besprechung des Chloroformkollapses behufs Herzmassage als ein wichtiges Verfahren empfohlen worden. TUFFIER hat bei Narkoselähmung beim Tiere das Herz freigelegt und massiert, ebenso bei einer embolischen Synkope infolge Embolie. ROTTER weist auf die Tierversuche von KULIABKOS und MAAG hin. SICK hat nach 1 Stunde völligen Collapsus noch eine Wiederbelebung durch Herzmassage erzielt (Klinik HELFREICH).

Zur Statistik sei erwähnt, daß, nachdem J. WOLF schon 1642 einen Bericht über Heilung einer Herzwunde geliefert hatte, erst

1895 DEL VECCHIO bei einem Hunde die erste glückliche Herznaht machte und nach 2 unglücklichen Versuchen von CAPPELEN und FARINA 1896, im Jahre 1897 REHN seine berühmte erste glückliche Cardiorhaphie am Menschen veröffentlichte. Nachdem ELSBERG eine breite Grundlage für Behandlung des freigelegten Herzens geschaffen, konnte 1902 TERRIER und REYMOND 51 publizierte Fälle von Eingriffen bei Herzverletzungen sammeln, bei welchen 19mal der Verletzte dem fast sicheren Tode entrissen wurde.

F. T. STEWART[1]) hat 1904 60 Fälle gesammelt mit 23 Heilungen. Von den 37 Gestorbenen sind nicht weniger als 13 sicher nachträglich erst der Infektion erlegen, zum Beweis, wie wichtig eine richtige Asepsis ist. In 57 Fällen war die Pleura übrigens mitverletzt. Von 4 Verletzungen der Koronararterien kam bloß der Fall von STEWART durch (aber die Verletzung fand bei der Operation statt) mit Naht.

2. Punktion, Incision und Drainage des Herzbeutels.

Wir geben in Fig. 27 nach SPALTEHOLZ auf die Thoraxvorderwand projiziert, die Herzgrenzen und Grenzen des Herzbeutels. Der Herzbeutel geht quer über die Basis des Schwertfortsatzes 2 cm rechts vom Sternum beginnend bis 7 cm links vom Sternum zum 5. Intercostalraum, wo die Herzspitze fühlbar ist. Nach oben geht er bis zur 2. Rippe an die Basis der großen Gefäße, d. h. bis zur Abgangsstelle des Truncus brachio-cephalicus aus der Aorta und zur Teilungsstelle der Arteria pulmonalis, Vena cava sup. und inf. liegen in entsprechender Ausdehnung im Herzbeutel. An der Rückfläche geht er nach LUSCHKA oben bis zum Niveau der Mitte des Manubrium sterni.

Die Punktion des Herzbeutels soll nach CURSCHMANN bei serösen, serofibrinösen und blutigen Ergüssen gemacht werden: 1) wenn ein rasch wachsendes Exsudat Herz und Lungen bedrängt (bei Atemnot, Cyanose, kleinem schnellen Puls); 2) wenn ein Erguß sich nicht zurückbilden will, zumal bei Herz- und Lungenleiden, und gleichzeitigem Erguß in die Pleura. Er benutzt einen flachen Trokar mit lanzettförmig abgeplatteter Spitze und Hahnverschluß und setzt einen Kautschukschlauch zur Heberdrainage an und entleert sehr langsam.

Was die Stelle der Punktion bei großen Ergüssen, welche dieselbe einzig indizieren, anbelangt, so weist CURSCHMANN überzeugend nach, daß bei solchen die Wahl der Punktionsstelle von völlig anderen

1) Transactions of the Coll. of Phys. Philadelphia 1904.

Gesichtspunkten aus zu entscheiden ist, als wenn man sich das Herz selber bei Verletzungen zugänglich machen will. Zur Entleerung des Herzbeutels ist gerade diejenige Stelle zu vermeiden, wo wir

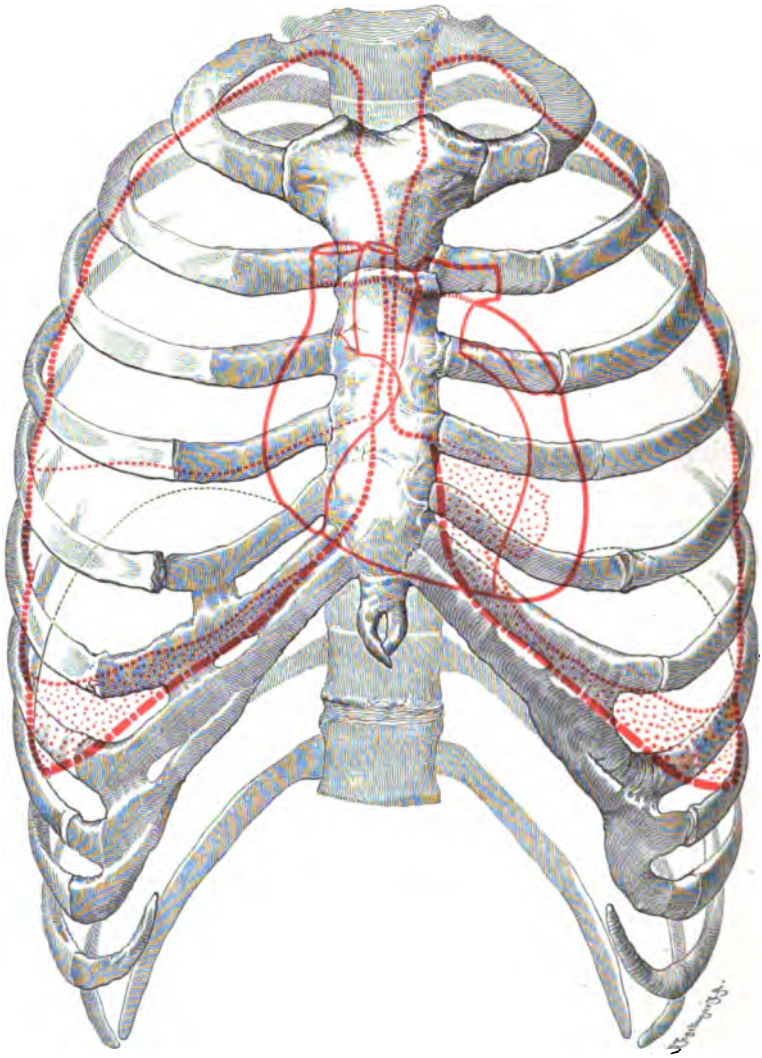

Fig. 27. Kombination von Figuren aus SPALTEHOLZ' und MERKELS Anatomie, um die Lage des Herzens (rote Linie) und die Lungen- und Pleuragrenzen (stark punktierte rote Linien) anzugeben. Das Zwerchfell durch eine schwarze Linie angedeutet.

den Herzbeutel am unmittelbarsten dem Thorax anliegend finden, weil an dieser Stelle auch das Herz selber am nächsten liegt, während Ergüsse sich rechts und vielmehr links vom Herzen ansammeln und

den Herzbeutel nach außen, speziell nach links und nach hinten ausdehnen. Ich gebe in Fig. 27 a das Verhalten mäßig bedeutenden Ergusses nach CURSCHMANNs vortrefflicher Darstellung dieses Verhältnisses im Horizontalschnitt wieder.

Auf Grund dieser Studien rät CURSCHMANN, die Punktion in der Mammillarlinie im 5. oder 6. Intercostalraum, eventuell noch mehr lateral vorzunehmen, um direkt, allerdings durch die beiden Pleurablätter hindurch, mitten in die ergossene Flüssigkeit zu gelangen.

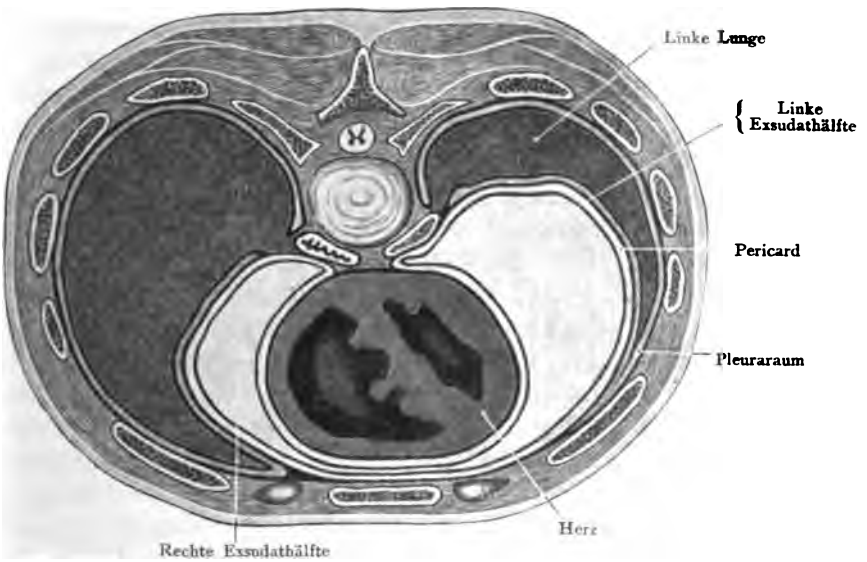

Fig. 27 a.

Macht man die Punktion dicht am Sternum nach DELORME, MIGNON und VOINITSCH, so hat man Not, die 1—2 cm vom Sternalrand liegenden Vasa mammaria interna zu vermeiden. Auch besteht hier wie an der Stelle von DIEULAFOY, 6 cm vom Sternalrand, die Gefahr, das Herz zu verletzen, während bei Punktion lateral allerdings die Pleura verletzt wird, nicht aber die Lunge, weil diese stark lateral verdrängt ist bei bedeutenden Ergüssen, welche allein eine Punktion rechtfertigen. Nach FERRANDs und VOINITSCH-SIANOJENTZKYs Untersuchungen sammelt sich ein geringeres Quantum Flüssigkeit im Herzbeutel zwischen Herz und Zwerchfell, vorzüglich aber im vorderen Blindsack und gegen die Herzspitze zu (zumal in sitzender Stellung); außerdem an der Herzbasis und um die großen Gefäße (im Liegen) zwischen Brustwand und vorderer Herzfläche. Die Punktion des Herzbeutels ist in solchem Falle nicht ohne Gefahr gleichzeitiger Verletzung des Herzens auszu-

führen. Sie ist demgemäß für geringe Ergüsse aufs äußerste einzuschränken.

Einen serösen Erguß zu beseitigen, hat man bloß Grund, wenn derselbe die Erscheinungen von Herztamponade macht, also wenn er sehr bedeutend ist. Ist dies der Fall, so ist der wichtigen Indikation der Entleerung durch die Punktion nach CURSCHMANN zu genügen.

Bei serofibrinösem oder blutigem Erguß kommt zu der durch Druck auf das Herz bedingten Gefahr noch das Bedenken hinzu, daß durch Gerinnselbildung pericardiale Adhäsionen und Verdickungen hervorgerufen werden. Will man zur Verhütung solcher den Erguß beseitigen, so ist die Pericardiotomie weit vorzuziehen, die ohnehin allein im stande ist, Gerinnsel und allfällige Auflagerungen zu entfernen.

Was vollends die eitrige Pericarditis anlangt, so ist die Statistik so überzeugend, daß kein Chirurg mehr daran denken wird, den Eiter durch bloße Punktion entleeren zu wollen. TERRIER-REYMOND weisen auf eine These von FEVRIER hin, in welcher 9 Fälle von mit Punktion behandelten eitrigen Pericarditen mit 9 Todesfällen mitgeteilt werden. Von 19 Incisionen ohne Resektion dagegen heilten 6, von 14 Incisionen mit Resektion 8. REICHARD teilt aus EWALDs Klinik 2 von LINDNER glücklich operierte Fälle mit.

GUSSENBAUER hat schon 1884 den richtigen Weg gewiesen zur Eröffnung des Herzbeutels mittelst Rippenresektion, indem er die 5. Rippe resecierte. OLLIER hat diese Methode genauer präzisiert, ROBERTS und PORTER sie zum Normalverfahren erhoben unter Feststellung der Technik.

Im Gegensatz zur Rippenresektion hat LARREY den Zugang vom unteren Rande der 7. Rippe her gesucht, und neuerdings hat MINTZ diesem Vorgehen das Wort geredet: binnen weniger Minuten sei der Herzbeutel zu erreichen, wenn man von einem 7 cm langen Schnitt am Unterrande der 7. Rippe aus die Bauchmuskeln stumpf ablöse, medial und lateral den Knorpel durchschneide und emporklappe.

DELORME und MIGNON haben zur 5. noch die Resektion der 6. Rippe hinzugefügt.

Eine Reihe von Autoren haben der Trepanation und Resektion des Sternum das Wort geredet. Schon RIOLAN soll sie empfohlen haben, und VOINITSCH und GIORDANO sind in neuester Zeit dafür eingetreten.

Nachdem VOINITSCH durch seine Gelatine-Injektionsversuche festgestellt hat, daß in sitzender Stellung selbst kleine Ergüsse in den Recessus des Pericards am vorderen Diaphragmaansatze und

gegen die Herzspitze sich ansammeln, ist diese Stellung sowohl bei Eröffnung als namentlich nach derselben zur Sicherung des Abflusses als die zweckmäßigste festzuhalten. Es mag noch betont sein, daß eine Eröffnung des Herzbeutels mit Rippenresektion in Fällen, wo Narkose gefürchtet wird, sich sehr wohl mit Lokalanästhesie ausführen läßt.

3. Kardiolysis.

Als Kardiolysis kann man die von DELORME zuerst für die Pleura angegebene und auf das Herz übertragene Methode der Trennung des Herzbeutels bei ausgedehnten Adhäsionen bezeichnen.

Zur Ausführung dieser Operation bedarf man eines ganz ergiebigen Zuganges, also einer Voroperation, ähnlich derjenigen, die für die Verletzungen des Herzens geschildert worden ist. Wir haben schon hervorgehoben in der 4. Auflage dieses Werkes, daß bei wirklicher „Symphyse cardiopericardique" von DELORME diese Operation durch Einreißen des Herzens trotz sorgfältiger Ausführung gefährlich werden kann.

BRAUER hat bei Verwachsungen, die gleichzeitig die Umgebung des Herzbeutels betreffen, nämlich Sternum, Mediastinum, Bauchfell und Lungen, in anderer Weise versucht, das Herz „von der ungeheuren Mehrarbeit" zu entlasten, zu welcher es durch Mitverschiebung der Umgebung, z. B. Einziehen der Brustwand bei jeder Systole. verurteilt ist.

Er sucht nicht die schwartigen Verwachsungen zu lösen, sondern macht das vor dem Herzen liegende Stück Thoraxwand beweglich durch Resektion. Der Name Kardiolysis ist also nicht ganz zutreffend, auch als Pericardiolysis kann man die Operation bloß zum Teil bezeichnen, weil Stücke des Sternum entfernt werden. Es ist vielmehr eine Thoracolysis praecardiaca.

Von SIMON (der mit PETERSEN die BRAUERschen Fälle operierte) wird die Operation ähnlich der ROTTERschen Methode der Herzfreilegung ausgeführt mittelst Türflügelschnitt mit medialer Basis. Es wird ein Hautmuskellappen zurückgeschlagen, einige Rippen reseciert und danach ein entsprechendes Stück Sternum entfernt, wobei die Mitentfernung des hinteren Periosts als absolut nötig von SIMON bezeichnet wird, um einer Knochenneubildung vorzubeugen. Dies dürfte der bedenklichste Akt des Verfahrens sein.

Es ist zweifellos, daß bei Patienten, welche infolge derartiger schwartiger Verwachsungen an Herzinsufficienz mit Dyspnoë, Cyanose, Stauungsleber mit Ascites leiden, die Operation wesentliche Erleichterung bringen kann, und scheint es geboten, an diesen Stellen den Zugang zum Herzbeutel für Ergüsse zu suchen, deren voll-

ständige und dauernde Entleerung durch Drainage in Aussicht genommen werden muß.

Es ist nun gar nicht einzusehen, warum man nicht auch für die Entleerung eines Ergusses im Herzbeutel in gleicher Weise vorgehen solle, wie für die Freilegung des Herzbeutels bei Verletzungen. Wenn es bloß eine sehr umschriebene Stelle gibt, wo ziemlich sicher der Herzbeutel nicht von der Pleura bedeckt ist, so hat man doppelten Grund, diese Stelle für Punktion und Incision zu wählen, sobald es sich um eitrige Ergüsse handelt, um nicht die Pleura zu infizieren.

Wir empfehlen also auch für die bloße Pericardiotomie die Resektion der 6. Rippe am Sternalansatz, aber bloß von einem Schrägschnitt aus im Verlauf dieser Rippe, von der Mittellinie schräg abwärts (also entsprechend dem unteren Schrägschnitt in Fig. 26). Hat man ganz nach dem oben geschilderten Verfahren den Knorpel entfernt, das hintere Perichondrium und den Msc. transversus thoracis gespalten und mit der Pleura lateralwärts geschoben, so eröffnet man das Pericard mit einem Schnitt groß genug, um eventuell den Finger einführen zu können (Kautschukhandschuh).

Stellt sich jetzt heraus, daß zu wenig Zugang ist, um allfällige Verklebungen und Verwachsungen zu lösen, so kann man leicht durch Hinzufügung eines kurzen senkrechten Schnittes noch die 5. Rippe, wie OLLIER, PORTER, DELORME und MIGNON empfehlen, entfernen. Erkennt man, daß abwärts noch eine Tasche im vorderen Blindsack des Herzbeutels vorhanden ist. so kann man nach MINTZ auch den 7. Rippenknorpel noch entfernen, um ganz freien Ausfluss zu sichern, auch den Herzbeutel leicht unter weiterem Abschieben der Pleura lateralwärts bis gegen die Herzspitze spalten, falls dies notwendig sein sollte, und so der wohlbegründeten Indikation REICHARDS genügen, eine recht breite Eröffnung herzustellen.

Angesichts der schlimmen Folgen fester Verwachsungen des Herzbeutels mit dem Herzen wird man nicht anstehen, derartige Eingriffe bei eitriger Pericarditis sehr früh auszuführen und durch gründliches Auswaschen Fibringerinnsel zu entfernen. Für dieses Auswaschen genügt die physiologische Kochsalzlösung, und wir möchten jeden Versuch, mit Sublimat, Karbol und ähnlichen Desinficientien vorzugehen, widerraten als direkt schädlich. Höchstens könnte das Eingießen von schwachem 1-proz. Jodoformöl in liegender Stellung in Frage kommen, während behufs guten Abflusses des Exsudates eine halbsitzende Lage anzuraten ist.

BECK hat über 3 Fälle von BRAUERscher Mediastino-Pericarditis berichtet[1]). Es bestand bei den Patienten systolische Einziehung des

1) Deutscher Chirurgenkongreß 1904.

Thorax, diastolischer Herzstoß, Myodegeneratio cordis mit Stauungsleber, Ascites, Stauungsniere als Folge von Pleuritis exsudativa.

Er führte die „operative Sprengung des knöchernen Thorax" aus durch einen Hautmuskellappen mit oberer Basis, vom Sternum bis zur vorderen Axillarlinie reichend, das freie Ende am unteren Rande der 6. Rippe liegend. Die 3.—6. Rippe wurden vom Sternum bis zur vorderen Axillarlinie reseciert.

Die 3 Patienten wurden unter Rückgang sämtlicher Stauungssymptome geheilt.

B. Chirurgie der grösseren Arterien.

1) Ligatur der Aorta abdominalis.

KEEN in Philadelphia hat 1900[1]) die letzte Zusammenstellung der 13 publizierten Fälle von Aortaligatur geliefert. Der letztoperierte Fall ist derjenige von TILLAUX[2]), während der erstoperierte einen Fall von Sir ASTLEY COOPER betrifft, der am 25. Juni 1817 operiert worden ist.

Durch die Ligatur ist kein Fall geheilt worden, der Patient von TILLAUX und RICHE überlebte die Operation 39 Tage und starb infolge der gestörten Zirkulation. Die Ligatur hatte keine Ulceration ergeben, aber auch die Aorta nicht völlig verschlossen. KEENS Patient lebte 48 Tage und starb infolge Ulceration der Ligaturstelle an Nachblutung.

Es möchte daraus hervorgehen, daß weitere Versuche mit Ligatur der Aorta nicht angezeigt sind, sondern daß man bei Aneurysmen, welche die häufigste Indikation abgegeben haben, für Ausführung der Operation sich anderer Verfahren zuwenden soll, wie der Einführung von Silberdraht oder der Anwendung intramuskulärer Gelatineinjektionen (2—5 Proz. zu 200 g) und die Ligatur, wo ein Verschluß der Aorta nötig ist, wegen Verletzung ersetzen soll durch andere Maßnahmen.

KEEN hat ein eigenes Kompressorium angegeben, mittelst Schraube mehr oder weniger fest anziehbar und die Aorta zwischen zwei kleinen Platten einklemmend. Dasselbe kann die gewünschte Zeit (2—3 Tage) liegen bleiben und dann entfernt werden. Ich möchte mich fragen, ob nicht einfacher nach LAMBOTTES Vorgang eine Metallzwinge so an die Aorta angelegt würde, daß sie dieselbe von vorn nach hinten abgeplattet zusammenlegt, da sich in KEENS Fall die zirkuläre Zusammenfaltung besonders nachteilig erwiesen

1) American Journ. of med. Sc., Sept. 1900.

2) Revue de chir., 1901.

hat. Eine solche Zwinge könnte im Notfall ohne Schwierigkeit auch wieder entfernt werden [1]).

Klar scheint es sich aus der vorliegenden Literatur zu ergeben, daß ähnlich wie bei Hunden, auch vom Menschen die Ligatur der Aorta ohne notwendig schlimme Folgen für die Zirkulation ertragen werden kann. Die hochgradige anfängliche Kongestion (KEENs Patient bekam eine livide Kongestion des Kopfes und Halses), die begleitende Pulsbeschleunigung, Störung der Zirkulation mit eventueller Lähmung der Beine, Harndrang und Störungen der Urinsekretion können vorbeigehen, ohne bleibenden Schaden.

Das Operationsverfahren wird sich, wie in den bisherigen Fällen, nach den gegebenen Verhältnissen richten: wo sich das Peritoneum leicht ablösen läßt von der Bauchwand, ist kein Grund, die Operation nicht extraperitoneal auszuführen und wir verweisen für das einzuschlagende Verfahren auf unsere Schilderung und Illustration der Ligatur der linken Arteria iliaca communis, die wir für einen Fortschritt halten. Man braucht bloß den ersten Schrägschnitt höher anzulegen, um ohne Durchschneidung von Muskelfasern, bloß mittelst Fascienspaltung einen vorzüglichen Zugang zu erhalten. Der Winkelschnitt durch die Fascien aus einem senkrechten und queren Anteil kombiniert, erlaubt ohne schwerere Verletzung jede gewünschte Erweiterung behufs freien Zugangs.

Wo aber infolge entzündlicher oder hämorrhagischer Infiltrate die Lösung des Peritoneum schwieriger erscheint, wird man vom Medianschnitt aus durch Laparotomie den Weg zur Aorta suchen. In KEENs Fall war das Pankreas hoch emporgehoben und es mußte durch das Lig. gastrocolicum zwischen jenem und dem Magen auf die Wirbelsäule vordringen, was gegenüber dem Eindringen von der linken Seite nicht eine Erleichterung bedeutet. Man wird sich in jedem Falle die Art des Vorgehens gut zu überlegen haben, zumal bloß chirurgisch wohlgeübte Hände sich an eine solche Operation machen sollten.

Was man mit einer Arteriennaht ausrichten kann, wird auch bloß in einem speziellen Falle zu entscheiden sein. Es ist aber a priori kein Grund, eine solche nicht in Anwendung zu ziehen, zumal wenn sich die genähte Stelle durch Herbeiziehung verstärkender Gewebe, wie Fascien, Periost oder Peritoneum noch verstärken läßt. Man mag sich an Fälle erinnern, wo die Lage einer Verletzungsstelle der Aorta gegen die Wirbelsäule zu genügte, um eine Verblutung zu verhüten.

---

1) Brit. med. Journal, Oct. 1904.

2) Ligatur der Arteria anonyma.

Zur Ligatur derselben macht man einen Schrägschnitt nach GRÄFE (WINIWARTER) am vorderen Rande des rechtsseitigen M. sternocleido von dessen mittlerem Drittel bis auf die Vorderfläche des Manubrium sterni. Man spaltet Haut und Fascie und trennt den Ansatz der Sternalportion des M. sternocleido vom Sternum ab. Zu schonen sind zwei Venen: die quere Verbindungsvene der beiden Venae jugulares anteriores (Arcus venosus juguli) auf der Incisura sterni und eine quere Vene hinter dem Muskelansatz. Der laterale Rand des an der Rückfläche des Manubrium sterni sich ansetzenden M. sterno-hyoideus und -thyreoideus wird medianwärts gezogen samt Aesten des Nervus descendens hypoglossi, endlich wird die tiefe Fascie durchtrennt. So kommt man hinter der Articulatio sternoclavicularis zur Arteria carotis communis. Die rechtsseitige Vena thyreoidea ima ist zu ligieren und zu durchschneiden. Zwischen dem Musc. sternocleido und den Brustbein-Kehlkopf-Muskeln geht man der Carotis entlang abwärts bis zur Vereinigungsstelle mit der tiefer gelegenen Subclavia, unterhalb welcher der Stamm der Anonyma ligiert wird unter Schonung der Pleura hinten außen. Die Vena anonyma sinistra liegt, von links kommend, vor der Arterie. Der vor der A. subclavia herabsteigende Nervus vagus und die Schlinge des Laryngeus recurrens um die Subclavia herum bleiben lateralerseits liegen, ebenso der N. phrenicus.

Den Schnitt nach MOTT (der 1818 die erste Ligatur gemacht haben soll) halten wir für nicht so gut, da sein langer horizontaler Schnitt über der Clavicula nur dann einen Sinn hat, wenn man die Subclavia weiterhin freilegen will.

Dagegen dürfte PIROGOFFs senkrechter Schnitt in der Mitte des Jugulum und Eingehen zwischen den beidseitigen Brustbeinkehlkopfmuskeln in den Fällen der einfachste und wenigst verletzende sein, wo man den Puls der Arterie im Jugulum fühlt. In solchen Fällen kann man auch bei der Tracheotomia inferior die Arterie leicht dem Finger zugänglich machen.

SMITH[1]) hat eine Heilung einer Subclaviaverletzung durch Ligatur der Anonyma, Carotis comm. und Art. vertebralis erzielt.

3) Ligatur der Carotis communis (vergl. Fig. 28).

Die Arteria carotis communis verläuft in der kürzesten Richtung von der Brust senkrecht herauf zum Kopfe. Die Arterie ist neben Trachea und Oesophagus in der ganzen Ausdehnung des Halses zu fühlen und mit Sicherheit gegen die Wirbelsäule zu komprimieren, am besten in der Höhe der Cartilago cricoidea. Neben dieser fühlt

1) Vergl. JORDAN, Handbuch der prakt. Chir., Stuttgart 1900.

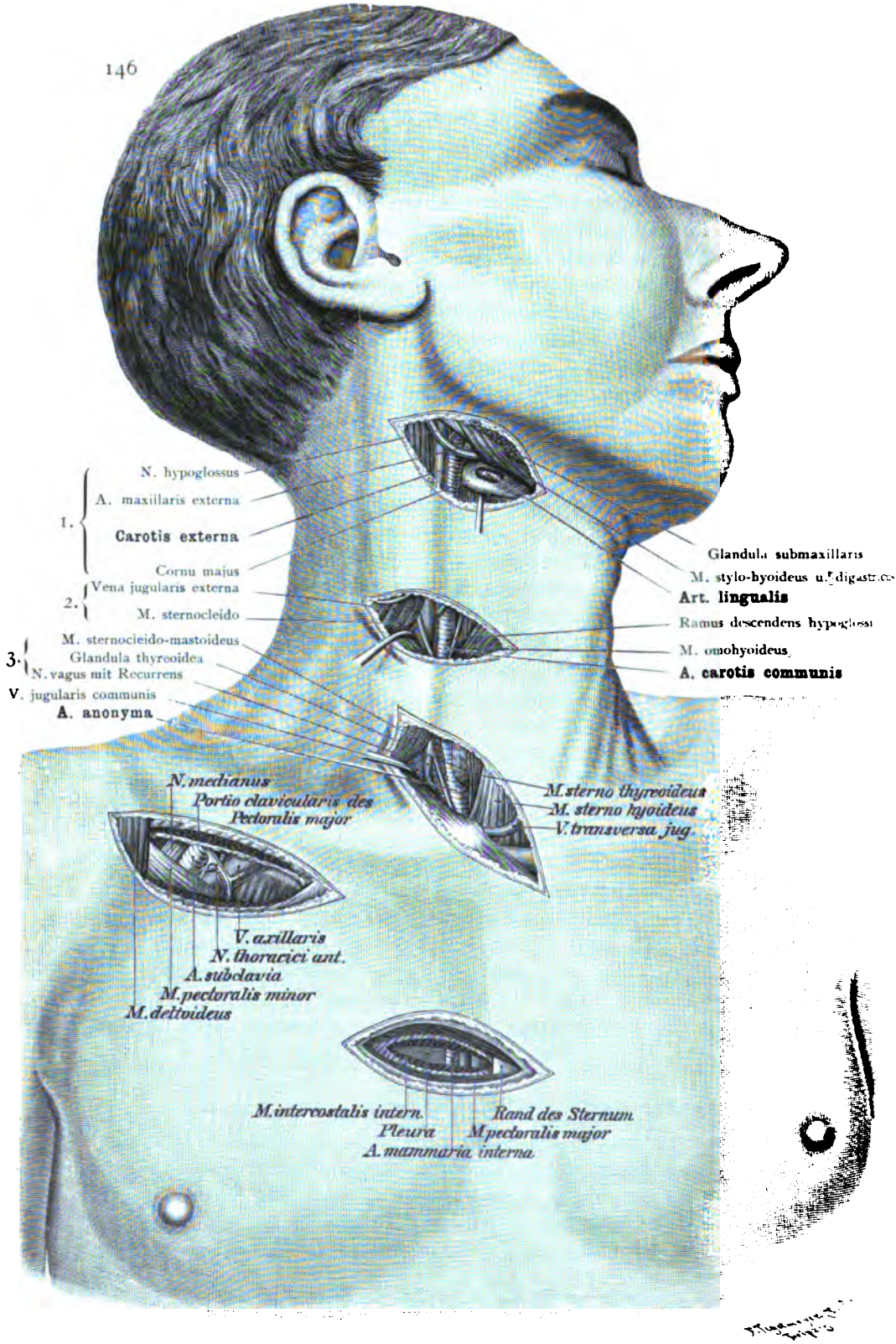

Fig. 28. 1. Ligatur der Arteria lingualis über dem Zungenbein. 2. Ligatur der Carotis communis in der Höhe des Ringknorpels. 3. Ligatur der Arteria anonyma. 4. Ligatur der A. subclavia unter dem Schlüsselbein. 5. Ligatur der A. mammaria interna.

man den stark vorragenden Querfortsatz des 6. Halswirbels, das sogenannte Tuberculum caroticum. Auch für die Unterbindung am Orte der Wahl ziehen wir die Höhe der Cartilago cricoidea vor. Diesen Knorpel kann man fast immer deutlich fühlen.

Der Schnitt zu ihrer Freilegung liegt in der Spaltrichtung der Haut quer in der Höhe des Ringknorpels; seine Mitte kreuzt den vorderen Rand des M. sternocleido, resp. die demselben entsprechende Linie vom Kieferwinkel zur Articulatio sternoclavicularis.

Nach Durchschneidung von Haut und Platysma erscheint der quer verlaufende Nervus subcutaneus colli vom Hinterrande des Musc. sternocleido über denselben vorwärts ziehend. Er wird geschont und die Fascie gespalten, so daß das Muskelfleisch des Musc. sternocleido sauber frei liegt. Sein vorderer Rand wird mit stumpfem Haken nach außen gezogen. Unter diesem Rande, nach oben und etwas medianwärts ziehend, erblickt man den M. omohyoideus. In dem nach oben offenen Winkel zwischen den beiden genannten Muskeln geht man auf die Arterie ein. Sie ist noch bedeckt von der zweiten Fascie, welche gleichzeitig Gefäßscheide ist. Hat man letztere gespalten, so liegt die Arterie frei zu Tage. Auf der Gefäßscheide läuft der Ramus descendens hypoglossi herab, der motorische Aeste nach vorn abgibt für die zum Larynx aufsteigenden Muskeln. Er wird sorgfältig auf die mediale Seite gezogen. Aufs genaueste hat man sich vor der Gefahr zu schützen, den Nervus vagus, welcher der Rückfläche der Arterie dicht anliegt, mit in die Ligatur zu nehmen. Dieses dichte Anliegen bedingt — beiläufig bemerkt — bei Kompression der Carotis Druckerscheinungen seitens des Vagus: Verlangsamung des Pulses, Atemnot, Ohnmacht. Die Vena jugularis communis liegt nach aussen, der Sympathicus nach hinten von der Arterie.

Die Gefahr der Ligatur der Carotis communis ist sehr groß, indem nach PILZ, LEFORT und ZIMMERMANN [1]), sowohl in der vor- als antiseptischen Zeit ca. $^1/_3$ der Patienten starben an Hirnstörungen. Der Grad der Gefahr hängt ganz mit der Beschaffenheit der Arterien zusammen, da er von mangelhafter Ausbildung des Kollateralkreislaufes entscheidend beeinflußt ist. Daher ist bei Arteriosklerose, wenn irgend tunlich, die Ligatur zu vermeiden, während bei jungen und kräftigen Individuen keine Bedenken bestehen.

Eine Bedeutung muß angesichts der Gefahr der Ligatur der bloß temporären Ligatur der Carotis communis zuerkannt werden. Sie dürfte besonders angezeigt sein, wenn man über die Quelle einer Blutung im Bereich des Rachens, z. B. nicht klar ist. Ferner, wenn Blutungen im Gebiet der Carotis interna anderweitig

1) Vergl. JORDAN, loc. cit.

nicht zu stillen sind. Auch zur Sicherung einer Gefäßnaht dürfte eine temporäre Ligatur eine Bedeutung haben.

G. FOWLER[1]) hat sogar die Excision des Ganglion Gasseri unblutig zu gestalten gesucht durch temporäre Ligatur beider Carotiden.

Für temporäre Ligatur möchten wir die Anlegung einer Metallzwinge nach Art der von LAMBOTTE für kleine Arterien verwerteten für zweckmäßig halten, weil bloße Abplattung die Intima und Muscularis weniger schädigt, als zirkuläre Ligatur.

Einen anderen Weg hat CECI[2]) betreten, um die Gefahr der Ligatur der Carotis comm. und interna zu verringern, indem er vorschlug, um die Anämie des Gehirns zu verhüten, die gleichseitige Vena jugularis zu unterbinden (vergl. Ligatur der Carotis int. No. 4).

a) Aeste der Arteria carotis communis.

4) Ligatur der Carotis interna (s. Fig. 29).

Bei intracraniellen Blutungen (mit Ausnahme derjenigen aus den Arteriae meningeae) ist die Ligatur der Carotis interna derjenigen der Carotis communis vorzuziehen, da die Kollateralzufuhr aus der Arteria angularis in die Aeste der Arteria ophthalmica erhalten bleibt. Die Ligatur ist derjenigen der Carotis externa gleich, nur schiebt sich aufwärts zwischen beide Gefäße der Musc. styloglossus und stylopharyngeus und die tiefe Fascie mit dem Ligamentum stylomaxillare hinein.

Es ist bei Rachenoperationen, bei denen plötzlich starke Blutungen auftreten können, gelegentlich sogar bei Tonsillotomien wichtig, darüber klar zu sein, ob eine Blutung aus der Carotis interna oder aus Aesten der Carotis externa (Arter. pharyngea, tonsillaris) stammt. Für die Tonsillotomie ist die Verletzung der Carotis interna nicht am meisten zu fürchten, obschon man die Arterie hinter der Mandel pulsieren fühlt; dagegen ist der Tonsillarast der Art. palatina und die Art. pharyngea ascendens mehr gefährdet, da sie medial und nach vorn von der Carotis interna nach der Schädelbasis aufsteigt.

BOARI bringt[3]) einen sehr schönen Beleg zum Nutzen der gleichzeitigen Ligatur der Carotis interna und Vena jugularis interna nach CECIs Theorie. Er führte bei einem 49-jährigen Manne diese Operation mit vollkommenem Erfolg aus, bei einer Schußverletzung der Carotis und des Sinus cavernosus.

---

1) Buffalo med. Journ., Juni 1903.
2) Pariser Chirurgenkongreß 1904.
3) Policlinico, 1905.

5) Carotis externa (Fig. 29).

Wenn man zur Blutstillung mit der Ligatur der Carotis externa auskommt, so darf niemals an Stelle derselben die Ligatur der Carotis communis gemacht werden, da letztere gefährlich ist (nach PILZ und FRIEDLÄNDER in 19—32 Proz. Gehirnstörungen, in 13—18 Proz. tödlicher Ausgang), wie WYETH in einer Zusammenstellung von 789 Fällen

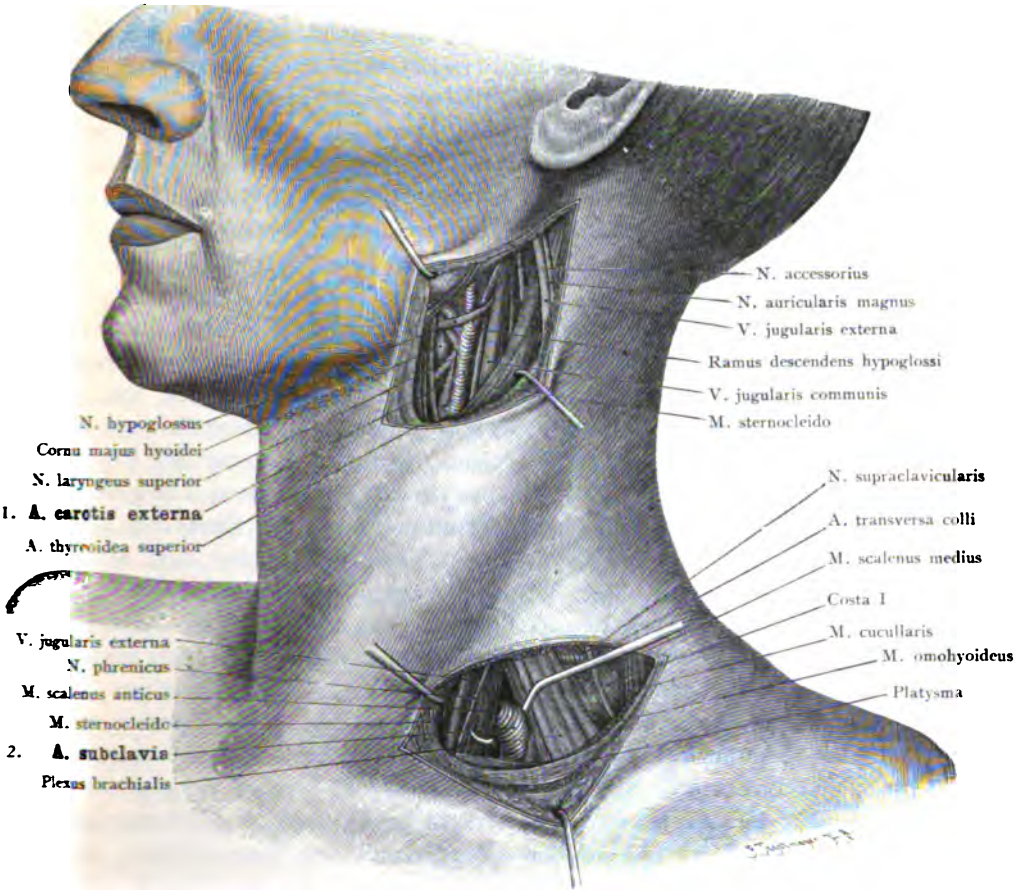

Fig. 29. 1. Ligatur der Carotis externa mit den Ursprüngen der A. lingualis, A. maxillaris externa (vorne) und A. occipitalis (hinten). 2. Ligatur der A. subclavia.

gezeigt, während die Ligatur der Carotis externa in 69 Fällen von WYETH bloß 4,3 Proz. Todesfälle ergibt, LIPPS bei 130 Fällen bloß 2 üble Ausgänge zu verzeichnen hatte. Nicht bloß bei Blutungen und bei Verwachsung mit bösartigen Geschwülsten in loco ist die Ligatur der Carotis externa empfehlenswert, sondern als prophylaktische Maßregel bei schweren Operationen an Kiefer, Nase, Gesicht. Man kann durch dieselbe den Blutverlust bei Kieferresektion,

bei Excisionen in Nase und Nasenrachenraum außerordentlich beschränken. Mit Ausnahme der intracraniellen und intraorbitären Blutungen können alle Blutungen im Bereich des Kopfes durch Ligatur der Art. carotis externa gestillt werden, von den erstenerwähnten auch noch die Blutungen aus den Gefäßen der Dura mater.

Der Punkt unseres Normalschnittes für das obere Halsdreieck, wo wir die Arterie pulsieren fühlen und ligieren, liegt am vorderen Rande des Musc. sternocleido-mastoideus. Der Rand dieses Muskels läuft viel gerader herauf, als man gewöhnlich darstellt; die Fascie zieht ihn nach vorn gegen den Kieferwinkel heran. Es liegt also der Punkt unserer Unterbindung senkrecht fingerbreit unter dem Kieferwinkel. Hier kommt die Arterie senkrecht von unten herauf. Zur Freilegung wird ein entsprechender Teil unseres Normalschnittes vor- und rückwärts von dem erwähnten Punkte benutzt.

Nach der Haut wird das Platysma gespalten, gelegentlich als eine sehr ausgebildete Muskelschicht sich darstellend. Seine Fasern gehen auf- und vorwärts über den Kieferrand herüber. Im hinteren Teil des Schnittes wird die Vena jugularis externa, welche gerade über den M. sternocleido heraufläuft, wenn es geht, nicht durchschnitten, sondern nach hinten gezogen nebst dem hinter ihr laufenden starken Nervus auricularis magnus. Durch Trennung der Fascie wird der vordere Rand des Musc. sternocleidomastoideus klargelegt, und es erscheint die Vena facialis communis bis zur Einmündungsstelle in die Vena jugularis communis. Jene kommt über den Musc. digastricus herunter. Diese Venen hat man nach vorn zu ziehen, kleinere Aeste derselben zu unterbinden. Jetzt erscheinen die Arteriae carotides externa und interna, und zwar liegt die letztere nach hinten und tiefer. Die Carotis interna gibt keine Aeste ab, während die C. externa sich durch den Abgang der Arteria thyreoidea superior unmittelbar über ihrem Ursprung, weiter oben der Lingualis und anderer Aeste charakterisiert. Man kann die Gefäße also nicht verwechseln. Die Ligatur der Carotis externa ist nicht leicht, weil als Auffindungspunkte bloß Weichteile dienen (Vorderrand des Sternocleido), die bei jedem Schnitte sich verschieben können. Es ist deshalb gut, nach Abziehen des Sternocleido am Unterrand des Musc. digastricus in die Tiefe zu gehen. Dann hat man als wichtigsten Anhaltspunkt den Nervus hypoglossus, welcher in aufwärts konkavem Bogen nach vorn zieht und den Ramus descendens abwärts sendet. Am unteren Rande dieses Nervenbogens spaltet man die Fascie und ist sicher, den Stamm der Carotis externa zu finden, welche von dem Nerven von hinten und außen her umfaßt wird. Wir raten trotz dieser guten Anhaltspunkte, die Ligatur niemals zu machen, bevor man sich von dem Nachweis abgehender Aeste (!) überzeugt hat, daß man

nicht die Carotis interna vor sich hat. Zu schonen bei der Freilegung der Arterie ist der Ramus descendens hypoglossi, welcher die Brustbein-Kehlkopfmuskeln versorgt. Noch wichtiger ist die Schonung des N. laryngeus superior, welcher unter der Arterie quer nach vorn unter die Kehlkopfzungenbeinmuskeln zieht.

Von demselben Schnitte aus kann man eine große Zahl der Aeste der Carotis externa an ihrem Ursprung unterbinden, so die Arteria thyreoidea superior, die Arteria lingualis, die Arteria maxillaris externa, die Arteria occipitalis. Der Verlauf dieser 4 Hauptzweige ist durch die Richtung nach unten, vorn, oben, hinten genügend charakterisiert. Sie gehen ungefähr an der Umschlingungsstelle des N. hypoglossus um die Arterie ab. Für periphere Unterbindung der erwähnten Gefäße gibt es leichter zugängliche und sicherere Stellen.

b) Aeste der Carotis externa.

6) Ligatur der Arteria thyreoidea superior (Fig. 30).

Die Ligatur der oberen Schilddrüsenarterie allein ist nicht gerade leicht, während wir sie prinzipiell bei der Kropfexcision nach Freilegung des Kropfes und Luxation zuerst unterbinden, wenn nicht besondere Schwierigkeiten dieses Vorgehen erschweren.

Für die Ausführung halte man sich an folgendes: Schrägschnitt von der Mitte des Schildknorpels aufwärts bis über den Vorderrand des Msc. sternocleidomastoideus, 6—7 cm lang. Spaltung von Haut und Platysma und der Fascie zur Klarlegung des vorderen Randes des genannten Muskels, der nach hinten gezogen wird. Im hinteren Winkel ist die Vena jug. ext. und der N. auricularis magnus zu schonen.

Unter dem Sternocleido steigt der Msc. omohyoideus nach vorn-oben; er wird am lateralen Rande freigemacht und nach innen gezogen.

Nach oben hinten tritt die Vena facialis ant. zu Tage, welche in die Vena facialis communis übergeht. Sie wird am Vorderrand freigemacht und auf- und rückwärts gezogen.

Nun kann man sich über die Lage der Art. thyr. sup., falls der nach oben konvexe Bogen derselben noch nicht zu Tage tritt, orientieren durch Nachfühlen nach dem starken vorderen Ast, der am Hinterrand der Schildknorpelplatte, bei hochreichendem Oberhorn der Schilddrüse zwischen diesem und dem Larynx fast immer gut zu fühlen ist. Derselbe wird aufwärts verfolgt bis zum Hauptstamm auf der Außenfläche des Constrictor pharyngis inf., auf welchem weiter oben der N. laryngeus sup. sichtbar ist.

Der Stamm ist sehr kurz, und es ist besser, die Ligatur unterhalb des Ramus hyoideus und laryngeus sup. anzulegen, um die Kehlkopf-

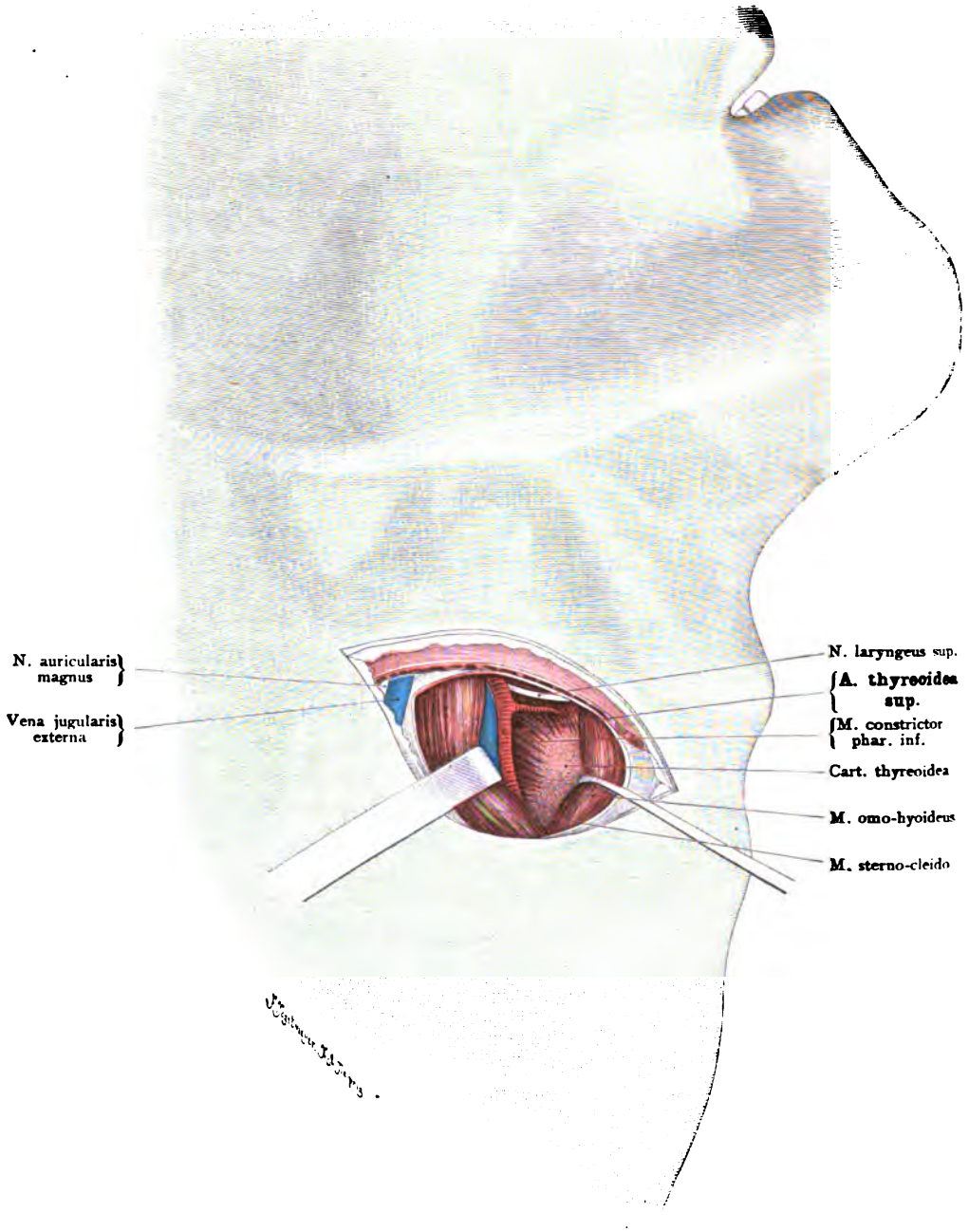

Fig. 30. Ligatur der Arteria thyreoidea superior.

zirkulation nicht zu stören, dagegen sind die Rami musculares mit auszuschalten, namentlich der Ramus crico-thyreoideus, der auf der Membrana hyo-thyreoidea eine starke Anastomose mit der anderen Seite eingeht.

Am besten wird doppelt ligiert und durchschnitten, um das Oberhorn der Schilddrüse abwärts ziehen zu können und sicher zu sein, auch den hinteren Ast ligiert zu haben. Denn bei den reichlichen Verbindungen der Rami hyoidei und laryngei ist ohnehin Gefahr einer Herstellung von Kollateralzirkulation vorhanden.

Ein die Arterie begleitender Nervenast ist zu isolieren, da seine Unterbindung heftige Zahn- und Ohrschmerzen hervorruft.

In schwierigen Fällen tut man gut, von dem angegebenen Schnitte aus die Carotis externa freizulegen und die Art. thyr. sup. an ihrem Ursprung zu isolieren. Denn die großen Venen, welche sich auf den oberen Pol der Schilddrüse fortsetzen, machen oft die Isolierung der Arterie nahe dem Organ sehr schwierig. Will man bei weiblichen Basedowkranken, wo es auf eine feine Narbe ankommt, dieser Indikation Rechnung tragen, so darf nicht ein Schräg-, sondern es muß ein leicht schräger Querschnitt über die Mitte der betreffenden Schildknorpelplatte bis auf das Sternocleido gemacht werden. Am Oberhorn der Drüse liegt die Arterie schon unter der Schilddrüsenkapsel; diese muß also gespalten werden, damit man das Oberhorn abwärts ziehen kann, was die Operation sehr erleichtert.

7) Ligatur der Arteria lingualis.

Die Ligatur der A. lingualis hat Wichtigkeit, weil sie ein tiefer gelegenes Organ versorgt, bei welchem die direkte Blutstillung nicht immer leicht ist. Deshalb ist es oft wünschenswert, daß man die prophylaktische Unterbindung ausführt. Die A. lingualis hat einen wohlcharakterisierten Verlauf, insofern als sie sich gegen das Zungenbein wendet und sich ganz nahe an das hinterste Ende des großen Zungenbeinhorns anlegt.

Diese Stelle dient am besten zur Unterbindung, weil man bei den meisten Menschen das Ende des großen Zungenbeinhorns durch die Haut hindurch fühlen kann und deshalb für Incision einen ganz bestimmten Anhaltspunkt hat. Man schneidet in der Richtung unseres Normalschnittes vom Rand des Musc. sternocleido entlang dem großen Zungenbeinhorne bis zum Körper dieses Knochens ein. Der Schnitt geht durch Haut, Platysma und Fascie, gerade als ob man einzig das große Zungenbeinhorn freilegen wollte. Die Vena facialis anterior geht öfter über das Operationsfeld senkrecht oder rückwärts herab. Unter dem oberen Wundrand erscheint der untere Umfang der Glandula submaxillaris, unter welchem der vereinigte hintere Bauch (resp. die Sehne) des Digastricus und des M. stylohyoideus gegen den Zungenbeinkörper herabläuft. Diese Muskeln bleiben oberhalb der Ligaturstelle.

Man tut gut, von der anderen Seite das Zungenbein vorzudrängen. Ist dasselbe freigelegt, so faßt man das große Horn mit

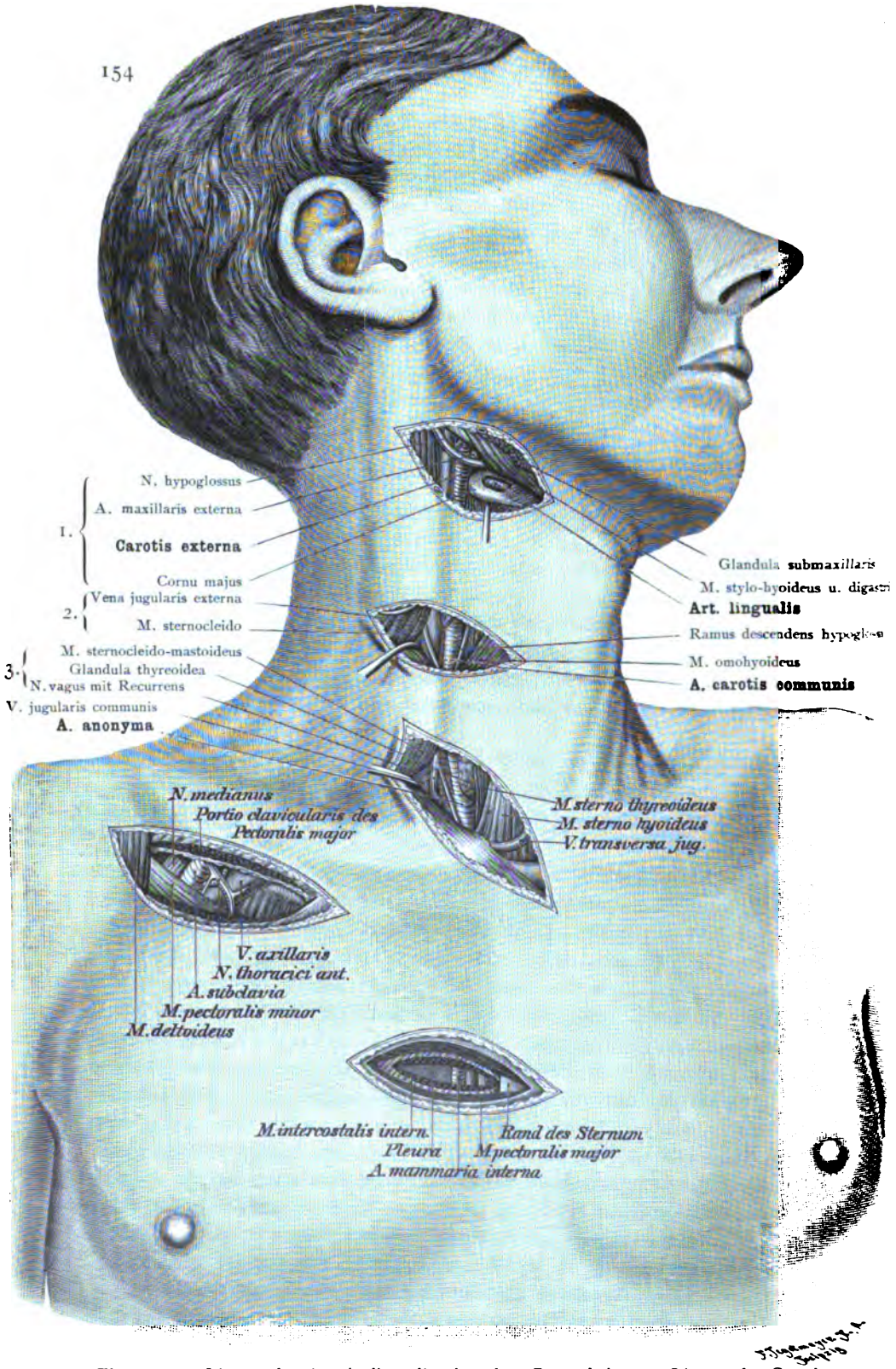

Fig. 31. 1. Ligatur der Arteria lingualis über dem Zungenbein. 2. Ligatur der Carotis communis in der Höhe des Ringknorpels. 3. Ligatur der Arteria anonyma. 4. Ligatur der A. subclavia unter dem Schlüsselbein. 5. Ligatur der A. mammaria interna.

einem Haken und zieht den Knochen empor; das hat den großen Vorteil, daß man das ganze Operationsfeld oberflächlicher macht. Am verdickten hinteren Ende des Zungenbeinhorns steigen die Fasern des Musc. hyoglossus in charakteristischer Weise senkrecht empor. An der Außenfläche dieses Muskels verläuft von hinten nach vorn der N. hypoglossus. Derselbe umfaßt die hinter dem Zungenbeinende aufsteigende Carotis externa. Nun muß man sehr aufpassen, daß man dicht über dem kolbigen Ende des Zungenbeinhorns nichts mehr und nichts weniger durchschneidet, als gerade die Muskelfasern des Msc. hyoglossus. Dann erscheint die Arterie unmittelbar über jenem Ende. Wir halten diese Ligaturmethode für die sicherste.

Als eine zweite Methode für die Ligatur ist empfohlen diejenige über dem Musculus digastricus im PIROGOFFschen Dreieck (WINIWARTER bezeichnet diese Methode als die PIROGOFF-HUETERsche, während ROSER, MALGAIGNE und BÉCLARD unterhalb des Digastricus vorgingen). Man schneidet parallel dem großen Zungenbeinhorne durch Haut, Platysma, Fascie und zieht den unteren Rand der Submaxillarspeicheldrüse mit der Vena facialis anterior nach oben. Im Winkel, welchen der obere Rand des Musc. digastricus samt Musc. stylohyoideus mit dem hinteren Rande des Musc. mylohyoideus bildet, liegt die Arterie unter den aufsteigenden Fasern des Musc. hyoglossus. Auf der Außenfläche dieses letzteren Muskels liegt der Nervus hypoglossus und oft eine Vena lingualis.

Die von uns empfohlene Ligatur ist diejenige im BÉCLARDschen Dreieck. Die Arterie stets am Abgang aus der Carotis ext. aufzusuchen, wie MÉRIEL vorschlägt, halten wir für unnötig, da die geschilderte Methode sehr sicher und weniger verletzend ist, sobald man festhält an der Fixation des hinteren Endes des großen Zungenbeinhorns mit einer unserer Arterienklemmen oder einem Haken, sowie dem Schnitt dicht oberhalb und bloß durch den Msc. hyoglossus. Schon THIERSCH empfahl Vorziehen des Zungenbeins mittelst eines Hakens.

8) Ligatur der Arteria maxillaris externa (Fig. 32).

Die Unterbindungsstelle dieser Arterie läßt sich ganz genau bestimmen: sie geht über den Kieferrand herauf, genau am vorderen Rande des Musc. masseter, begleitet von der V. facialis anterior, welche in ihrem Verlauf nicht ganz konstant ist. Am vorderen Masseterrande macht man einen dem Kieferrande parallelen Schnitt durch Haut, Platysma und Fascie und präpariert die Arterie heraus unter sorgfältiger Vermeidung des Ramus marginalis des N. facialis, welcher dem Kieferrand entlang verläuft.

In Fig. 34 ist der Schnitt dargestellt, durch welchen man in der Höhe des Mundwinkels die A. maxillaris ext. im Gesicht unterbinden kann.

Im Bereiche des Gesichts lassen sich Blutungen aus den Arteriae labiales (z. B. bei der Hasenschartenoperation) und aus der Art. angu-

laris leicht prophylaktisch beherrschen durch Anlegung von geeigneten Klemmzangen an Wangen und Lippen von innen und außen.

9) Ligatur der Arteria sternocleidomastoidea.

Sie wird bloß bei Verletzung in loco vorgenommen.

10) Ligatur der Arteria occipitalis (Fig. 33).

Die Arteria occipitalis ist die stärkste der Kopfarterien. In der Mitte zwischen Spina occipitalis und dem höchsten Punkt des Processus mastoideus kommt die Arterie unter dem medialen Rande

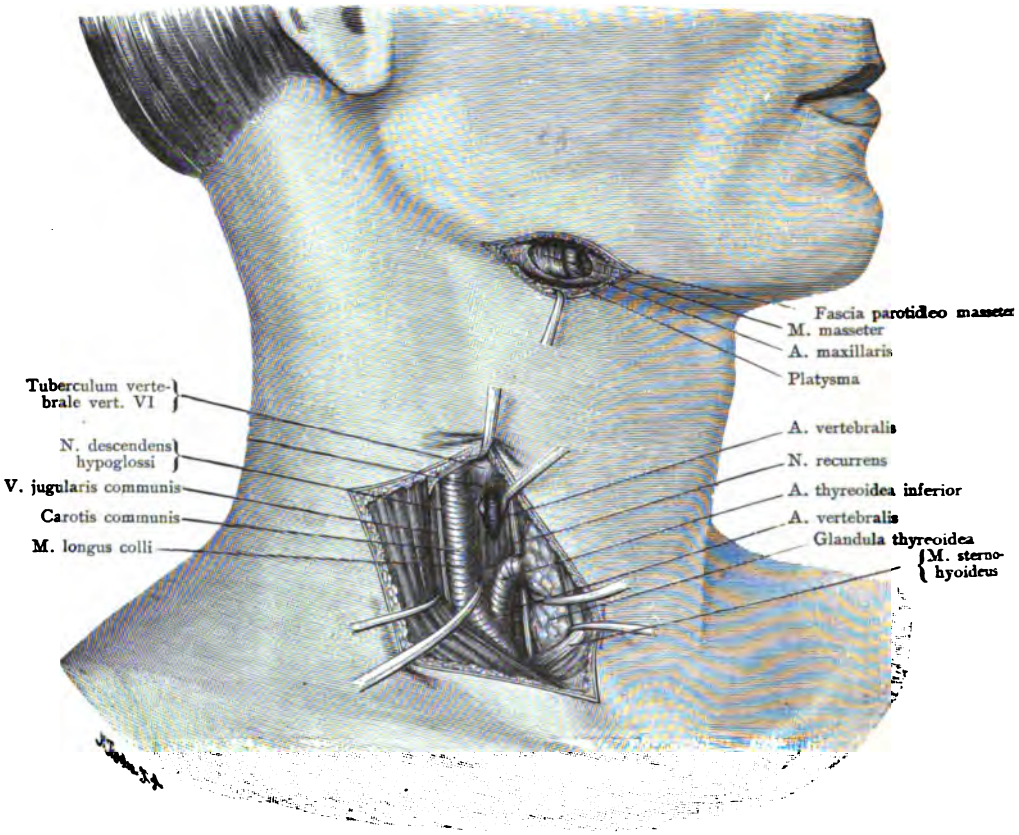

Fig. 32. 1. Ligatur der A. maxillaris externa. 2. Ligatur der A. thyreoidea inferior und A. vertebralis.

des Musculus splenius hervor und wendet sich unter Durchbohrung der Fascie nach dem Hinterhaupte empor, wo sie unter der Galea liegt.

Schnitt am hinteren Umfang des Processus mastoideus und dem hinteren Rande des Sterno-cleido-mastoideus entlang abwärts. Die Mitte des Schnittes entspricht dem Niveau der Warzenfortsatzspitze. Der hintere Rand des Sterno-cleido-mastoideus wird freigelegt und auch seine Sehne vom Schädelansatz gelöst, so daß er nach vorne gezogen werden kann. Es erscheint der M. splenius capitis mit schräg vorauf-

wärts strebenden Fasern. Diese werden am Schädel quer zum Faserverlauf getrennt. An seinem Vorrand erscheint der Msc. longissimus capitis. Unter ihm kommt die quer nach hinten ziehende Arterie zum Vorschein, dem Schädel anliegend.

Weiter oben kann die Arterie ligiert werden, wo sie subfascial am lateralen Rande des M. cucullaris zur Haut des Hinterhauptes

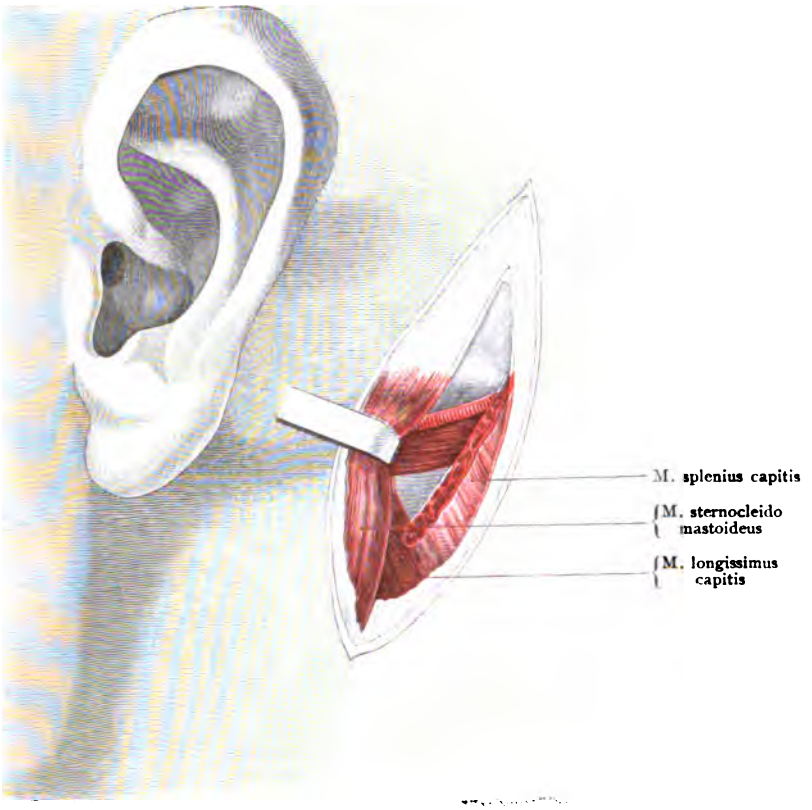

Fig. 33. Ligatur der Arteria occipitalis unter dem Msc. splenius capitis.

emporsteigt. Hier trifft mit ihr, von der medialen Seite herkommend, der Nervus occipitalis major zusammen.

An ihrem Ursprunge kann die Arteria occipitalis mit demselben Schnitt, wie die Arteria carotis externa, unterbunden werden (s. diese). Sie tritt daselbst unter die M. digastricus und stylohyoideus. Die Vena occipitalis findet sich neben der Arterie, nicht in konstanter Lage.

KAPPIS [1]) hat 21 Aneurysmen der Art. occipitalis gesammelt, wo die Ligatur resp. Excision des Aneurysma in Betracht kam.

1) Beitr. zur klin. Chir., Bd. 40.

11) Ligatur der Arteria auricularis posterior.

Die im Winkel zwischen Ohrmuschel und Processus mastoideus verlaufende Arterie könnte bloß bei Schnitt zu nahe der Ohrmuschel verletzt werden. Bei dem von uns angegebenen und jetzt allgemein

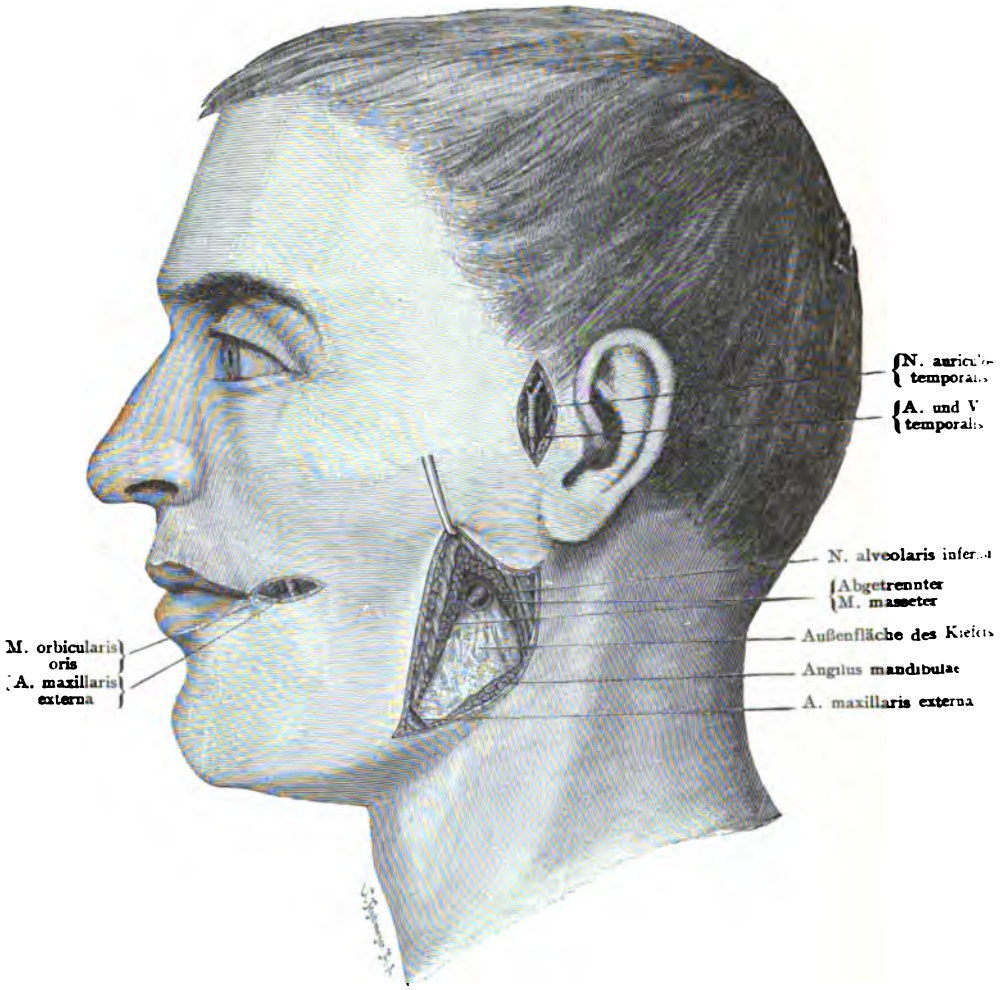

Fig. 34. 1. Ligatur der A. maxillaris externa. 2. Ligatur der A. temporalis. 3. Trepanation des aufsteigenden Kieferastes zur Freilegung des N. alveolaris inferior.

benutzten Ohrmuschelschnitt wird sie bei Freilegung des Processus samt den Weichteilen nach vorn abgehoben.

12) Ligatur der Arteria pharyngea ascendens.

13) Ligatur der Arteria palatina ascendens.

Die Ligatur dieser beiden der lateralen Pharynxwand anliegenden Arterien kann bloß in der Wunde bei Verletzungen in Frage kommen,

wird aber als Regel durch Ligatur der Carotis externa oberhalb der A. lingualis ersetzt werden müssen.

14) Ligatur der Arteria maxillaris interna.

Trotz der Stärke dieser Arterie und ihrer Zweige kommt die direkte Unterbindung derselben kaum in Frage, da sie, von Anfang an hinter dem Unterkiefer versteckt, erst unter dem Halse des Gelenkfortsatzes, dann unter dem Processus coronoideus liegt.

Es tritt deshalb an Stelle ihrer Unterbindung der Ligatur der Carotis externa oberhalb der Arteria maxillaris externa für die zahlreichen Fälle, wo stärkere Blutungen im Bereich des Oberkiefers, der Schläfe, der tiefen Halsregion unterhalb der Schädelbasis nicht durch andere Maßnahmen und speziell durch Gefäßligatur an der Verletzungsstelle zu beherrschen sind.

Von ihren Aesten kommt bloß die starke A. meningea media für direkte Freilegung in Frage. Weil aber die für diese Ligatur notwendige Trepanation gleichzeitig anderen Indikationen entspricht, so verweisen wir auf die Chirurgie des Gehirns im Abschnitt Chirurgie des Nervensystems.

15) Ligatur der Arteria temporalis superficialis (Fig. 34).

Recht gut zugänglich für Unterbindung im Gegensatz zur A. maxillaris interna ist der andere Endast der Carotis externa, nämlich die oberflächliche Schläfenarterie. Sie ist nahe der Stelle ihres Abganges auf der Wurzel des Jochbogens bis in ihre Verzweigungen auf Schläfe und Stirn fühlbar.

Der Finger fühlt $^1/_2$ cm vor dem Helixansatz auf dem Jochbogen die Pulsation der Arteria temporalis; mit einem Fingerdruck kann man sie hier bei Blutung ihrer Aeste komprimieren und an derselben Stelle unterbinden. Man schneidet in senkrechter Richtung 1 cm vor dem vorderen Ende des Helix ein. Nach Spaltung der Haut erscheint die Fascie, und zwar das oberflächliche Blatt der Galea aponeurotica. Die Arterie liegt subfascial.

Die Lage der Vena temporalis ist keine konstante, gewöhnlich parallel hinter der Arterie.

c) Aeste der Carotis interna.

16) Ligatur der Arteria ophthalmica resp. ihrer Endäste Arteria supraorbitalis und frontalis (Fig. 35).

Die Hauptarterie der Stirn ist die Arteria supraorbitalis. Sie ist kleiner als die Arteria temporalis. Als Anhaltspunkt zu ihrer Unterbindung dient die fühlbare Incisura supraorbitalis; hier tritt die Arterie in sagittaler Richtung aus der Orbita heraus; sie geht durch

die Fasern des Orbicularis vertikal aufwärts unter die Galea. Man macht den Schnitt quer am Supraorbitalrand nach Abrasieren der Augenbraue und schneidet in dieser ein.

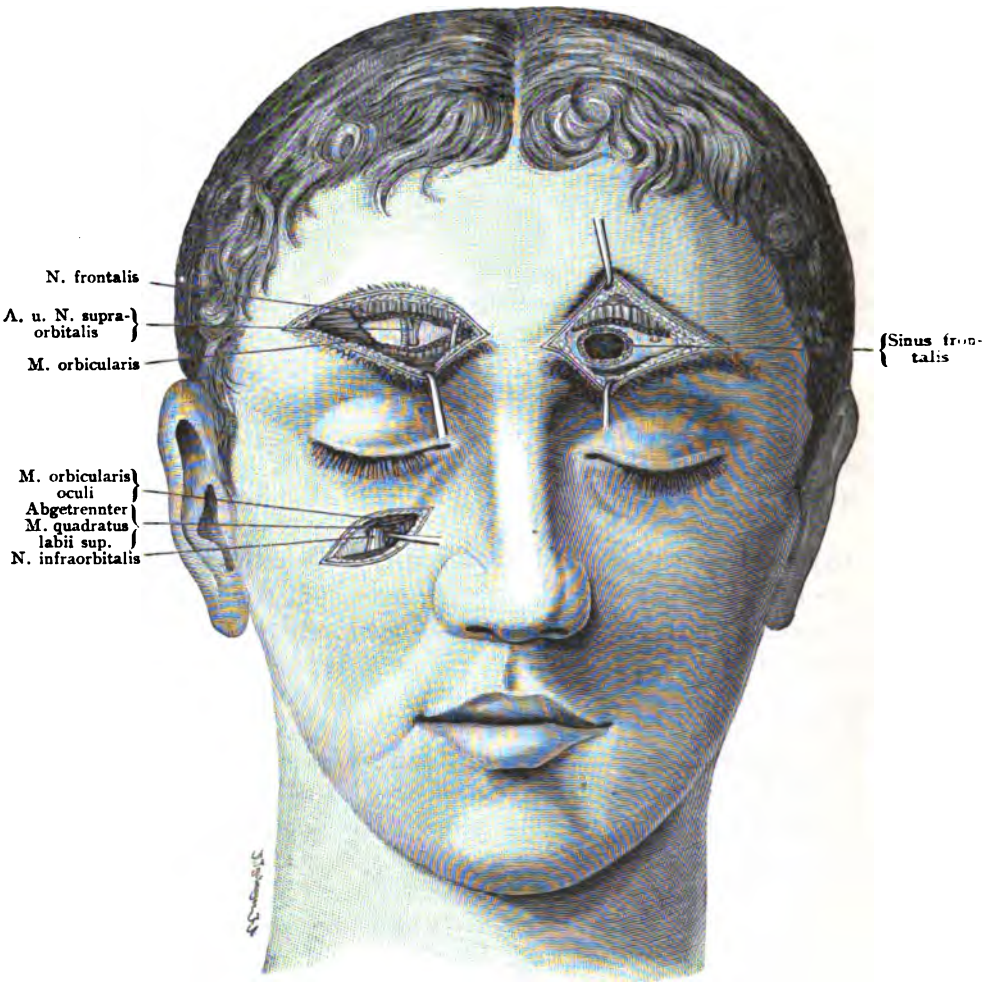

Fig. 35. 1. Ligatur der A. supraorbitalis. Freilegung des N. supraorbitalis. 2. N. infraorbitalis. 3. Eröffnung des Sinus frontalis.

d) Arteria subclavia und ihre Aeste.

17) Ligatur der Arteria subclavia (Fig. 36).

Hinter dem Manubrium sterni ihren Ursprung nehmend, verläuft die Arteria subclavia über die Pleura der Lungenspitze und über die 1. Rippe zwischen dem M. scalenus anticus und medius; dann tritt sie unter der Mitte der Clavicula zwischen M. subclavius und M. serratus antisus major auf die Außenfläche des Thorax.

Sie läßt sich am Außenrande des M. scalenus anticus sicher komprimieren.

Zur Unterbindung macht man einen Querschnitt fingerbreit über der Clavicula auf der Cleidalportion des M. sternocleido beginnend, bis auf den vorderen Rand des M. cucullaris, etwas lateralwärts ansteigend. Hat man die Haut gespalten, so trifft man auf das Platysma.

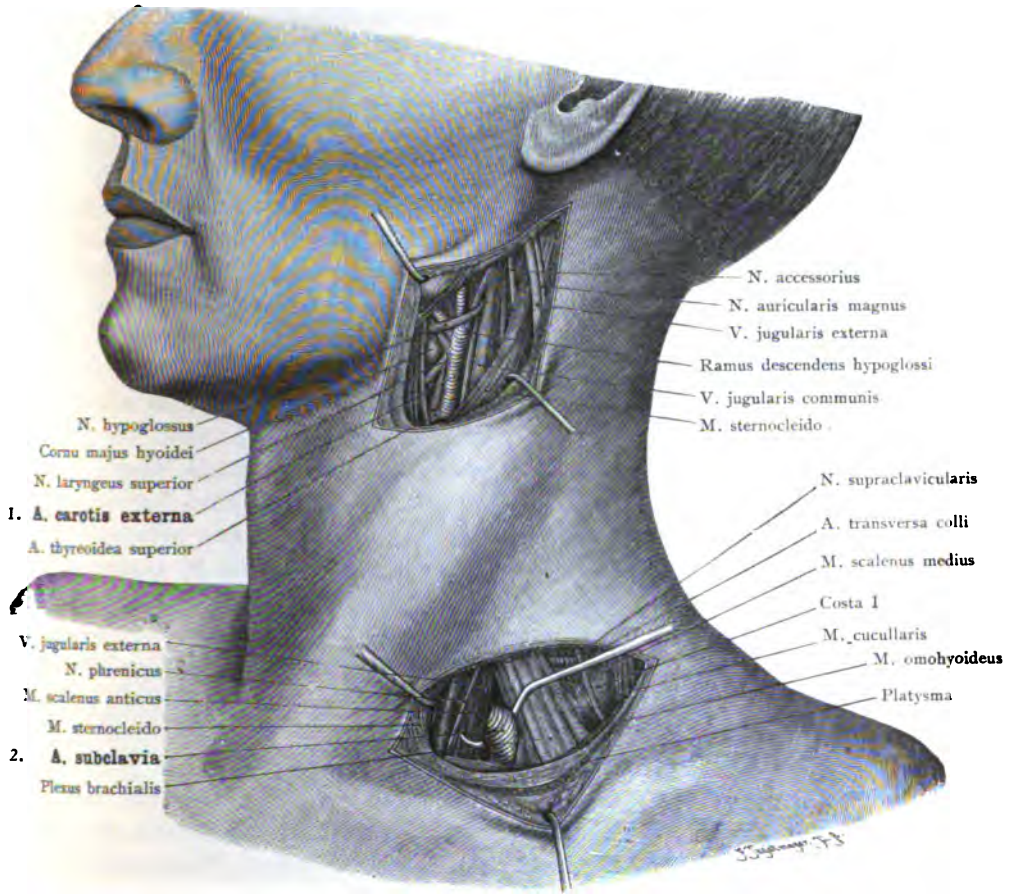

Fig. 36. 1. Ligatur der Carotis externa mit den Ursprüngen der A. lingualis, A. maxillaris externa (vorne) und A. occipitalis (hinten). 2. Ligatur der A. subclavia.

Nach Spaltung der Fascie sieht man die sensiblen Nervi supraclaviculares aus dem oberen Halsplexus, welche den oberen Teil der Brust bis zur 2. Rippe und die Schulter versorgen. Dieselben werden quer durchschnitten. Am lateralen Rande des M. sternocleidomastoideus ist die Vena jugularis externa zu schonen, welche über den hinteren Rand des Muskels nach der Vena jugularis communis hin abbiegt.

Die Verletzung dieser Vene ist gefährlich, weil sie da, wo sie durch die Fascie durchtritt, von derselben gespannt erhalten wird; deshalb kann Aspiration von Luft eintreten. Sie ist vor der Durchtrennung doppelt zu unterbinden, falls man sie nicht nach innen ziehen kann. Nach Durchtrennung der Fascie erscheint im inneren Wundwinkel der M. omohyoideus schräg nach innen aufsteigend im Fettgewebe des Trigonum mit seinen Drüsen. Der Muskel wird lateralwärts heraufgezogen oder medianwärts herab. In dem Fettgewebe liegen die Arteria transversa scapulae hinter der Clavicula nach außen laufend und die Arteria cervicalis superficialis nach hinten und aufwärts ansteigend; oberhalb letzterer, aber unter der tiefen Fascie die stärkere Arteria transversa colli auf oder durch den Arm-Nervenplexus rückwärts tretend.

Nach Entfernung des Fettgewebes deckt die dünne, tiefe Fascie den jetzt zutage tretenden Plexus brachialis, der mit seinen starken Nervenstämmen, zwischen den M. scaleni heraustretend, steil abwärts unter die Clavicula zieht. Das Verhältnis der Arterie zum Nervenplexus ist sehr charakteristisch. Wenn man an der Vorderfläche des Nervenplexus abwärts gegen die 1. Rippe geht, so findet man die Ansatzstelle des Musc. scalenus anticus an derselben durch einen Vorsprung gekennzeichnet: das Tuberculum Lisfranci; hinter diesem Tuberculum läuft, bedeckt von den Nerven, die Arterie. Medianwärts vom Musc. scalenus anticus liegt der Bulbus der Vena jugularis communis, vor dem Muskel auf der 1. Rippe die Vena subclavia, also getrennt von der Arterie. Auf der Vorderfläche des M. scalenus anticus läuft der Nervus phrenicus in die Brusthöhle. Neben dem M. scalenus tritt links der Ductus thoracicus aus dem Thorax an den Hals, um in den Winkel zwischen Vena subclavia und Vena jugularis communis sich zu ergießen.

18) Ligatur der Arteria vertebralis (Fig. 37).

Die Ligatur ist in analoger Weise zu machen wie für die Thyreoidea inferior; sie ist schwieriger, insofern als die Arterie noch tiefer liegt. Sie verläuft nicht nur auf den tiefen Halsmuskeln, sondern, von den lateralsten Fasern des M. longus colli bedekt, unter der prävertebralen Fascie. Als vorzügliches Erkennungszeichen für die Arterie benutzt man das sogenannte Tuberculum caroticum am Querfortsatze des 6. Halswirbels, den am stärksten vorragenden Teil der seitlichen Vorderfläche der Halswirbelsäule in der Höhe des Ringknorpels. Dieses Tuberculum benutzt man auch zur Unterbindung der Carotis, daher sein gewöhnlicher Name. Für die Carotisligatur hat es keine große Wichtigkeit, wohl aber für die Ligatur der Arteria vertebralis, weil diese unterhalb desselben ins Foramen transversarium eintritt. Es wäre deshalb zweckmäßiger,

den Vorsprung als Tuberculum vertebrale zu bezeichnen. Die Arterie geht gegen die Unterfläche dieses Tuberculum empor. Hat man den M. sternocleido mit den großen Halsgefäßen nach außen gezogen und die M. sternohyoideus und sternothyreoideus nach innen, so spaltet man oberhalb des Bogens der Arteria thyreoidea inferior die Prävertebralfacie und fühlt auf und zum Teil innerhalb der Fasern des M. longus colli die senkrecht emporsteigende Arterie, welche an der Unterfläche des 6. Querfortsatzes verschwindet. Lateral-

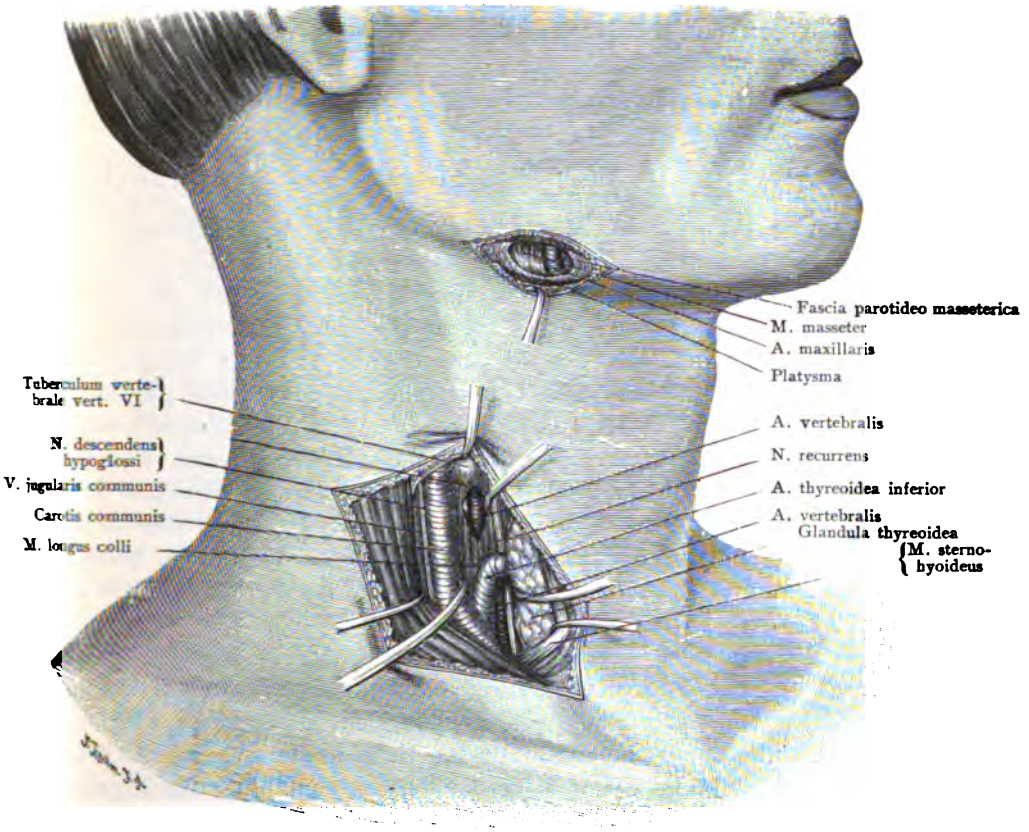

Fig. 37. 1. Ligatur der A. maxillaris externa. 2. Ligatur der A. thyreoidea inferior und A. vertebralis.

wärts liegt der M. scalenus anticus und auf demselben der Nervus phrenicus. Letzterer zieht vom Außenrand des Muskels über seine Vorderfläche, um in die obere Thoraxapertur einzutreten. Unterhalb des Bogens der A. thyr. inferior zieht die A. vertebralis mit dem N. recurrens ziemlich senkrecht empor.

Die Ligatur einer Arteria vertebralis hat kein Bedenken, und ALEXANDER und BARACZ haben sie sogar zur Heilung von Epilepsie doppelseitig ausgeführt. JORDAN bezeichnet die von mir geschilderte Methode als diejenige von FRAYS und KOCHER.

19) Ligatur der Arteria mammaria interna (vergl. Fig. 37).

Diese versorgt die Innenfläche der vorderen Thoraxwand und schickt Aeste durch die Brustwand hindurch zur Haut. Sie liegt mit der sie begleitenden Vene der Pleura auf, nur durch ein sehr dünnes Fascienblatt und unten den Musculus thoracicus anterior von derselben getrennt. Nach vorne liegt die Arterie den Rippenknorpeln und den Intercostalmuskeln an.

Sie wird unterbunden mittelst eines Querschnittes in denjenigen Intercostalräumen, wo das Sternum am schmalsten ist, also mit Vorliebe im zweiten. Der Schnitt wird von der Mitte des Sternum quer zwischen den Rippenknorpeln nach außen geführt. Spaltung von Haut, Fascie und M. pectoralis major. Es erscheinen die schräg medianwärts absteigenden Fasern der Fascie des M. intercostalis externus (Ligamentum coruscans); unter dieser oft durch brochenen, sehr dünnen Fascie treten die schräg lateralwärts absteigenden Muskelfasern des M. intercostalis internus zutage mit ausgeprägter Fascie an ihrer Unterfläche. Sobald diese gespalten sind, sieht man die Arterie etwa $^1/_2$—1 cm vom Sternalrand herabziehend auf der Pleura. Medianwärts die Vene. In den unteren Intercostalräumen ist die Arterie etwas weiter vom Sternalrand entfernt, bis $1^1/_2$—2 cm und ist von der Pleura noch durch den Musc. transversus thoracis geschieden, auf welchem sie liegt. Sie kommt in diesen Intercostalräumen hauptsächlich bei der Pericardiotomie in Betracht.

Von den beiden Endästen der Arterie, der A. epigastrica sup. und musculo-phrenica kommt bloß die erstere für Ligatur in Betracht, wenn man bei Laparotomien den M. rectus abdominis durchschneiden muß, innerhalb dessen Scheide sie an seiner Rückfläche herabläuft. Allein auch da handelt es sich bloß um Ligatur in loco.

20) Ligatur der Arteria intercostalis suprema.

Die Arterie liegt so tief, daß ihre Ligatur höchstens bei der Excision des untersten sympathischen Halsganglion in Frage kommen könnte bei allfälliger Verletzung.

21) Ligatur der Arteria thyreoidea inferior (vergl. Fig. 37).

Von den Aesten des Truncus thyreocervicalis ist die Art. thyreoidea inferior die chirurgisch weitaus wichtigste wegen

ihrer Beziehung zur Schilddrüse. Die Art. cervicalis ascendens, cervicalis superficialis und transversa scapulae können bei Operationen im Gebiet der Fossa supraclavicularis major in der Wunde zur Ligatur kommen, zumal die letztgenannte Arterie, welche hinter der Clavicula zur Scapula zieht.

Zu ihrer eventuellen Ligatur ist auf die Ligatur der Art. subclavia zu verweisen (s. S. 166 und Fig. 36); namentlich die A. transversa scapulae kann mit Nutzen ligiert werden bei Operationen, welche die Scapula mitbeteiligen, weil sie in die Fossa supra- und infraspinata noch starke Aeste entsendet.

Die Ligatur der Art. thyreoidea inferior ist nicht leicht, wenn sie isoliert gemacht werden soll, so wenig, daß wir es gelegentlich vorzogen, eine Schilddrüsenhälfte zu excidieren, wenn die Ligatur zu schwierig war. Dagegen ist bei Excision der Struma, wenn der Seitenlappen nach unserer Vorschrift luxiert wird, die Ligatur sehr sicher, und wir empfehlen sie stets gleich nach der Luxation des Kropfes auszuführen.

Die Arterie kommt in einem nach oben meist stark konvexen Bogen unter der Carotis communis medianwärts hervor und kann hier auf der Vorderfläche der Wirbelsäule resp. auf dem M. longus colli in ihrem queren Verlauf sehr sicher freigelegt werden.

Man bedarf eines ziemlich langen Querschnittes im unteren Drittel des Halses, in der Richtung des von uns beschriebenen Kragenschnittes für die Kropfexcision, auf dem Sternocleidowulst beginnend bis zur Mittellinie. Die einzelnen Schnitte der Operation entsprechen ganz den daselbst geschilderten: Spaltung von Haut, Platysma, Fascie. Wie die Figur zeigt, kann nun kräftig der Sternocleido lateral, die Sternothyreohyoidmuskeln medialwärts gezogen werden, bis die Carotis lateral und der Rand der Schilddrüse medial freiliegt und dieselben nach Spaltung der Drüsenkapsel auseinandergezogen werden können. Unter der Schilddrüse liegt die Arterie.

Man muß die Operation unter genauer Blutstillung ausführen, um einerseits den Nervus laryngeus inferior schonen zu können, wo derselbe sich mit der Arterie kreuzt. (Der N. laryngeus inferior ist der motorische Hauptnerv des Larynx.) Die Kreuzung findet in der Regel so statt, daß der Nerv unter der genannten Umbiegungsstelle der A. thyr. inf. heraufzieht auf der Wirbelsäule (M. longus colli), um in der Furche zwischen Trachea und Oesophagus bis zum unteren Rande des Ringknorpels zu verlaufen. Andererseits sollen die Rami cardiaci des Nervus sympathicus nicht geschädigt oder gar der Stamm des Sympathicus, welcher öfter die Arterie mit einem vorderen und hinteren Zweig umfaßt, durchschnitten werden. Wenn

die Schilddrüse vergrößert ist, so muß man die Sternothyreoidmuskeln median durchtrennen, oben ablösen und lateralwärts ziehen, immer nach gehöriger Spaltung der Fascie, die Glandula thyreoidea mit großem, stumpfem Haken emporheben und auf die mediale Seite ziehen. Dabei ist die Vena thyreoidea accessoria inferior doppelt zu unterbinden und zu trennen.

22) Ligatur der Arteria transversa colli (vergl. Fig. 36).

Die Ligatur der starken Arterie geschieht nach demselben Verfahren, wie die Ligatur der Art. subclavia über dem Schlüsselbein (Fig. 36).

Die Lage der Arterie am lateralen Rande des Scalenus medius und ihr Eintritt zwischen die Stämme des Plexus cervicalis inferior charakterisiert sie zur Genüge. Die Art. transversa scapulae liegt abwärts, die Art. cervicalis superficialis aufwärts von der Arterie.

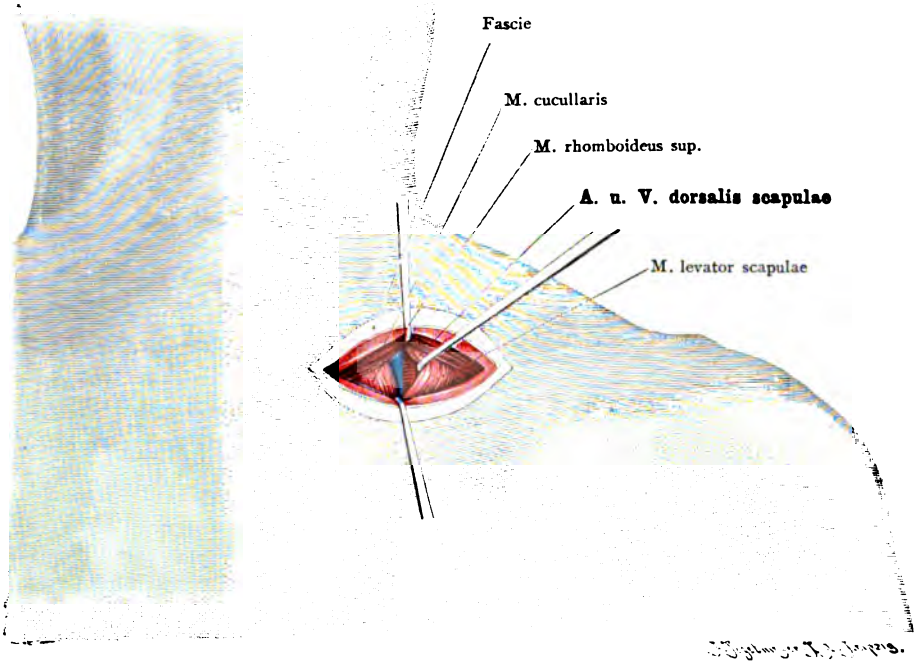

Fig. 38. Ligatur der Arteria transversa scapulae am oberen Scapulawinkel.

23) Ligatur der Arteria dorsalis scapulae (Fig. 38).

Der Endast der Art. transversa colli verdient spezielle Berücksichtigung, weil er noch auf der Rückseite des Körpers einer Ligatur zugänglich ist, und zwar am oberen Scapulawinkel unter dem Ansatz

des Levator scapulae und am Margo vertebralis der Scapula unter den Ansätzen der Rhomboidei.

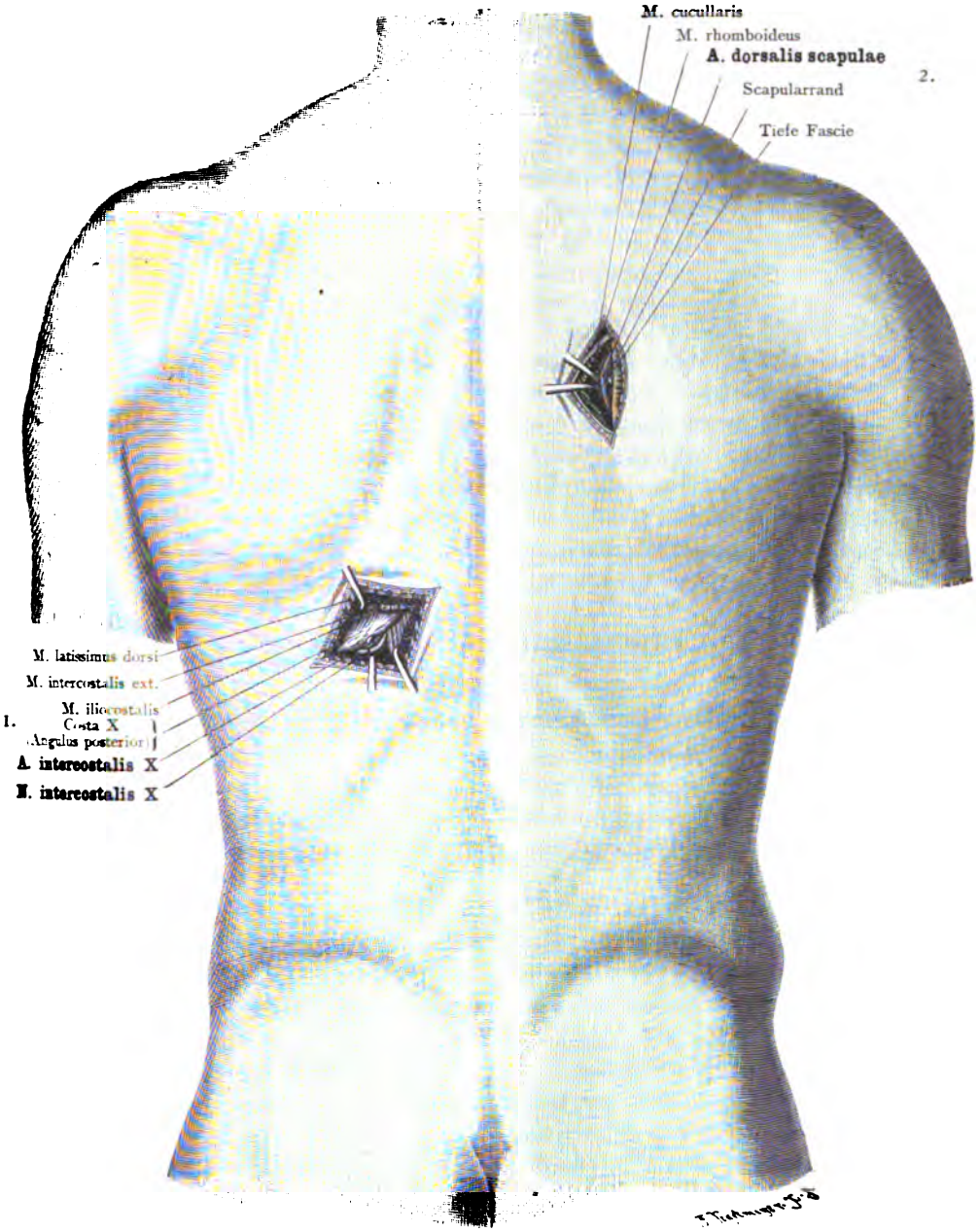

Fig. 39. 1. Freilegung der X. Rippe, der Arteria und Nervus intercostalis X. 2. Ligatur der Arteria dorsalis scapulae (Endastes der Transversa colli).

α) Am oberen Scapulawinkel.

Schnitt am oberen Scapulawinkel schräg abwärts in der Richtung von der Vertebra prominens gegen die Schulterhöhe über die Stelle, wo man den Angulus superior scapulae fühlt. Trennung von Haut und Fascie und der Fasern des Cucullaris parallel der Richtung dieses Muskels. Es erscheint unter diesen der obere Rand des Rhomboideus superior schräg von oben auswärts herablaufend. Lateral kommt vom Hals herunter der dicke Wulst des Levator anguli scapulae, um sich an den Scapulawinkel anzusetzen. Indem man diesen Muskel lateralwärts herumwälzt, findet man an seiner Unterfläche die Arterie. Auf dem Thorax liegt der M. iliocostalis medialwärts, der Ansatz des Scalenus posticus oben, Rippen und Intercostalmuskeln lateralwärts.

β) Am medialen Rande der Scapula (Fig. 39).

In der Höhe der Mitte der Fossa infraspinata findet man die Arterie durch Schnitt entlang dem medialen Scapularrand. Im oberen Winkel des Schnittes erscheint der schräge laterale Rand des M. cucullaris, dessen starke Fascie am Scapularrand getrennt wird. An der Scapula wird der schräg von der Wirbelsäule herabkommende Rhomboideus superior mit seinem sehnigen Ansatz gehörig gespalten, an seiner Unterfläche längs des Scapularrandes läuft die Arterie auf dem M. serratus posticus über dem oberen Rande des susc. rhomboideus minor.

e) Arteria axillaris und Armarterien.

(Fig. 40 und 41.)

24) Ligatur der Arteria axillaris (Fig. 42, 43, 44).

Von den Anatomen wird als Arteria axillaris der Stamm vom M. subclavius unter der Clavicula bis zum Unterrand des Pectoralis major (vordere Achselfalte) bezeichnet. In diesem Verlauf gibt es drei Stellen der Unterbindung.

α) Dicht unter der Clavicula mit Querschnitt (Fig. 42).

Schnitt 1 cm unter dem mittleren Drittel der Clavicula mit Durchschneidung der Fasern des Platysma samt den sensiblen Nervi supraclaviculares. Schonung der Vena cephalica am Vorderrand des Deltoides bei Spaltung der Fascie. Durchschneidung der Clavicularportion des Pectoralis major. Die Vena cephalica wird nach oben gezogen samt den Aesten der A. thoracico-acromialis und den N. thoracici anteriores. Diese dünnen Nerven treten unter der Clavicula über den Gefäßen herab und versorgen die Pectorales. Unter der Clavicula wird die stramme Fascie des M. subclavius gespalten und der obere Rand des M. pectoralis minor freigelegt. Jetzt erscheint die Vena subclavia. Nach außen der Plexus axillaris. Der der Vene nächste und oberflächlichste größere

Nervenstamm ist der Medianus. Derselbe wird am medialen Rande freigemacht und zwischen ihm und der Vene in die Tiefe gegangen. Darunter tritt die Arterie im Winkel zwischen Clavicula und oberem Rand des Pectoralis major zu Tage, auf dem M. serratus anticus major liegend.

β) Zwischen Deltoideus und Cleidalportion des Pectoralis major mit Längsschnitt (Fig. 43).

Ihre Richtung ist äußerlich gekennzeichnet durch die sicht- und fühlbare Furche zwischen M. deltoides und pectoralis major.

Schnitt auf der Clavicula an der Grenze des mittleren und lateralen Drittels beginnend, über den Processus coracoides abwärts in der fühlbaren Furche zwischen Deltoides und Clavicularportion des Pectoralis major bis zum Uebergang der vorderen Achselfalte in den Arm. Am Rande des Deltoideus erscheint die Vena cephalica. Die Muskeln werden stumpf getrennt bis zum oberen Rande der Sehne des Pectoralis major. Unter dem Deltoides erscheint, nach dem Arm abwärts ziehend, der kurze Kopf des Biceps. Unter seinem Innenrande der Coracobrachialis, an welchen der Nervus musculocutaneus herantritt.

Gegen den Thorax zu legt man den vom Processus coracoides herunterziehenden lateralen Rand des Pectoralis minor frei, und zwischen diesem und dem Coracobrachialis liegt das Gefäßnervenbündel, medianwärts die starke Vena axillaris. Den ersten Nervenstamm neben der Vene (Medianus) zieht man medianwärts ab und findet darunter die Arteria axillaris. Lateral von ihr eine kleinere Vena collateralis.

Ablösung der Portio clavicularis des Pectoralis major eine kurze Strecke entlang der Clavicula erleichtert die Operation. Man kann die Arterie bei diesem Schnitt auch oberhalb des Pectoralis minor unterbinden.

Wie aus der Fig. 43 leicht ersichtlich ist, kann man sich die Operation sehr erleichtern durch Durchtrennung des Pectoralis minor am Processus coracoideus. KÖLLIKER[1]) hat sogar die Durchschneidung des Pectoralis major zu einer Methode der Axillarligatur erhoben. Indes dürfte dieses Verfahren Fällen besonderer Schwierigkeit vorbehalten sein. Wie bei der Schilderung der Ausräumung der Axilla bei Brustkrebs ersichtlich, machen wir diese Spaltung bei den Pectorales, um die Hauptgefäße bis zur Clavicula völlig klarzulegen.

γ) Von der Axilla aus am untersten Ende (Fig. 44).

Verlaufsrichtung des Gefäßes: Von der Mitte der Clavicula zur Mitte der vorderen Achselfalte. Die Arterie liegt auf der lateralen

1) LINDNER, Inaug.-Diss. Leipzig, 1904.

Wand des dreieckig-prismatischen Raumes zwischen Thoraxwand innen (Serratus anticus major), Pectoralis major und minor vorne und Scapula (Musculus subscapularis) hinten.

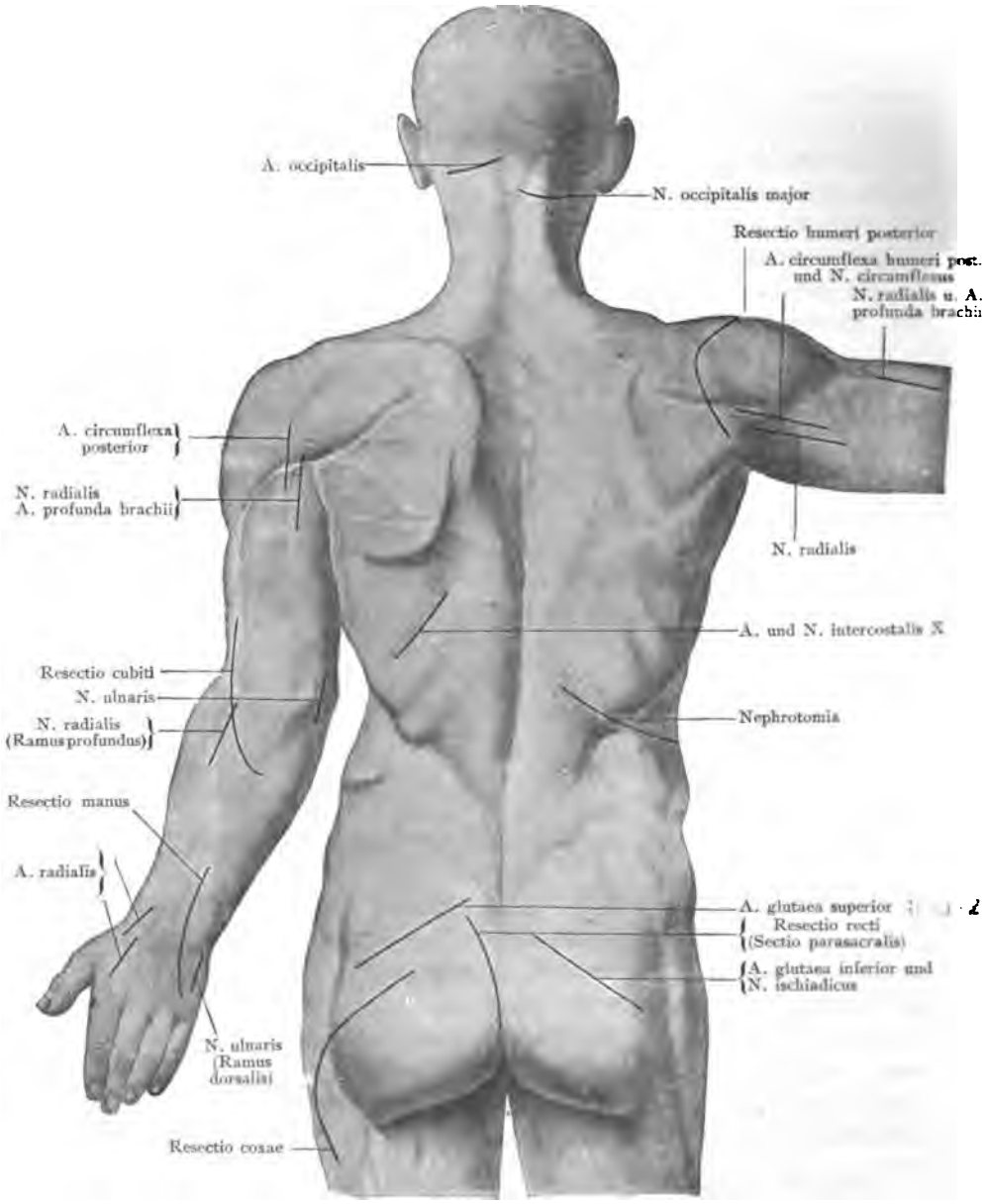

Fig. 40.

Schnitt bei stark abduciertem Arm in der Verlängerung des Sulcus bicipitalis internus am Innenrande des unter dem Pectoralis

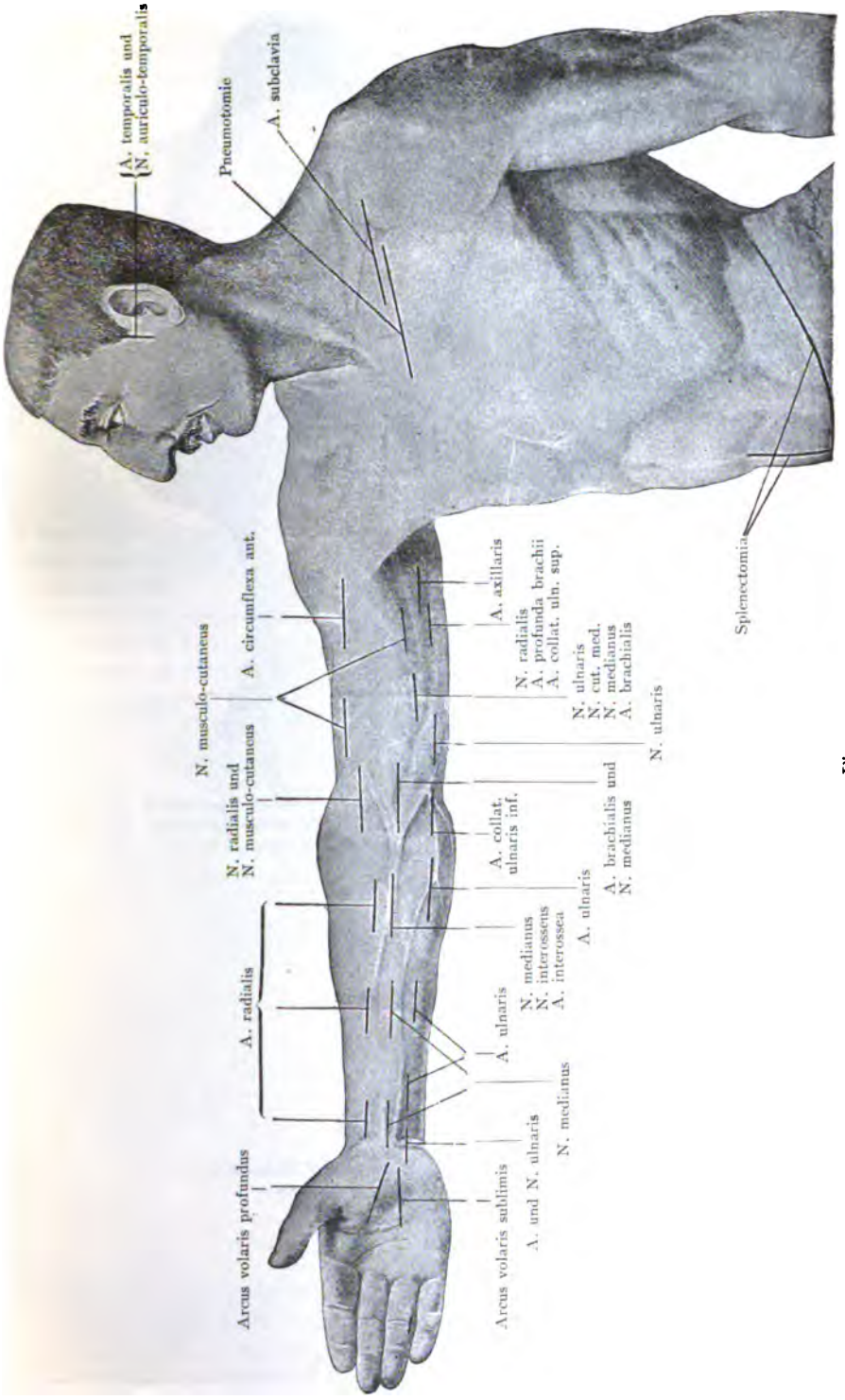
A. temporalis und
N. auriculo-temporalis
Pneumotomie
A. subclavia
N. musculo-cutaneus
A. circumflexa ant.
N. radialis und
N. musculo-cutaneus
A. axillaris
N. radialis
A. profunda brachii
A. collat. uln. sup.
N. ulnaris
N. cut. med.
N. medianus
A. brachialis
N. ulnaris
A. radialis
Arcus volaris profundus
A. ulnaris
N. medianus
N. interossens
A. interossea
A. collat.
ulnaris inf.
Arcus volaris sublimis
A. und N. ulnaris
N. medianus
A. ulnaris
A. brachialis und
N. medianus
Splenectomia

Fig. 41.

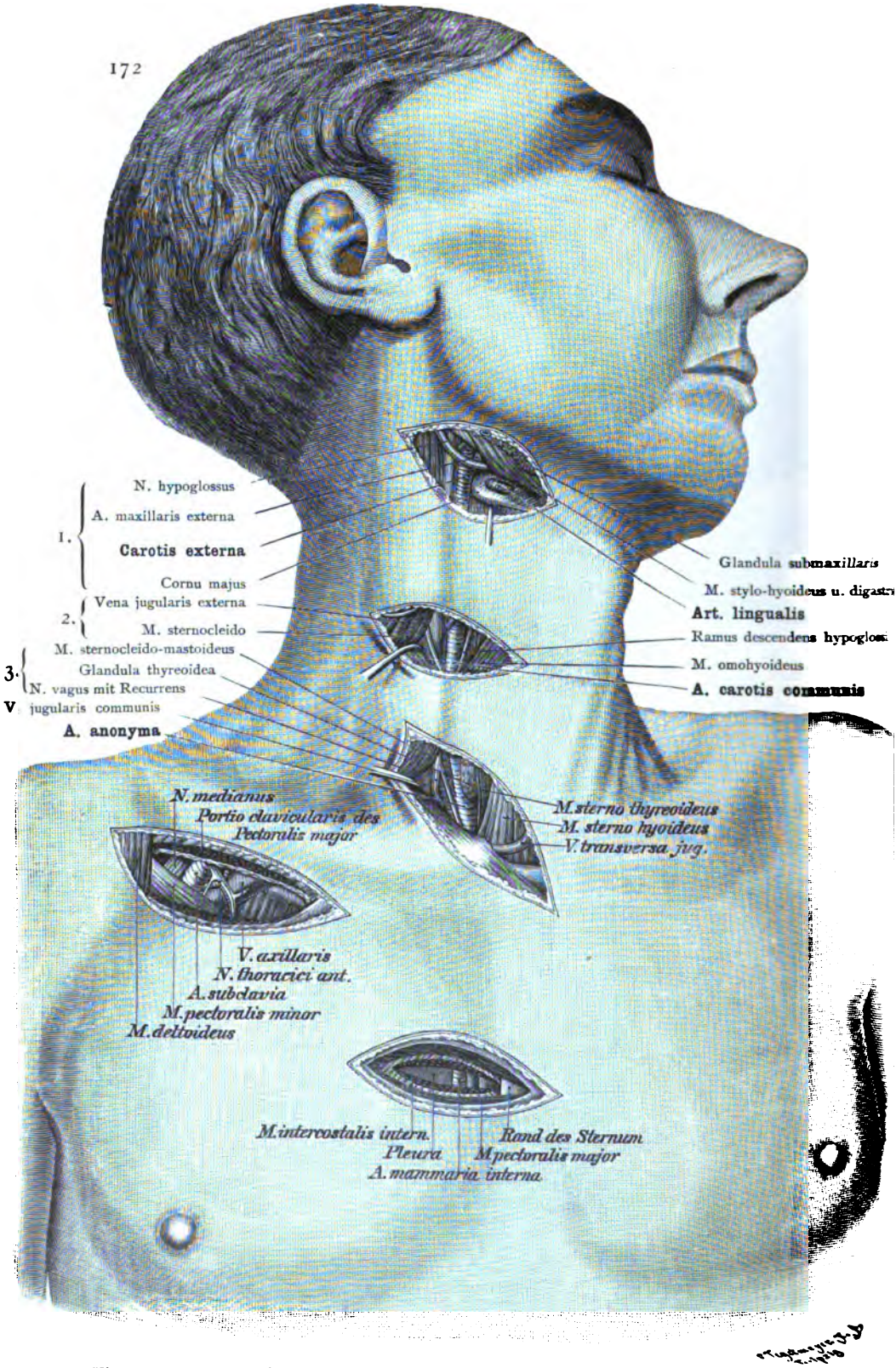

Fig 42. 1. Ligatur der Arteria lingualis über dem Zungenbein. 2. Ligatur der Carotis communis in der Höhe des Ringknorpels. 3. Ligatur der Arteria anonyma. 4. Ligatur der A. subclavia unter dem Schlüsselbein. 5. Ligatur der A. mammaria interna.

major gegen den Arm zu hervortretenden Muskelwulstes des Coracobrachialis samt Biceps durch Haut und Fascie. Freilegung des Muskelfleisches des Coracobrachialis. Es erscheint an dessen unterem Rande der schon durch die Haut auf der Wölbung des Humeruskopfes fühlbare Plexus axillaris. Zwischen den zwei lateralsten Nervenstämmen wird eingegangen. Hält man sich nicht an diese Regel, so kann man leicht eine neben dem Coracobrachialis herablaufende Vena collateralis für die Arterie nehmen. Der dünnere äußere dieser Nerven ist der N. musculo-cutaneus, der dicke mediale

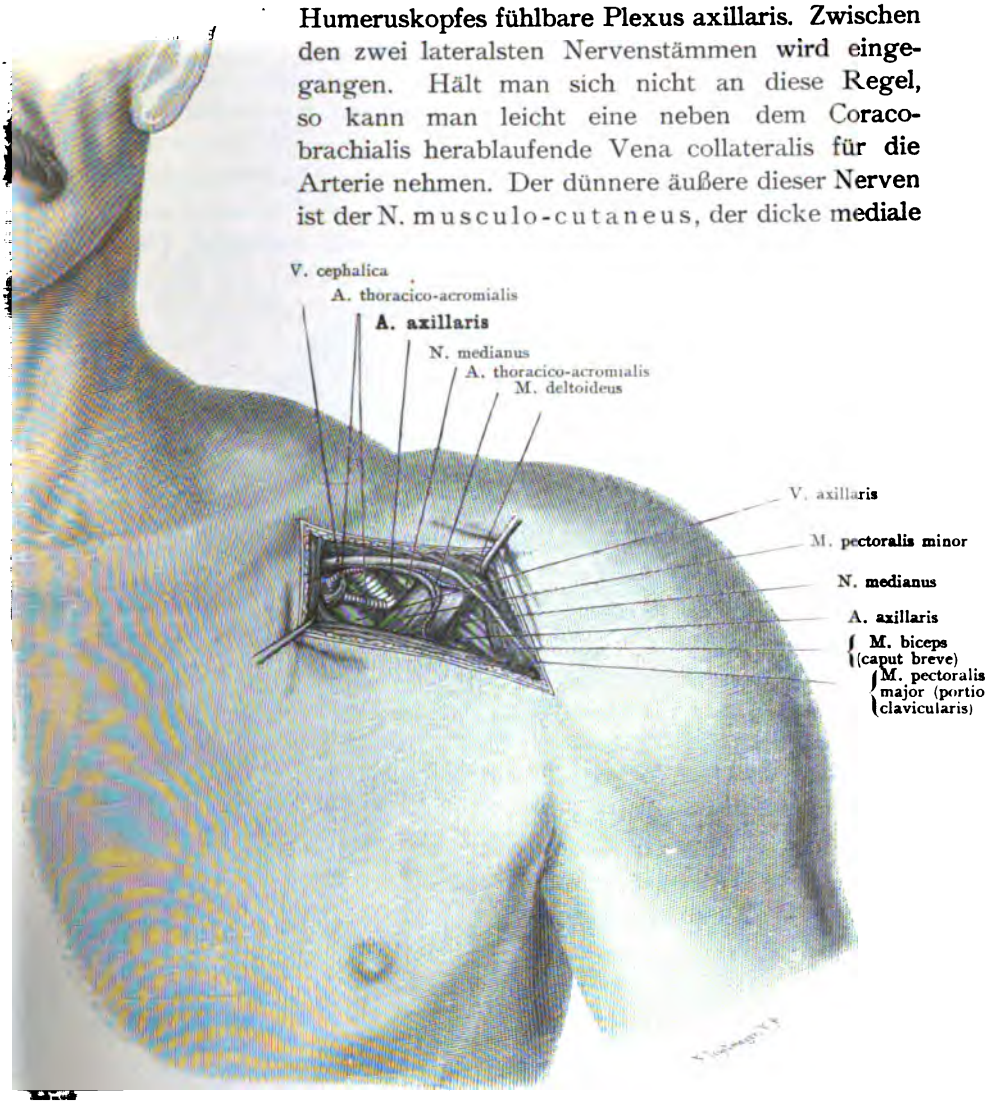

Fig. 43. Ligatur der Arteria axillaris unterhalb der Clavicula.

der Medianus, weiter abwärts tritt bloß letzterer zu Tage, weiter aufwärts ist der Medianus noch in 2 Stränge geteilt, dessen lateraler mit dem N. musculo-cutaneus vereinigt ist. Die Arterie liegt dann in der Gabel der beiden Medianuswurzeln. Nervus ulnaris und

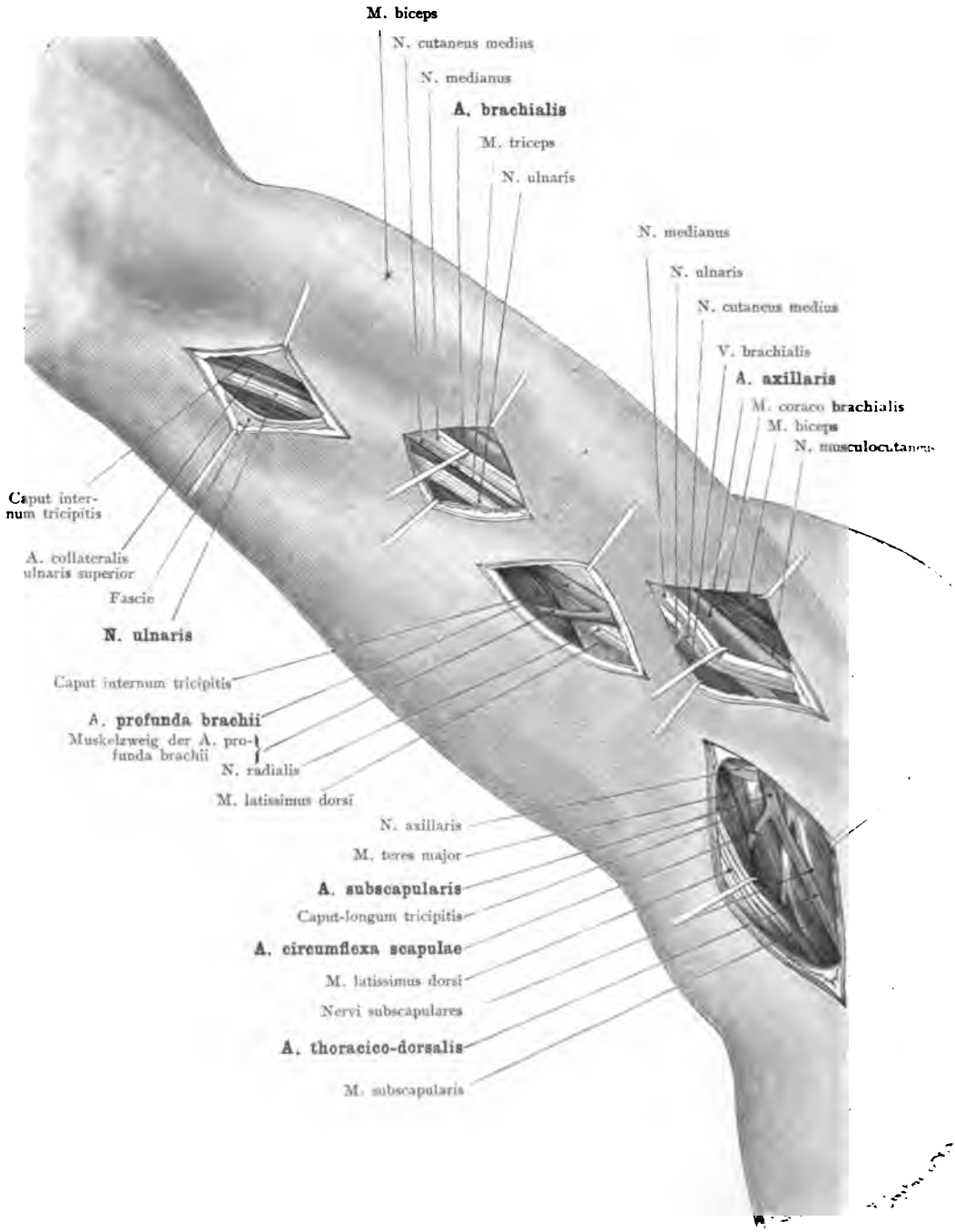

Fig. 44. A. axillaris, A. brachialis, A. profunda brachii, A. subscapularis, N. medianus, N. radialis, N. subscapularis, N. axillaris.

cutaneus medius liegen medianwärts von der Arterie, der N. radialis und axillaris nach hinten, die Hauptvene ganz nach innen, eine kleinere Vena collateralis nach außen von der Arterie.

25) Ligatur der Arteria thoracalis suprema (s. Fig. 42).

Die Arterie geht unter dem M. subclavius hervor aus dem Hauptstamm. Bei ihrer Ligatur muß darauf Rücksicht genommen werden, daß sie von den N. thoracales ant. umfaßt ist, den motorischen Aesten zu den Pectoralmuskeln.

Operation wie für die Axillarisunterbindung nach No. 24 α.

26) Ligatur der Arteria thoraco-acromialis, welche namentlich die Acromialgegend versorgt. Sie ist am oberen Rande des Pectoralis minor zu finden mittelst des in No. 24 β angegebenen Schnittes. Sie kommt besonders in Frage für Ligatur bei den zwischen Deltoides und Pectoralis minor fallenden Schnitten zur Arthrotomie des Schultergelenkes, da ein Ramus acromialis über den Proc. coracoideus nach außen zieht, ein Ramus deltoideus in dem erwähnten Interstitium herabgeht.

27) Ligatur der Arteria thoracalis lateralis (thoracica longa).

Die Arterie entspringt am unteren Rande des Pectoralis minor aus der A. axillaris. Bei stark in Abduktion erhobenem Arme wird ein Schnitt ganz am Hinterrande der vorderen Achselfalte hinter dem Wulste des Pectoralis major gemacht, der untere Rand des Pectoralis minor freigelegt und die Arterie unter diesem Muskel auf den Muskelfasern des Serratus anterior (anticus major) gefunden.

Hinter ihr verläuft auf dem Thorax resp. den erwähnten Muskelfasern des Serratus anterior der N. thoracicus longus zu diesem Muskel abwärts.

28) Ligatur der Arteria circumflexa humeri anterior (Fig. 45).

Schnitt am Vorderrand des Deltoides, da, wo der Finger auf den chirurgischen Hals des Humerus eingedrückt werden kann. Auf der Fascie liegt die Vena cephalica. Sie ist wichtig zur Bestimmung der Furche zwischen Deltoides und Pectoralis major. Die Muskeln werden nach Spaltung der Fascie stumpf voneinander getrennt, ersterer nach außen, der Pectoralis major nach innen gezogen. Der kurze Kopf des Biceps mit dem Coracobrachialis, welcher, von oben kommend, unter den Pectoralis tritt, wird auf seiner lateralen Seite freigemacht und medianwärts gezogen. Zwischen ihm und der langen Bicepssehne erscheint die Arterie quer verlaufend, dicht unter der

Kopfwölbung dem Knochen anliegend, oberhalb des Pectoralisansatzes, oft in etwas Fett eingebettet.

29) Ligatur der Arteria circumflexa humeri posterior (Fig. 46).

Wenn man am Hinterrand des M. deltoides gegen den chirurgischen Hals des Humerus eingreift, so fühlt man deutlich den ab-

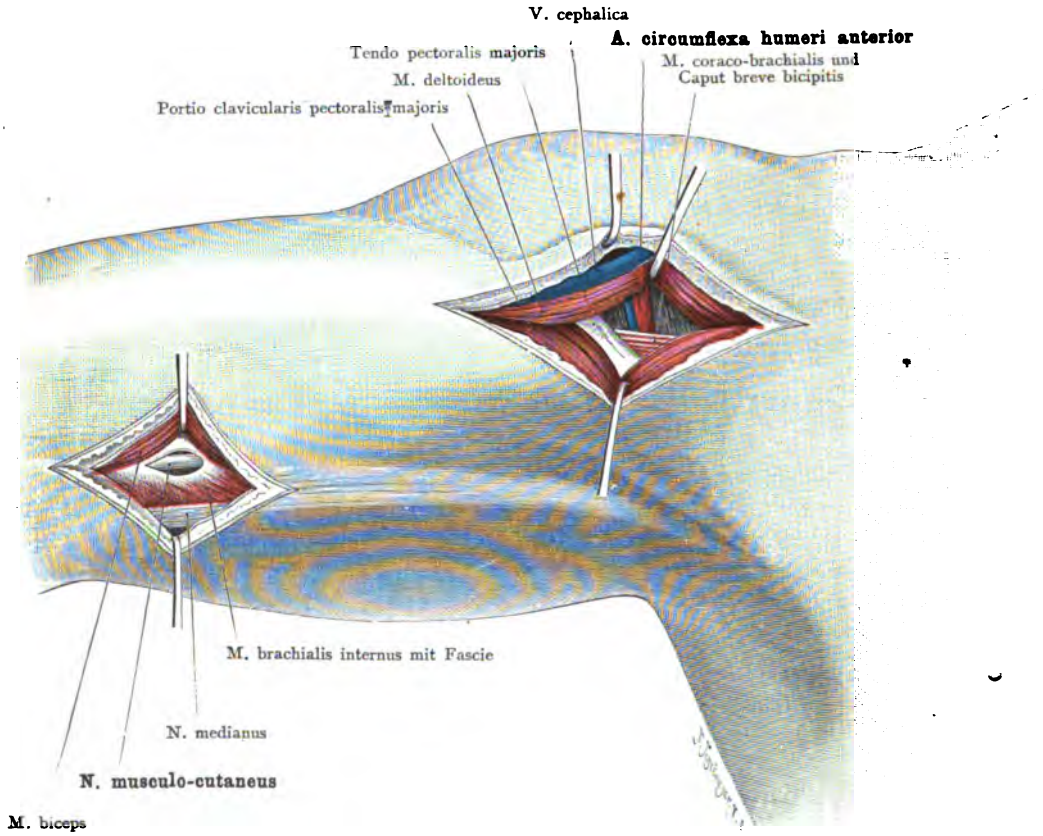

Fig. 45. 1. Lig. A. circumflexa humeri anterior. 2. N. musculo-cutaneus.

wärts offenen Winkel, welchen jener Muskel mit den hinteren Scapularmuskeln, resp. dem Teres minor bildet.

Nach vertikaler Spaltung der Haut und der ziemlich adhärenten Fascie am hinteren Rande des Deltoides wird dieser Muskel freigelegt und nach vorne gezogen, dann der untere Rand des Teres minor freigemacht, und zwar lateralwärts von dem vor ihm herabkommenden langen Kopf des Triceps (der sich an den Unterrand der Pfanne ansetzt). In dem Raum zwischen Teres minor oben, langem

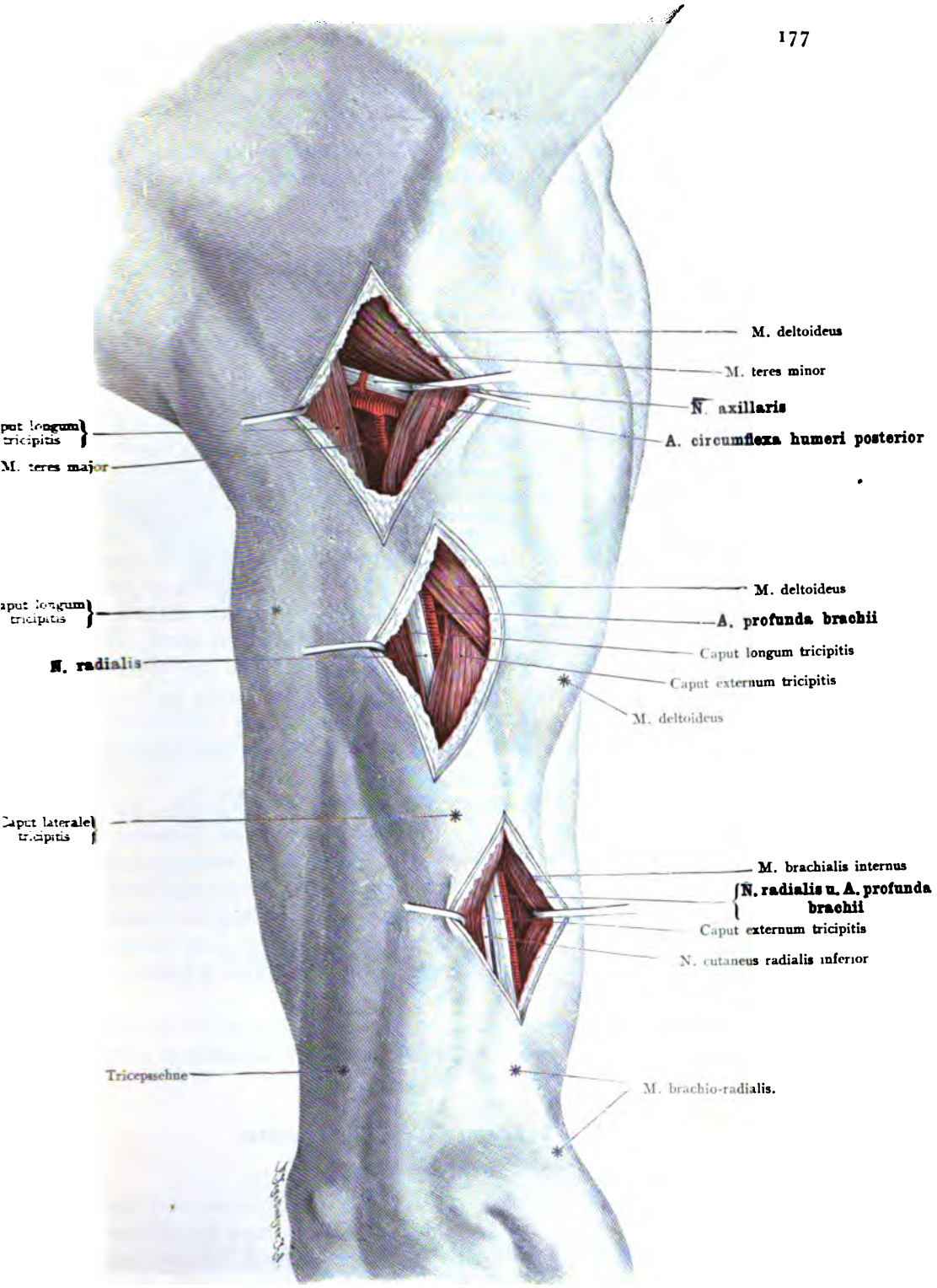

Fig. 46. 1. Lig. art. circumflexae humeri posterior und N. axillaris. 2. und 3. N. radialis und A. profunda brachii.

Tricepskopf medialwärts, Humerus lateral und Teres major nach unten kommt der Nerv und unter ihm die Arterie von vorne nach rückwärts heraus. Ersterer umfaßt die Hinterfläche des Knochens, um an die Unterfläche des Deltoides zu treten, wobei er einen Hautast dem Deltoidesrand entlang abwärts schickt. Unterhalb des Nerven kommt die A. circumflexa humeri posterior aus dem Zwischenraum zwischen Teres minor oben, Teres major unten hervor, mit auf- und abwärts gehenden Aesten. Der Hauptteil umfaßt den Oberarmhals von hinten. Nur durch den Anconaeus longus von der Circumflexa humeri getrennt, findet sich am unteren Rande der Scapula die A. circumflexa scapulae.

30) Ligatur der Arteria subscapularis und ihrer Aeste der **A. circumflexa scapulae** und **A. thoraco-dorsalis** (vergl. Fig. 44).

Schnitt am Arm beginnend entlang der Vorderfläche der hinteren Achselfalte bei stark abduziertem Arm. Auf der Fascie erscheinen Intercostalwurzeln des N. cutaneus brachii internus. Bei Trennung der Fascie darf man dieselbe nicht vom Muskel abheben, sonst hebt sich die Arterie mit ihr ab. Die Fascie muß gegen den Thorax zu gespalten werden. Nach Spaltung der Fascie erscheint die Arterie am Rande des Armansatzes des M. latissimus dorsi und des darunter liegenden Teres major, welche zusammen die hintere Achselfalte bilden, in lockerem Fettzellgewebe. Der Stamm ist kurz. Er ist daran zu erkennen, daß rückwärts aus ihm die A. circumflexa scapulae abgeht. Im Armwinkel des Schnittes sieht man auf der Wölbung des Humeruskopfes den Nervus axillaris.

Der eine Hauptzweig der A. subscapularis, nämlich die Art. circumflexa scapulae, tritt am oberen Rande des Latissimus (mit Teres major) zwischen diesem und dem Musc. subscapularis (samt Teres minor) mit einem Ast des N. subscapularis auf die Rückseite der Scapula und zwar auf der Thoraxseite des langen Tricepskopfes. Sie kann auch von hinten mittelst des für die Art. circumflexa humeri posterior (No. 29 und Fig. 46) geschilderten Verfahrens gefunden werden.

Der andere Hauptzweig, die Art. thoraco-dorsalis, ist die Fortsetzung des Stammes in der Furche zwischen Latissimus dorsi und Serratus anterior (vergl. Fig. 44).

f) Arteria brachialis und ihre Aeste.

31) Ligatur der Arteria brachialis (Fig. 47).

Die Hauptanhaltspunkte zur Orientierung am Oberarm sind der Sulcus bicipitalis internus und externus: vorn kann man den Biceps, hinten den langen Kopf des Triceps zwischen die Finger fassen und vom Knochen abheben.

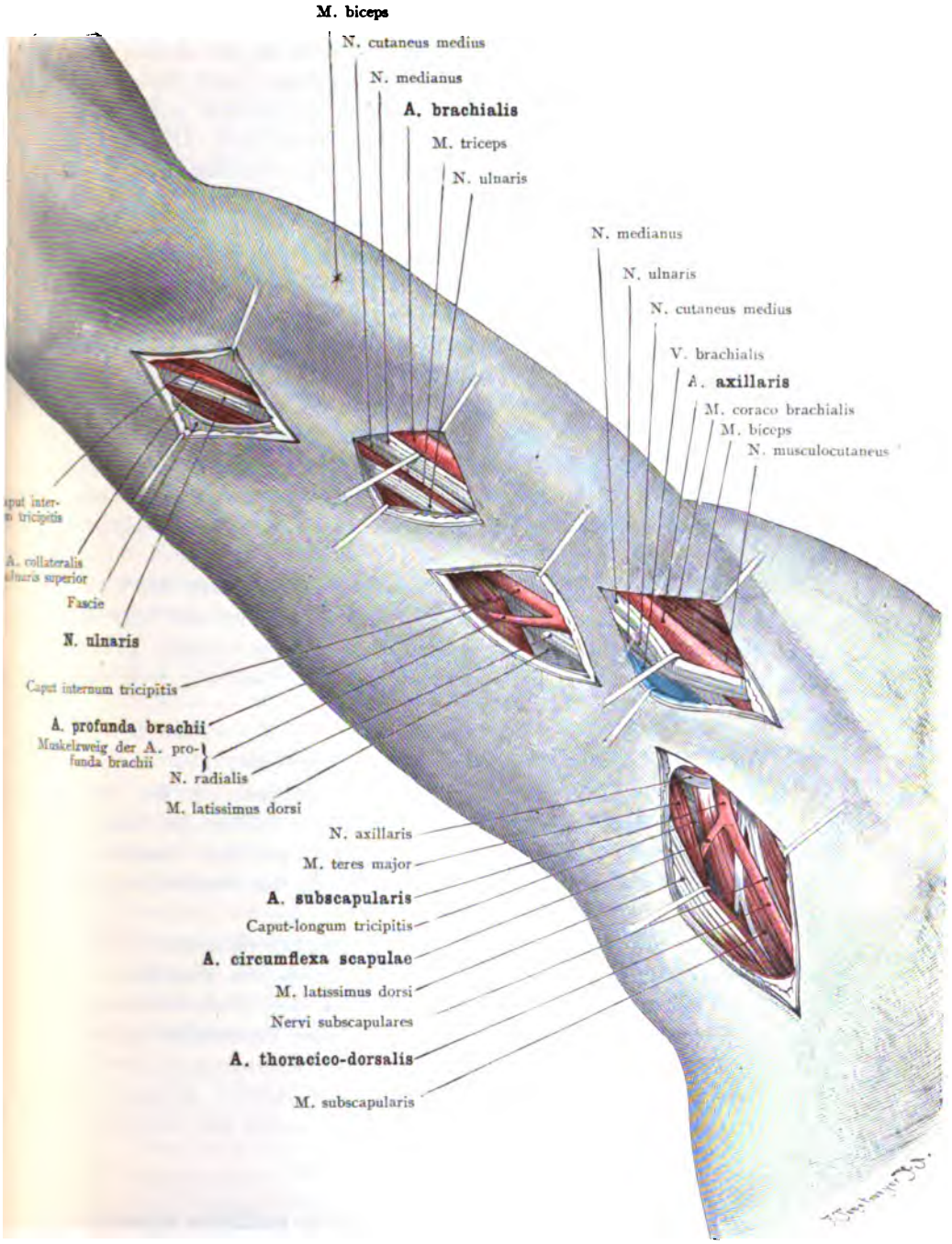

Fig. 47. A. axillaris, A. brachialis, A. profunda brachii, A. subscapularis, N. medianus, N. radialis, N. subscapularis, N. axillaris.

Die Arteria brachialis ist im Sulcus bicipitalis internus in ganzer Länge des Oberarmes fühlbar von dem in der Axilla fühlbaren Humeruskopf bis zur Mitte der Ellenbeuge unter dem ebenfalls gut fühlbaren Nervus medianus, welcher die Arterie in der Mitte von außen nach innen kreuzt, über dieselbe hingehend. Die Arterie ist in ihrer ganzen Länge gegen den Biceps komprimierbar.

α) Arteria brachialis in der Mitte.

Schnitt über dem Strang des N. medianus, der bei abduziertem Arm sehr deutlich fühlbar ist im Sulcus bicipitalis internus. Auf der Fascie der dünne Nervus cutaneus internus. Spaltung der Fascie und Freilegung des Muskelfleisches des Biceps, Abziehen dieses Muskels lateralwärts. Der Nervus medianus wird ganz freigelegt und isoliert medianwärts gezogen. Unmittelbar darunter die Arteria brachialis vor dem Ligamentum intermusculare int. am Knochen, mit zwei begleitenden Venen. Neben ihr medianwärts der N. cutaneus medius. Der N. ulnaris liegt unter der Fascie des inneren Kopfes des Triceps im hinteren Teil des Sulcus bicipitalis internus.

Unterhalb der Mitte des Oberarmes findet der Eintritt der Vena basilica in die Vena brachialis und der Durchtritt des Nervus cutaneus medius durch die Fascie statt. Diese Gebilde können durch denselben Schnitt, wie zur Brachialisunterbindung freigelegt werden.

β) Arteria brachialis in der Ellenbeuge.

Schnitt in der Richtung der Vorderarmachse, in der Mitte zwischen beiden Epicondylen beginnend, etwas näher der ulnaren Seite, medianwärts von der Bicepssehne. Auf der Fascie die schräg verlaufende Vena mediana und Hautäste des Nervus cutaneus medius.

Unter der dünnen Fascie treten die charakteristischen, schräg ulnarwärts verlaufenden Fasern des aponeurotischen Fascikels des Biceps zu Tage und werden in der Richtung des Hautschnittes gespalten. Unmittelbar darunter oder von dünner Fettschicht bedeckt liegt die Arterie, von zwei Venen begleitet. Lateralwärts liegt die längsgefaserte Bicepssehne. (Die Teilung der Arteria brachialis in die A. radialis und ulnaris findet fingerbreit unter der Gelenklinie statt.)

32) Ligatur der Arteria collateralis radialis superior.

Die Ligatur dieser über der A. profunda vor dem Knochen lateralwärts gehenden Arterie kommt bloß in loco einer Verletzung in Frage.

33) Ligatur der Arteria profunda brachii (vergl. Fig. 44 und 46).

α) Auf der Innenseite des Armes im oberen Drittel (am Unterrand des M. latissimus dorsi) (Fig. 44).

Schnitt im Sulcus bicipitalis internus von der Höhe der hinteren Axillarfalte abwärts durch Haut und Fascie. Auf dieser der N. cutaneus internus. Hinter dem weißen Streifen des Lig. intermusculare internum wird die Fascie gespalten auf dem Wulst des M. anconaeus longus. Auf der Vorderfläche des letzteren geht man gegen den Knochen zu oberhalb des Ansatzes des Anconaeus internus am Humerus. Entlang einem starken Ast der Arterie zum Caput internum des Triceps (A. collateralis media) kommt man zu der am Knochen liegenden Arteria profunda.

Hinter der Arterie liegt der N. radialis, der, von oben über die Sehne des Latissimus herabkommend, zwischen M. anconaeus internus und longus gegen die Rückfläche des Humerus herabtritt, Man darf beim Aufsuchen nicht zu weit nach hinten gehen, sonst kommt man hinter Nerv und Arterie, die hier im Sulcus bicipitalis internus dem Knochen anliegen. Die Auflagerung des Nerven auf dem Latissimus ist für den Radialis charakteristisch.

β) Ueber der Mitte auf der Rückfläche (Fig. 46).

Schnitt in einer senkrecht von der Olecranonspitze aufwärts gezogenen Linie auf der Rückfläche des Oberarmes fingerbreit hinter dem Hinterrande des Deltoides neben dem leicht abhebbaren Wulste des langen Kopfes des Triceps. Der Schnitt beginnt unter der Höhe der hinteren Axillarfalte und dringt abwärts in das Interstitium zwischen langem und äußerem Kopf des Triceps ein, welche bis auf den Knochen stumpf voneinander getrennt werden. Der Nervus radialis liegt zwischen den Ansätzen des inneren und äußeren Kopfes des Triceps, nachdem er am Unterrande des Latissimus dorsi unter dem langen Tricepskopf durchgetreten ist. Vor ihm liegt parallel die starke Arteria profunda brachii, ebenfalls dem medialen Umfang des Knochens anliegend.

γ) Auf der Außenseite des Oberarmes im unteren Drittel (Fig. 46).

Schnitt am Außenrande des leicht durch Umgreifen von hinten zu bestimmenden Wulstes des M. anconaeus externus), in der Mitte zwischen Deltoidesansatz und Epicondylus externus humeri, in einer von letzterem senkrecht aufsteigenden Linie. Freilegung des Muskelfleisches des Anconaeus durch Schnitt entlang dem Fascienstreifen, welcher das Ligamentum intermusculare externum anzeigt, und Ablösung des Musculus brachialis internus von letzterem Ligament bis

zum Knochen. Die Arterie kommt schräg von hinten hervor; neben ihr der Nervus radialis dicht am Knochen.

34) Ligatur der Arteria collateralis media.

Dieser Ast der Profunda brachii kommt, da er im Anconaeus internus verläuft, bloß bei Verletzung dieses Muskels in Frage (s. No. 33 α).

35) Ligatur der Arteria collateralis radialis inferior.

Diese Arterie ist der Endast der Profunda brachii. Sie bleibt hinter dem Lig. intermusculare laterale und kann hinter diesem am lateralen Rand des Caput laterale tricipitis im unteren Drittel des Oberarmes gefunden werden. Neben ihr N. cut. antibr. dors. des Radialis.

36) Ligatur der Arteria collateralis ulnaris superior

(vergl. Fig. 47 und 44).

Die Arteria coll. ulnaris superior begleitet den N. ulnaris. Im oberen Drittel liegt sie samt diesem hinter den großen Gefäßen und wird von dem gleichen Schnitt aus unterbunden, wie die Art. brachialis (Fig. 47), mit dem Unterschied, daß der N. medianus lateralwärts abgezogen wird und daß man medianwärts von den Hauptgefäßen in die Tiefe geht.

Von der Mitte abwärts liegt die Arterie hinter dem Lig. intermusculare internum. Schnitt (Fig. 44) wie zur Freilegung des Nervus ulnaris daselbst, Trennung der Fascie hinter dem erwähnten Ligament. Die Arterie liegt neben dem Nervus ulnaris auf dem Muskelfleisch des Caput internum des Triceps.

Am unteren Ende ist die Arterie auf der Rückfläche des Epicondylus internus zu fühlen und aufzusuchen neben dem Nervus ulnaris hinter dem Ligamentum intermusculare internum.

37) Ligatur der Arteria collateralis ulnaris inferior.

Die Arterie liegt auf der Basis des Epicondylus internus oberhalb des Wulstes des Pronator teres Ansatzes. Sie ist hier fühlbar. Man findet sie nach Spaltung der strammen Fascie, auf welcher ein Hauptast des Nervus cutaneus medius und die Vena basilica mit der Verbindungsstelle der Vena mediana liegt.

g) Arterien am Vorderarm und an der Hand.

38) Ligatur der Arteria radialis (vergl. Fig. 48 und 49).

Sie bildet die gerade Fortsetzung der Arteria brachialis, ist in zwei Drittel der Länge gut fühlbar, nirgends von Muskeln bedeckt,

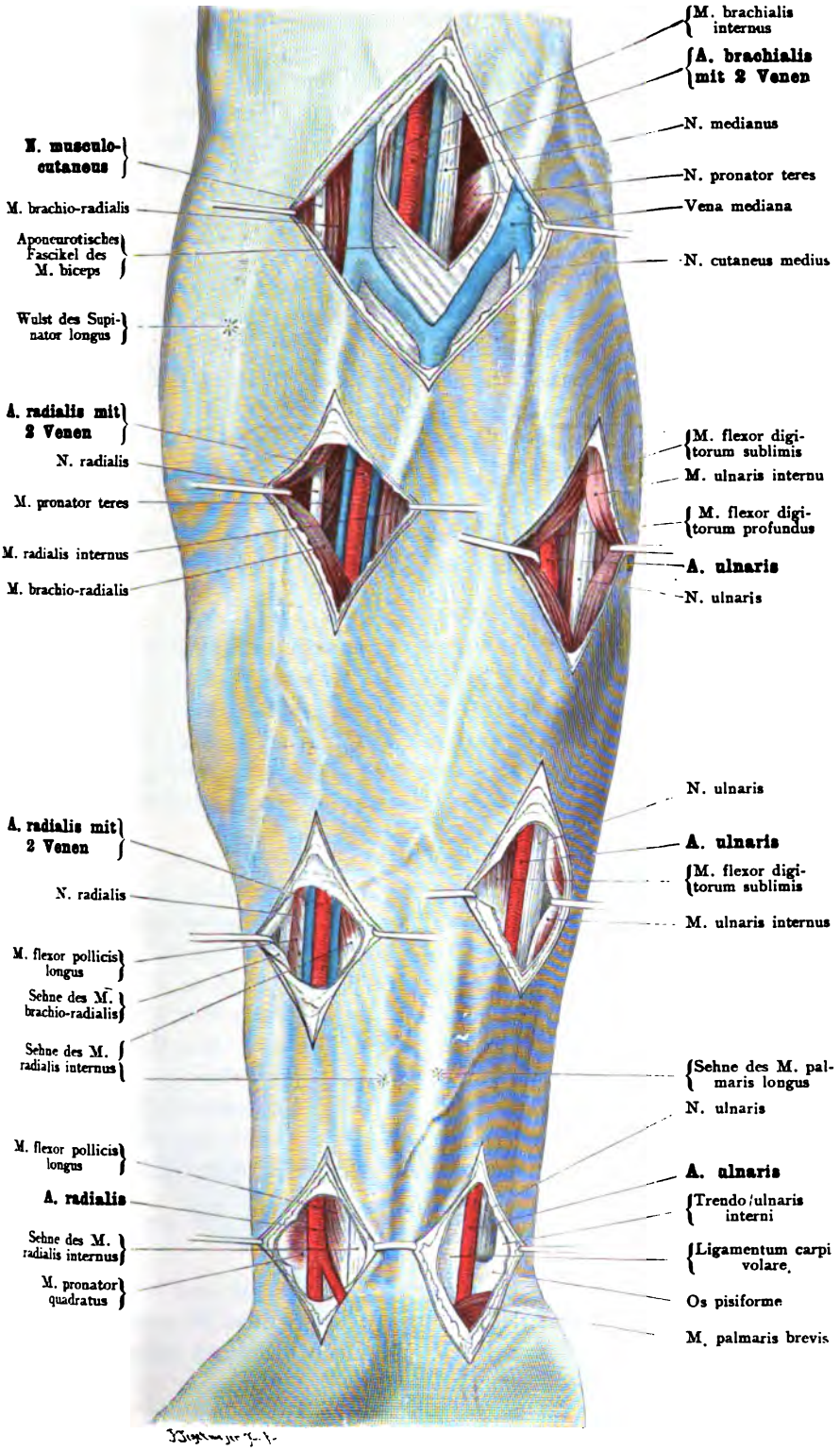

Fig. 48. A. brachialis, A. radialis, A. ulnaris.

nur im oberen Drittel ist der M. brachioradialis durch die Fascie über dieselbe herübergezogen. Die Richtung der Arterie ist bestimmt durch eine Linie von der Mitte der Ellenbeuge zur Stelle, wo man den Puls fühlt, resp. unterhalb dieser zum Vorsprung des Os multangulum majus. Diese Linie bezeichnet gleichzeitig das Grenzgebiet der Ausbreitung der Muskeläste des Nervus medianus und des N. radialis am Vorderarm.

α) Im oberen Drittel:

Die Arteria liegt tief auf dem Supinator brevis und dem Pronator teres, weil die Muskelwülste des Brachioradialis und des Radialis internus sich stark erheben. Schnitt in der deutlich fühlbaren Furche zwischen diesen Muskeln. Auf der Fascie erscheint die Vena cephalica und ein starker Ast des N. musculo-cutaneus. Spaltung der Fascie. Der M. brachioradialis ist gehörig radialwärts abzuziehen; die Arterie liegt tief auf dem Radialansatz des Pronator teres. Auf der radialen Seite der Arterie liegt der oberflächliche (sensible) Ast des Nervus radialis, aber in einiger Entfernung und tiefer, an der Unterfläche des Muskelfleisches des Brachioradialis.

β) Im mittleren Drittel:

Schnitt in der Furche, wo man zwischen den Muskelwülsten des M. radialis internus und brachioradialis den Radius fühlt. In der Furche liegt die Arterie auf dem Radialansatz des M. flexor pollicis longus und Flexor dig. com. sublimis. An ihrer radialen Seite der Ramus superficialis nervi radialis etwas entfernt und tiefer unter dem Brachioradialis, unter welchem er dorsalwärts zieht.

γ) Ueber dem Handgelenk:

Schnitt bei hyperextendierter Hand zwischen vorspringender Sehne des Musculus radialis internus und Radiusrand. Spaltung von Haut und Fascie; Arterie geht am unteren Rande des Pronator quadratus nach der Radialseite der Handwurzel in die Tiefe und sendet bloß einen dünnen Ast subfascial gegen den Vorsprung des Os multangulum majus auf der Vola abwärts. Am Radiusrand erscheinen, von ihrer Scheide eingehüllt, die Sehnen des Abductor und Flexor pollicis brevis. Der Ramus superficialis des Nervus radialis ist nicht mehr zu sehen, da er am unteren Drittel des Vorderarmes unter der Sehne des M. brachioradialis dorsalwärts tritt.

δ) Auf dem Dorsum des Handgelenks (in der sogenannten Tabatière) (Fig. 49).

Längsschnitt vom unteren Radiusende bis auf die Basis des Metacarpus I zwischen den sichtbaren Sehnen des M. extensor pollicis longus und brevis. Das Gefäß ist durch die Haut fühlbar. In der

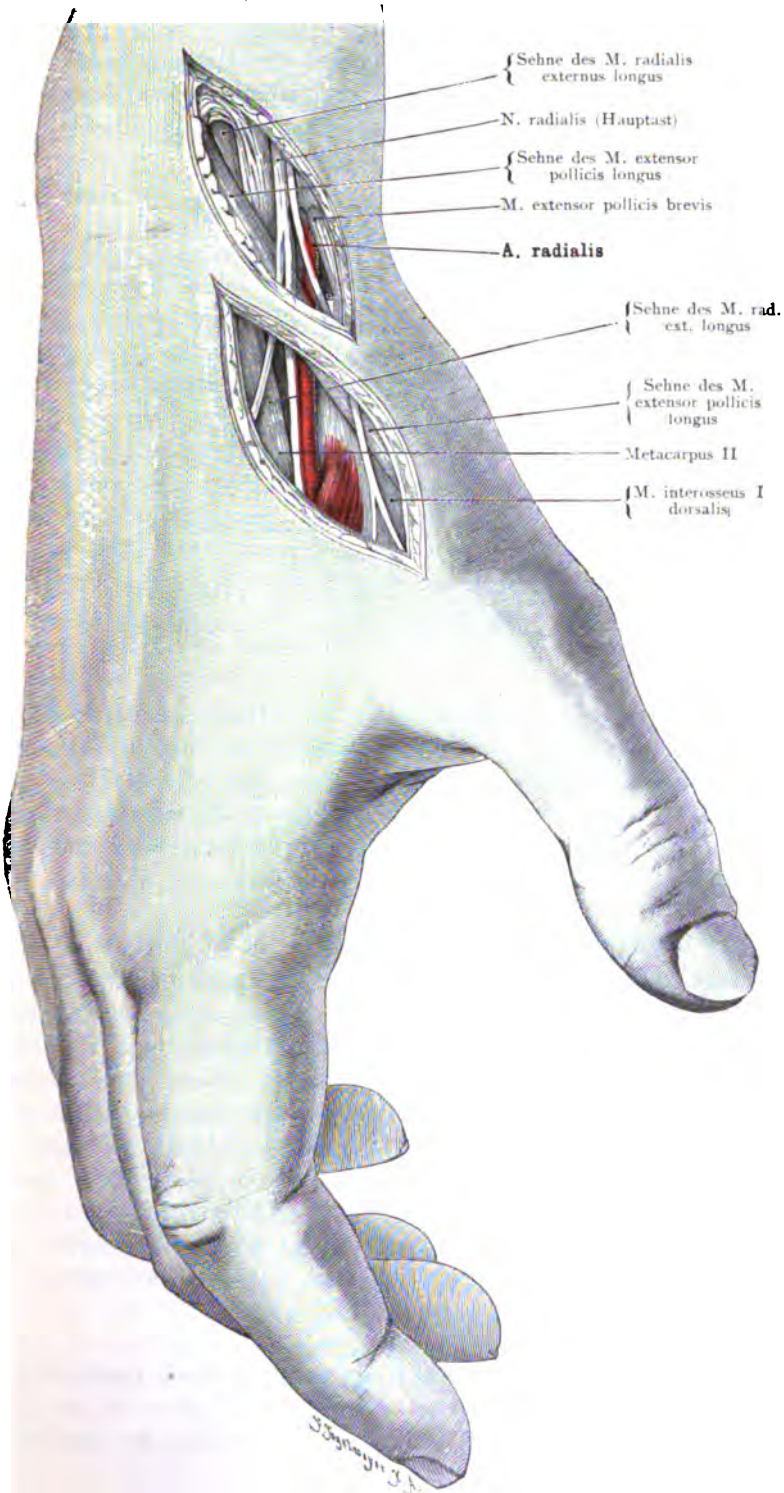

Fig. 49. Arteria radialis auf dem Dorsum manus. Dorsalast des N. radialis.

Unterhaut sind die parallel den Sehnen laufende Vena cephalica und der Nervus radialis dorsalis, welcher auf der Radialseite des Radius fühlbar ist, zu schonen. In schräger Richtung zum Verlauf dieser Gebilde und der Sehnen liegt unter der Fascie die Arterie auf Gelenkkapsel und Knochen.

ε) Auf dem Handrücken (Fig. 49).

Die Arterie stellt die Hauptzufuhr zum Arcus volaris profundus dar. Schnitt auf das hinterste fühlbare Ende des Interstitium intermetacarpeum von Daumen und Zeigefinger längs der Ulnarseite der Schne des M. extensor pollicis longus. Das Gefäß ist hier fühlbar. Auf der Fascie ist der schräg von der Radialseite aufsteigende Dorsalast des N. radialis und die Vena cephalica zu schonen. Eindringen zwischen den Basen der erwähnten Metacarpalknochen, zwischen denen die Arterie unter dem jene vereinigenden queren Bande liegt. Weiter abwärts liegt zwischen den Metacarpalknochen der M. interosseus dorsalis primus. Auf der Ulnarseite erscheint der breite Sehnenansatz des M. radialis externus longus am Metacarpus II. Die Arterie gibt vorher den leicht mit ihr zu verwechselnden gemeinsamen Digitalast für Zeigefinger und Daumen ab.

Von den Aesten der Arteria radialis kommen die Arteria recurrens radialis, die Rami carpi dorsalis und volaris nur für direkte Ligatur in Wunden in Frage. Die Arteria volaris superficialis ist der schwächere Zufuhrast unter der zarten Fascie der Muskulatur des Daumenballens zum Arcus volaris superficialis (s. daselbst).

39) Ligatur der Arteria ulnaris (vergl. Fig. 48).

Sie ist im unteren Drittel fühlbar, weil zum größten Teil nicht von Muskeln bedeckt; oben liegt sie nach winkeligem Abgang aus der Arteria brachialis zwischen den tiefen Muskeln, nämlich zwischen M. flexor digitorum sublimis und profundus. Die Linie, welche die Richtung der Hautschnitte zu ihrer Unterbindung angibt, geht vom Epicondylus humeri internus zum Vorsprung des Os pisiforme. Sie entspricht nicht der Lage der Arterie, welche namentlich oben viel mehr nach der Medianlinie liegt. Für die Unterbindung an der Abgangsstelle gelten die Vorschriften wie für die Art. brachialis in der Ellenbeuge, bloß wird der Schnitt etwas abwärts verlängert.

α) In der oberen Hälfte.

Schnitt bei abduziert gehaltenem Arm in einer Linie senkrecht vom Hinterrand des Epicondylus internus humeri abwärts. Der Schnitt darf aber nicht höher als 4 Finger breit unterhalb des Epicondylus

beginnen (also an der Grenze des oberen und mittleren Drittels des Vorderarmes) und darf nicht vor diese Linie fallen. Er trifft den volaren Rand des M. ulnaris internus, der durch eine fühlbare Furche abgrenzbar ist. Gelegentlich ist durch die Haut hindurch der Nervus ulnaris fühlbar. Nach Spaltung der Haut tritt auf der Fascie die Vena basilica mit einem Ast des N. cutaneus medius zutage. In der Fascie ist das Interstitium zwischen M. ulnaris internus einerseits und dem darunterliegenden M. flexor sublimis andererseits durch einen deutlichen weißen Streifen angezeigt. Nach Spaltung der Fascie, entlang diesem Streifen, dringt der Finger stumpf neben dem M. ulnaris internus auf der Vorderfläche des Flexor digitorum profundus lateralwärts in die Tiefe, den Flexor sublimis seitwärts schiebend. Ist man im richtigen Interstitium zwischen den beiden letztgenannten Muskeln, so trifft man zuerst auf den starken Nervus ulnaris. Man geht vor dem Nerven lateralwärts, da dieser die darunterliegenden Muskeln (Ulnaris internus und Flexor profundus) mit Aesten versorgt, und findet die Arterie $^1/_2$—$1^1/_2$ cm entfernt von demselben (je nach Höhe) gegen die Achse des Vorderarmes zu. Gegen das obere Ende ist die Arterie weiter radialwärts vom Nerven entfernt.

β) In der unteren Hälfte.

Schnitt in der Furche zwischen Musculus ulnaris internus und Palmaris longus auf die Fingerflexoren; diese Furche ist deutlich ausgeprägt in der senkrechten Verlängerung vom Radialrand des Os pisiforme aufwärts. Spaltung von Haut und Fascie; Eingehen auf die Flexorenbündel, nicht unter den Musculus ulnaris internus. Arterie zwischen zwei Venen. Nervus ulnaris dicht an ihrer ulnaren Seite.

40) Ligatur der Arteria interossea communis (Fig. 50).

Dieser Ast der A. ulnaris kann freigelegt werden von demselben Schnitt, wie die Arteria ulnaris im oberen Drittel (Fig. 48), indem man auf dem M. flexor profundus radialwärts geht, bis man den Nervus medianus mit seinen Zweigen trifft. Unter letzterem geht die A. interossea gegen das Ligamentum interosseum zwischen Flexor digitorum profundus und Flexor pollicis longus. Auf ihr liegt der Nervus interosseus des Medianus.

Die Arteria interossea kann auch mit demselben Schnitt wie der Medianus im oberen Drittel freigelegt werden. Die Arteria ulnaris liegt hier in der Tiefe neben dem Radius (resp. dem Wulst des Supinator brevis) oberhalb des Sehnenbogens des Flexor dig. sublimis, unter welchem sie dicht am Radius die Arteria interossea herabsendet.

Von den übrigen Aesten der Arteria ulnaris kommen die A.

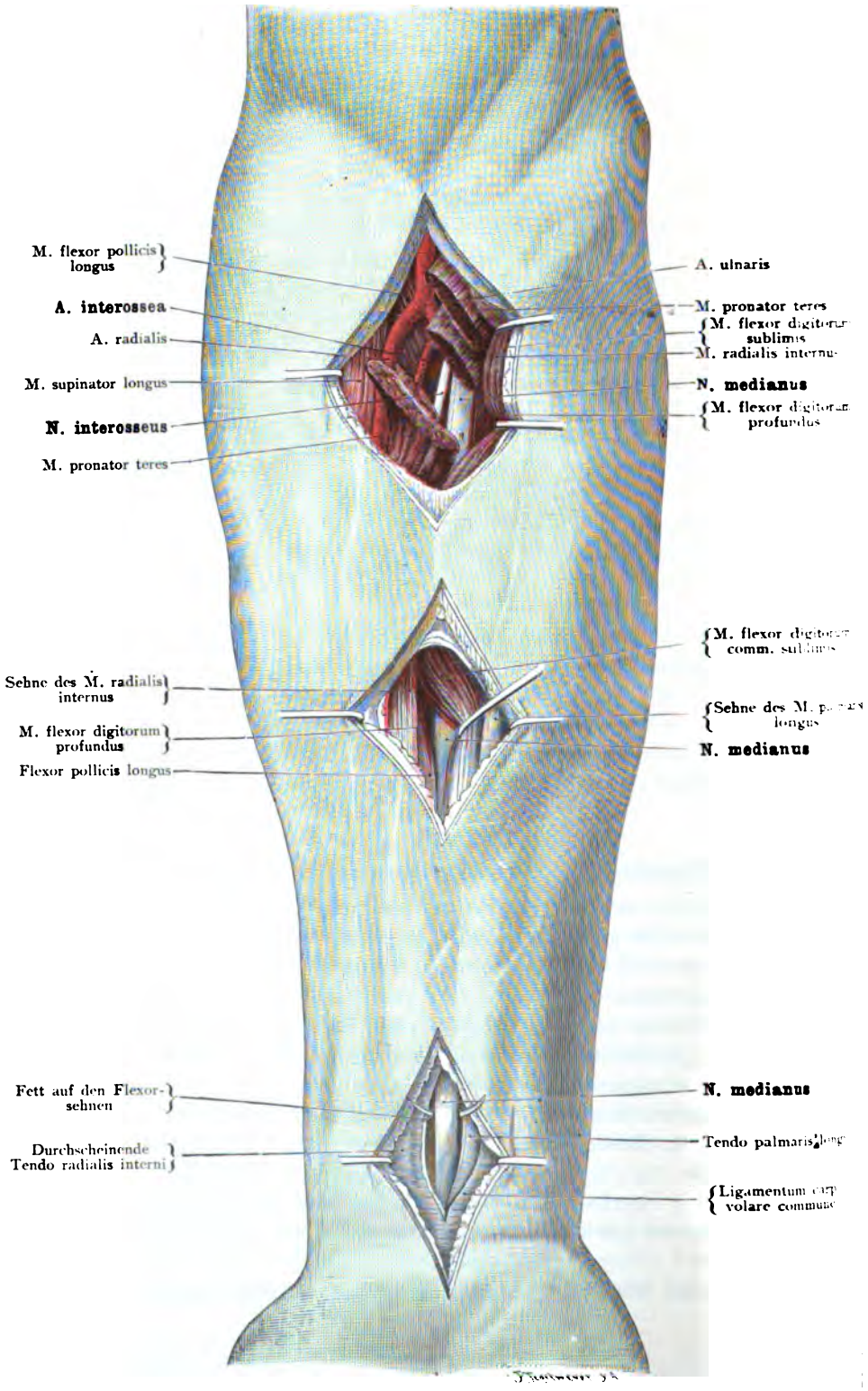

Fig. 50. N. medianus, N. interosseus und A. interossea.

recurrentes ulnares zum Rete art. cubiti, sowie die Rami carpei dorsalis und volaris zum Rete carpi nicht in Frage für die Ligatur. Für den Ramus volaris profundus, den kleineren Zufuhrast zum Arcus volaris profundus, vergleiche die Ligatur des letzteren.

41) Ligatur des Arcus volaris superficialis (Fig. 51).

Längsschnitt von der Vereinigungsstelle des Daumen- und Kleinfingerballens in der Richtung gegen den 4. Finger zu; seine Mitte soll in der Querlinie der Falte zwischen Hand und abduziertem Daumen liegen. An dieser Kreuzungsstelle der beiden Linien ist der Arcus pulsierend fühlbar. Nach Trennung der Haut, des oft starken Panniculus und der starken sehnigen Fascia palmaris tritt sofort unter deren glatter Unterfläche (in Fett eingelagert) der Arcus zu Tage. Derselbe ist die Fortsetzung der Arteria ulnaris und beginnt hier sich bogenförmig nach der Daumenseite zu wenden. Abwärts gehen aus ihm die starken Arteriae digitales communes hervor. Der Arcus liegt auf den längs verlaufenden Fingerästen des Nervus ulnaris (letztere werden sichtbar) und medianus. Findet man die Arterie nicht, so ist die Arteria ulnaris am Os pisiforme zu unterbinden.

Der Nervus ulnaris ist in demselben Schnitt freizulegen; der oberflächliche Ast läuft über den fühlbaren Hamulus ossis hamati abwärts, hier durch die Haut fühlbar; der tiefe Ast dringt zwischen Adductor und Flexor brevis an der ulnaren Seite des erwähnten Hamulus in die Tiefe und versorgt den Flexor brevis und Opponens digiti minimi, 2 Lumbricales und die sämtlichen Interossei samt Adductor pollicis.

42) Ligatur des Arcus volaris profundus (Fig. 51).

Im Gegensatz zum Arcus sublimis wesentlich aus der Arteria radialis hervorgehend, gibt der tiefe Bogen starke Gefäße für die Seitenränder der Hand ab, während seine Rami intermetacarpei bloß schwach sind. Er reicht weniger tief abwärts als der oberflächliche Bogen. Schnitt in der Falte des Daumenballens, von der oberen Vereinigungsstelle desselben mit dem Kleinfingerballen in der Richtung gegen den Zeigefinger zu. Mitte des Schnittes der Mitte des Daumenballens entsprechend. Spaltung von Haut und Fascia palmaris, Ligatur des oberflächlichen Bogens.

Es tritt die oberflächliche Lage der Daumenmuskeln zu Tage (Opponens pollicis) und wird oben samt Lig. carpi volare etwas eingeschnitten. Darunter erscheint der dünne Bauch des M. lumbricalis I mit der weißen Flexorsehne des Zeigefingers ulnarwärts. Am radialen Rande des Lumbricalis geht man zwischen ihm und den Daumenmuskeln ein. Letztere werden samt dem radialen Ast des

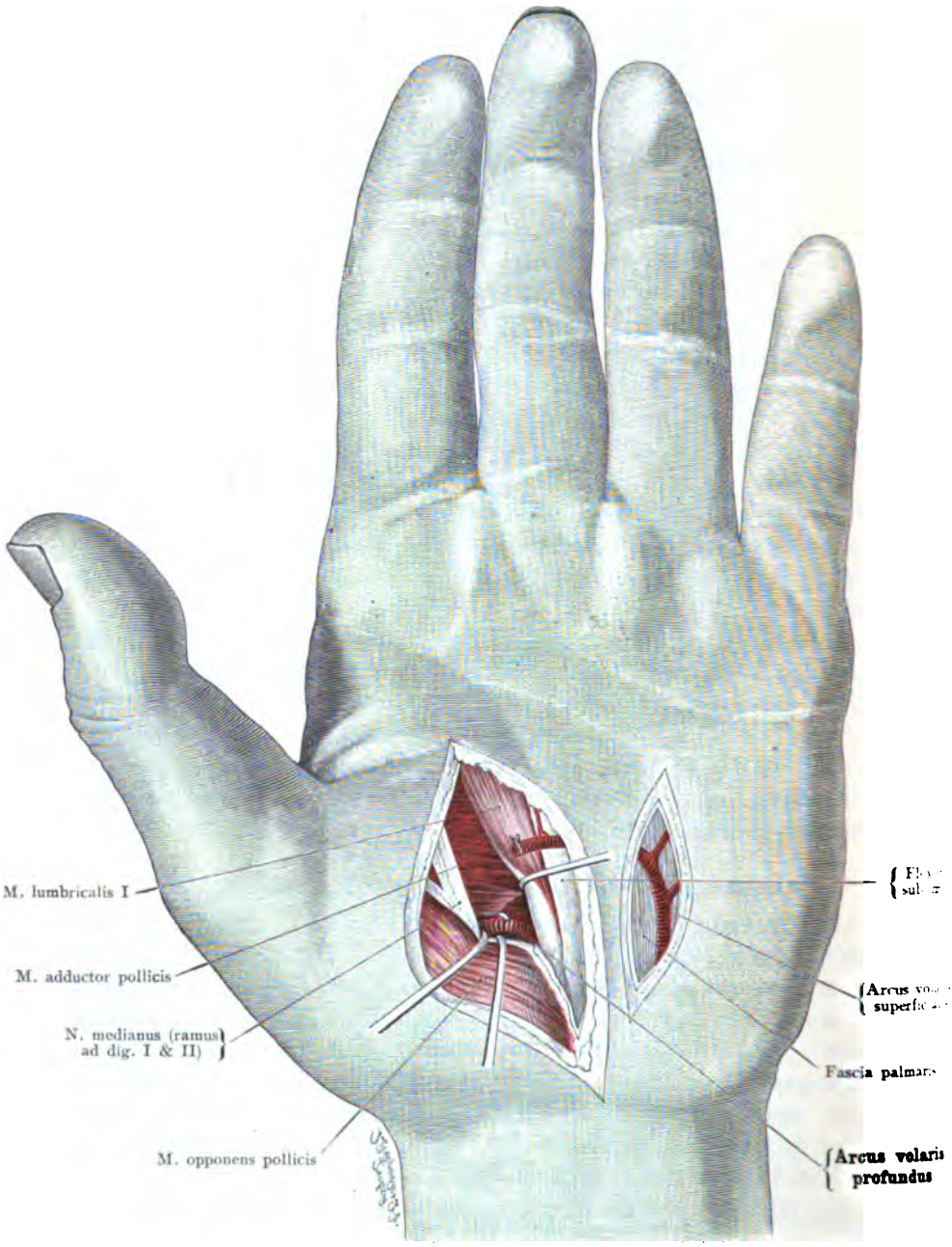

Fig. 51. Ligatur des Arcus volaris superficialis und profundus. Der Stumpf des Arcus volaris superficialis ruht in der Zeichnung direkt auf den Sehnen des Flexor sublimis, ist aber in Wirklichkeit durch die Fascia palmaris von denselben getrennt.

N. medianus gegen den Daumen zu bei Seite gezogen. Es erscheinen die queren Fasern des M. adductor pollicis, dessen oberer Rand nach der Vola (resp. fingerwärts) abgezogen wird.

An der Stelle, wo man von Dorsum und Vola her 2 Finger zwischen den Basen des I. und II. Metacarpus nähern kann, erscheint die querlaufende Arterie auf der die Knochen und Msc. interossei deckenden tiefen Fascie.

43) Ligatur der Arteriae digitales volares communes und Arteriae digitales volares propriae.

Die von dem Arcus volaris superficialis abgehenden starken Arteriae digitales volares communes sind der Ligatur in ähnlicher Weise wie der Arcus volaris superficialis unter Spaltung der Aponeurosis palmaris zugänglich.

Ebenso kann man an den beiden Rändern der Volarseite der Grundphalangen die Arteriae digitales volares propriae (die gut fühlbar sind) unterbinden. Sie versorgen die Mittel- und Endphalangen ganz.

Dagegen sind die Arteriae metacarpeae volares aus dem Arcus profundus und die Arteriae metacarpeae dorsales aus dem Rete carpi, sowie die dünnen Arteriae digitales dorsales zur Grundphalanx einer Ligatur nicht zugänglich, außer in Wunden.

h) Aeste der Aorta thoracalis.

44) Ligatur der Arteriae intercostales (Fig. 52).

Von den Aesten der Brustaorta, welche sich vom 4.—12. Brustwirbel erstreckt, kommt für direkte Unterbindung bloß die 3. bis 11. Intercostalarterie in Frage. Sie verdienen schon nahe ihrem Ursprung, wo sie an den unteren Rand des Capitulum costae herantreten, Beachtung, z. B. bei der Costo-Transversectomie zur Freilegung der Wirbelkörper.

Der Hauptast aber, der der Unterbindung zugänglich ist, ist der obere Zweig der Intercostalarterie, welcher sich an den unteren Rand der Rippen anschmiegt, erst bloß von der Pleura und dann dem M. transversus thoracis posterior bedeckt. Im weiteren aber verläuft der Hauptast dieser Arterie zwischen den beiden Intercostalmuskeln am unteren Rande der Rippe, während ein kleinerer Ast am oberen Rande verläuft. Ihre Unterbindung ist nicht leicht, und zwar weil die Arterie versteckt unter dem überhängenden vorderen unteren Rippenrand verläuft.

Man spaltet den schräg medianwärts herablaufenden M. intercostalis externus dicht am Knochenansatz und zieht ihn abwärts; so

wird der Nerv und mit ihm die Arterie aus der Rinne unten an der Rippe herabgezogen und können dieselben (mit großer Sorgfalt) mit dem stumpfen Arterienhaken umgangen werden. Man kann

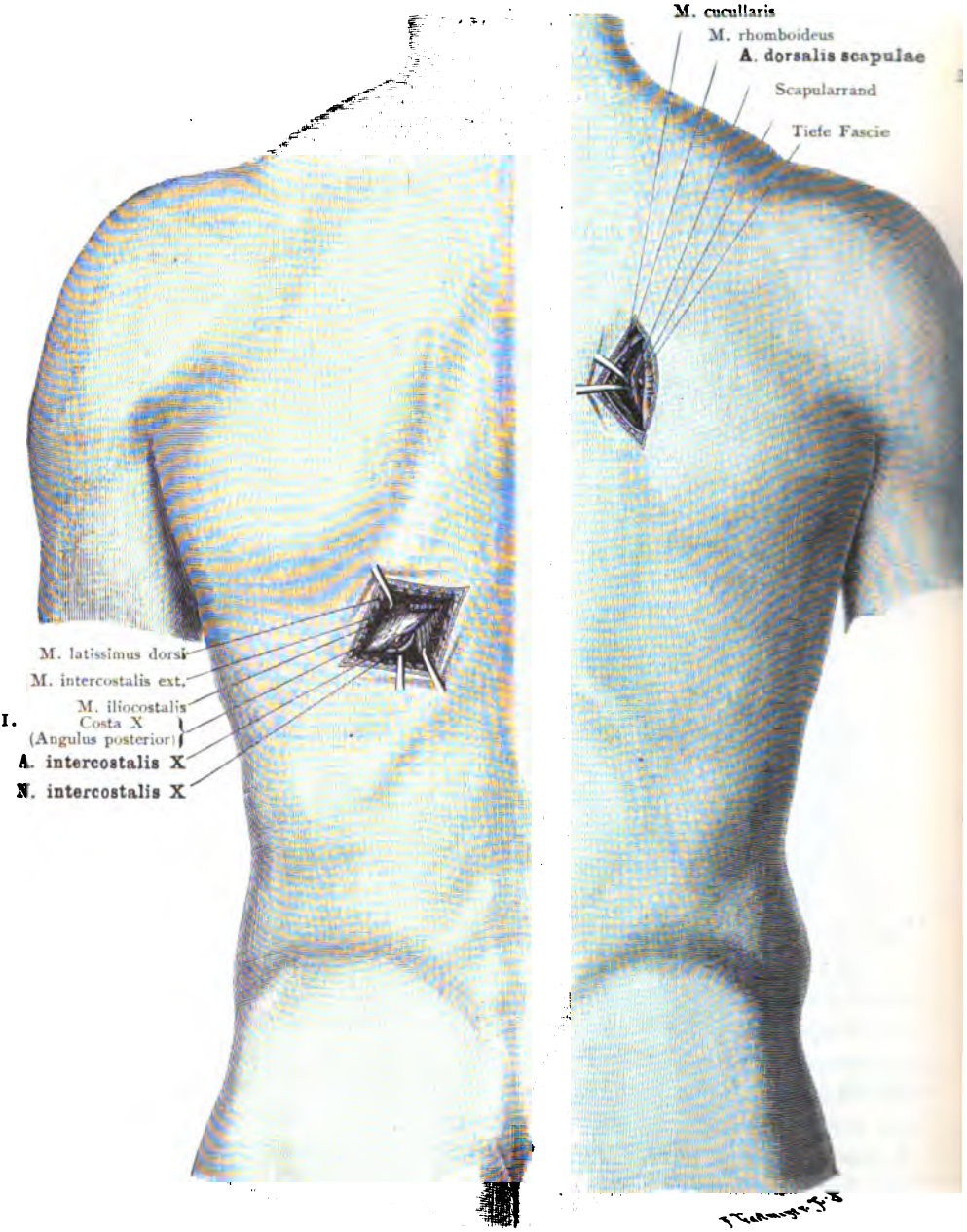

Fig. 52. 1. Freilegung der X. Rippe, der Arteria und Nervus intercostalis X. 2. Ligatur der Arteria dorsalis scapulae (Endastes der Transversa colli).

auch zu größerer Sicherheit die Resektion eines Stückes der überliegenden Rippe subperiostal ausführen.

i) Aeste der Aorta abdominalis.

Ueber die Ligatur der Aorta abdominalis ist das Nötige bereits in No. 1 dieses Abschnittes gesagt worden.

45) Von den **Rami parietales** der Bauchaorta kommen nicht in Betracht die Arteriae phrenicae zur Unterfläche des Zwerchfells. Der Endast der Aorta: die Arteria sacralis media muß öfter ligiert werden bei Ablösung der Weichteile von der Vorderfläche des Steißbeins und des Os sacrum, z. B. bei Rectumexcision.

Die starken Arteriae lumbales gelangen, von den Ursprüngen des Diaphragma und des M. iliopsoas bedeckt, in die Schichten der Bauchwand. Allein ihre Lage ist nicht so genau bestimmbar, daß sie anders als in einer Wunde einen sicheren Anhalt zur Ligatur bieten würden ohne zu große Nebenverletzungen.

Von den Rami viscerales der Aorta abdominalis ist mit Rücksicht auf eventuelle Ligatur folgendes zu sagen:

46) Die **Arteria coeliaca**, oberhalb des Pankreas entspringend, darf wegen der Wichtigkeit ihrer Gefäßversorgung nicht ligiert werden. Ebenso hat die Ligatur einer ihrer Hauptäste, nämlich der Arteria hepatica beim Menschen, wo sie bei dem Versuch der Exstirpation von verwachsenen Magenkrebsen gelegentlich verletzt worden ist, den Tod durch plötzliche Ausschaltung der Leberfunktion meist schon in den ersten Tagen zur Folge. Man muß deshalb sehr Sorge tragen, das Lig. hepato-duodenale, in welchem sie links von Ductus choledochus und Vena portae liegt, nicht zu verletzen. Nach HABERER[1]) darf man zwar den Hauptstamm der Art. hepatica unterbinden (Art. hep. communis), ebenso die Art. hep. propria vor Abgabe der Art. gastrica dextra, aber nicht jenseits derselben.

Dagegen kann die Ligatur des Hauptastes der Arteria hepatica, Arteria gastro-duodenalis, und ihrer 2 Aeste (Arteria pancreatico-duodenalis superior und gastro-epiploica dextra) ohne Bedenken ausgeführt werden laut Erfahrung an Menschen bei Pylorusresektion.

Ebenso darf ein kleinerer Ast der Hepatica, die Arteria gastrica dextra ohne Bedenken unterbunden werden, selbst gleichzeitig (nach FRICKERs Experimenten) mit der Art. gastro-duodenalis (vergl. Notiz in No. 47). Bei Ligatur der Art. pancreatico-duodenalis superior tritt genügende Blutversorgung von der gleichnamigen Inferior aus der Mesenterica superior ein (FRICKER).

1) Arch. f. klin. Chir., Bd. 78.

47) Ligatur der Arteria gastrica sinistra.

Die A. gastrica sinistra sowohl als die von rechts entgegenkommende A. gastrica dextra aus der A. hepatica darf ohne Gefahr für die Ernährung des Magens ligiert, ja in ganzer Länge exstirpiert werden, falls — wie dies bei Magencarcinom oft sich findet — eine Kette krebsiger Lymphdrüsen sich längs der kleinen Kurvatur hinzieht. Die Mitentfernung der begleitenden, von links nach rechts ziehenden Vena coronaria ventriculi ist ebenfalls unbedenklich, weil am Magen die Gefäßversorgung von der großen und kleinen Kurvatur her erfolgt und die betreffenden Gefäße ineinander übergehen. Die Gefäße liegen entlang der kleinen Kurvatur zwischen den Blättern des Omentum minus.

Gleichzeitig die Arteria gastrica sin. und die gastro-epiploica sin. zu ligieren, könnte bedenklich erscheinen; doch hat Dr. FRICKER durch seine Experimente bewiesen, daß man die A. gastro-duodenalis (also samt der A. gastro-epiploica dextra) gleichzeitig mit der A. gastrica dextra unterbinden darf ohne Schaden, indem die Blutzufuhr von den gleichnamigen Gefäßen der linken Seite völlig genügend besorgt wird (s. No. 48).

48) Ligatur der Arteria lienalis.

Dieser mächtigste Ast der Arteria coeliaca außer der A. hepatica ist bei Verletzungen sowohl des Stammes als der Milz einer Unterbindung zugänglich. Ganz besonders aber kommt die Ligatur dieser Arterie in Frage bei starken Blutungen aus einem tief greifenden Ulcus ventriculi, welches das Gefäß arrodiert hat.

Dieselbe Indikation gilt ihrem Ast, der Arteria gastro-epiploica sinistra, übrigens ebenso den bereits erwähnten Arteriae gastricae sin. und dextra, gastro-epiploica dextra, resp. auch der gastro-duodenalis. Die Milzarterie verläuft hinter dem Magen quer am oberen Rande des Pankreas.

49) Provisorische und definitive Ligatur der Magen-, Pankreas- und Duodenumarterien.

Ich möchte nicht unterlassen, hier schon — obschon ich bei der Besprechung der Magenresektion darauf zurückkomme — aufmerksam zu machen, daß von E. FRICKER[1]) sehr interessante Versuche zu diesem Kapitel angestellt worden sind auf meine Anregung hin, welche zeigen, wie vollkommen bei Ligatur der Art. gastrica dextra und gastro-duodenalis der Arterienbogen an der kleinen und großen Kurvatur des Magens von der linken Seite her die Zirkulation gewährleistet[2]).

1) Inaug.-Dissertat. Bern, 1902.

2) Eine neue Dissertation soll dies auch für die queren Gefäße am Magen zu zeigen versuchen.

FRICKER hat seine Versuche an Hunden gemacht, welche ganz ähnliche Verhältnisse wie der Mensch darbieten. Er hat dabei noch die interessante Tatsache festgestellt, daß dank der vollkommenen Herstellung der Zirkulation die sonst nach Operationen so oft beobachteten zahlreichen Adhäsionen an der Operationsstelle ausbleiben. Es mag dies zwar noch einen anderen Grund haben, auf welchen wir bei der Frage der Magenresektion zurückkommen wollen.

Temporär kann durch Klemmzangen (wie die DOYENsche in der von uns modifizierten Form) eine Darmschlinge und ein größerer Magenabschnitt ganz blutleer gemacht werden bis zu 1—1¼ Stunde, ohne daß bei Hunden irgend eine bleibende Zirkulationsstörung sich geltend macht.

50) Ligatur der Arteria mesenterica superior.

Die Ligatur dieser Hauptarterie des Dünn- und Dickdarms, welche unterhalb des Pankreas in die Wurzel des Mesenteriums tritt, ist unzulässig und wir erwähnen dieselbe nur, weil es bei Excision von Tumoren, welche mit Därmen und Mesenterium verwachsen sind, vorkommen kann, daß große Aeste dieses Gefäßes verletzt werden. Sobald solches geschieht, ist es indiziert, zu kontrollieren, in welchen Gefäßen im Bereich des Mesenterialansatzes am Darm die Pulsation aufgehört hat und die ganze zugehörige Partie zu resezieren.

Am Dünndarm treten große Aeste (Arteriae intestinales) viel dichter aneinander nahe an den Darm heran. Am Dickdarm dagegen sind die Hauptstämme (Arteria ileo-colica, colica dextra und media) weit getrennt und verbinden sich bloß durch gewaltige Bogen miteinander. Es vermag deshalb am Dickdarm ein Hauptstamm nicht für den anderen einzutreten und ganz besonders macht man bei Läsion der Colica media die Erfahrung, daß die Colica sinistra aus der Arteria mesenterica inferior nicht genügend Blut einzutreiben vermag zur Ernährung des Colon transversum. Es soll daher absolut festgehalten werden (vergl. Notizen zur Magenresektion), daß bei Läsionen der Arteriae colicae und bei Resektionen des Mesocolon transversum das Colon so weit reseciert werde, als der Puls in der Nähe des Darmes nicht mehr fühlbar ist.

Auf eine wichtige Indikation zur Freilegung der Arteria mesenterica superior (und inferior) sei dagegen hier noch aufmerksam gemacht, nämlich die Thrombose resp. Embolie der Mesenterialgefäße.

Die Symptome sind[1]) sehr charakteristisch in Form von plötzlicher heftiger Kolik mit heftigem Erbrechen, starken Magendarmblutungen und baldigen peritonitischen Erscheinungen.

1) Vergl. in LANGENBECKs Arch., Bd. 70 die Mitteilung von 4 Beobachtungen KÖRTEs durch FALKENBURG.

JACKSON, PORTER und QUINBY[1]) haben 214 Fälle von Embolie und Thrombose der Mesenterialgefäße zusammengestellt. Die Hauptbehandlung ist rechtzeitige Resektion des gangränösen Darmstückes.

51) Ligatur der Arteria mesenterica inferior.

Obschon diese Arterie tiefer entspringt, als die Arteriae renales und spermaticae internae, so reihen wir sie doch gleich hier an, weil über ihre Ligatur und diejenige ihrer Aeste dasselbe zu sagen ist, wie für die Art. mesenterica superior. Dieselbe ist unzulässig, wie diejenige der Colica sinistra, ihres Hauptastes.

Weniger bedenklich erscheint die Ligatur einer Arteria sigmoidea, weil diese zahlreicher sind.

Ob der Endast, die Arteria haemorrhoidalis superior (vergl. hierzu auch No. 54 und Fig. 53), wie es aus gewissen Beschreibungen, wie denjenigen REHNs von der Amputatio recti hervorzugehen scheint, straflos unterbunden werden kann, scheint mir nicht völlig sicher. Natürlich darf dies geschehen, wenn das ganze Rectum exstirpiert werden muß, und es hat dann die vorgängige Ligatur einen großen Vorteil. Wie weit aber bei Erhaltung des oberen Endes des Rectum eine Herstellung der Zirkulation aus Aesten der Hypogastrica, namentlich der Haemorrhoidalis media, zu erwarten ist, bleibt fraglich.

Daß man einen der beiden neben und hinter dem Rectum herabziehenden Aeste der Art. haemorrhoidalis superior dagegen dank der reichlichen Queranastomosen ligieren darf, scheint fraglos.

52) Ligatur der Arteria renalis.

Eine Ligatur der Arteria suprarenalis kommt nicht anders in Frage trotz der Wichtigkeit des Organs als im Verlaufe einer Operation.

Die Ligatur der einen Arteria renalis wird bei Excisio renis vorgenommen. Ein temporärer Verschluß des Gefäßes durch Klemmzangen hat eine große Bedeutung zur Verhütung von Blutverlust bei partiellen Excisionen von Nierensubstanz und ganz besonders bei Nierenspaltung zur Eröffnung des Nierenbeckens.

Eine Ligatur der Nierengefäße ohne weiteren Eingriff an den Nieren selber ist neuestens von Major Dr. HOLT empfohlen worden zur Heilung alter fistulös-sinuöser Eiterungen von den Nieren her.

53) Ligatur der Arteriae spermaticae internae (vergl. auch No. 54 und Fig. 53).

Die Ligatur dieser kleinen langen Arterien, welche die Hoden versorgen und schon vor dem 2. Lendenwirbel aus der Aorta abgehen, hat insofern keine Bedeutung, als man viel einfacher dieselben statt in der Nähe ihres Abganges viel weiter unten unterbinden kann, wo sie zur Arteria testicularis beim Manne und zur A. ovarica beim Weibe geworden sind.

1) Journal of American med. Association, Juni 1904.

Die Arteria testicularis wird unter Freilegung des Samenstranges mittelst unseres Inguinalschnittes und Spaltung der Aponeurose des M. obliquus abdominis über dem Leistenkanal freigelegt. Da die Ligatur außer in Verletzungen die Hauptindikation in der künstlichen Atrophierung des Hodens und Nebenhodens hat, so wird sie meist gleichzeitig mit dem ganzen Gefäßbündel (inkl. Vene gleichen Namens und Art. deferentialis) vorgenommen.

Die Arteria ovarica beim Weibe dürfte zur Erleichterung der Blutstillung bei Totalexcisionen der inneren Genitalien gleichzeitig mit der Arteria uterina ligiert werden.

k) Arteria iliaca communis und ihre Aeste.

54) Ligatur der Arteria iliaca communis [1]) (Fig. 53).

Die Arteria iliaca communis geht aus der Aorta ab, vor dem 4. Lumbalwirbel, der Nabelhöhe entsprechend, und liegt am medialen Psoasrand. Hinter der rechten Arteria iliaca communis liegt oben die linke, unten die rechte Vena iliaca communis, vor ihr der Ureter und links die Arteria haemorrhoidalis superior aus der Mesenteria inferior.

Die Ligatur darf bloß in den dringendsten Fällen ausgeführt werden, da sie bei nicht ganz günstigen Verhältnissen des Kollateralkreislaufes zu Gangrän (fast in der Hälfte der Fälle) führen kann. Als Einleitung zur Exarticulatio interilio-abdominalis ist sie notwendig. Sonst aber ist die Ligatur durch die von TRAVERS versuchte und von SCHÖNBORN mehrfach ausgeführte temporäre Ligatur zu ersetzen oder durch temporäre Kompression, welche intraperitoneal (nach MADELUNG und MC BURNEY) am sichersten ist [2]).

Schnitt 3 Querfinger über dem Lig. Pouparti, demselben parallel, lateral schräg aufsteigend in der Länge des POUPARTschen Bandes, durch Haut und Fascia superficialis mit Ligatur der Art. epigastrica superficialis.

Trennung der Fascie des M. obl. abd. ext. und seiner Muskelfasern (parallel ihrem Verlauf) im lateralen Teil des Schnittes. Danach stumpfe Trennung der Fasern des M. obliquus abd. int. und des Transversus in der Richtung ihrer Fasern und Auseinanderziehen der Muskelränder. Die vereinigte Fascie des Obliquus internus und Transversus wird mit dem Messer gespalten und nunmehr die Fascie des Rectus abdominis in dessen Mitte senkrecht abwärts eröffnet.

1) Vergl. KÜMMEL, 1884, und DREIST, Deutsche Zeitschr. f. Chirur., Bd. 71.

2) Man vergleiche die vortreffliche Zusammenstellung von TILLMANNS über die Unterbindung der Blutgefäße des Beckens. TILLMANNS berechnet die Mortalität der Ligatur der Art. il. comm. auf 55 Proz. (DREIST) noch in der antiseptischen Zeit. GEBSON habe 1812 die Arteria zuerst intraperitoneal, MOTT 1827 extraperitoneal ligiert.

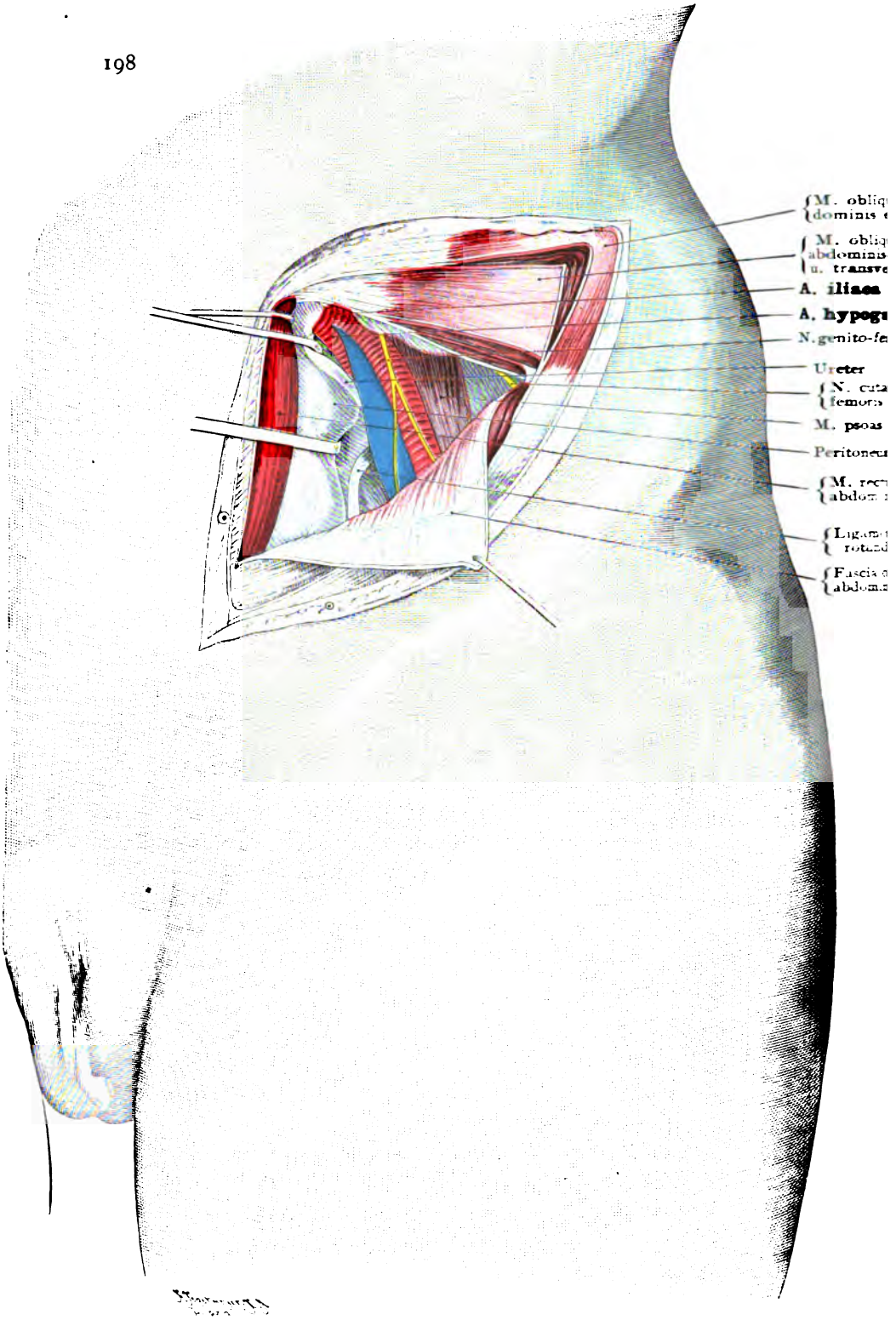

Fig. 53. Ligatur der Arteria iliaca communis von einem Winkelschnitt aus, der sehr guten Zugang bei geringer Verletzung gibt. Es ist im Winkel links oben bloß ein kurzes Stück der Arterie gezeichnet.

Der freigelegte Rand des Rectus wird medianwärts gezogen und die darunter liegende Fascia transversa samt Peritoneum ohne Schwierigkeit mit den Fingern aus- und abwärts von der Fascie der Bauchmuskeln bis zum Lig. Pouparti abgelöst und aus der Fossa iliaca interna resp. von der Fascia iliaca des M. iliopsoas abgehoben, bis man am Psoasrand die Teilungsstelle der Art. iliaca communis in die Art. iliaca externa und die Art. hypogastrica sieht. Ueber diese Stelle zieht schräg von außen her der blaßrötliche Ureter herüber, welcher mit dem Peritoneum emporgehoben wird. Ebenfalls abgehoben werden die Vasa spermatica interna, welche vor dem Ureter und beim Manne abwärts vor der Art. iliaca ext. zum hinteren Leistenring ziehen, beim Weibe als Vasa ovarica vor dem Ursprung der Art. iliaca externa in das Lig. suspensor. ovarii eintreten.

Auf der Fascia iliaca interna treten der N. cutaneus femoralis lateralis, sowie am Kamm des Os ilii der Ramus iliacus der Art. ilio-lumbalis (aus der Art. hypogastrica) zu Tage. Der Nervus genito-femoralis liegt auf der Hauptarterie; der eine seiner Aeste (der N. spermaticus externus) geht zum Leistenkanal und wird ebenfalls abgehoben, während der andere die Arteria iliaca ext. begleitet. Vor (und medial) dem Ureter wird links auch die Arteria mesenterica inferior resp. ihre Aeste, die Arteria sigmoidea und namentlich ihre Hauptfortsetzung, die Art. haemorrhoidalis superior abgehoben.

Die geschilderte Methode der Ligatur der Arteria iliaca communis weicht wesentlich ab von der in der 4. Auflage geschilderten mit dem Mottschen Schnitt, ebenso von allen von Tillmanns erwähnten Methoden. Sie erscheint mir als ein erheblicher Fortschritt, weil jeder Muskelschnitt dabei vermieden wird und die Nerven geschont werden, und weil — darauf möchten wir ganz speziell aufmerksam machen — dadurch, daß wir zwar einen einfachen langen Schrägschnitt durch die Haut und Fascia externa, danach aber durch die tieferen Fascien und Muskeln einen Winkelschnitt machen, ein ungleich besserer Zugang gewährleistet wird ohne größere Verletzung. Es werden dabei die tieferen Muskeln in querer Richtung, also im Verlauf ihrer Fasern gespalten und mittelst des angefügten senkrechten Schnittes durch die vordere Rectusscheide ein 3-eckiger Lappen heruntergeklappt, wie die Figur zeigt, so daß man einen vorzüglichen Zugang zur Teilungsstelle der Art. iliaca communis und bis zur Teilung der Aorta erhält.

Wir möchten diesen Schnitt zur ausgiebigen Freilegung der Fossa iliaca interna überhaupt empfehlen und glauben, daß durch denselben die intraperitoneale Methode außer bei Verwachsungen des Peritoneum (z. B. bei Aneurysmen) unnötig wird.

l) Arteria hypogastrica und ihre Aeste (Beckenarterien).

55) Ligatur der Arteria hypogastrica (vergl. Fig. 53).

Die A. hypogastrica (iliaca interna) kann sehr wohl nach der für die Art. iliaca communis geschilderten Methode unterbunden werden oder auch in TRENDELENBURGscher Lage transperitoneal, wie von DENNIS und TREEVES mit Erfolg geschehen ist. Die extraperitoneale Ligatur nach unserer Methode ist der intraperitonealen vorzuziehen, weil einfacher und ungefährlicher. Bloß bei doppelseitiger Ligatur ist die intraperitoneale Methode vorzuziehen. Die Arterie geht auf der medialen Seite des M. psoas und vor der Synchondrosis sacro-iliaca aus der Teilung der A. iliaca communis hervor. Sie wendet sich ein- und abwärts in das kleine Becken, da, wo die Vorderfläche der A. iliaca communis vom Ureter gekreuzt wird. Nach BAUDET und KENDIRDJY ist bei Prostatahypertrophie, inoperablem Uteruskrebs, Excisio recti, gefäßreichen Geschwülsten und Aneurysmen der Art. glutaea und ischiadica die Hypogastrica unterbunden worden. QUENU und DUVAL empfehlen die transperitoneale Methode mit Medianschnitt und Schnitt durch das Peritoneum hinten 3—5 cm von der Mittellinie am Promontorium.

KRÖNIG hat die Ligatur der Art. hypogastrica doppelseitig ausgeführt bei inoperablem Uteruskrebs. In diesem Falle ist die intraperitonale Freilegung indiziert mit PFANNENSTIELs querem Bogenschnitt zwischen Nabel und Symphyse, während KÖSLER (aus BIERMERs Abteilung) den 7 cm langen Schnitt bloß 1 cm über der Haargrenze anlegt, dann die Teilungsstelle der Aorta aufsucht, das Peritoneum 10 cm lang längs spaltet, stumpf die Teilungsstelle der Arteriae iliacae communes freimacht und beide Hypogastricae ligiert.

Auch VUILLET[1]) hat bei Nachblutungen aus der Art. glutaea inferior mit Glück die Hypogastrica intraperitoneal unterbunden.

56) Arteria vesicalis superior (frühere umbilicalis) entlang der Beckenwand zum Blasenscheitel, gibt kaum Anlaß zu isolierter Ligatur außer bei Operationen.

57) Arteria ilio-lumbalis tritt rückwärts mit einem Ast unter den Psoas und am Darmbeinkamm auf den M. iliacus int., um mit der A. circumflexa ilium zu anastomosieren. Bei Operationen ist sie im hinteren Teil der Fossa iliaca int. in der Wunde zu ligieren.

Die Arterie hat hauptsächlich für Ausbildung des Kollateralkreislaufes von den Aortazweigen nach den Hypogastricaästen Bedeutung (vergl. No. 54).

58) Arteria obturatoria (Fig. 54) geht zwischen Peritoneum und M. obturator internus zum Canalis obturatorius. Ihr Ramus pubicus,

1) Arch. internat. de chirurgie, Gand 1904.

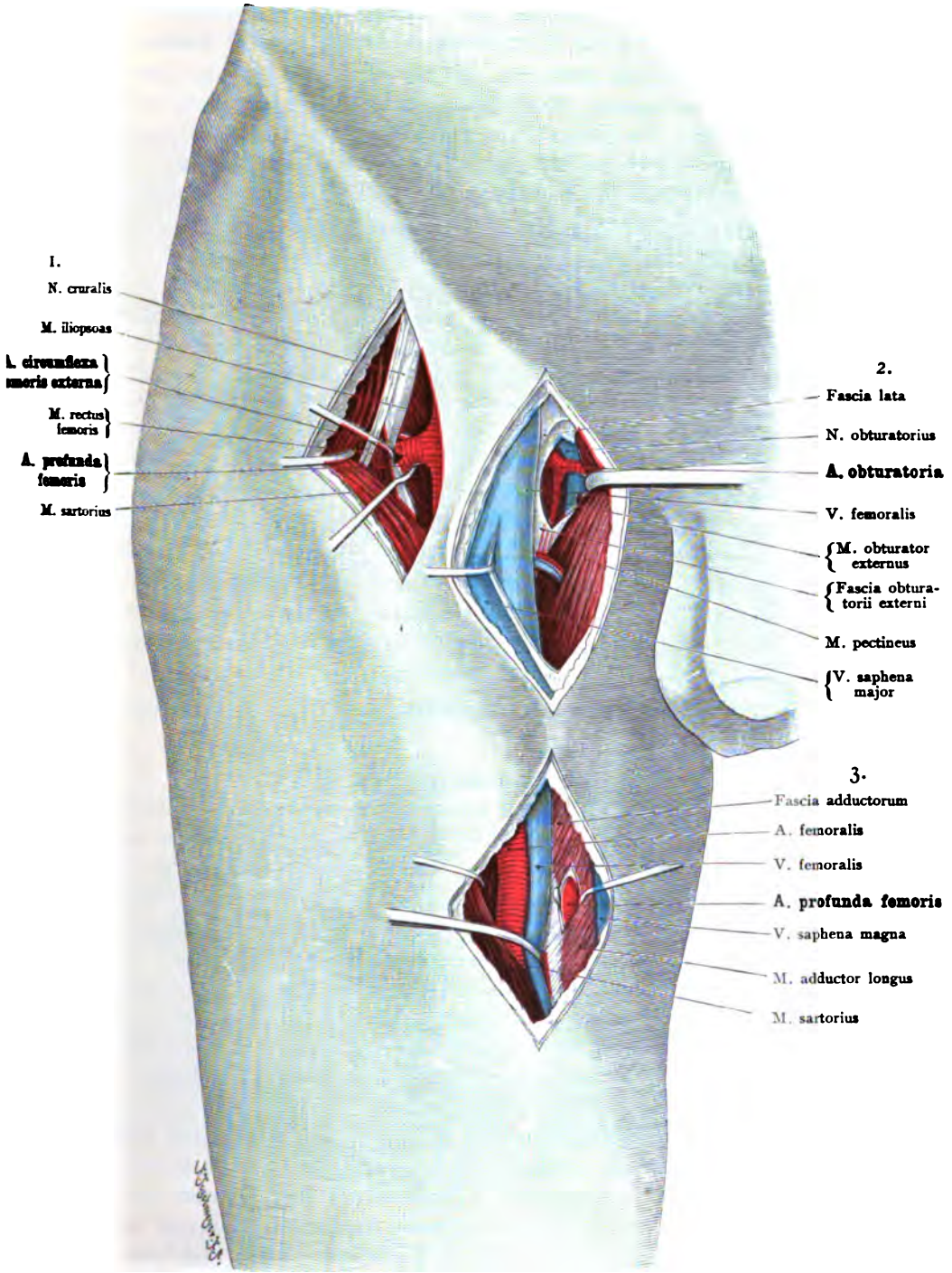

Fig. 54. 1. Ligatura arteriae femoris profundae et circumflexae externae. 2. Ligatura art. obturatoriae. 3. Ligatura arteriae profundae femoris.

hinter dem Schambein median vom Schenkelring emporsteigend, kann bei Herniotomia cruralis in medialer Richtung verletzt werden.

α) Ligatur im Becken wie für die Hypogastrica unter Abhebung des Peritoneum. Die Ligatur im Becken kann auch in Frage kommen, wenn die Obturatoria abnormerweise aus der Epigastrica inferior entspringt und bei Operation des Schenkelbruches verletzt wird. Die Ligatur der Epigastrica selber ist dann die Hauptsache.

β) Ligatur am Austritt aus dem Canalis obturatorius am oberen Rande des M. obturator ext. (Fig. 54).

Schnitt wie für die Unterbindung der A. circumflexa femoris interna, fingerbreit medianwärts von der Mitte des Ligamentum Pouparti beginnend, senkrecht abwärts. Spaltung von Haut, Fascia superficialis und oberflächlichem Blatt der Fascia lata. Die auf letzterer liegende Vena saphena magna wird lateralwärts abgezogen, am Innenrand der Vena femoralis die stramme Fascia pectinaea durchschnitten, der Außenrand des M. pectinaeus klargelegt, von dem Knochen (Os pubis) und der Fascie des M. obturator externus abgelöst und kräftig medianwärts gezogen. Jetzt wird die starke quergestreifte Fascie des M. obturator externus gespalten, und über dessen oberem Rande fühlt der Finger unterhalb des horizontalen Schambeinastes das Foramen obturatorium, aus welchem die Arterie mit dem darüberliegenden starken Nervus obturatorius hervortritt auf die Vorderfläche des M. obturator externus.

59) Arteria sacralis lateralis wird bei Resektionen am Kreuzbein in loco ligiert.

60) Arteria glutaea superior (Fig. 55).

Die Stelle ihrer Unterbindung ist schon durch die Haut hindurch zu markieren, indem man im Niveau des oberen Endes der Gesäßspalte und am oberen Rande des Wulstes des großen Gesäßmuskels den oberen Umfang der Incisura ischiadica major fühlt, durch welche die Arterie am oberen Rande des M. piriformis rückwärts tritt.

Schnitt an der Spina posterior superior ilii beginnend, in der Richtung gegen die Spitze des Trochanter major, den oberen $^2/_3$ dieser Linie entsprechend. Trennung der Haut, Fascie und stumpfes Auseinanderziehen des dicken M. glutaeus maximus, den Fasern desselben parallel. Der M. glutaeus medius wird nach Spaltung seiner Fascie an seinem unteren Rande stumpf freigemacht und emporgezogen. Unter ihm fühlt man mit dem Finger den oberen Umfang der Incisura ischiadica major. Hier, über dem oberen Rande des M. piriformis, tritt die starke Arterie direkt nach hinten aus dem Becken hervor und gibt sofort starke Aeste (den Hauptast lateralwärts) ab. Neben ihr tritt der N. glutaeus superior aus dem Becken heraus, um zwischen M. glutaeus medius und minimus,

welche er versorgt, mit dem Hauptaste der Arterie lateralwärts bis zum M. tensor fasciae latae zu verlaufen.

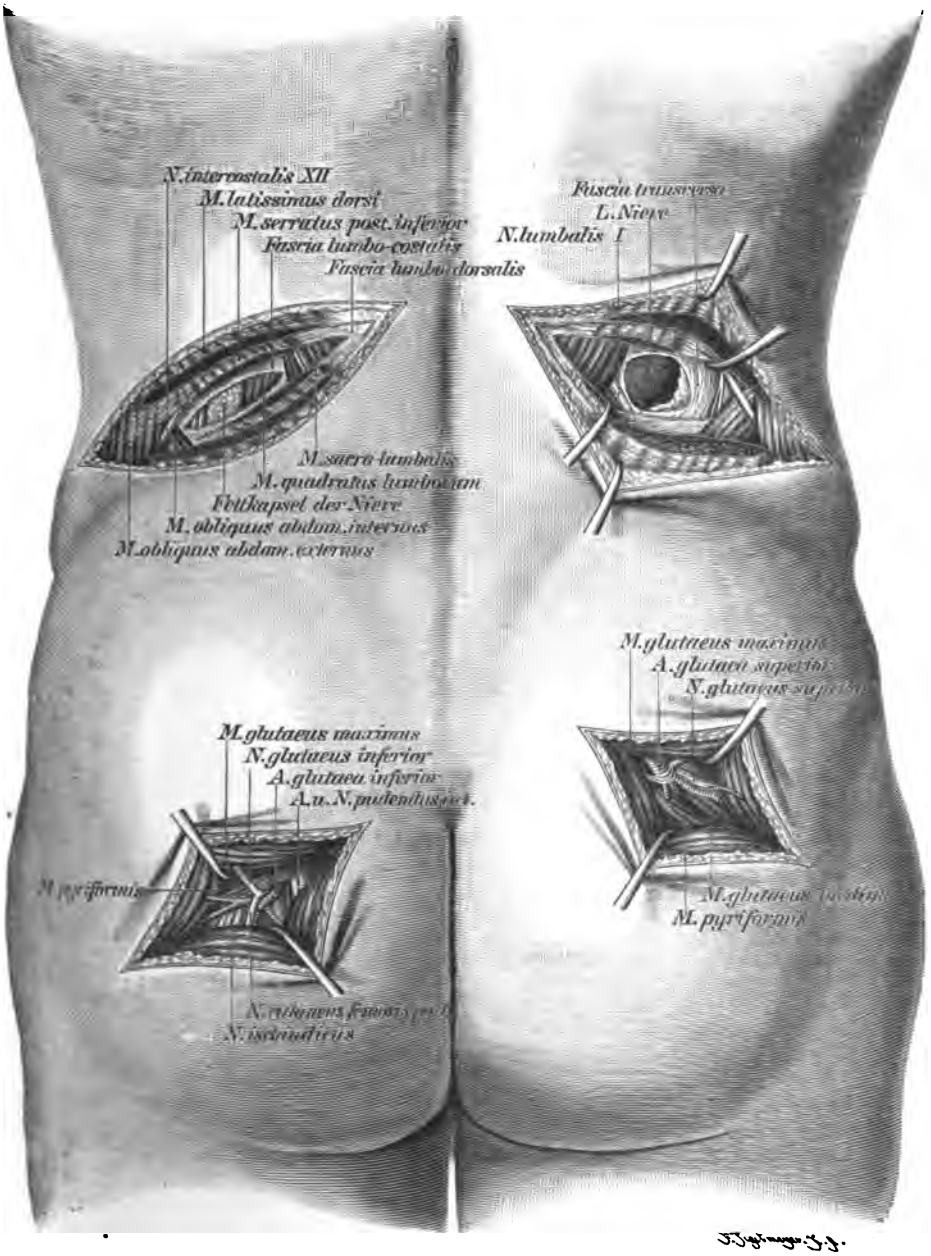

Fig. 55. 1. und 2. Nephrotomie. 3. Ligatura arteriae ischiadicae, A. pudendae internae, Freilegung des N. ischiadicus, des N. pudendus internus. 4. Ligatura arteriae glutaeae superioris (N. glutaeus superior).

61) Arteria glutaea inferior (vergl. Fig. 55).

Schnitt an der Spina posterior inferior ilii beginnend, in der Richtung gegen die Basis des Trochanter major, dem Unterbindungsschnitte der Arteria glutaea superior parallel; die medialen $^2/_3$ der erwähnten Linie werden benutzt. Spaltung von Haut mit fettreicher Unterhaut, der Fascie und stumpfe Trennung der Fasern des dicken M. glutaeus maximus. Unter letzterem wird der untere Rand des M. piriformis sichtbar und wird mit den Fingern klar freigelegt; unter dessen medialem Ende tritt die Arterie heraus, begleitet von dem gleichnamigen Nerven, der wie die Arterie starke Aeste an den M. glutaeus maximus abgibt und einen Ast zum N. cutaneus femoris posterior nach abwärts schickt. Die Orientierung über die Stelle des Austrittes der Arterie aus dem Becken ist gegeben durch die Spina ischii und das von deren Spitze medianwärts ziehende Ligamentum spinoso-sacrum. Oberhalb der Spina fühlt man den unteren Rand der Incisura ischiadica major, über welchen die Arterie hervortritt.

62) Arteria vesicalis inferior.

Wird in loco ligiert bei Freilegung des Blasengrundes.

63) Arteria deferentialis.

Hat bloß durch Ersatz der Art. spermat. int. zur Ernährung des Hodens Bedeutung. Sie ist eventuell im Samenstrang neben dem Vas deferens mit Inguinalschnitt zu ligieren.

64) Arteria haemorrhoidalis media.

Sie wird bei Excisio recti seitlich von demselben in loco ligiert über M. coccygeus, Levator ani und Beckenfascie.

65) Arteria uterina.

Die Arteria uterina wird hauptsächlich als Vorakt bei Uterusexcision, ganz besonders bei Exstirpation großer Myome, auch um Schrumpfung solcher herbeizuführen, unterbunden.

Von der Fossa iliaca interna aus ist sie schwer zugänglich und deshalb die intraperitoneale Methode die einfachere. Man kann sie nach ALTOUKHOW ligieren mit Schnitt in das Lig. latum 1 cm von der Linea innominata entfernt parallel hinter dem Lig. rotundum. Ureter und Vena spermatica bleiben am hinteren Blatt des Lig. latum.

Da, wo sie vor dem Ureter an die Cervix herantritt, um zwischen den Blättern des Lig. latum emporzusteigen am Seitenrande des Uterus nach Abgabe einer Art. vaginalis und einer Anastomose mit der anderen Seite hinter dem Uterus, kann sie ebenfalls sicher gefunden werden.

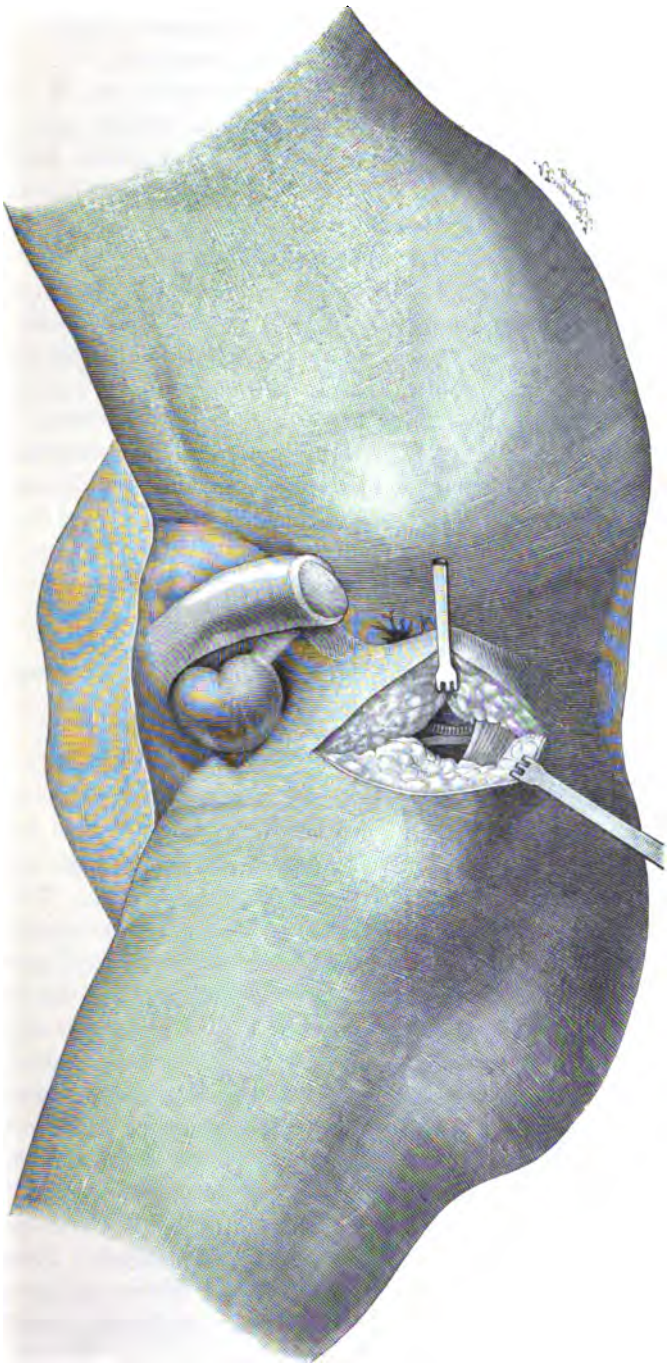

Fig. 56. Ligatura arteriae fundendae internae am Sitzknorren.

66) Arteria pudenda interna (vergl. Fig. 55).

α) Die Ligatur hinten kann mit demselben Schnitt gemacht werden wie für die Art. glutaea inferior (vergl. No. 60). Sie liegt an der Austrittsstelle aus dem Becken unterhalb des M. piriformis medianwärts und tiefer als die A. glutaea inferior und geht um die Basis der Spina ischii herum wieder ins Becken hinein. An dieser Spina kann man sich leicht über die Lage der Arterie orientieren. Der Nervus pudendus int. liegt auf der Arterie.

β) Ligatur am Damm (Fig. 56): Längsschnitt am medialen Rande des Tuber ischii zu $^1/_3$ vor und $^2/_3$ hinterhalb durch Haut, dicke Fettschicht und Dammfascie, vorne wird der M. transversus perinaei superficialis geschont und nach vorne gezogen, hinten der Rand des M. glutaeus max. und darunter das Lig. sacrotuberosum freigelegt. An der Innenfläche des Tuber wird die Fascie des M. obturator internus gespalten und die tiefliegende Arterie samt dem begleitenden Nervus pudendus internus freigelegt. Letzterer liegt oberflächlicher.

Die Aeste der Arteria pudenda interna (A. haemorrhoidalis externa, A. perinei, A. penis und clitoridis [mit A. bulbi urethrae, profunda und dorsalis penis]) werden in der Wunde bei Operationen ligiert.

m) Arteria iliaca externa und ihre Aeste (Arterien der unteren Extremität).

67) Ligatur der Arteria iliaca externa (Fig. 57).

Die Ligatur der A. iliaca externa hat entfernt nicht die schlimme Prognose wie diejenige der A. iliaca communis, weil von der Hypogastrica reichliche Kollateralverbindungen sich entwickeln können zu den Aesten der Art. femoralis communis und profunda. Ihre Unterbindung ist auch ungleich einfacher, rasch und sicher ausführbar.

Schnitt parallel und dicht über dem mittleren Drittel des Ligamentum Pouparti, mit COOPERS Schnitt übereinstimmend, Spaltung der Haut und der wohlausgesprochenen Fascia superficialis. Die Arteria epigastrica superficialis, in der letzteren senkrecht emporsteigend, wird durchschnitten. Trennung der Aponeurose des Obliquus abdominis externus. Der Obliquus internus und der Transversus brauchen nicht, wie TILLMANNS nach COOPER angibt, durchschnitten zu werden, sondern sie werden aus der aufwärts gerichteten Rinne des Ligamentum Pouparti mit dem Skalpellstiel emporgehoben, danach die derbe Facia transversa gespalten, welche jene Rinne nach hinten abschließt. Unter Fettgewebe mit Drüsen liegt die Arterie unter der Mitte des Ligamentum Pouparti; nach innen die Vene, nach außen die Fascie des M. psoas. Zwischen diesem Muskel und dem ca. 2 cm von der Arterie lateralwärts liegenden Rande des M. iliacus internus liegt in der Tiefe der

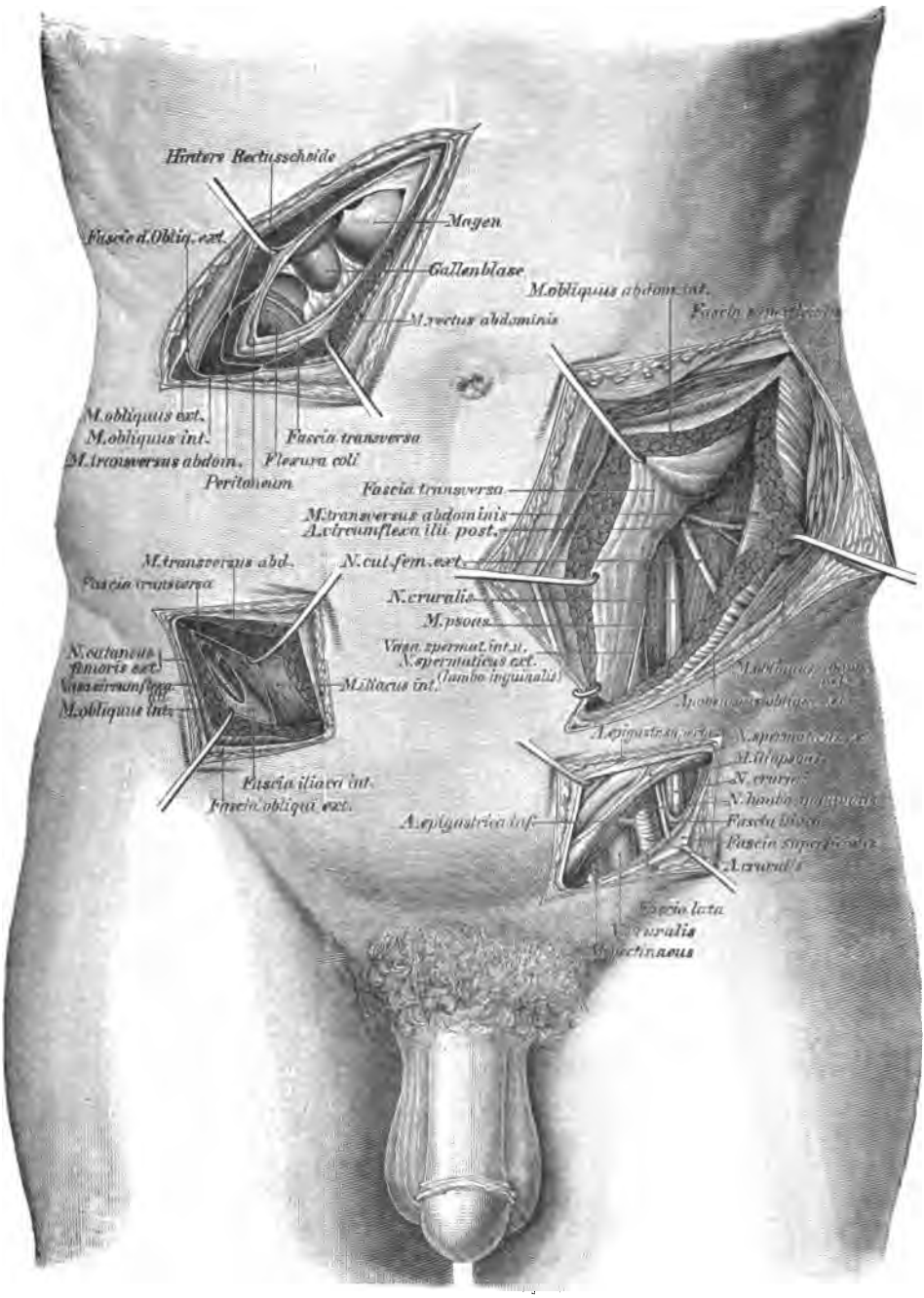

Fig. 57. Cholecystotomie. 2. Lig. art. circumflexae ilii (N. cutaneus femoris externus). 3. Lig. art. iliacae communis (N. cruralis). 4. Lig. art. femoralis communis.

N. cruralis. Auf und lateral von der Arterie die dünnen Cruralästе des Nervus genito-femoralis, welche die mediale Vorderseite der Oberschenkelhaut im oberen Drittel versorgen. Bei Aneurysmen kann man in die Lage kommen, wie CURRIE [1]) hervorhebt unter Zusammenstellung von 8 Fällen, die transperitoneale Ligatur zu machen, aber sie zur Norm zu erheben, ist ungerechtfertigt.

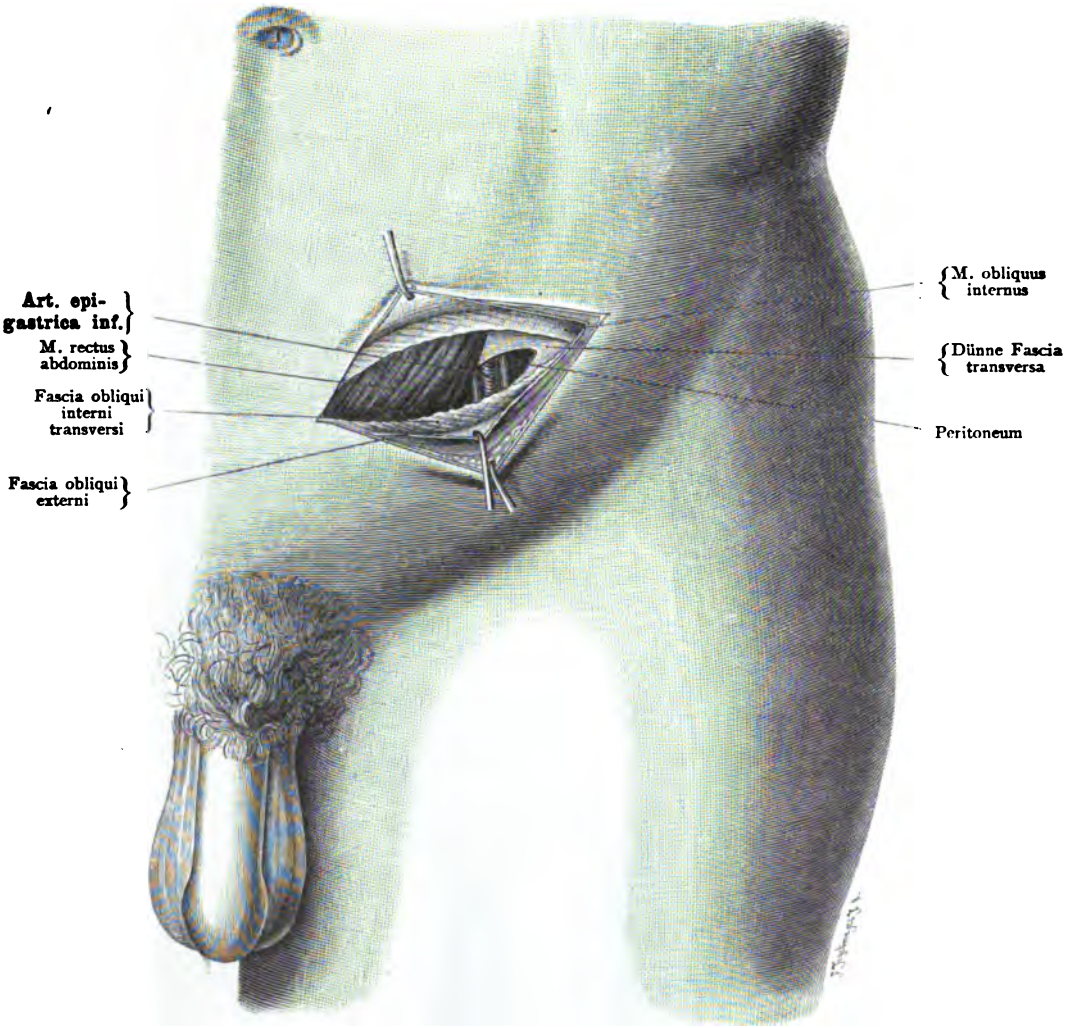

Fig. 57a. Lig. art. epigastricae inferioris.

Die Aeste der A. iliaca externa, nämlich die
Arteria epigastrica inferior und
A. circumflexa ilii anterior, können mit dem gleichen Schnitt, wie die Iliaca externa, an ihrer Ursprungsstelle oberhalb

1) Annals of Surgery, Bd. 4, 1905.

des Lig. Pouparti unter den Bauchmuskeln und unter der Fascia transversa freigelegt werden.

68) Ligatur der Arteria epigastrica inferior.

Die Arterie entspringt nahe über dem Lig. inguinale (Pouparti) und liegt hinter der Fascie des M. transversus, die Eintrittsstelle des Samenstranges in die Bauchwand von unten und der medialen Seite umgreifend.

α) Ligatur an ihrem Ursprung (vergl. Fig. 57).

Diese kann bei Verletzungen der Bauchwand nötig werden und bei abnormem Ursprung der Obturatoria aus der Epigastrica, wenn letztere bei Herniotomie am medialen Umfang des Schenkelringes verletzt ist. Ihre Freilegung entspricht völlig dem Vorgehen bei Ligatur der Art. iliaca externa. Ihr Ursprung liegt vor der Vena iliaca externa median von der Hauptarterie.

β) Ligatur am lateralen Rectusrand (Fig. 57 a).

Schnitt 3 Finger breit über dem Lig. Pouparti, dessen medialer Hälfte parallel durch die Haut, Fascia superficialis, die starke, schräg abwärts gefaserte vereinigte Fascie des M. obliquus externus und die davon trennbare, quer gefaserte Fascie des Obliquus internus und Transversus, welche in die vordere Scheide des Rectus übergeht. Der Rand des M. rectus abdominis wird freigelegt und medianwärts gezogen. Unter demselben erscheint, von einer dünnen Schicht Bindegewebe (Fascia transversa) bedeckt, das subseröse Fett und darauf die schräg von außen unten zum Rectusrand ansteigende Arterie.

69) Ligatur der Arteria circumflexa ilium profunda (Fig. 58).

Schnitt über dem äußeren Drittel des Ligamentum Pouparti. Trennung der Haut, Fascia superficialis, der starken, schräg abwärts gefaserten Fascia obliqui externi. Die Fasern des dicken, aufwärts strebenden Obliquus internus und des Transversus werden stumpf auseinander gedrängt. Zwischen den letzteren Muskelschichten liegen Gefäße und Aeste des N. ilio-inguinalis. Trennung der Fascia transversa. Jetzt hebt man sorgfältig das Peritoneum von der Fascia iliaca interna empor. Nach Spaltung der letzterwähnten Fascie findet man auf dem Muskel gleichen Namens parallel dem Lig. Pouparti die Arterie und unter ihr durchgehend den schräg von oben herabkommenden N. cutaneus femoris externus. Es ist wichtig, die Verhältnisse in dieser Schnittlinie zu kennen, weil dieselbe öfter für Eröffnung von Psoasabscessen benutzt werden muß. Die Abscesse liegen unter der Fascie.

70) Ligatur der Arteria femoralis (Fig. 59).

Die Femoralis ist die Fortsetzung des Hauptstammes der Arteria iliaca externa. Sie verläuft in einer Linie von der Mitte des Pou-

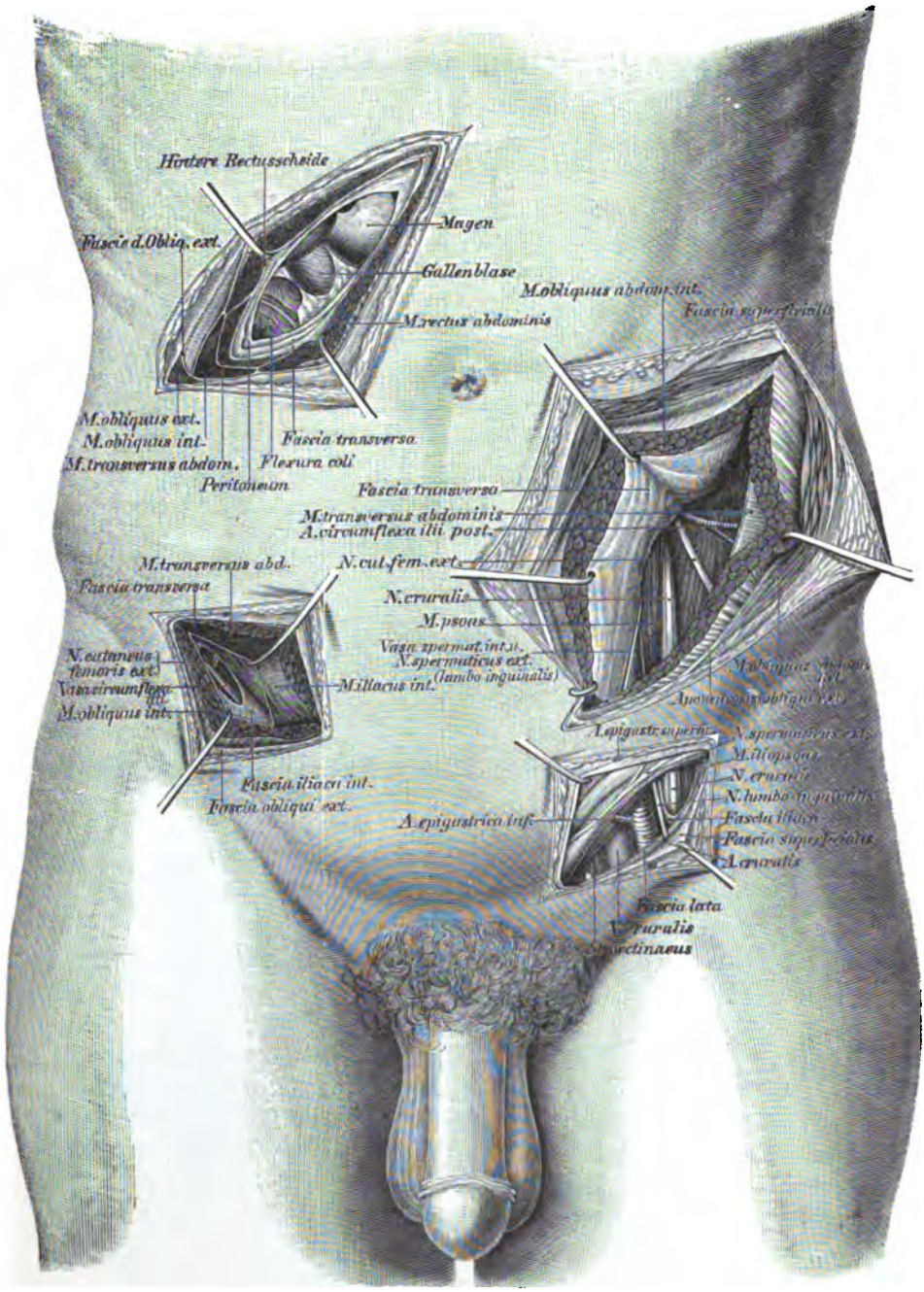

Fig. 58. Cholecystotomie. 2. Lig. art. circumflexae ilii (N. cutaneus femoris externus). 3. Lig. art. iliacae communis (N. cruralis). 4. Lig. art. femoralis communis.

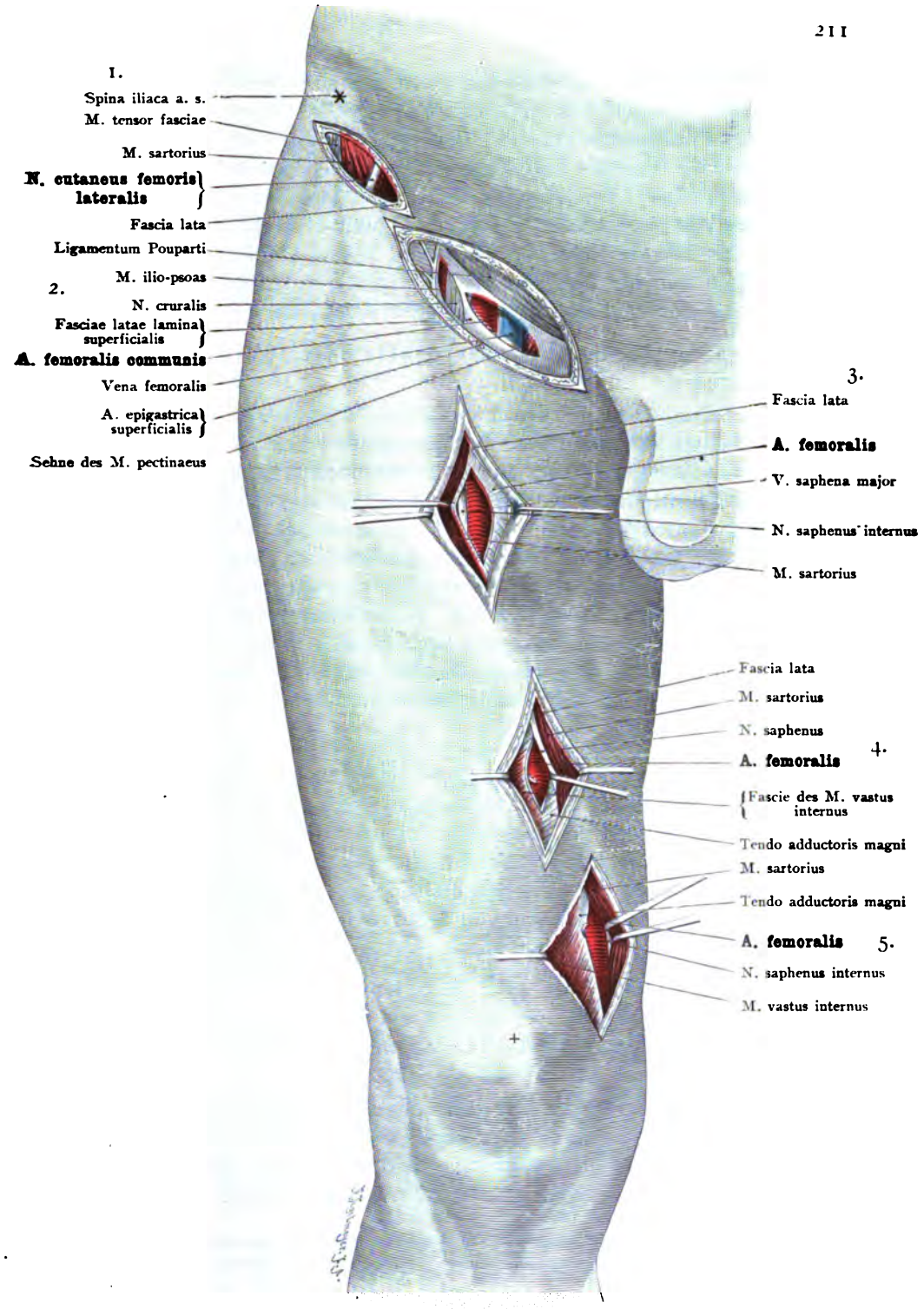

Fig. 59. 1. N. cutaneus femoris externus. 2. Art. femoralis communis. 3. Art. femoralis. 4. Art. femoralis am Adduktorenschlitz. 5. Art. femoralis am unteren Ende des Femur.

PARTschen Bandes bis zur Mitte der Kniekehle ganz gerade herunter, an der Grenze des mittleren und unteren Drittels auf der Innenfläche des Knochens rückwärts gehend. Die Richtung der Unterbindungsschnitte auf der Vorder- und Innenfläche wird aber von uns bestimmt durch eine Linie von der Mitte des Ligamentum Pouparti zum Epicondylus internus femoris (Linea inguino-condylica), weil man unterhalb der Mitte nicht mehr von vorne auf die Arterie eingehen kann, sondern von der medialen Seite, am unteren Drittel des Oberschenkels von der medialen, lateralen oder Rückseite.

α) Ligatur der Arteria femoralis communis[1]) in der Leistenbeuge.

Querschnitt unterhalb des Ligamentum Pouparti parallel dem mittleren Drittel desselben. Unterbindung der Arteria epigastrica superficialis in der Unterhaut. Spaltung des oberflächlichen Fascienblattes der Fascia lata unter dem Ligamentum inguinale (Pouparti). Es erscheint unter der Mitte desselben auf dem Schambein liegend und deutlich fühlbar, die Arterie gelegentlich mit zwei, meist aus der Iliaca externa abgehenden Aesten (A. epigastrica inferior nach innen und circumflexa ilium profunda nach außen). Auf der Gefäßscheide der Nervus genito-femoralis; nach innen von der Arterie die Vena femoralis, nach außen die Fascie des M. ilio-psoas, unter welcher am Innenrand des Muskels der Stamm des Nervus femoralis herabzieht.

β) Ligatur der Arteria femoralis im oberen Drittel.

Spaltung von Haut und Fascia lata, welche hier die vordere Sartoriusscheide bildet, in der Linea inguino-condylica. Abziehen des vollkommen freigelegten Muskelfleisches des Sartorius nach außen. Unter diesem Muskel liegt die Gefäßscheide mit Zweigen des Nervus femoralis, deren stärkster lateral von der Arterie der Nervus saphenus ist. Vena femoralis nach hinten innen. Ueber der Fascie lateralwärts der N. cutaneus medius des N. femoralis und medianwärts vom Schnitt die Vena saphena magna.

γ) Ligatur der Arteria femoralis oberhalb des Adduktorschlitzes.

Längsschnitt an der Grenze des unteren und mittleren Drittels des Femur, von der Spina anterior superior an gezählt, an der Stelle, wo der Finger zwischen Adduktoren und Extensoren (Quadriceps) gegen den Knochen eingedrückt werden kann. Schnitt durch die

1) Wir bedauern, daß die Anatomen die Bezeichnung A. femoralis communis nicht angenommen haben, da diese doch die beiden Hauptquellen der Blutversorgung: die Profunda für den Oberschenkel und die Femoralis (propria) für den Unterschenkel noch vereinigt enthält.

Haut unter Schonung der Vena saphena magna, Spaltung der Fascie, Abziehen des an seiner Längsfaserung kenntlichen Musculus sartorius ein- und rückwärts. Eingehen an der Innenfläche der schräg vorwärts ziehenden Fasern der Fascie des Vastus internus. Spaltung dieser Fascie am Vorderrand der glänzend weißen Sehne des Adductor magnus, mit welcher sie verwachsen ist. Arterie ziemlich dicht am Knochen. Nach hinten innen die Vene, über der Gefäßscheide der Nervus saphenus internus. Man hüte sich, zu weit rückwärts, d. h. hinter die Adduktorensehne zu kommen.

δ) Ligatur der Arteria femoralis am Uebergange in die Poplitea.

Von innen her.

Schnitt hinter der saitenartig vorspringenden Sehne des Adductor magnus, welche am Epicondylus femoris internus endigt. Nach hinten liegt der Wulst des Sartorius, die Sehne des Gracilis und Semitendinosus (hinter letzterer der M. semimembranosus). In der Unterhaut findet man die Vena saphena magna. Nach Spaltung der Fascie erscheint die Muskulatur des Sartorius; zwischen ihm und der Sehne des Adductor magnus dringt man in die Tiefe und findet die Arterie hinter der Sehne am Knochen in Fett eingelagert, rückwärts nach der Haut die Vena femoralis und noch näher der Haut den Nervus tibialis posticus. Nach Abziehen des M. sartorius rückwärts tritt unter diesem Muskel der N. saphenus internus mit einem Ast der Arteria articularis genu suprema zu Tage. Diese beiden Gebilde treten von der Vorderfläche der großen Adduktorensehne über deren Innenrand rückwärts.

Von außen her.

Die Ligatur der Arteria femoralis unterhalb des Adduktorenschlitzes im oberen Teil der Fossa poplitea ist leichter von der Außen- als Innenseite durch einen Schnitt hinter dem Epicondylus externus femoris 8—10 cm aufwärts durch Haut und stramme Fascie. Nach vorne von dem Schnitt fühlt man die zwei Stränge des Ligamentum iliofemorale und der Vastus externus-Sehne, welche sich an den Epicondylus externus ansetzen. Hinter denselben geht man an der Rückfläche des Knochens mit dem Finger in die Tiefe, indem man den kurzen Kopf des Biceps femoris nach rückwärts stumpf ablöst. Am medialen Rande des Biceps-Muskelwulstes liegt im Fett der Nervus popliteus, vor demselben die Vene und etwas mehr medianwärts die Arteria poplitea.

Die kleinen Aeste der Arteria femoralis communis, Arteria epigastrica superficialis, A. circumflexa ilium superficialis, A. pudendae externae, kommen für die Ligatur nur bei Verletzungen und Operationen in loco in Betracht. Die

auf der Fascie liegende Arteria epigastrica superficialis wird sehr häufig durchschnitten, regelmäßig bei unserem Inguinalschnitt (auf dem Lig. Pouparti) behufs Herniotomie und Operationen bei Hodenerkrankungen.

71) Ligatur der Arteria circumflexa femoris medialis (Fig. 60).

Die Arterie geht in der Regel aus der Femoralis communis ab; in anderen Fällen aus der Profunda femoris. Schnitt fingerbreit einwärts von der Mitte des Ligamentum Pouparti in senkrechter Richtung abwärts durch die Haut; auf der Fascia lata trifft man die Vena saphena magna, welche lateralwärts gezogen wird. Spaltung der Fascia pectinea einwärts vom Rande der Incisura falciformis, so daß das Muskelfleisch des M. pectineus klar zu Tage liegt.

Neben dem lateralen Rande dieses Muskels geht die Arterie oberhalb seines Femuransatzes und unterhalb des M. obturator externus auf der Innenseite des Femur direkt nach ab- und rückwärts, einen starken oberflächlichen Ast vor dem M. pectineus medialwärts sendend.

Man präpariert die Arterie aus dem Fettgewebe heraus am Innenrand der Vena femoralis. Sie zieht bei Abgang aus der A. profunda unter, bei Abgang aus der A. femoralis communis gelegentlich über, meist auch unter der Vene medianwärts.

72) Ligatur der Arteria profunda femoris (Fig. 61).

α) Am Ursprung aus der Femoralis communis.

Schnitt 1 cm lateral von der Mitte des Ligamentum Pouparti 2 Querfinger unter diesem Band beginnend, gerade abwärts (die Mitte des Schnittes entspricht dem Niveau der Basis des Trochanter major). Spaltung von Haut und strammer Fascia lata. Bloßlegung des Innenrandes des Musculus sartorius, der nach außen gezogen wird. Unter ihm der Innenrand des M. rectus femoris und neben diesem im Fett die Zweige des Nervus cruralis über das untere Ende des M. iliopsoas herabkommend. Dieselben werden lateralwärts abgezogen. Es erscheint der laterale Rand der Arteria femoralis; aus derselben nach aus- und abwärts hervorgehend die Arteria profunda mit der quer unter den M. rectus femoris sich einsenkenden A. circumflexa lateralis. Die Abgangsstelle entspricht dem unteren Umfang der fühlbaren Iliopsoaswölbung.

β) Am oberen Rande des Adductor longus.

An der Grenze des oberen und mittleren Drittels des Femur, handbreit unter dem inneren Ende der Leistenbeuge, macht man den Schnitt, wie zur Ligatur der Femoralis, d. h. in der Furche, wo

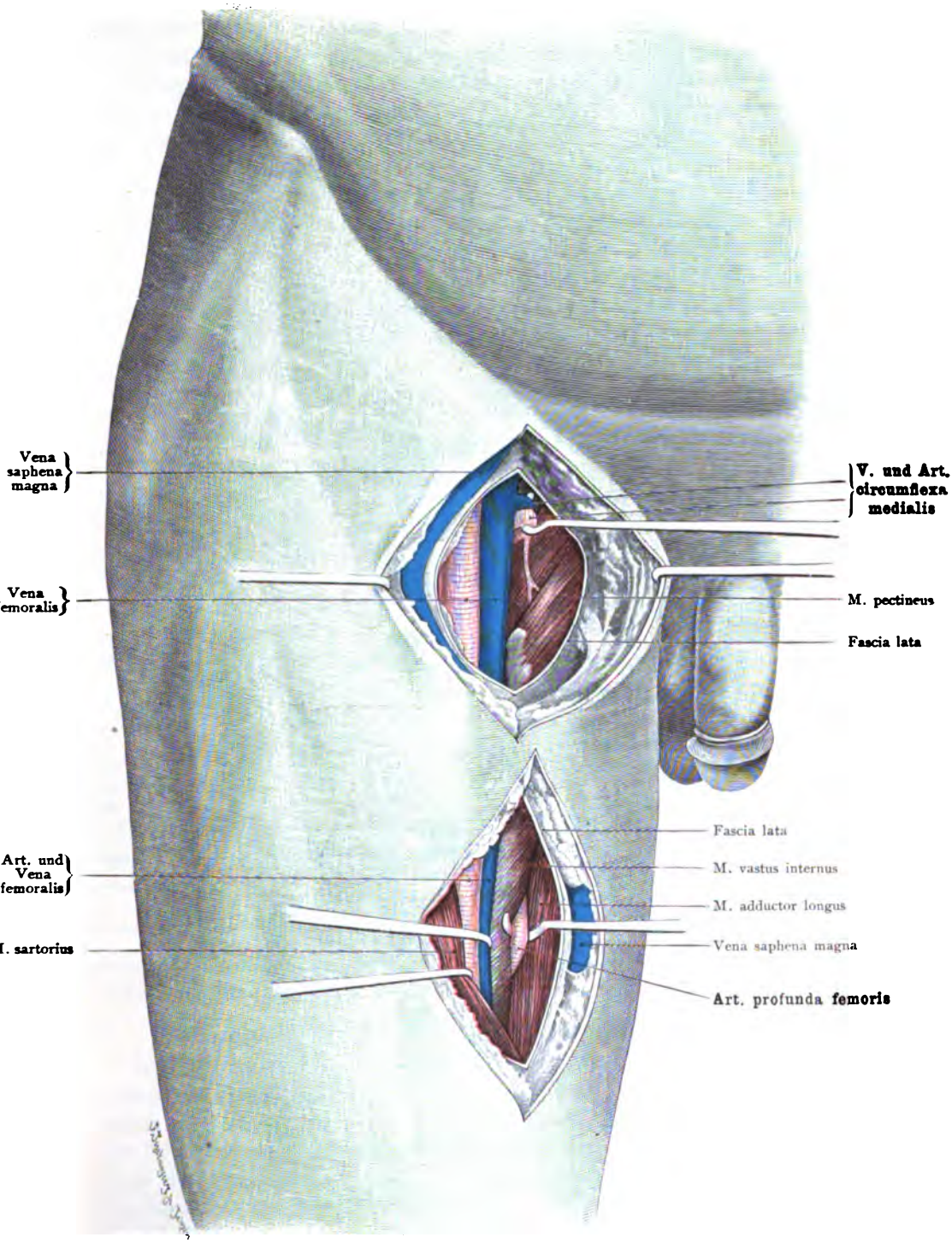

Fig. 60. Ligatur der Arteria circumflexa femoris medialis.

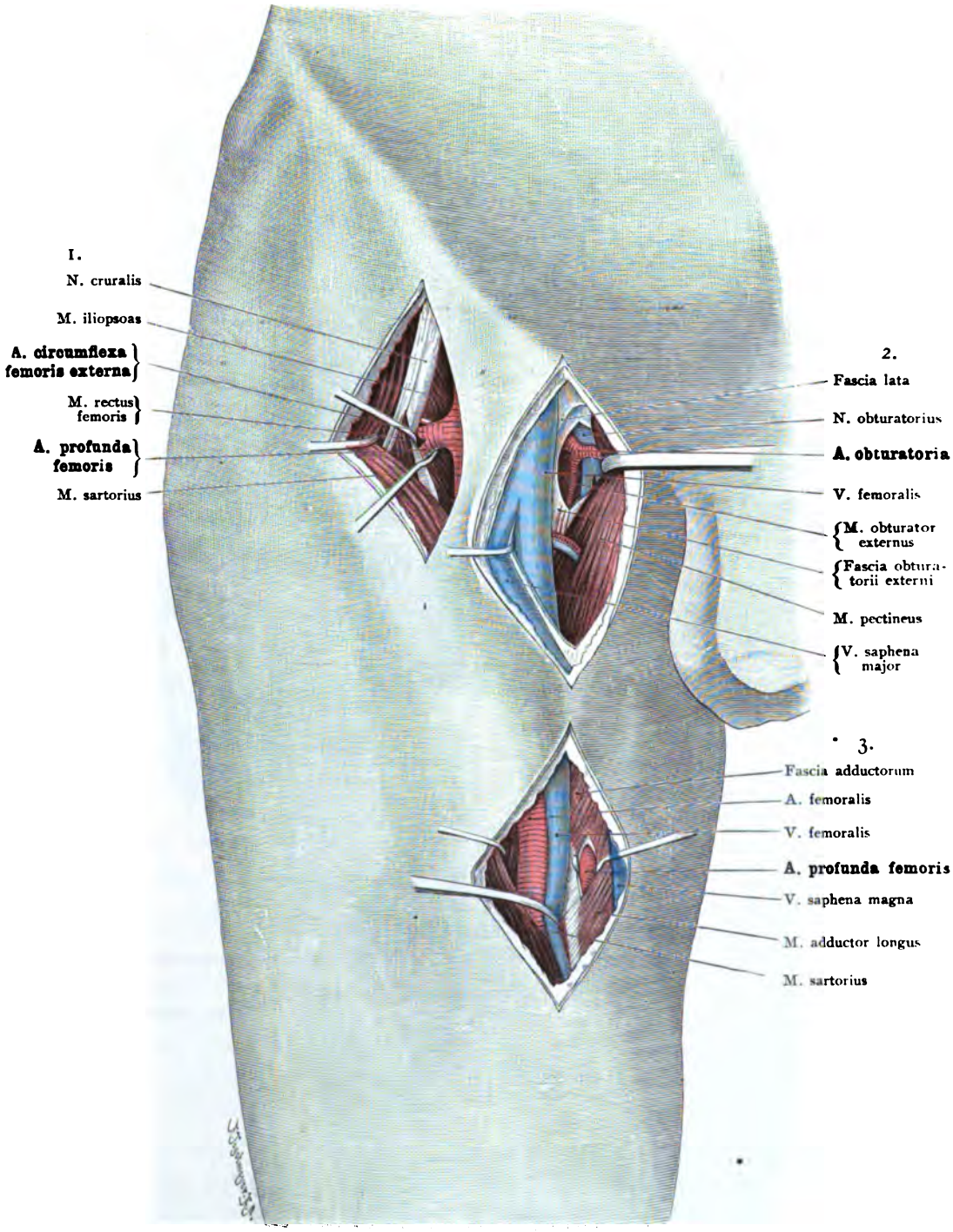

Fig. 61. 1. Ligatura arteriae femoris profundae et circumflexae externae. 2. Ligatura art. obturatoriae. 3. Ligatura arteriae profundae femoris.

man den Finger zwischen Adduktoren und Extensoren gegen den Knochen eindrücken kann, senkrecht durch Haut und Fascie. Der freigelegte Sartorius wird lateralwärts gezogen, aber statt wie für die Femoralis unter demselben die tiefe Fascie auf den Gefäßen (Gefäßscheide) zu eröffnen, spaltet man medial von derselben (d. h. medial von der Hauptarterie und von der an ihrer Rückfläche liegenden Vene) die Fascie des M. adductor longus und geht entlang dem Muskelfleisch dieses Muskels gegen den Knochen zu in die Tiefe bis zu der schräg ab- und vorwärts gestreiften Innenfläche des Vastus internus. Am Hinterrande dieses Muskels, d. h. im Winkel, welchen dieser mit dem lateralen (oberen) Rande des Adductor longus bildet, liegt die starke Arterie, mit der Hauptfortsetzung unter den letzterwähnten Muskel tretend.

73) Ligatur der Arteria circumflexa femoris lateralis.

α) An ihrem Ursprung aus dem Stamm der Arteria profunda femoris (vergl. Fig. 61).

Diese Ligatur fällt völlig mit derjenigen der Art. profunda an ihrem Ursprung (s. No. 72 α) zusammen.

Die Arterie teilt sich sofort in einen Ramus descendens unter dem M. rectus femoris nach abwärts bis zum Knie ziehend, und

β) in einen Ramus ascendens, der unter dem Rectus femoris lateralwärts zieht und als Endast der Arteria circumflexa femoris lateralis an der Basis des Trochanter major ligiert werden kann. Er liegt hier an einer Stelle, wo öfter Verletzungen desselben bei Operationen vorkommen.

Durch Spaltung der Haut fingerbreit unter der höchsten lateralen Wölbung des Trochanter major, der sehr starken Fascia lata, resp. Sehne des M. glutaeus maximus und des M. vastus externus mit seinem glänzenden sehnigen Ansatz kann der erwähnte Endast auf dem Knochen freigelegt werden.

74) Ligatur der Arteriae perforantes.

Die 3 Endäste der Arteria profunda femoris: Arteriae perforantes, welche medialerseits vom Knochen auf die Rückseite treten, werden bei Verletzung in der Wunde ligiert.

75) Ligatur der Arteria genu suprema (vergl. Fig. 59).

Schnitt in einer Linie senkrecht vom Epicondylus femoris internus aufwärts. Spaltung von Haut und strammer Fascie. Der M. sartorius wird rückwärts gezogen. Unter ihm tritt, in Fett eingebettet, der N. saphenus internus zu Tage, begleitet von dem oberflächlichen Aste der gesuchten Arterie. Für den tiefen Ast geht man über der vorragenden glänzenden Sehne des Adductor magnus nach dem Knochen zu an den unteren Rand des M. vastus internus. Da die

Arterie vor dem Adduktorenschlitz aus der Femoralis abgeht, so kann man sie nach demselben Verfahren wie letztere daselbst unterbinden. Dicht über dem Condylus internus trifft man auf dem Knochen die querverlaufende Arteria articularis genu superior interna.

n) Arteria poplitea und ihre Aeste.

76) Ligatur der Arteria poplitea (Fig. 62).

Schnitt in der Mitte der Rückenfläche des Knies in der Höhe der Gelenklinie. Im unteren Teil des Schnittes Schonung der Vena

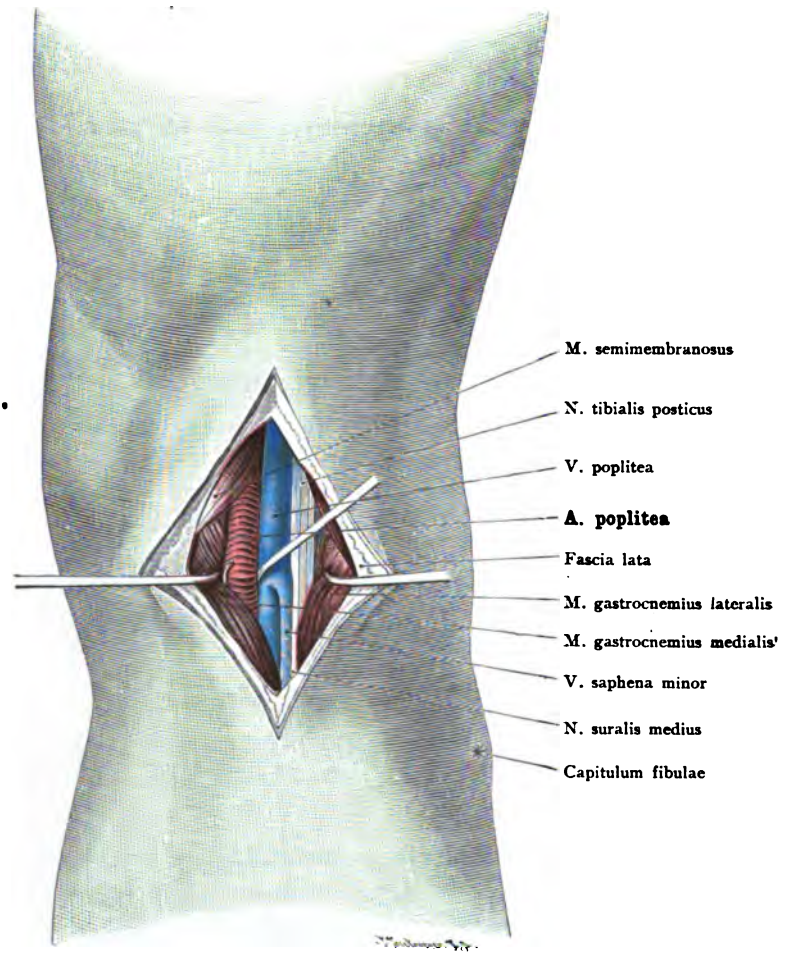

Fig. 62. Ligatura arteriae popliteae.

saphena parva, welche, zwischen den Gastrocnemiusköpfen heraufkommend, in die Vena poplitea einmündet. An ihrer lateralen Seite der Nervus cutaneus surae medialis (aus dem Tibialis). Ein-

gehen auf der medialen Seite dieser Gebilde durch das Fett zwischen den beiden Gastrocnemiusköpfen; es erscheint zuerst der Nervus tibialis posticus, der nach außen gezogen wird. Dann kommt die Vene zum Vorschein, durch eine derbe Scheide mit der darunter liegenden Arterie eng verbunden. Die Arterie liegt auf dem Fett der Rückfläche des Oberschenkelknochens im oberen Teil, im unteren auf dem M. popliteus.

Von den Muskel- und Gelenkästen der Art. poplitea sind die Arteriae surales zu den beiden Köpfen des Gastrocnemius, sowie die 5 Arteriae articulares genu sup. und inf. mediales und laterales und eine media sehr ansehnliche Gefäße; indes kommt ihre isolierte Ligatur nicht anders in Frage als in loco einer Verletzung oder Operationswunde.

77) Ligatur der Arteria tibialis anterior (Fig. 63).

Dieser erste Hauptast der Arteria poplitea tritt am obersten Ende des Spatium interosseum über das Ligamentum interosseum direkt vorwärts nach dessen Vorderfläche. Er kann bloß von der Vorderfläche des Unterschenkels her unterbunden werden.

Die Verlaufsrichtung der Arteria tibialis antica ist bezeichnet durch eine Linie von dem nach vorne vorragenden Vorsprung des Condylus externus tibiae (= Mitte zwischen Spina tibiae und Capitulum fibulae) zur Mitte zwischen den beiden Malleolen und von da zum 1. Interstitium intermetatarseum.

α) Im oberen Drittel.

Schnitt von der Mitte zwischen Spina tibiae und Capitulum fibulae abwärts, daumenbreit unterhalb der Tuberositas des äußeren Condylus tibiae beginnend. An letzterem tritt nach Spaltung von Haut und Fascie der Ansatz des Tibialis anticus als ein sehniger Rand zu Tage, die Furche gegen den M. extensor digitorum communis bezeichnend. Eingehen mit den Fingern zwischen den erwähnten Muskeln auf das Ligamentum interosseum, an dessen oberem Ende die Arterie von hinten das Ligament perforiert, etwa fingerbreit unter dem Fibulaköpfchen. Der Nervus peroneus profundus kommt etwas weiter abwärts von der lateralen Seite her unter dem M. extensor digitorum communis hervor, an diesen Muskel sich anlehnend. Die querverlaufenden Aeste zum M. tibialis anticus gibt der Nerv ganz oben ab.

β) Im mittleren Drittel.

Schnitt 3 cm nach außen von der Tibiakante in der fühlbaren und oft sichtbaren Furche am lateralen Rande des M. tibialis anticus. Spaltung der Haut und Fascie, entlang einer weißen Linie in letzterer, welche die erwähnte Furche anzeigt (eine zweite weiße Linie

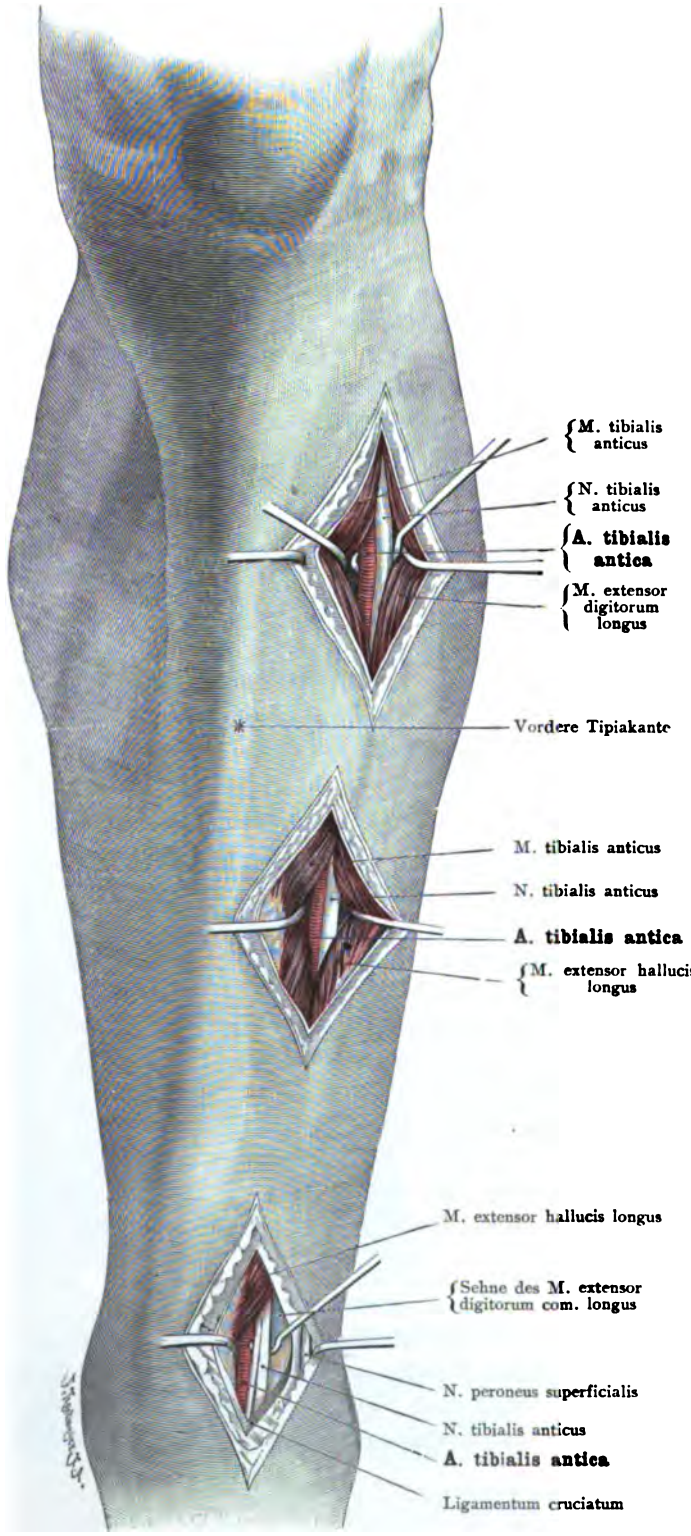

Fig. 63. Art. tibialis antica und N. tibialis anterior (peroneus profundus).

etwas lateralwärts zeigt das Interstitium zwischen Extensor hallucis longus und Extensor digitorum communis longus an), und Eingehen mit den Fingern auf das Spatium interosseum, auf welchem unter dem Muskelfleisch des Tibialis anticus zwischen ihm und dem Extensor hallucis longus die Arterie mit dem Nervus peroneus profundus (nach außen) liegt.

γ) Im unteren Drittel.

Schnitt am Außenrand der Sehne des Tibialis anticus (der ersten dicken, lateralwärts von der scharfen, vorderen Tibiakante vorragenden Sehne), zwischen dieser und der Sehne des Extensor hallucis longus. Spaltung der Haut und der sehr starken Fascie und klare Freilegung der letztgenannten Sehne; Abziehen der Sehne des Extensor hallucis nach außen. Eingehen stumpf mit den Fingern gegen die Außenfläche der Tibia. Es erscheint lateral vom Muskelfleisch des Tibialis anticus zuerst der Nervus peroneus profundus und unterhalb die Arterie.

Von den kleinen Aesten der Arteria tibialis anterior kommen die Arteriae recurrens tibialis ant. und post., sowie die Art. malleolares anteriores lateralis und medialis nicht für isolierte Ligatur in Frage, wohl aber der Endast zum Fußrücken Art. dorsalis pedis (s. No. 80).

78) Ligatur der Arteria tibialis posterior (Fig. 64 und 65).

α) Im oberen Drittel des Unterschenkels (Truncus tibio-peronealis)[1]) (Fig. 64).

Das Stück der Arteria tibialis posterior, das zwischen dem Abgang der Art. tibialis ant. und Art. peronea liegt, bezeichnet man zweckmäßig als Truncus tibio-peronealis.

Schnitt in der Mittellinie unter der Kniekehle vom horizontalen Niveau des Fibulaköpfchens abwärts, also 3 Finger breit unter der Falte der Kniekehle. Spaltung der Fascie mit Schonung der V. saphena parva und neben ihr des N. cutaneus surae medialis. Diese Gebilde werden lateralwärts gezogen. Sie bezeichnen die Berührungslinie der beiden Köpfe des Gastrocnemius, zwischen denen man eingeht. Dieselben müssen abwärts, wo sie sehnig verwachsen sind, gründlich gespalten werden. Die starken Gefäß- und Nervenäste zu den 2 Gastrocnemiusköpfen werden auf die Seite gezogen. Unter dem lateralen Kopfe erscheint der Rand des schräg von oben außen medianwärts absteigenden Soleusansatzes und auf demselben die dünne, nach ein- oder abwärts verlaufende Sehne des Plan-

1) Das Stück der Arteria zwischen Abgang der A. tibialis antica und A. peronea verdient durch einen eigenen Namen ausgezeichnet zu werden.

taris longus. Am oberen Rande des Soleus und unteren Rande des M. popliteus beginnt der Truncus tibio-peronealis nach Abgabe der Arteria tibialis antica. Man muß den Soleusrand abwärts ziehen oder

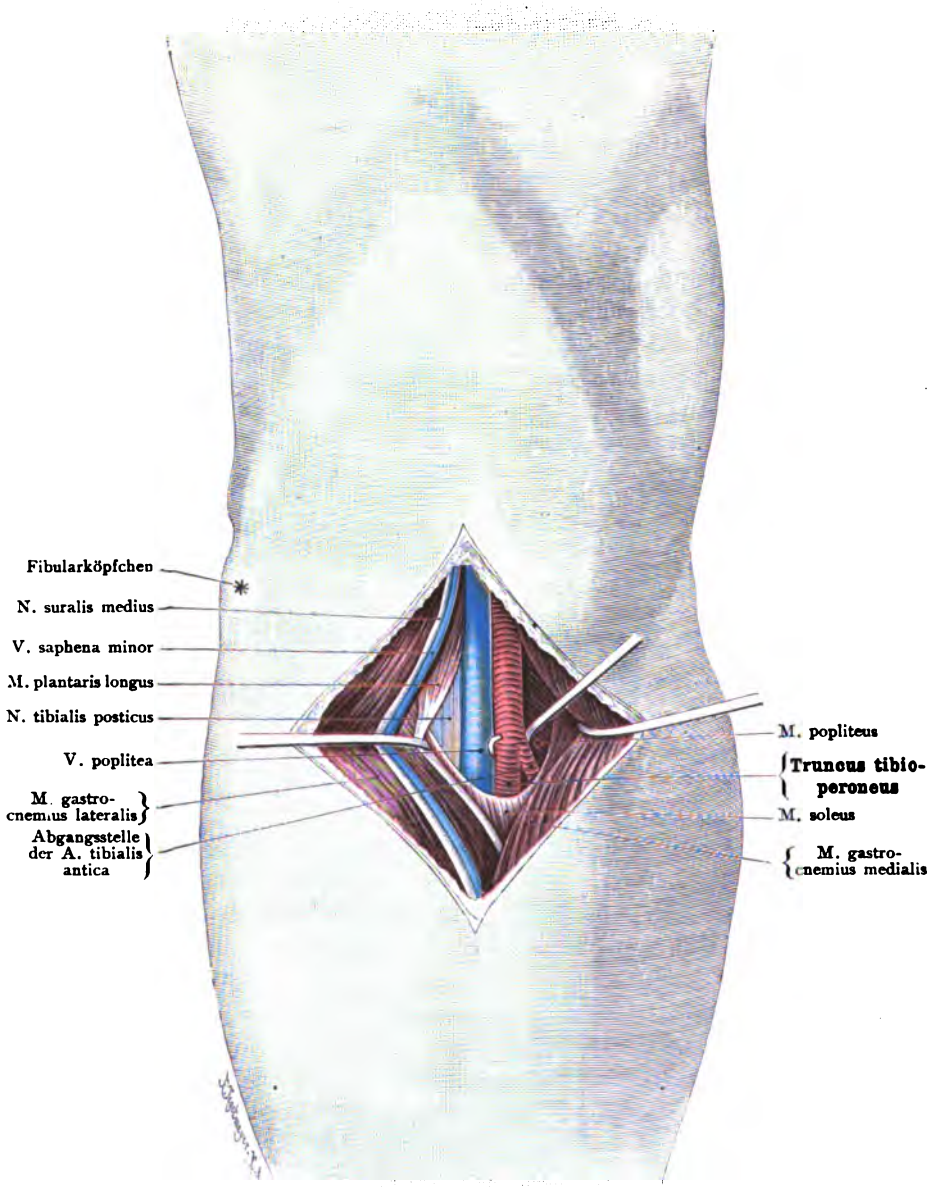

Fig. 64. Ligatur des Truncus tibio-peroneus.

besser einkerben, um unter jene Abgangsstelle zu gelangen. Wie bei der Arteria poplitea, wird der N. tibialis posticus und die Vene

nach außen gezogen, um zur Arterie zu kommen. Die Arteria poplitea läuft auf dem M. popliteus herab, an dessen unterem Rande sie die A. tibialis antica ca. 6 cm unter der Kniegelenkslinie (fingerbreit unterhalb des unteren Umfangs des Fibulaköpfchens) durch das Ligamentum interosseum nach vorne abgibt. Die schräg gegen die Innenkante der Tibia herablaufende sehnige Bedeckung des M. popliteus ist unter dem inneren Gastrocnemiuskopf deutlich sichtbar.

β) Oberhalb der Mitte (Fig. 65).

Die Richtung der Schnittlinie zur Aufsuchung der Arteria tib. postica (propria) liegt in der Verbindung des Condylus medialis tibiae zur Mitte zwischen Malleolus internus und Achillessehne.

Schnitt 1 cm vom inneren Tibiarand entfernt. Schonung des in die Schnittrichtung fallenden Nervus saphenus internus und der Vena saphena magna vor demselben. Nach Spaltung der Fascie tritt der Rand des medialen Gastrocnemiusbauches zu Tage und läßt sich mit stumpfem Haken abziehen; dagegen der darunter liegende, schräg rückwärts gestreifte Soleus setzt sich breit an die Tibia an und muß gespalten werden, bis man auf die schräg gestreifte, stramme, tiefe Fascie kommt. Spaltung dieser starken tiefen Fascie, welche sich an der Rückfläche der Tibia ansetzt, so daß das Muskelfleisch des Flexor digitorum longus freiliegt. Zwischen diesem Muskel und der tiefen Fascie geht man lateralwärts mit dem Finger tief hinein und findet 3 cm vom Tibiarand entfernt die Arterie auf dem M. tibialis posticus. Dieser Muskel liegt dem Lig. interosseum auf. Lateralwärts der sehr starke Nervus tibialis posticus. Man darf ja nicht zwischen Tibia und M. flexor longus, ebensowenig über der tiefen Fascie eingehen. Der häufigste Fehler ist, daß man zwischen Gastrocnemius und Soleus eingeht, anstatt letzteren in ganzer Dicke zu spalten.

γ) Im unteren Drittel (Fig. 65).

Schnitt von dem oberen Winkel der sicht- und fühlbaren Furche, zwischen den tiefen Beugern (d. h. zunächst dem der Innenkante der Tibia anliegenden Flexor digitorum longus) und dem medialen Soleusrand abwärts.

Spaltung von Haut und Fascie unter Schonung der Vena saphena magna und des hinter ihr liegenden Nervus saphenus internus. Nach Spaltung der Fascie wird der freie mediale Rand des Soleus nach hinten gezogen. Jetzt sieht man an der Tibia die Sehne des M. flexor dig. longus und hinter ihr dessen Muskelfleisch. Auf letzterem muß auch die tiefe, meist dünne Fascie gespalten werden und unter ihr liegt 1—2 cm tief die Arterie, an ihrer lateralen Seite der Nervus tibialis posterior.

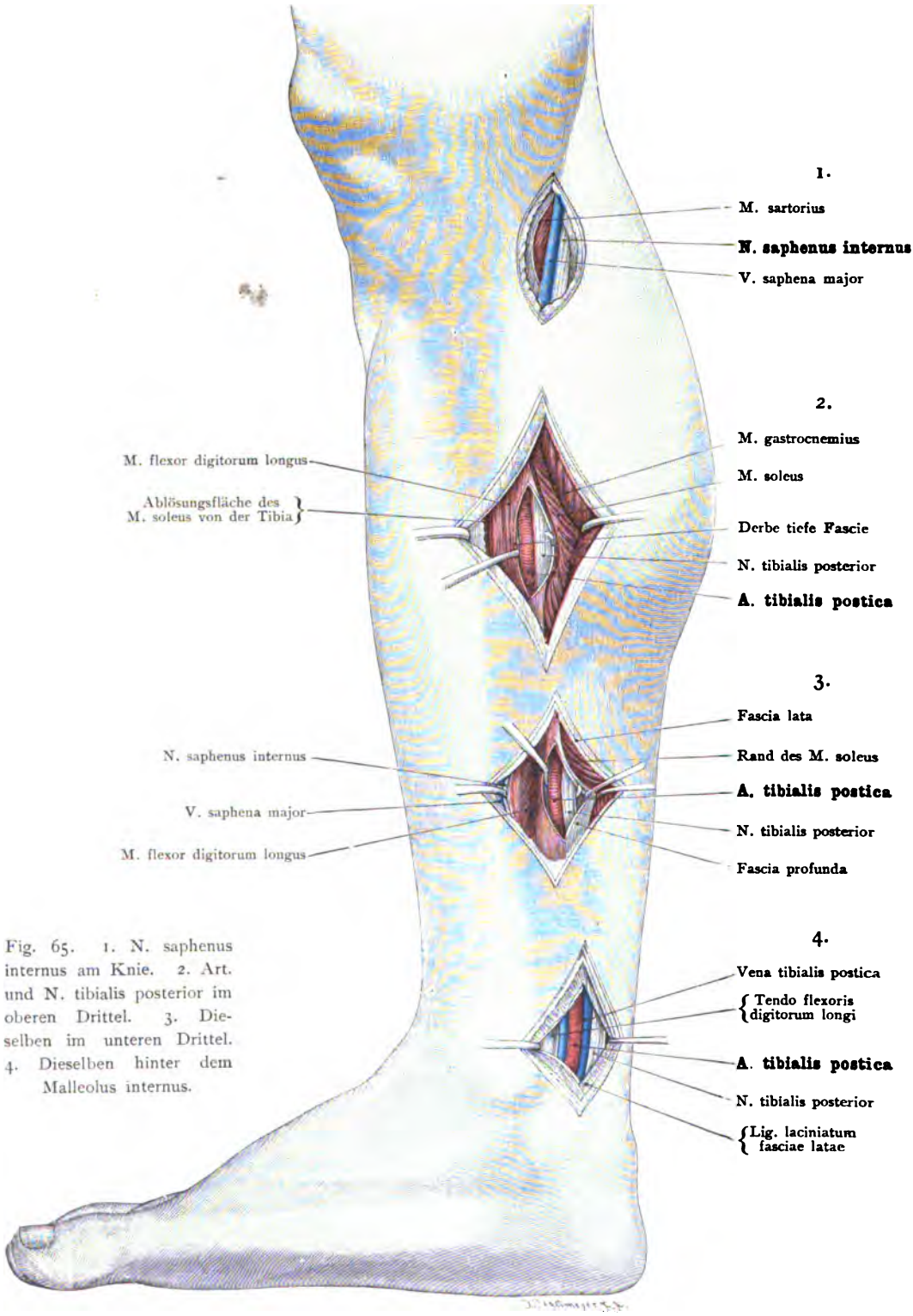

Fig. 65. 1. N. saphenus internus am Knie. 2. Art. und N. tibialis posterior im oberen Drittel. 3. Dieselben im unteren Drittel. 4. Dieselben hinter dem Malleolus internus.

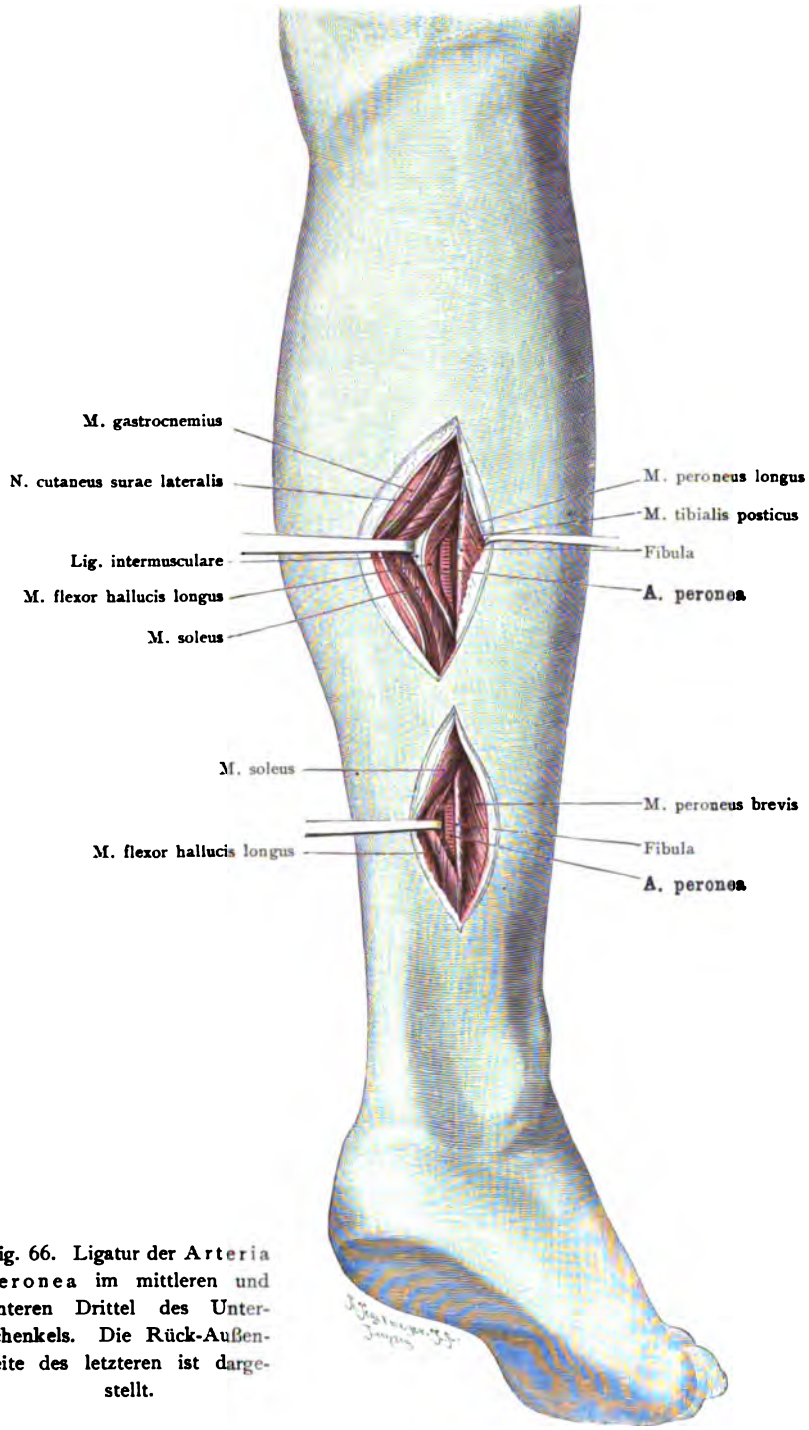

Fig. 66. Ligatur der Arteria peronea im mittleren und unteren Drittel des Unterschenkels. Die Rück-Außenseite des letzteren ist dargestellt.

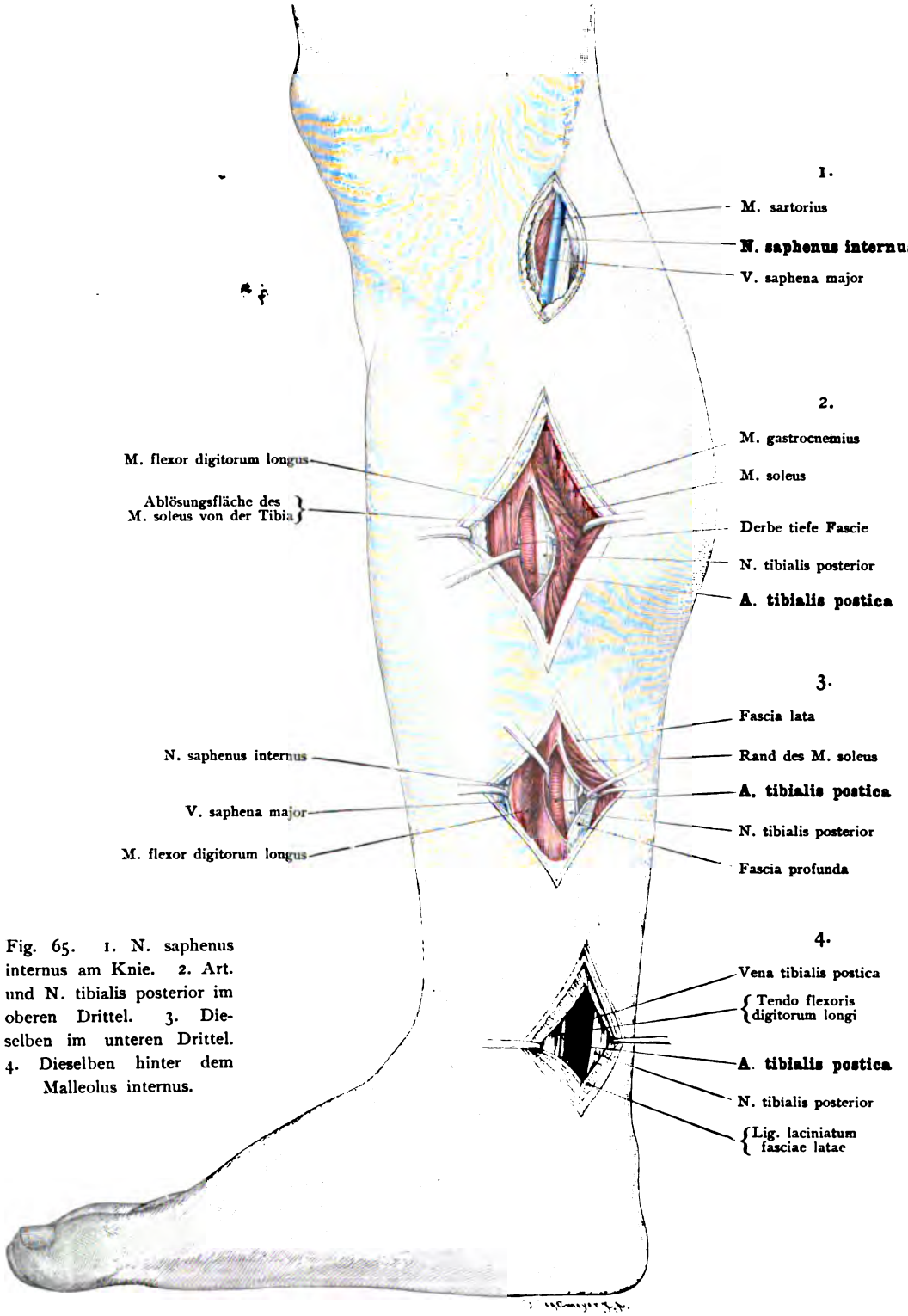

Fig. 65. 1. N. saphenus internus am Knie. 2. Art. und N. tibialis posterior im oberen Drittel. 3. Dieselben im unteren Drittel. 4. Dieselben hinter dem Malleolus internus.

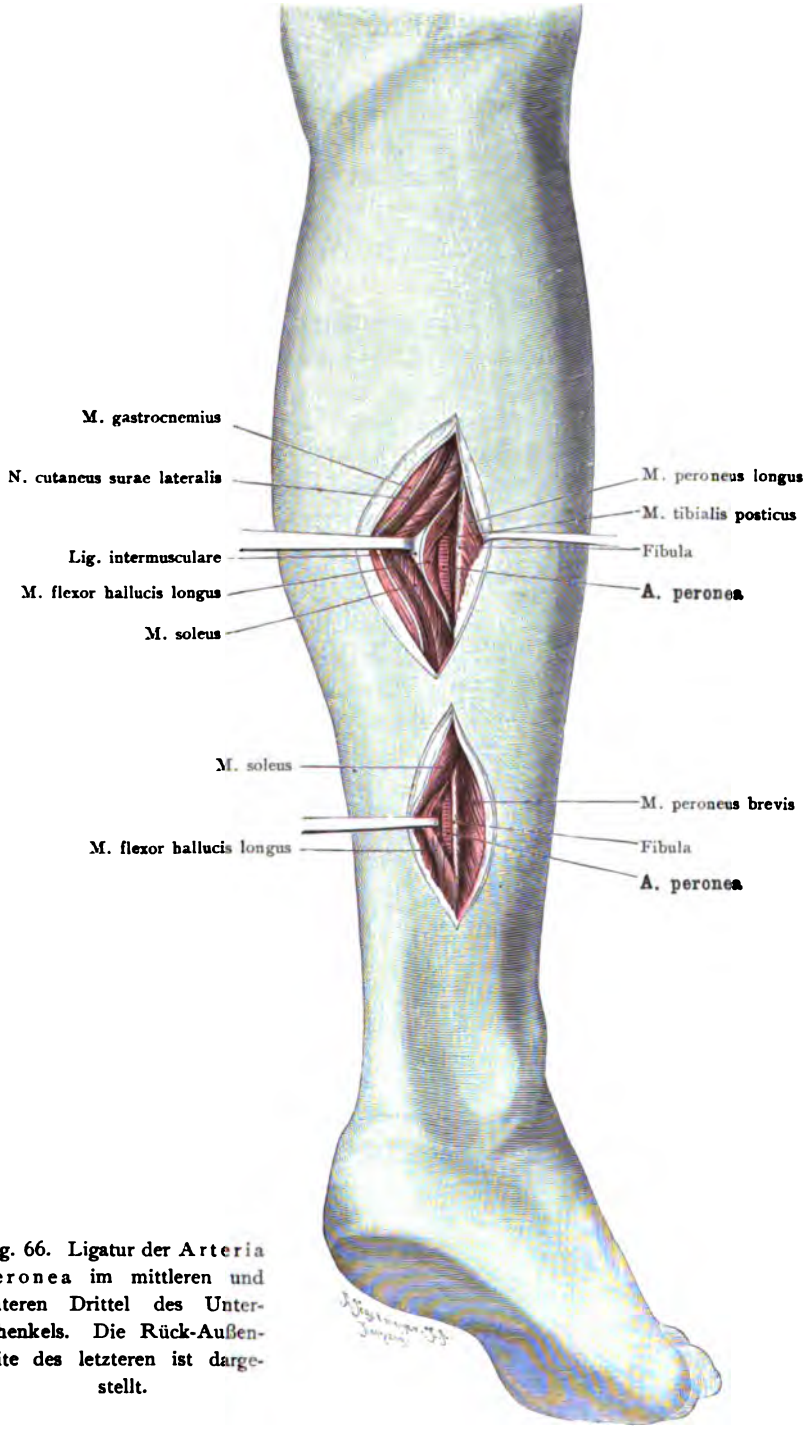

Fig. 66. Ligatur der Arteria peronea im mittleren und unteren Drittel des Unterschenkels. Die Rück-Außenseite des letzteren ist dargestellt.

δ) Hinter dem Malleolus internus.

Schnitt in der Mitte zwischen Tendo Achillis und hinterer Kante der Tibia durch Haut und die mit starken Querfasern (Ligamentum laciniatum) versehene Fascie, unter welcher nach dem Malleolus zu die Arterie liegt, dicht hinter den Beugesehnen (zuhinterst Flexor hallucis longus, dann Flexor digitorum communis, zuvorderst Tibialis posterior). Der sehr starke Nervus tibialis posticus liegt nach hinten. Man muß sich hüten, nicht in das vor der Achillessehne gelegene Fettgewebe hinein zu geraten.

79) Ligatur der Arteria peronea (Fig. 66).

Verlaufsrichtung in gerader Fortsetzung der Arteria poplitea entlang der medialen Rückfläche der Fibula. Die hintere Fläche der Fibula ist in der ganzen Länge des Unterschenkels fühlbar. Die Schnitte fallen in die Linie vom hinteren Umfang des Fibulaköpfchens zur Mitte zwischen Malleolus externus und Achillessehne. Die Arterie entsteht im oberen Drittel des Unterschenkels aus dem Truncus tibio-peronealis.

α) Ueber der Mitte.

Schnitt auf die fühlbare Fibularückfläche hinter dem Muskelwulst der M. peronei. Es erscheint der N. cutaneus surae medialis am Rande des M. gastrocnemius lateralis, darunter der Soleus. Die Fascie des Soleus wird gespalten und das Muskelfleisch stumpf von der Rückfläche der tiefen Fascie (Lig. intermusculare posticum) abgehoben. Lateral vom Soleus liegt auf der Fibula der M. peronealis longus. Nun spaltet man die tiefe Fascie und hebt sie samt dem Muskelfleisch des M. flexor hallucis longus von der Rückfläche der Fibula ab, bis man in die Rinne zwischen Fibula und M. tibialis posticus gelangt. Ueber letzteren Muskel läuft fast senkrecht die Arterie herab.

β) An der Grenze von mittlerem und unterem Drittel.

Schnitt auf die Rückfläche der Fibula. Zwischen M. soleus und M. peroneus brevis (auf der Fibula) wird die Fascie gespalten und der Soleus lateralwärts gezogen. Auf dem M. flexor hallucis longus wird die tiefe Fascie (Lig. intermusculare posticum) gespalten und der genannte Muskel von der Rückfläche der Fibula abgelöst. Dann gelangt man auf die den M. tibialis posticus deckende Fascie, welche gespalten wird, um die unter ihr liegende Arterie freizulegen.

o) Arterien am Fusse.

80) Ligatur der Arteria dorsalis pedis (Endastes der Tibialis anterior) (Fig. 67).

Verlauf von der Mitte zwischen beiden Malleolen zum ersten Interstitium intermetatarseum.

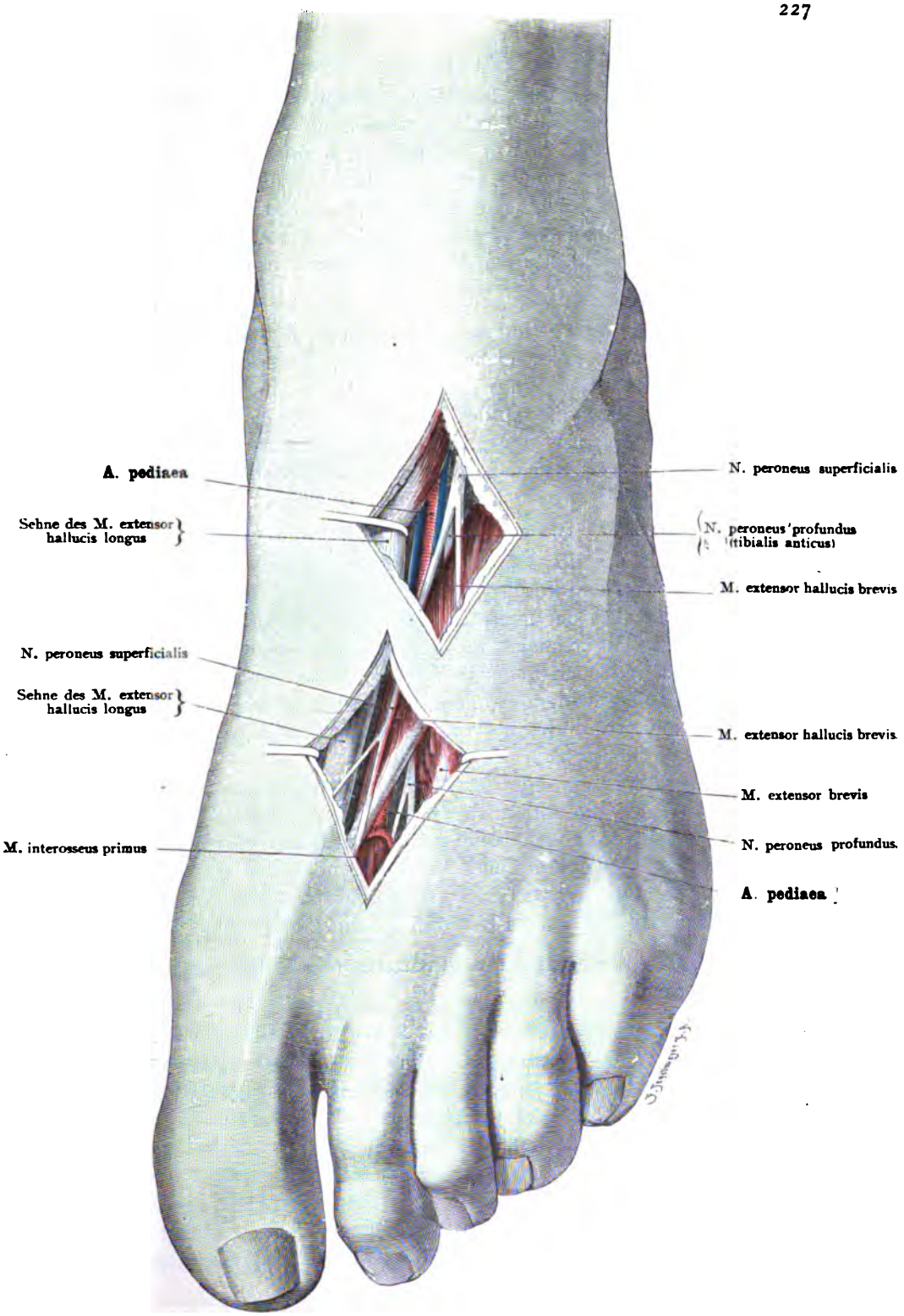

Fig. 67. Art. dorsalis pedis (pediaea) mit N. peroneus profundus und superficialis.

α) In der Fußgelenkslinie.

Spaltung der Haut in der Mitte zwischen beiden Malleolen. Der Nervus peroneus superficialis erscheint in der Richtung des Schnittes und wird nach außen gezogen. Spaltung der Fascie samt dem Ligamentum cruciatum über der Sehne des Extensor hallucis longus lateral von der Sehne des Tibialis anticus. Der zum Teil noch fleischige Extensor hallucis wird medianwärts gezogen. Unter ihm liegt die Arterie, auf dieser der Nervus peroneus profundus.

β) Auf der Mitte des Fußrückens.

Schnitt in der oben angegebenen Richtung. Auf der Fascie wird der Nervus peroneus superficialis nach außen gezogen. Unter der Fascie erscheint die Sehne des Extensor hallucis longus und lateralwärts Sehne und Muskelfleisch des M. extensor hallucis brevis. Dieser letztere wird lateralwärts abgezogen und unter ihm die Arterie mit dem ziemlich starken Nervus peroneus profundus auf ihrer Außenseite gefunden. Die Arterie liegt auf den Gelenkbändern.

γ) Am Eintritt ins Interstitium intermetatarseum.

Schnitt zwischen den Basen des ersten und zweiten Metatarsus. Spaltung von Haut und Fascie mit Schonung eines Astes des Nervus peroneus superficialis, der lateralwärts gezogen wird, sowie der Vena saphena major. Es erscheint medianwärts die Sehne des Extensor hallucis brevis, und noch weiter median die dicke Sehne des Extensor hallucis longus. Unter dem lateralen Rande der ersteren kommt der Nervus peroneus profundus hervor und unter ihm die Arterie, einen starken Interdigitalast nach vorne sendend.

Von den kleinen Zweigen der Art. dorsalis pedis kommt für Ligatur in der Wunde die Arteria tarsea lateralis und Arteria arcuata, welche auf dem Dorsum pedis einen Bogen bilden, in Frage.

Von den Aesten zu den Zehen kann bloß noch von der stärkeren Art. metatarsea dorsalis I als Fortsetzung der Art. dorsalis pedis in das erste Metatarsus-Interstitium eine Rede sein.

81) Ligatur der Arteriae plantares (der Endäste der Arteria tibialis posterior).

α) Unter dem Malleolus internus (Fig. 68).

Die Arteria tibialis posterior bildet hier noch den gemeinsamen Stamm der beiden Art. plantares, welchen man als Arteria plantaris communis bezeichnen könnte.

Schnitt auf der medialen Fußseite fingerbreit unter dem fühlbaren Sustentaculum tali beginnend, horizontal rückwärts oberhalb des Wulstes des M. abductor hallucis. Spaltung von Haut und Fascie, unter welcher das Muskelfleisch des Abductor hallucis erscheint. Dasselbe wird von der tiefen Fascie abwärts gelöst, letztere gespalten.

In der Verlängerung des hinteren Randes des Malleolus internus liegt Arterie und Vene und darunter der Nervus tibialis posticus.

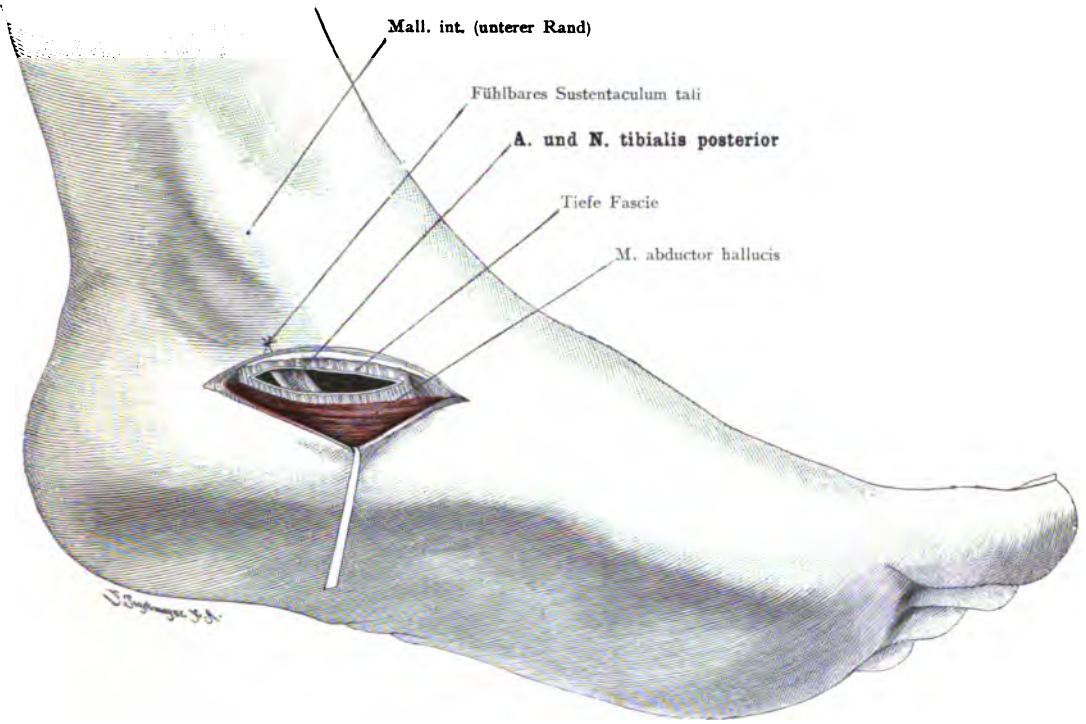

Fig. 68. Art. plantares am Ursprung aus der tibialis postica. Nach hinten N. tibialis posterior.

β) Arteria plantaris interna (Fig. 69).

Schnitt in der Richtung von der Spitze des Fersenhöckers zur 1. Zehe, vom vorderen Umfang des Fersenballens vorwärts durch Haut, reichliches Fett und die derbe, längsgestreifte Plantaraponeurose.

Freilegung des Muskelfleisches des Abductor hallucis. Die Arterie kommt unter diesem Muskel in die Planta. Der M. flexor digitorum brevis liegt lateralwärts.

γ) Arteria plantaris externa (Fig. 69).

Schnitt in der Richtung einer Linie von der Spitze des Fersenhöckers zur 4. Zehe vom Fersenballen vorwärts durch Haut, reichliches Fett und die starke Plantaraponeurose. Freilegung des Muskelfleisches des Flexor digitorum brevis. Ueber diesem und unter dem kurzen Kopf des Flexor longus tritt die Arterie in die Furche des ersteren und des Abductor dig. minimi.

δ) Arcus plantaris am Interstitium metatarseum I (Fig. 69).

Schnitt in der Furche lateral vom Großzehenballen in der Rich-

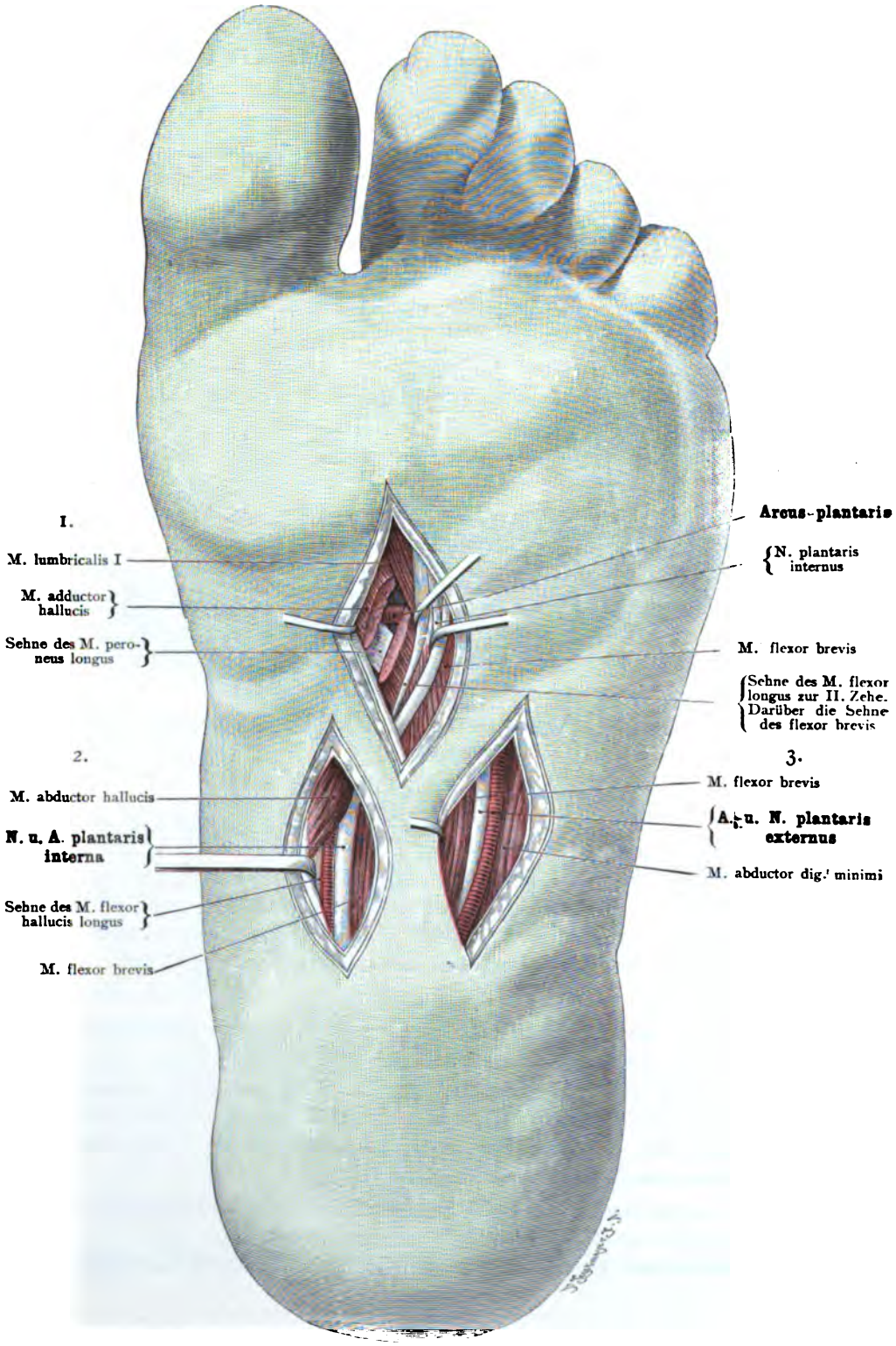

Fig. 69. Arcus plantaris. 2. u. 3. A. u. N. plantares interni und externi.

tung einer Linie von der 2. Zehe zum Fersenhöcker rückwärts durch Haut, reichliches Fett, die stramme Plantaraponeurose. Jetzt erscheint medianwärts die Sehne des Flexor hallucis longus mit dem Muskelfleisch des Abductor hallucis hinten, flexor brevis vorne. Sie werden medianwärts gezogen. Auf der lateralen Seite des Schnittes tritt zu Tage der N. plantaris internus, Ast des Tibialis posticus mit seinen starken Aesten zur 2. und 3. Zehe. Er wird nach der Kleinzehenseite abgezogen. Der Ast der großen Zehe kommt nicht zu Gesicht. Die Sehne des Flexor digitorum brevis zur 2. Zehe und an deren medialem Rande tiefer diejenige des Flexor digitorum longus mit Lumbricalis I werden freigelegt und lateralwärts gezogen. Unter ihnen liegt der starke M. adductor hallucis. Nach Durchtrennung dieses Muskels gelangt man in erheblicher Tiefe zur Durchtrittsstelle der Arterie durch das Interstitium metatarseum I. Die Arterie liegt hier auf den M. interossei, an ihrer medialen Seite ragt der Rand des Metatarsus I vor, an dessen hinterem Ende sich die Sehne des M. peroneus longus ansetzt.

C. Chirurgie des Venensystems.

a) Allgemeine Indikationen zur Freilegung und Unterbindung grösserer Venen.

Die Freilegung und Ligatur der Venen spielt in neuester Zeit eine erheblich größere Rolle als früher. Zunächst wird selbstverständlich bei Venenverletzungen und venösen Blutungen eine Vene ebensogut unterbunden werden, wie eine Arterie, obschon bei dem niedrigen Blutdruck die Blutstillung durch Druck resp. Tamponade von außen viel leichter durchführbar ist als bei den Arterien.

Man darf und kann nicht immer eine Ligatur anlegen, wenn man große Venen verletzt. Eine Ligatur der Vena cava superior und inferior, sowie der Vena iliaca communis und der Vena anonyma, ja selbst der Vena femoralis, weniger der Vena subclavia und jugularis communis hat ihre Gefahren. Glücklicherweise genügt hier oft schon die richtig angebrachte Tamponade.

Wir haben mehr als einmal bei Verletzungen an der Vereinigungsstelle von Vena jugularis comm. und subclavia durch Tamponade definitive Blutstillung und Heilung erzielt. Die Verletzung kommt namentlich bei Entfernung einer krebsigen Lymphdrüse (nach Carcinoma mammae) im Winkel zwischen den genannten Venen vor. Ebenso notwendig und zuverlässig erweist sich unter Umständen die Tamponade am Foramen jugulare an der Austrittsstelle der Vena jugularis interna aus dem Schädel, wo bei Excision hochreichender Carcinome und Sarkome die Trennung der Vene in Frage kommt.

Allein man muß bei derartigen Tamponaden, wenigstens in den Fällen, wo die Zirkulation zentralwärts offen bleibt, die Heilung öfter erkaufen mit schweren Komplikationen durch Verschleppung gebildeter Thromben in Herz und Lungen mit Infarkt- und Gangränbildung, wie ich dies beobachtet habe. Daher ist, wo möglich, an Stelle der Tamponade die Sutur zu setzen.

Die Naht von Venenwunden sollte bei großen Venen, von der Vena femoralis communis und Vena subclavia, zentralwärts gerechnet, die Regel bilden. Venennaht gibt angesichts des geringen Blutdruckes in den Venen sehr zuverlässige Heilung von Venenwunden. Nach JACOBSTHAL[1]) hat CZERNY die erste Venennaht am Menschen 1881, SCHEDE eine größere Anzahl 1882 veröffentlicht, und die Venennaht dadurch zu Ehren gebracht. Wir haben sie mit Glück versucht an der Vena anonyma resp. an der Vereinigungsstelle von Vena jug. comm. und subclavia. Wir wenden zu derselben die feine antiseptische Seide in Form der fortlaufenden Naht an. Für kleine Wunden kann man auch einfach eine zirkuläre Umschnürung rings um die mit Pincette emporgehobenen Wundränder vornehmen. Ueber die Art der Heilung von Venenwunden durch Naht hat TICHOW[2]) an Tieren Studien gemacht.

Außer behufs Blutstillung werden die Venen hauptsächlich noch aufgesucht und ligiert, wenn man Veränderungen der Zirkulation künstlich herbeiführen will. Am bekanntesten und am ausgedehntesten angewandt ist die Ligatur der Vena saphena magna bei Varicen der unteren Extremität; Venenligatur zur Heilung von Varicen kommt aber auch sonst in Frage. An der unteren Extremität hat die Ligatur die Absicht, den hydrostatischen Druck aufzuheben.

In dieses Gebiet fällt auch die neuerdings empfohlene Ligatur des Sinus longitudinalis superior zur Heilung der Epilepsie, von DELAGENIÈRE angegeben.

In neuester Zeit hat A. CARREL[3]) gezeigt, daß man Stücke von Venen benutzen kann zum plastischen Ersatz von Defekten der Arterien, indem man dieselben zwischen die 2 Arterienenden einnäht. Ja CARREL und GUTHRIE[4]) sprechen sogar den Gedanken aus, daß sich durch Vereinigung der Arterie central mit der Vene peripher bei Obliteration, ersterer der Kreislauf umkehren ließe und Gangrän verhüten. Ich gebe eine Kopie der Abbildung von CARREL, dessen Arbeit mir durch die Güte von HARVEY CUSHING zugekommen ist. Letzterer teilt mir mit, daß das eingeschaltete Venenstück sehr rasch eine erhebliche Hypertrophie seiner Außenwand erfährt. Die

1) Samml. klin. Vorträge, 1905.

2) Centralbl. f. Chir., 1895.

3) Technique opératoire des anastomoses vasculaires etc., Lyon 1902.

4) Annals of Surgery, Febr. 1906.

Zeichnungen (Fig. 70 und 71) zeigen, in welcher Weise es CARREL gelungen ist, eine Stenose der genähten Venen, wie Arterien zu verhüten: Er spannt mit 3 Nähten zuerst die Gefäßränder an zu dreieckiger Form und legt eine Naht mit feinster Linnenseide (Valenciennesspitzen) oder Elsaßbaumwolle 500 oder (nach CUSHING) feinste Chinaseide und benutzt für die Naht feinste Nadeln (KIRBY 13—14, nach CUSHING 15—16). Bei den größeren Arterien sticht er nicht durch das Endothel durch. Es ist ihm gelungen, sowohl End zu End, als End-Seitenverbindungen in dieser Weise zu erzielen bei Arterien wie bei Venen, so daß er ganze Organe (Niere, Thyreoidea) transplantieren konnte und sogar die arteriell-venöse Zirkulation verkehrt einsetzen und herstellen.

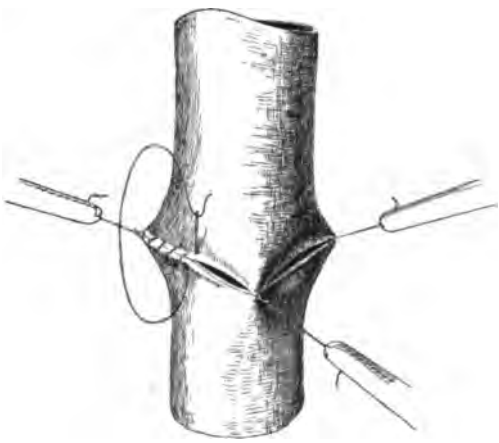

Fig. 70. Technik der End- zu End-Arteriennaht nach CARREL. Das Lumen wird in 3 Zipfel ausgezogen und mittelst feinster Seide und Nadel einfach fortlaufend vernäht.

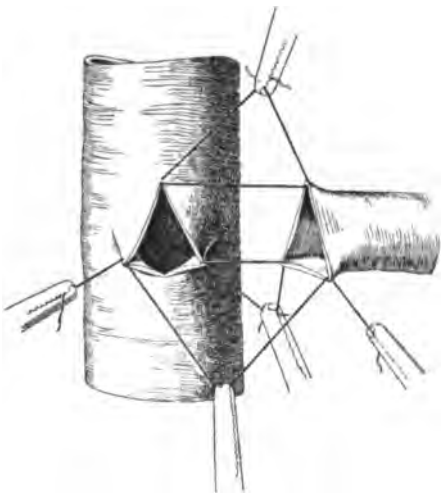

Fig. 71. Technik der End-Seiten-Anastomose von Arterien nach einer Skizze von CUSHING ausgeführt.

Nach JACOBSTHAL hat ein englischer Arzt LAMBERT den ersten Gedanken der Arteriennaht gehabt und HALLOWELL 1759 eine Brachialis mit einer umschlungenen Naht (über einer Stahlnadel) zuerst mit Glück zum Schluß gebracht. Nach Wiederaufnahme früherer Versuche von GLUCK, POSTEMSKY und HOROCH hat JASSINOWSKY [1]) die experimentelle Begründung der Arteriennaht an Aorta, Carotis, geliefert. MURPHY und DÖRFLER zeigen dann die Tunlichkeit einer durch die Intima gelegten Naht.

1) LANGENBECKS Archiv, 1891.

Nachdem MURPHY die Invagination bei zirkulärer Trennung erfunden, hat PAYR dieselbe nach zwei Seiten vervollkommnet: durch Einbringen eines Magnesiumröhrchens in das proximale Ende stülpt er die Arterienwand etwas zurück, so daß das Endothel nach außen zu liegen und mit dem Endothel des distalen Endes (Intussuscipiens) in Berührung kommt (Fixation mit Nähten). MURPHY und KÜMMEL haben nach zirkulärer Resektion der Femoralis (bei KÜMMEL 5 cm), durch Invagination der Gefäßendenheilung mit Durchgängigkeit des Gefäßes erzielt. Von 35 Fällen von seitlicher Arteriennaht wurde 33 mal dauernde Blutstillung erzielt.

Von ebenso großer Wichtigkeit wie für Verletzungen ist die Freilegung der Venen bei Thrombose derselben. Es handelt sich dabei um die Erfüllung von zwei Indikationen: In den einem Falle versucht man aus einer Vene einen Thrombus zu entfernen, um die Zirkulation frei zu machen. Die Vene wird incidiert, der Thrombus entfernt, und die Vene genäht.

Im anderen und viel häufigeren und wichtigeren Falle besteht die Indikation, einen durch Verschleppung gefährlichen Thrombus rechtzeitig zu entfernen, sei es mit folgender Naht oder mit Ligatur des Gefäßes. Man darf wohl sagen, daß die Mehrzahl der Chirurgen in dieser Hinsicht viel zu wenig aktiv ist. Wenn eine Thrombose eintritt, wie dies weitaus am häufigsten der Fall ist an der unteren Extremität, so besteht jederzeit die große Gefahr plötzlicher Loslösung und Eintrittes einer Embolie der Lungenarterien.

Es ist deshalb wohl angezeigt, daß man sich in jedem Falle von Thrombose größerer Venen die Frage vorlegt, ob man dieser Katastrophe, die so unerwartet und rasch ein Menschenleben vernichten kann, nicht durch Freilegung der Vene und Entfernung des Thrombus vorbeugen soll.

Ebenso wichtig wie die Entfernung rein mechanisch gefährlicher Gerinnsel aus größeren Venen ist die Beseitigung infektiöser Thromben. Allgemeiner Anerkennung und Anwendung erfreut sich aber diese wichtige Indikation nur auf einzelnen Gebieten, zumal bei den Komplikationen der Otitis media. Es ist hauptsächlich der Sinus transversus und die Vena jugularis interna und communis, welche bei Uebergreifen infektiöser Entzündungen aufgesucht und ligiert resp. tamponiert werden.

In gleicher Weise für die Venen der Extremitäten und des Rumpfes vorzugehen, sobald dieselben der Sitz infektiöser Thromben sind, ist man bis jetzt viel zu schüchtern gewesen, und doch verlangen die gleichen Vorgänge ein nicht weniger kategorisches Vorgehen auch hier. Günstige Erfahrungen der Ligatur der Beckenvenen bei puerperaler Erkrankung (BUMM) beweisen, daß man auch hier durch aktives Vorgehen schlimme Infektionsfolgen verhüten kann.

b) Freilegung, Sutur und Ligatur einzelner Venen.

82) Freilegung der Cava superior.

Bei Verletzungen in den zwei ersten Interkostalräumen rechts vom Sternum könnte die Sutur für die Vena cava superior in Frage kommen, welche im oberen Teil rechterseits von der Pleura dextra bedeckt ist, im unteren Teil im Herzbeutel liegt. Resektion des 2. Rippenknorpels nach den bei der Freilegung des Herzens gegebenen Regeln würde Zugang schaffen. Indes bedarf es des Aufklappens des Sternums, wenn man die Vena cava und die beiden Venae innominatae übersehen und völlig zugänglich machen will.

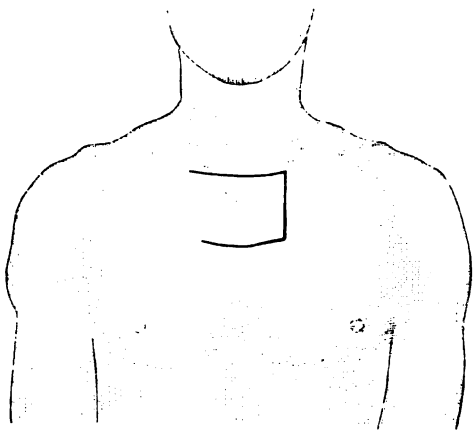

Fig. 72. Resectio manubrii sterni osteoplastica. Die Haut hat sich etwas zurückgezogen. Die Msc. sternocleido mastoidei samt verbindende Fascie sind vom Sternum gelöst und nach oben verschoben, die Sternoclaviculargelenke geöffnet und die Kapsel der linken am Sternum losgelöst; 1. und 2. Rippenknorpel sind am Sternum durchgeschnitten und unterhalb des 2. Knorpels des Manubrium vom Corpus sterni mit dem Meißel getrennt.

Fig. 72, 73 und 74 zeigt die Art und Weise, wie das Manubrium sterni osteoplastisch reseziert wird, um den obersten Teil des Mediastinum anticum freizulegen. Durch diese Vene und durch die Verbindungen der Zweige der Venae anonymae jugularis und subclaviae würde sich selbst bei Verschluß der Cava superior eine Verbindung herstellen. Verschluß der Cava superior ist ja mehrfach beobachtet (HOUZEL).

Die Resektion des Manubrium sterni behufs Sutur und eventueller Ligatur der Vena cava superior wird in folgender Weise ausgeführt: Querschnitt (s. Fig. 72) auf die Incisura sterni und über das Sternalende der Claviculae bis auf den Knochen. Loslösung des Periosts unter Schonung des Arcus venosus jugularis. Die Gelenkkapsel der Sternoclaviculargelenke wird eröffnet, der linke M. pectoralis major subperiostal vom Sternum abgelöst, nachdem man einen senkrechten Schnitt über den linken 1. und 2. Rippenknorpel abwärts geführt hat.

Dann wird ein 3. Schnitt in der Höhe des 2. Rippenknorpels quer über das Sternum hinzugefügt. Der 1. und 2. Rippenknorpel links werden subperichondral freigemacht, durchschnitten und unter Emporheben des Knochens mit kräftigen starken Haken der hintere

Umfang der Kapsel des linken Sternoclaviculargelenks durchschnitten. Danach wird an der Rückfläche des Manubrium mit Raspatorium das Periost zurückgeschoben, bis man ohne Gefahr für die Pleuren und für die Vasa mammaria interna mit der Knochenzange die Trennung zwischen Manubrium und Corpus vornehmen kann (Fig. 73).

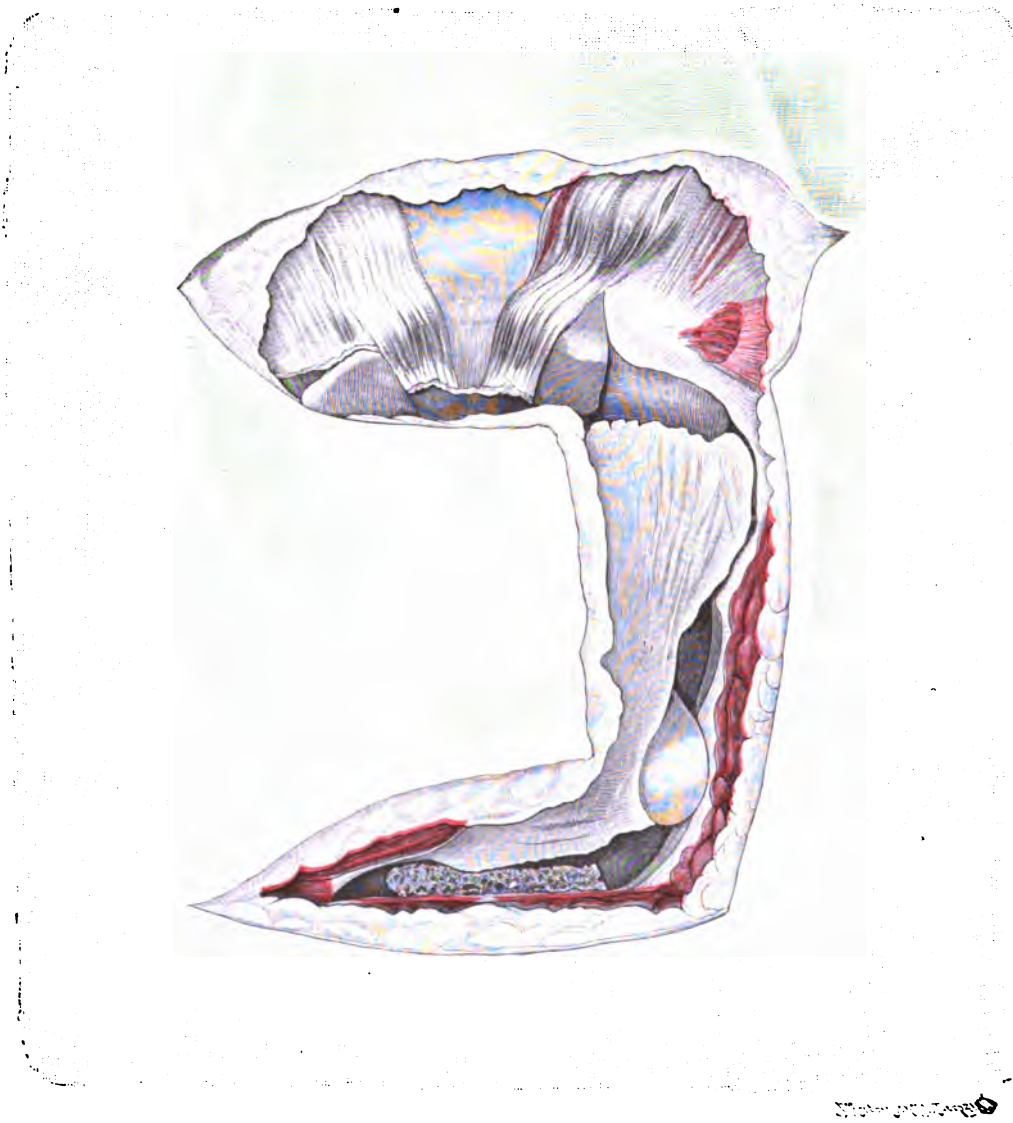

Fig. 73. Schnittführung zur osteoplastischen Resectio manubrii sterni.

Nunmehr wird der Knochen mit Haken kräftig emporgezogen und nach der anderen Seite eingeklappt (Fig. 74). Der 1. und 2. Rippenknorpel rechts brechen bei diesem Manöver an der Verbindungsstelle mit dem Knochen ein.

Das abgelöste Periost des Manubrium wird sorgfältig in der Mittellinie gespalten: Man sieht nun rechts und links vom Sternum die Vasa mammaria int. auf den Pleuren herunterziehen, von Fett und kleinen Drüschen umgeben.

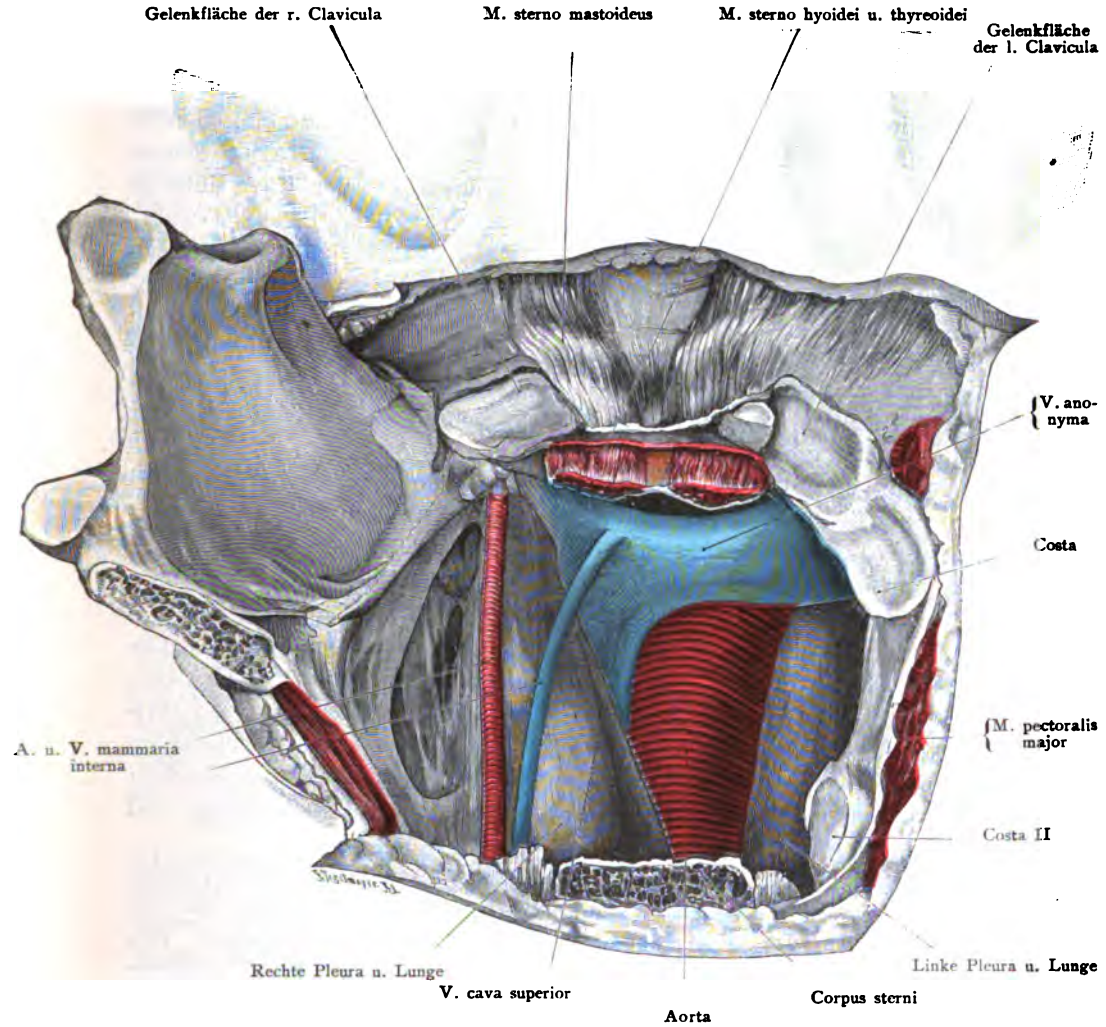

Fig. 74. Resectio manubrii sterni osteoplastica. Das Sternum ist nach rechts zurückgeklappt. Von oben treten die Stümpfe der Brustbein-Kehlkopfmuskeln, die von der Rückfläche des Sternum gelöst wurden, zu Tage. Rechts und links die das Mediastinum anticum in sagittaler Ebene begrenzende Pleura parietalis mit Lunge.

Mit Sorgfalt kann man stumpf die Pleurablätter nach beiden Seiten schieben. Der Rest der Thymus erscheint wie ein Fettbündel in der Mitte herunterziehend, von Venen begleitet. Darunter in der Mitte den aufsteigenden Aortenbogen. Ueber denselben quer in der

Höhe des ersten Rippenknorpels die Vena anonyma sinistra und rechts neben der Aorta ein Stück der Vena cava superior. In die Vena anonyma sinistra mündet von oben eine starke Vena thyreoidea ima ein. Die zurückgeschobenen Pleuren bilden rechts und links den Rahmen in sagittaler Richtung für dieses Mediastinum anticum.

83) Ligatur und Sutur der Vena cava inferior [1]).

GOLDMANN [2]) hat in neuester Zeit in Anlehnung an einen eigenen Fall die Ligatur der Vena cava inferior zum Gegenstand eingehender Prüfung gemacht. Es sind hauptsächlich die Geschwülste der rechten Niere (LINDNER), bei welchen eine Einreißung der Cava inferior vorkommt. In einigen Fällen (v. SCHEDE, v. ZOEGE, BUSSE, GROBE, GARRÈ) konnte der Riß vernäht werden. SCHEDE nähte wegen zu kurzer Trennung der rechten Nierenvene bei einer Nierencarcinomexcision die Cava seitlich mit feinem Catgut und fand nach 4 Wochen die Wunde ohne Thrombenbildung und mit geringer Verengerung des Lumen völlig vernarbt. v. ZOEGE nähte einen 9 cm langen und $2^1/_2$ cm breiten Riß der Cava bei Excision eines Nierenkrebses mit glücklichem Erfolg.

Man tut gut, bei verwachsenen Tumoren den Schnitt genügend groß anzulegen, um zur Anlegung einer Sutur den nötigen Zugang zu haben, d. h. man wird nach dem Rate von HERESCO und v. ZOEGE das Peritoneum breit eröffnen und die Beziehungen zur Cava feststellen. Allein die Naht wird trotzdem nicht immer möglich sein und zur Blutstillung die Ligatur ausgeführt werden müssen. GOLDMANN weist auf die vorzüglichen Resultate hin, welche damit HOUZEL, HERESCO, ALBARRAN, BOTTINI, HARTMANN erreichten. Ja, LINDNER will die Cava allen anderen großen Körpervenen gleichstellen, bei denen wir nicht bloß die Ligatur unbedenklich ausführen, sondern auch Resektionen der Vene bei Verwachsung mit Geschwülsten und bei Thrombosen vornehmen.

Wenn man solche Indikationen aufstellen will, so muß vor allem betont werden, daß dieselben nur Gültigkeit haben dürfen für die Cava unterhalb der Einmündung der Nierenvenen. Ein plötzlicher Verschluß oberhalb durch Ligatur führt zum Tode. GOSSET und LECÈNE finden diesen Ausgang nach GOLDMANN ausnahmslos, während PURPURA experimentell findet, daß der Tod vermieden wird, wenn vorher eine Stenose der Cava die Ausbildung eines Kollateralkreislaufes eingeleitet hat.

GOLDMANN weist auf 112 Beobachtungen von VIMONT hin von Cavathrombose. Bei dieser bestehen stärkere Stauungen (Oedem

1) Vergl. NIEBERGALL, Deutsche Zeitschr. f. Chir., 1892, Bd. 33. — SCHEDE, LANGENBECKs Arch., Bd. 43, 1892. — HOUZEL, Revue de chir., Bd. 23.

2) Beiträge zur klin. Chirurgie, Bd. 47, 1905.

und Ascites) als bei Ligatur und einfachem Verschluß, wo jedes Zeichen von Stauung ausbleiben kann. Nach LAPPEYS, POIRIERS, GOLDMANNS u. a. Injektionsversuchen geht nach Cavaligatur das in die Venae iliacae externae injizierte Blut mit der größten Leichtigkeit zurück zum Herzen und es zeigt sich, daß von den zahlreichen zur Verfügung stehenden Anastomosen hauptsächlich das Gebiet der Venen um und im Wirbelkanal, der Lendenvenen und Azygos benutzt wird.

Die Ligatur der Cava inferior unterhalb der Nierenvenen erscheint demgemäß als eine völlig legitime Operation, ebenso die eventuelle Kontinuitätsresektion derselben. HOUZEL hat neuerdings einen Fall beschrieben, wo die anfängliche Cirkulationsstörung sich völlig ausglich.

84) Ligatur und Sutur der Vena anonyma (dextra et sinistra).

Bei Operation tief sitzender Halsgeschwülste, zumal bei intrathoracischen Strumen, kommt es nicht so selten vor, daß bei Entwickelung der Geschwulst tiefe Venen (die V. thyreoidea inferior, aber besonders die ima) entzweireißt und sehr starke venöse Blutungen erfolgen.

Dieselben können am besten momentan durch Anpressen der blutenden Stelle, resp. der Vena anonyma (sinistra) an die Hinterfläche des Sternum gestillt werden, und definitiv (wo die Ligatur nicht gelingt) durch Tamponade.

JORDAN erwähnt zwei Fälle von Heilung von Verletzungen der Vena anonyma selber. RICARD erzielte durch seitliche Naht einer bei Anlaß von Excisio strumae carcinomatosae zu stande gekommenen Verletzung der Vena anonyma dextra Heilung und BROHL durch Ligatur der l. Vena anonyma bei Excision eines Sarkoms; er machte die temporäre Resektion der Clavicula.

Wenn man bedenkt, daß bei langsamer Entwickelung selbst die Thrombose der Cava superior vertragen wird, so ist es nicht verwunderlich, angesichts der starken queren Verbindungen der Halsvenen, daß auch die einseitige Ligatur, ja Excision einer Vena anonyma vertragen wird. BROHLS Fall bot deshalb nach Excision der Anonyma samt Vena jugularis comm. und subclavia nebst Ductus thoracicus gar keine Störungen dar.

Aber auch ohne diese einleitende Verengerung und Ausbildung eines Kollateralkreislaufes wird der Schluß einer Anonyma durch Ligatur gut vertragen. GOLDMANN weist auf ZIEGLER hin, der 2 Fälle von HEINECKE und BARDENHEUER mitteilt und vermehrt die Kasuistik um einen eigenen Fall, in welchem, wie bei dem Falle PLÜCKERS, die Resektion resp. Ligatur veranlaßt war durch Uebergreifen tuberkulöser Eiterung auf die Venenwand. Beide Fälle heilten.

Es ist von großer Wichtigkeit, diese Heilungsmöglichkeit festzustellen, weil der Chirurg gar nicht so selten in große Verlegenheit kommt, bei den im Bereich der Thoraxapertur gelegenen Drüsen- und anderen Geschwülsten (Strumen) die Entscheidung zu treffen, ob eine Operation gewagt werden darf. Es sitzt eine Drüse, namentlich die ich schon mehrfach, aber nicht immer, ohne in große Not mit Blutungen zu kommen, exstirpiert habe; dieselbe sitzt im Winkel zwischen Vena jugularis communis und subclavia, wo auch die Vena jugularis ext. einmündet und links der Ductus thoracicus. Es ist eine Erlösung, sicher zu wissen, daß man in den Fällen, wo Tamponade die Blutung nicht stillt, zur Ligatur der Vena anonyma samt zuführenden Venen schreiten darf.

Sicherlich wird dies wegen der Verwachsungen nicht immer ohne einleitende Operation in Form einer Durchtrennung oder osteoplastischen Aufklappung der Clavicula oder des 1. und 2. Rippenansatzes oder des Manubrium sterni möglich sein. In erster Linie ist das stark überragende Sternalende der Clavicula hinderlich. Durch einen Schnitt entlang der Incisura sterni und auf Clavicula, wie bei der Resectio manubrii sterni, aber bloß einseitig ausgeführt, wird unter Lösung des Sternocleidoansatzes des Kopfnickers, die Kapsel gespalten, das Gelenkende herausgehoben, und das Lig. costo-claviculare getrennt, um die Clavicula kräftig abwärts zu ziehen. Genügt dies nicht, so wird der Ansatz des 1. Rippenknorpels getrennt subchondral und nach außen unten gezogen. Sollten noch jetzt Schwierigkeiten bestehen, so muß wie zur Ligatur der Cava superior vorgegangen werden mit Trennung auch des 2. Rippenknorpels und der Verbindung von Manubrium und Corpus sterni zur Aufklappung des ersteren.

Aeste der Vena anonyma.

85) Ligatur der Vena thyreoidea ima.

Von den kleineren Aesten der Anonyma, nämlich den Zuflüssen aus dem vorderen Mediastinum, den Venae vertebralis, cervicalis prof., mammaria int., intercostalis suprema und thyreoidea ima hat nur die letztere praktisch Bedeutung und kommt oft zur Ligatur. Am häufigsten wird eine solche ausgeführt bei Kropfexcision und Tracheotomia inferior.

Wir halten es für einzig richtig, im Gegensatz zu den Anatomen, die vom Isthmus und unterem Pol der Schilddrüse abwärts ziehenden Venen als Venae thyreoideae imae zu bezeichnen und nicht als inferiores, denn ihr Verlauf entspricht vollkommen der Arteria thyr. ima, während die Art. thyr. inferior von einer meist kleinen Vena thyr. inferior begleitet ist.

Die Vena thyr. ima bildet durch Anastomosen rechts und links ein Geflecht (Plexus thyr. impar), doch lassen sich meist 1—2 rechts- und linksseitige Hauptstämme unschwer präparieren neben der Mittellinie und so venöse Blutungen beherrschen. Sie werden freigelegt mit Schnitt im Jugulum (längs oder quer durch die Haut) und medianer Spaltung der die Brustbein-Kehlkopfmuskeln verbindenden Fascie.

86) Ligatur der Vena jugularis communis.

Chirurgisch wird die Vena jugularis interna der Anatomen als Vena jugularis communis bezeichnet, da es eine Wichtigkeit hat, das Stück der Vena jugularis interna vor der Einmündungsstelle der Vena facialis communis zu unterscheiden, und es ist nicht einzusehen, warum die schon von KRAUSE vorgeschlagene zutreffende Bezeichnung nicht auch von den Anatomen angenommen werden sollte.

Die Vena jugularis communis spielt eine Hauptrolle in dem Kapitel der Venenligaturen, nicht bloß wegen der sehr häufigen Verletzungen, welche zumal bei Exstirpation bösartiger Geschwülste vorkommen, sondern ganz besonders auch wegen der Notwendigkeit ihres künstlichen Verschlusses bei infektiösen Erkrankungen im Bereich ihres Zuflußgebietes, unter welchem die Komplikationen der Otitis media die Hauptrolle spielen. Die Ligatur der Jugularis communis ist zwar leichter als diejenige der Jugularis interna, aber sie soll behufs Verhütung von Gerinnselverschleppung nur dann an Stelle letzterer gemacht werden, wenn die Thrombose schon weiter abwärts reicht, sonst aber ist die Jugularis interna (also oberhalb der Einmündung der Vena facialis communis) zu ligieren.

Die Vena jugularis communis kann auf einer Seite in der Regel ohne jegliches Bedenken hinsichtlich schlimmer Stauungen unterbunden werden. Es hat sich gezeigt, daß nur in ganz ausnahmsweisen Fällen so schwere Zirkulationsstörungen erfolgen, daß dieselben durch Störung der Hirntätigkeit zum Tode führen.

ROHRBACH[1]) hat unter 91 Fällen bloß einen einzigen gefunden, wo ein besonders ungünstiges abnormes Verhalten des Sinus transversus den Tod durch Hirnerweichung zur Folge hatte. Es zeigte sich nämlich eine abnorme Kleinheit des Sinus transversus und Enge des Foramen jugulare der anderen Seite, so daß das venöse Blut nicht genügenden Abfluß aus der Schädelkapsel fand. LINSER hat aus BRUNS' Klinik einen zweiten Fall publiziert[2]) und KUMMER einen dritten. LINSER fand in 3 Proz. von ihm untersuchter Schädel das Foramen jugulare sehr eng und zwar viel öfter links.

Es erscheint angezeigt, eventuell auf die Weite der anderen, speziell der rechten Vena jug. comm. zu achten, um die Ligatur der

1) BRUNS' Beiträge, Bd. 17.

2) eod. loc., Bd. 28.

Vene, wo tunlich, durch seitliche Naht zu ersetzen. Diese ist freilich bei Resektion der Wand wegen maligner Erkrankung nicht ausführbar. Sonst aber hat SCHEDE auf Grund zahlreicher Erfahrungen gezeigt, daß die seitliche Naht bei dieser Vene ein sehr zuverlässiges Verfahren ist. Man wird also unter Umständen auch eine Spaltung der Vene mit Entfernung eines infektiösen oder malignen Thrombus mit nachheriger Naht vornehmen dürfen. Von Fällen von Naht der Vena jugularis stellt JACOBSTHAL 10 zusammen.

Die Methode der Freilegung der Vene fällt mit derjenigen der Ligatur der Carotis communis zusammen und wir verweisen deshalb auf No. 3 mit Fig. 28. Die Vene liegt lateral von der Carotis communis. Nach GOLDMANN hat DANGEL einen Fall von doppelseitiger Ligatur der Vena jug. comm. mitgeteilt, wo bloß vorübergehend eine Zirkulationsstörung eintrat.

Zuflüsse der Vena jugularis communis.

87) Sinus longitudinalis superior durae matris.

Blutungen aus den Sinus durae matris bei Verletzungen lassen sich durch Tamponade stillen, und es ist diese Blutstillungsmethode oft die einzig mögliche, so für den Sinus cavernosus (Verletzungen bei Ganglionexstirpation z. B.).

Bei den oberflächlich gelegenen Sinus kann und darf man Blutungen durch Ligatur stillen. Dies gilt für den Sinus longitudinalis superior, den Sinus transversus der einen Seite, den Sinus occipitalis.

Die Ligatur des Sinus longitudinalis ist in neuester Zeit außer für Blutungen auch zur Heilung der Epilepsie empfohlen worden von DELAGENIÈRE zum Beweis, daß man diesen Eingriff wenigstens was die Operationsfolgen anbelangt, nicht zu fürchten hat.

Bezüglich Ausführung der Operationen verweisen wir auf das Kapitel Trepanation.

88) Ligatur des Sinus transversus.

Der Sinus transversus ist dasjenige intracranielle Gefäß, welches außer der Arteria meningea media am häufigsten Anlaß bietet zu operativen Eingriffen. Zunächst erweist sich Trennung und Ligatur des Sinus auf der einen Seite bei dem Aufsuchen und Freilegen von Geschwülsten des Kleinhirns, zumal bei im Winkel gegen den Pons zu gelegenen, öfters als notwendig.

Dann aber kommt man in die Lage, den Sinus im Sulcus sigmoideus freizulegen, wenn Entzündungen der Paukenhöhle und der Cellulae mastoideae auf die Wand des Sinus übergegriffen und zur Bildung infektiöser Thromben mit drohender Pyämie Anlaß gegeben haben.

In diesen Fällen wird durch Trepanation der Sinus eröffnet, ausgeräumt und tamponiert. Ueber die Methode der Ausführung verweisen wir wiederum auf das Kapitel Trepanation.

89) Ligatur des Sinus occipitalis.

Der kleine median vom Confluens sinuum zum Hinterhauptsloch herabziehende Sinus occipitalis wird bei doppelseitiger Freilegung des Kleinhirns behufs Geschwulstexstirpationen unterbunden. Wir verweisen für die Ausführung der Unterbindung auf das Kapitel Trepanation des Kleinhirns.

90) Ligatur des Sinus sphenoparietalis.

Dieser Sinus, welcher in einer Knochenrinne hinter der Sutura coronaria herabläuft, und in den Sinus cavernosus mündet, kann bei Trepanation in der Schläfengegend Schwierigkeiten durch Verletzung ergeben und Anlaß zu doppelter Ligatur bieten.

91) Venae diploicae.

Anlaß zu sehr heftigen venösen Blutungen, die sich nur schwer durch Tamponade stillen lassen, geben gelegentlich bei Trepanation die Verletzungen der großen Venae diploicae in der Schädeldiploë. Dieselben sind klappenlos und stehen durch Emissarien mit den Sinus durae matris und den äußeren Schädelvenen in Verbindung.

92) Ligatur der Vena ophthalmica superior und inferior.

Die Ligatur der in der Orbita liegenden Venen, welche sich der Hauptsache nach in den Sinus cavernosus, zum kleinen Teil in den Plexus pterygoideus ergießen, kann bei Eröffnung der Orbita von außen her wegen Orbitalphlegmonen in Frage kommen, wo es darauf ankommt, die Fortsetzung infektiöser Thrombose rückwärts, zumal nach den Sinus durae matris zu, zu verhüten.

93) Ligatur der Vena jugularis interna.

Die Ligatur der Vena jugularis interna wird ausgeführt bei Exstirpation hochreichender Halsgeschwülste, speziell von carcinomatösen und sarkomatösen Drüsentumoren. Wir haben in der Regel in solchem Falle an der Schädelbasis unterhalb des Foramen jugulare eine Ligatur anlegen können und von derselben niemals einen Nachteil gesehen.

In einzelnen Fällen aber reicht der Tumor so nahe an die Schädelbasis heran, daß man bloß durch Tamponade die Vene verschließen kann. Aber auch diese ist wegen der knöchernen Unterlage sehr zuverlässig und gibt kaum zu Nachblutungen Veranlassung.

MADELUNG hat in einer Dissertation[1]) eine größere Anzahl (11) von Ligaturen der Vena jugularis interna zusammenstellen lassen. Er sah niemals einen Nachteil. Und doch wird man SCHEDES Rat, wo sich derselbe ausführen läßt, nämlich die Vene durch eine seitliche Naht zu schließen, wo sie bloß angeschnitten oder teilweise reseziert wird, befolgen, da SCHEDE stets gute Erfolge damit erzielte.

Eine sehr große Wichtigkeit kann die Ligatur der Vena jugularis

1) Schewen, Rostock 1887.

interna haben bei den Komplikationen der Otitis media, speziell bei otitischer Sinusthrombose. Sie bezweckt die Verhütung einer Verschleppung infektiöser Gerinnsel. Von einzelnen Spezialisten wird sie bei infektiöser Thrombose häufig, von anderen ausnahmsweise vorgenommen [1]).

Wo die Trepanation des Warzenfortsatzes mit Ausräumung des Sinus nicht genügt, um die Zeichen allgemeiner Infektion raschestens zu beseitigen, ist sie entschieden indiziert.

Sie ist nach den für Ligatur der Carotis externa (s. No. 5 und Fig. 29) gegebenen Regeln vorzunehmen unter Freilegung der Vena facialis communis und Ligatur oberhalb, wenn nicht etwa ein Thrombus bis in die Vena jug. communis reicht.

Der 2. Hauptast der Vena jugularis communis (neben der Vena jug. int.), nämlich die Vena facialis communis mit ihren beiden Zweigen, der Vena facialis ant. und post., bietet kaum Anlaß zu isolierter Ligatur.

94) Ligatur der Vena jugularis externa.

Die Ligatur der Vena jugularis externa, welche abwärts in den Winkel zwischen Vena jug. comm. und Vena subclavia, d. h. in die V. anonyma mündet, erhält dadurch eine gewisse Wichtigkeit, daß sie bei Verletzung zu Aspiration von Luft Anlaß geben kann, da ihre Einmündungsstelle durch die Halsfascie offen gehalten wird. Ihre prophylaktische Ligatur ist deshalb notwendig, wo ihre Verletzung bei Operationen vorauszusehen ist, am unteren Ende. Die Stelle ihrer Einmündung ist genau charakterisiert durch den Ansatz des Sterno-cleido-Muskels an der Clavicula, hinter welchem sie hinunter tritt.

Am oberen Ende wird sie am häufigsten verletzt, wenn der von uns als Normalschnitt bezeichnete Schnitt vom Processus mastoideus zum Zungenbein bei Geschwulstexcisionen und Eröffnung der tiefen Halseingeweide ausgeführt wird. Die Vene geht, begleitet vom Nervus auricularis magnus, senkrecht über die Außenfläche des M. sternocleidomastoideus an der Grenze seines oberen Drittels herauf (vergl. Fig. 29).

95) Ligatur der Vena jugularis anterior.

Dieser Ast, der mit der Vena jugularis an ihrem Eintritt zusammenmündet, bedarf der Berücksichtigung bei Durchschneidung des Msc. sterno-cleido an seinem unteren Ende. Er liegt hinter demselben.

Viel häufiger kommt die Ligatur dieser Vene neben der Mittellinie unter dem Platysma in Frage bei Operationen am Halse. Wir ligieren sie regelmäßig bei unserer Methode der Kropfoperation mit querem Bogenschnitt (vergl. daselbst).

1) Vergl. HEINE, Operationen am Ohr. Berlin 1904.

96) Ligatur der Vena subclavia.

Der neben der Jugularis communis größte Hauptast der Vena anonyma ist die Vena subclavia.

Die Ligatur der Vena subclavia soll vermieden werden, wenn sie durch eine Venennaht ersetzt werden kann. SCHEDE erwähnt in seiner Arbeit 2 Fälle von Naht mit gutem Erfolg, und ich habe vor nicht langer Zeit bei Verletzung bei Anlaß der Excision einer carcinomatösen Drüse durch seitliche Naht Heilung erzielt. Auch die Tamponade kann zu Heilung führen, ist aber wegen Gerinnselverschleppung und Lungenembolien nicht anzuraten.

Aber auch die Ligatur der Vene ist ohne Schaden ausgeführt worden. Wir verweisen für Schilderung des Vorgehens auf No. 17 und Fig. 36. Man muß sich daran erinnern, daß die Vena subclavia vor dem Scalenus anticus über die 1. Rippe zieht, während die Arterie hinter derselben durchzieht. Dieses Verhalten macht wegen der Clavicula die Ligatur zumal etwas lateralwärts schwieriger.

97) Ligatur der Vena axillaris (vergl. Fig. 42—44).

Die Ligatur der Vena axillaris wird relativ häufig ausgeführt, weil hier so oft maligne Drüsentumoren excidiert werden müssen, welche mit der Vene verwachsen sind.

Die Vene liegt vor- und medianwärts von der Arterie und ist nach der in No. 24 und durch die Fig. 42—44 illustrierten Methode leicht zu finden.

98) Ligatur der Armvenen.

Es hat kein Interesse, die Ligatur der Venen am Arme besonders zu schildern, da sie (zu 2) die Arterien begleiten. Bloß die Vena cephalica, basilica und mediana haben ihren unabhängigen Verlauf. Es ist aber eine Seltenheit, daß man sie behufs Ligatur speziell aufsucht; vielleicht denkt man bei schweren Infektionen aber zu wenig an die Indikation des Venenverschlusses zur Verhütung von Thrombenverschleppung. Ihre Lage ist durch das Vortreten unter der Haut leicht zu bestimmen, wenn man sie am Vorderarm oder in der Ellenbeuge freilegen will behufs Blutentziehung oder Transfusion. Am häufigsten benutzt man hierzu die Vena mediana (vergl. hierzu No. 31 und Fig. 47).

Die Aeste der Cava inferior.

99) Ligatur und Sutur der Vena iliaca communis.

Die Vena iliaca communis soll nur im Notfall oder wenn sich infolge langen Druckes auf dieselbe schon ein Kollateralkreislauf gebildet hat, unterbunden werden. In allen Fällen umschriebener Verletzung ist die Venennaht anzulegen.

Die Freilegung der Vena iliaca communis fällt ganz mit der Methode der Ligatur der entsprechenden Arterie zusammen (vergl.

No. 53 und Fig. 53). Die Vene liegt links auf der medialen hinteren Seite der Arterie, rechts hinter der Arterie.

100) Ligatur der Vena hypogastrica.

Die Ligatur der Vena hypogastrica ist nicht so bedenklich wie diejenige der Vena iliaca comm. Dieselbe ist ausgeführt worden zur Verhütung puerperaler Pyämie bei Thrombose des Venenplexus der weiblichen Genitalorgane.

BUMM[1]) hat in einem solchen Falle die doppelseitige Ligatur der Venae spermaticae und hypogastricae gemacht mit völligem Erfolge, wie vor ihm TRENDELENBURG den FREUNDschen Vorschlag zum ersten Male zur Ausführung brachte. BUMM hat intraperitoneal operiert, weil die Eröffnung des Peritoneum erlaubt, über Sitz und Ausdehnung der Thrombose sich genau aufzuklären.

Wir weisen auf die Methode der Ligatur der Arteria hypogastrica hin (No. 54 und Fig. 53).

101) Ligatur der Vena femoralis communis.

BRAUNE hatte durch seine Untersuchungen[2]) die Oberschenkelvene als den fast alleinigen Abflußweg für das Blut der unteren Extremität hingestellt, so daß man lange die größten Bedenken hegte, dieselben zu unterbinden. Die Nachforschungen von KÄMMERER, NIEBERGALL und JORDAN haben aber ergeben in Uebereinstimmung mit experimentellen Untersuchungen v. BERGMANNS, daß in Wirklichkeit die Gefahr der Gangrän nach genannter Operation sehr gering ist (bloß 3 Fälle sind bekannt gegeben), sehr viel größer allerdings, wenn gleichzeitig die Art. fem. comm. ligiert wird.

Man wird im Falle gleichzeitiger Verletzung von Arterie und Vene demgemäß die Gefäße durch die Sutur zu schließen suchen, wie zumal SCHEDE dies mit Glück ausgeführt hat; bei isolierter Venenverletzung dagegen darf man auch bei Ligatur in der Regel einen glücklichen Verlauf voraussehen; sicherer ist auch hier die bloße Sutur.

102) Ligatur der Aeste der Vena femoralis und hypogastrica.

Die Venen der unteren Extremität und der Gesäßgegend bieten bezüglich der Notwendigkeit ihrer isolierten Freilegung und Ligatur kein besonderes Interesse. Man wird überall die Ligatur nach den für die betreffenden Arterien geschilderten Methoden vorzunehmen haben. Zu betonen ist bloß, daß man bei den so häufigen infektiösen Thrombosen und Thrombophlebiten, z. B. der tiefen Wadenvenen, öfter daran denken sollte, die Vene oberhalb (also z. B. die Vena

1) Ges. f. Geburtsh. Berlin, 1904, Nov.

2) Die Oberschenkelvene etc., Leipzig 1871.

poplitea) rechtzeitig zu ligieren, um infektiöse Embolien zu verhüten. Eine einzige Vene macht eine Ausnahme von dem oben Gesagten, weil sie nicht eine Arterie begleitet und oberflächlich gelegen ist, das ist die Vena saphena magna, in geringem Grade auch die saphena parva.

103) Ligatur der Vena saphena magna.

Wohl am häufigsten von allen Venenligaturen wird die isolierte Unterbindung der Vena saphena magna gegenwärtig wegen Varicen



Fig. 75. Ligatur der Vena saphena magna unterhalb der Einmündungsstelle in die Vena femoralis communis.

ausgeführt, seit TRENDELENBURG 1891 seine Resultate mit diesem Verfahren bekannt gegeben hat.

In nicht weit vorgeschrittenen Fällen von Varicen kann man nach meinen Erfahrungen mit der Ligatur völlige Heilung erzielen. Dies ist nicht der Fall bei sehr ausgedehnten Varicen. GOERLICH [1])

1) Beitr. z. klin. Chir., Bd. 44.

fand bei bloß 27 Proz. der Fälle wirkliche Heilung, doch bei 79 Proz. Besserung oder Verschwinden der subjektiven Beschwerden.

In schweren und vorgeschrittenen Varicen kann man durch Totalexcision der varicösen Venen nach MADELUNG, sehr wohl aber auch durch partielle Excision der Hauptkonvolute, wie wir es mehrfach getan, sehr befriedigende Resultate erzielen. Nach STEIN hatte MÜLLER mit TRENDELENBURG bloß 50 Proz., mit MADELUNG 86 Proz. gute Resultate.

TAVEL [1]) hat nach der Ligatur mit gutem Erfolge bei sehr vorgeschrittenen Fällen die varicösen Venen künstlich mittelst Karbolinjektionen (5-proz. 1—3 Spritzen bis zu 39 Injektionen) zu Thrombose gebracht.

In allen Fällen soll man an die Möglichkeit einer Thrombosenbildung und Verschleppung mit Embolie denken und bei sonst kränklichen oder heruntergekommenen, zumal älteren Patienten die Operation vermeiden. Ich habe einen Patienten mit partieller Excision von Venenpaketen an der Wade und hoher Ligatur der Saphena nach 3 Wochen, als er das Bett verließ, plötzlich an einer Embolie der Art. pulmonalis sterben sehen.

Sehr zweckmäßig ist die Ligatur der Vena saphena magna auch bei der häufigen Phlebitis dieser Vene, um das Fortschreiten der Thrombose aufwärts und Verschleppung von Gerinnseln zu verhüten.

Im letzteren Falle genügt es, die Vene direkt oberhalb der thrombierten Stelle zu ligieren und unterhalb zu spalten und den Thrombus zu entfernen. In dieser Weise ist MÜLLER in Rostock [2]) vorgegangen in 20 Fällen.

Wo man dagegen wegen Varicen operiert, handelt es sich darum, den hydrostatischen Druck gehörig aufzuheben, und dann ist es angezeigt, die Ligatur hoch oben anzulegen, um die Fortleitung des Druckes durch Seitenäste zu verhüten.

Ausführung.

α) Oben: Man orientiert sich durch Nachfühlen des Pulses über die Lage der Arteria femoralis communis und darauf diejenige der medianwärts liegenden Vena femoralis und macht darin breit unter dem Lig. Pouparti diesem parallel einen Schrägschnitt über die Vene medianwärts (Fig. 75). Die Saphena magna tritt hier durch die dünne Fascia cribriformis, welche die Fossa ovalis auskleidet, um sich in die Vena femoralis communis einzusenken. Man orientiert sich am besten an dem unteren Rande der Incisura falciformis der Fascia lata, über welche das Gefäß herübertritt.

Aufzupassen hat man, ob nicht noch ein zweiter accessorischer Stamm der Vene vorhanden ist, der auch ligiert werden muß. Bloß

1) Correspondenzbl. f. schweizer Aerzte.

2) Dissertation von STEIN, 1902.

die alte perkutane oder subkutane Ligatur zu machen, hat keinen rechten Sinn, weil dann genaue Orientierung über das letzterwähnte Verhältnis nicht möglich und die Ligatur auch nicht so hoch anzulegen ist.

β) Am Knie (vergl. Fig. 65) ist die Vene zu finden mittelst Schrägschnittes unterhalb des Condylus internus tibiae auf der Vorderinnenseite. Sie ist hier vom Nervus saphenus begleitet. Da die Lage nicht so ganz konstant ist, so ist ein schräg medianwärts gehender Schnitt zur Auffindung des Gefäßes besser, als der in Fig. 65 gezeichnete Längsschnitt.

104) Ligatur der Vena saphena parva.

Wo es nötig ist, Zufuhr von Aesten der Saphena parva zu Varicen im Gebiet der Saphena magna am Unterschenkel abzuschneiden, kann eine Ligatur der Vena saphena parva vor ihrer Einmündung in die Vena poplitea nötig werden. Auch bei infektiösen Vorgängen in ihrem Zuflußgebiet kann die Ligatur indiziert sein.

Schnitt in der Kniekehle senkrecht in der Mittellinie, wie zur Unterbindung der Arteria poplitea (Fig. 62). Die Vene liegt zwischen den Köpfen des Gastrocnemius auf der Fascie, begleitet vom Nervus suralis medius.

105) Ligaturen im Gebiet der Vena portae.

Diese werden bloß bei Verletzungen ausgeführt und sind mittelst Laparotomie vorzunehmen, so daß über die Technik keine speziellen Vorschriften zu geben sind.

Ob nicht bei Thrombose und zumal infektiöser Thrombenbildung auch hier aktiv vorzugehen sei mehr als bisher, muß die Zukunft lehren.

Die Ligatur der Vena portae ist nach Iso und Omi tödlich, wenn nicht vorher durch Ligaturen im Wurzelgebiet, durch Omentofixation oder eventuell durch die Eckssche Fistel durch Verbindung mit der Cava inferior für Kollateralbahnen gesorgt ist. Die Ligatur der Vena portae führt zu Degenerationsvorgängen in der Leber, die sich allerdings ausgleichen können.

106) Ligatur der Vena medaraica superior.

Mayo Robson (nach Goldmann) hat wegen Verletzung mit glücklichem Erfolg die Vena medaraica superior unterbunden. Aber als Regel führt der Verschluß dieser Vene zu schweren Störungen im Bereich der Därme.

Dritter Abschnitt.

Die Chirurgie des Nervensystems.

Einleitung.

Die Chirurgie des Nervensystems hat sich zu einer Spezialität entwickelt, welche für eine gewisse Anzahl Eingriffe ein gründliches Vorstudium verlangt. Es gibt aber Operationen, mit welchen jeder Arzt, geschweige denn jeder Chirurg vertraut sein sollte, und in einer Operationslehre genügt es, für diesen Teil die Indikationen und Technik festzustellen.

HARVEY CUSHING hat in einem Vortrage [1]) eine sehr gute Uebersicht über dieses Gebiet gegeben, und gezeigt, daß die pessimistische Auffassung vieler Neurologen betreffs der Leistungsfähigkeit der Chirurgie für die Affektionen des Zentralnervensystems keine Berechtigung mehr hat. Es ist nimmermehr gerechtfertigt, einen Patienten, bei welchem Kopfweh, Erbrechen und eintretende Erblindung infolge Stauungspapille einen gesteigerten Hirndruck anzeigen, seinem traurigen Schicksal zu überlassen, bloß weil der Interne sich nicht klar werden kann über die Lokalisation des ursächlichen Herdes. Bevor Erblindung eingetreten ist, muß auf operativem Wege für Dekompression gesorgt und dem Patienten ein erträgliches Leben gesichert werden.

Ganz besonders ist gegen den Schlendrian zu protestieren, sobald auch nur die Möglichkeit einer syphilitischen Affektion in Frage steht, durch eine endlose Jodbehandlung die kostbare Zeit zu verlieren. CUSHING erzählt von einem Patienten, der unter dieser Behandlung plötzlich starb und als Todesursache an Stelle, wo dasselbe diagnostisch lokalisiert war, ein leicht zugängliches Gumma aufwies.

Rein physikalisch-mechanische Verhältnisse spielen bei den schlimmen Folgen der Erkrankung des Zentralnervensystems eine Hauptrolle, indem die vermehrte Spannung innerhalb der starren Schädelhöhle auf die Zentralapparate schädigend und lähmend ein-

---

1) März 1905 Bulletin of Johns Hopkins Hosp. Baltimore: The special field of neurological surgery.

wirkt. Auf Herabsetzung dieses sogenannten Hirndrucks vermag aber die Chirurgie in entscheidender Weise einzuwirken, und es ist ein Kunstfehler, wenn man sich dieser Hilfsmittel nicht oder nicht rechtzeitig bedient, sobald Drucksymptome in die Erscheinung treten. Die Erkennung vermehrter Spannung im Schädelraum hat keine Schwierigkeit; jedes Handbuch schildert dieselbe in eingehender Weise in ihren chronischen und akuten Formen. Jeder Arzt muß mit diesen Symptomen vollkommen vertraut sein. Wir können sogar den direkten Nachweis der vermehrten Spannung leisten, sei es durch eine Punktion, deren einfachste Ausführungsweise für die Schädelkapsel ALBERT KOCHER nach dem bei uns üblichen Verfahren kennen gelehrt hat, während QUINCKE dargetan hat, welche großen Vorteile die sogenannte Lumbalpunktion für Diagnose und Therapie der Hirnrückenmarkskrankheiten beanspruchen darf.

Wir stellen demgemäß diejenigen Operationen voran, welche die Dekompression von Gehirn (und Rückenmark) zum Zwecke haben.

A. Die Methoden der Exploration und Dekompression des Gehirns.

1. Die Schädel- und Hirnpunktion.

α) Allgemeine Bemerkungen.

Wir verdanken NEISSER und POLLACK[1]) eine ausführliche Abhandlung über die Hirnpunktion mit zahlreichen kasuistischen Belegen über deren große diagnostische und praktische Bedeutung. Mit vollem Recht heben die Autoren einleitend hervor, daß es auffallen müsse, wie wenig von diesem wichtigen Hilfsmittel, zumal in Lehrbüchern der inneren Klinik und der Neuropathologie die Rede sei. Die Herren Internen sind doch sonst so punktionslustig, und ich kenne einen internen Kliniker, welcher mit beneidenswerter Unbefangenheit in jedes Exsudat im Abdomen hinein sticht und seinen Schülern dieses Verfahren warm empfiehlt. Es ist aber ungleich gefährlicher, da wo man Verletzung von Därmen und anderen Hohlorganen zu fürchten hat, hineinzustechen, als am Schädel, wo bei richtiger Ausführung Nebenverletzungen wenig zu fürchten sind.

Diese richtige Ausführung verdient präzisiert zu werden. NEISSER und POLLACK schreiben MIDDELDORPF und MAAS die Priorität des Vorschlags zur Hirnpunktion bei Flüssigkeitsansammlungen zu. MIDDELDORPF habe schon 1856 einschlägige Versuche veröffentlicht, und MAAS wollte bei Abscessen vor allem die explorative Punktion vorgenommen wissen als Einleitung weiteren Vorgehens.

1) Die Hirnpunktion, Grenzgebiete der Medizin u. Chirurgie, Bd. 13, 1904.

GIBIER und SPITZKA haben zuerst durch Drillbohreröffnungen Injektionen in das Gehirn gemacht und SOUCHON [1]) hat 1889 auf Grund zahlreicher Experimente eine wohlbegründete Technik eingeführt. SCHMIDT [2]) hat das Verdienst, als Neurologe der chirurgischen Exploration gerufen und die Wege gezeichnet zu haben, speziell bei otitischen Hirnabscessen. SCHMIDT schlägt die Gefahren der Explorativpunktion gering an. Wenn wir aber die Warnung v. BERGMANNs dagegenhalten bezüglich der Punktion mit Aspiration und sehen, wie andererseits PAYR [3]) schon die Anwendung der Punktion selbst zur Harpunierung bei Hirngeschwülsten für möglich hält, so erkennt man, daß hier bestimmte Grenzen gezogen werden müssen. Bevor dieses geschieht, muß die Technik der Explorativpunktion geschildert werden.

ALBERT KOCHER [4]) hat die in unserer Klinik übliche Methode beschrieben. Vorbereitung wie bei Trepanation mittelst Rasieren der betreffenden Stelle und gründlicher Reinigung mit Seife und warmem Wasser, danach Aether und Alkohol. Injektion von 1,0—2,0 1-proz. Novocainlösung mit 2 Tropfen Adrenalinlösung in die Haut und unter die Galea bis auf den Knochen. An der durch das Craniometer oder durch andere Anhaltspunkte bestimmten Stelle wird ein ausgekochter Handdrillbohrer aufgesetzt, der Ansatz mit einem kräftigen Druck durch die Haut bis auf den Knochen eingedrückt und unter sachtem Andrücken desselben der Knochen durchbohrt. Je tiefer man kommt, desto weniger drückt man auf das Instrument. So kann man sicher vermeiden, nach Durchlochung der Glastafel in die Dura hineinzufahren.

Bei Aufsetzen des Drillbohrers muß derselbe genau in der Richtung gehalten werden, wie später die Nadel einzustechen beabsichtigt ist. Der Ansatz wird genau in der Richtung des Eindringens herausgezogen, damit die in einem kleinen Kegel folgende Haut sich nicht gegen die Unterlage verschiebe. Dann wird ein feiner, 7 cm langer Ansatz einer vollkommen gut aspirierenden PRAVAZschen Spritze in der bestimmten Richtung durch die Dura in die Tiefe gestoßen. Am besten eignet sich eine 1, höchstens 2 g haltende Rekordspritze mit Metallkolben und feiner Nadel, die gut ausgekocht ist. Will man die zuverlässige SCHIMMELBUSCHsche Spritze aus Metall benutzen, so muß vor derselben ein Glaskölbchen eingeschaltet sein, damit man sofort sehe, ob Flüssigkeit austritt.

Nach den Erfahrungen in einem Falle PIGNAUDs, der von v. BECK zitiert und als Warnung von v. BERGMANN hingestellt wird, darf

1) SOUCHON, New Orleans med. and Surg. Journal.
2) SCHMIDT, Arch. f. klin. Chir., Bd. 45, 1893.
3) Centralbl. f. Chir., 1896, No. 31.
4) Centralbl. f. Chir., 1899, No. 22.

von einer Aspiration im Sinne eines Auspumpens niemals die Rede sein, weil gefährliche Blutung die Folge sein kann. Die Explorativpunktion hat bloß den Sinn, das Vorhandensein von Flüssigkeit durch Entleerung möglichst minimaler Mengen festzustellen. Nur unter Voraussetzung der selbstverständlichen tadellosen Asepsis und der Anwendung ganz feiner Nadeln mit völlig zuverlässiger Spritze unter Vermeidung unnütz kräftiger oder reichlicher Aspiration kann man sicher sein, mit der Punktion nicht zu schaden.

NEISSER und POLLACK benutzen den elektrischen Bohrer und bohren auch durch die Weichteile hindurch und bestätigen, daß man auch mit diesem Instrument, so wenig wie wir mit dem Drillbohrer, besonderer Schutzvorrichtungen gegen das Eindringen in die Dura bedarf. Sie fanden bei späteren Autopsien so wenig wie wir eine nennenswerte Nebenverletzung. Gegen die Anwendung des mit Elektromotor betriebenen Bohrers ist sicherlich nichts einzuwenden, obschon die Angabe NEISSERS, daß in 3 Fällen kleinste Bohrsplitter auf der Hirnrinde aufsaßen, eher zu Gunsten des langsam arbeitenden Handbohrers sprechen. Letzterer hat den großen Vorteil, jedem Arzt zur Hand zu sein und bei einiger Sorgfalt große Garantie zu geben, daß man nicht plötzlich zu tief eindringt.

Mit der Schilderung der Technik ist ohne weiteres ausgedrückt, wo wir der Explorativpunktion ihre Grenze ziehen: Sobald eine feine Nadel und das Ansaugen von $^1/_2$—1 ccm Flüssigkeit nicht genügen, um einen Fall aufzuklären, ist unbedingt die Anlegung einer großen Oeffnung im Schädel geboten. Nur wenn man die Hirnoberfläche sieht, kann man mit gröberen Explorativinstrumenten schwerere Verletzungen vermeiden oder dieselben sofort gut machen, wenn ausnahmsweise in der Tiefe eine schwerere Läsion stattgefunden hat. Die Trepanation mit kleinen Trepankronen oder DOYENschen Fräsen ist so völlig ungefährlich und einfach, daß nur die größeren Unbequemlichkeiten für den Patienten bezüglich Vorbereitung und Narkose zu Gunsten der einfachen Anbohrung nach den geschilderten Verfahren ins Gewicht fallen. Zieht man vor, mit Harpunen, groben Spitzenansätzen oder Löffelchen sich Aufschluß verschaffen zu müssen, so soll ein größeres Bohrloch angelegt werden.

Ausgezeichnet eignet sich unser Verfahren, ohne jeglichen Schnitt zu operieren, für Injektionen ins Gehirn, resp. in die Seitenventrikel, so für die ROUX-BORRELLsche Tetanusbehandlung mittelst Injektion von Tetanusserum direkt ins Gehirn. Hier ist die Anwendung feiner Nadeln auch aus dem Grunde sehr angezeigt, weil man die Injektion möglichst langsam und tropfenweise auszuführen hat.

β) Spezielle Indikationen und Technik der Gehirnpunktion.

Wenn ein Chirurg den bemühenden Eindruck auf sein Gemüt hat nachwirken lassen, den er bekam, wenn auf dem Sektionstisch eine Ansammlung von Blut, Eiter oder sonstiger Flüssigkeit in der Schädelkapsel an gut zugänglicher Stelle als unmittelbare Todesursache aufgedeckt wurde, so wird er es nicht mehr unterlassen, bei dem geringsten Verdacht auf eine solche Möglichkeit eine Hirnpunktion auszuführen, mag es sich um Symptome lokalen oder sogenannten allgemeinen Hirndrucks (durch Fernwirkung auf lebenswichtige Zentren) handeln: Paresen, Krämpfe, Bewußtseinsstörungen mit Aufregung oder Apathie, verlangsamter oder unregelmäßiger und beschleunigter Puls, Respirationsstörungen von CHEYNE-STOKESschen und verwandten Typen, Stauungspapille, müssen ihn, mit oder ohne Herdsymptome veranlassen, unbedingt Aufklärung über den Verdacht einer Flüssigkeitsansammlung durch Hirnpunktion zu schaffen.

NEISSER und POLLACK stellen ein Dutzend Fälle eigener Erfahrung zusammen, bei denen sie zum Teil in recht unerwarteter Weise Aufschluß bekamen über supra- und infradurale Blutungen, ja wo zum Teil in evidenter Weise die bloße Punktion von Aspiration gefolgt, Hilfe bei desperaten Fällen brachte. Gerade bei Patienten in vorgeschrittenen Stadien des Hirndrucks ist die gewöhnliche Trepanation gelegentlich schon ein zu schwerer Eingriff, welcher den Exitus nur beschleunigt, ist Hilfe andererseits oft so dringlich, daß man nicht einen großen Instrumentenapparat in Bewegung zu setzen Zeit hat. Da ist man über eine Punktion sehr froh, die in ein paar Minuten mit Drillbohrer und Spritze ausgeführt ist.

Hier ist der Ort, um neben der einfachsten Form der Punktion in der von uns vorgeschlagenen und in der von NEISSER und POLLACK geübten Form, der exploratorischen Eröffnung des Schädels mittelst DOYENS Fräsen zu gedenken. Wir haben schon betont, daß für alle Stellen, wo eine Punktion größere Gefäße zu schädigen Gefahr läuft, oder wo es sich nicht um bloßen Nachweis von Flüssigkeit handelt, eine Eröffnung des Schädels mit breiterem Instrument am Platze ist.

Auch hier ist der Drillbohrer das klassische Instrument, welches nie versagt und ohne Erschütterung rasch eine genügende Oeffnung anzulegen gestattet, um in deren Bereich die Dura zu spalten, die Hirnoberfläche klarzulegen und eventuell von hier mit schneidender Zange rasch die Oeffnung zu erweitern.

Allfällige Blutung aus dem kleinen Bohrloch im Schädel läßt sich jederzeit mit Sicherheit durch Wachstamponade der Knochenränder beherrschen, und die Oeffnung als solche hat nicht den ge-

ringsten Schaden, da sie — aseptisch gehalten — mit Leichtigkeit sich wieder ausfüllt und vollkommen fest schließt.

Die DOYENschen Drillbohrereinsätze sind vorzüglich konstruiert, um mit Leichtigkeit ein kleines Loch zu bohren bis in die Vitrea und dasselbe durch eine Kugelfräse (Fig. 77) ohne Gefahr der Duragefäßverletzung zu erweitern. Denn die Kugelfräse ist an ihrem äußersten Pol stumpf. Dann bedarf man allerdings noch eines kleinen bloß seitlich scharfen Löffels, um auch die Vitreaöffnung zur Größe der äußeren Corticalisöffnung auszuweiten.

Hat man die Oeffnung gebohrt und findet man keine intradurale Veränderung, so faßt man die Dura mit feinsten sehr scharfen Häkchen, eröffnet dieselbe mit feinem Messer und spaltet sie kreuzweise, um ohne Gefahr für die großen Venen (und Arterien) der Hirnoberfläche, wo nötig, mit dickeren Spitzenansätzen oder gerinnten Punktionsnadeln tiefere Hirnteile zu untersuchen. Man wird mit dieser Art der Punktion die wenigen unangenehmen Zufälle, die z. B. auch NEISSER und POLLACK für die einfache Punktion anführen, leicht vermeiden (kleine bis haselnußgroße Extravasate). Allein der Vorteil des zuerst geschilderten Verfahrens, wo man auch durch dickere Weichteile den Drillbohreransatz einfach durchdrückt ist z. B. für die Punktion der hinteren Schädelgrube auf der Hand liegend. Diese hat NEISSER in einem Falle einen glänzenden Erfolg gegeben.

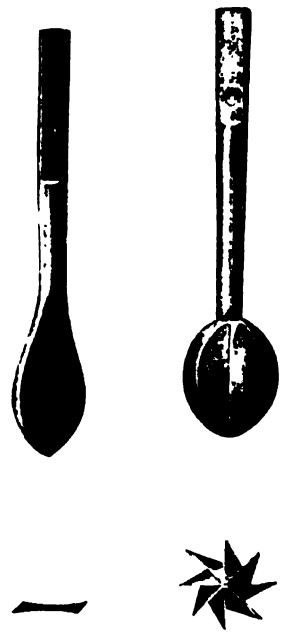

Fig. 76. Fig. 77.

Fig. 76 und 77. Die beiden Figuren zeigen die bekannten DOYENschen Fräsen, die erste um die Oeffnung zu bohren bis in die Vitrea, die zweite, um ohne Verletzung der Dura die gemachte Oeffnung zu erweitern.

Andererseits wird man bei gegründetem Verdacht auf Tumor Komplikationen sicherer vermeiden mit der zweitgeschilderten Bohrpunktion, obschon N. und P. auch in einem Falle von Tumor des Stirnlappens durch die einfache Punktion einer Lokalisationsdiagnose stellen konnten, die sonst unmöglich war. Mag man aber mit der einfachen oder der für Tumoren von uns spezieller empfohlenen kombinierten Punktion eine solche Diagnose zu stellen in die Lage kommen, so wird man doch meinem Ausspruche beipflichten, daß gegenüber dem schweren Eingriff der großen osteoplastischen Lappen solche Punktionen als Mittel zu Diagnosen eine wahre Kleinigkeit sind und wird N. und P. Recht geben, daß auch eine vielfache Wiederholung

der Punktionen wohl am Platze ist, wo man einigermaßen das Gebiet der Neubildung vermuten kann. In dem glänzenden Falle NEISSERs wurden 9 Punktionen gemacht und durch 2 der Tumor getroffen.

Um nicht Wiederholungen uns auszusetzen, verweisen wir für die Bestimmung der Punktionsstellen für Nachweis von Blutungen und Abscessen auf dasjenige, was über Trepanation bei diesen Zuständen gesagt werden wird. NEISSER und POLLACK haben ganz zweckmäßig eine Reihe von Punkten in das von mir angegebene Schema eingezeichnet, um solche Punktionsstellen näher zu präzisieren. Dieselben werden natürlich je nach dem individuellen Falle wechseln müssen. Dasselbe ist der Fall, wo es sich um Cysten handelt.

Dagegen lassen sich die Stellen genau angeben, an denen man die Nadel einzustechen hat, um Ansammlungen von Flüssigkeiten in den Ventrikeln zu treffen. Für die Punktion der Seitenventrikel ist man ganz besonders froh, diese oft schweren Fälle von Hirnleiden nicht durch eine eingreifende Operation einleitend zu schädigen. Die Indikation bei Erguß in die Ventrikel ist klar und es sind schlagende Resultate verzeichnet, welche durch bloße Punktion der Ventrikel erzielt wurden. Die Methode des Eindringens in die Ventrikel wird sehr verschieden geschildert.

Dies mag daher rühren, daß die Punktion eines gesunden Ventrikels mit minimalem Inhalt sehr schwierig ist, weil die Nadel leicht die Wand verletzt, daher kann man bei normalen Verhältnissen die beste Methode schwer experimentell feststellen. Um so leichter ist es, bei Flüssigkeitsansammlung einen Ventrikel zu treffen von den verschiedensten Stellen aus.

Uebereinstimmend sind die Angaben über die Punktion von der Seite, indem man hinter und über dem Ohr, über dem hinteren Ende der Linea temporalis eindringt. Man gelangt hier sehr gut über den Boden des Ventrikels in denselben. Man muß oberhalb der Pars mastoidea bleiben, weil man sonst den Sinus transversus verletzen könnte.

KEEN konnte hier (ca. 3 cm hinter dem äußeren Gehörgang und 3 cm oberhalb) 5 cm tief den Ventrikel nicht bloß punktieren, sondern, bei Eröffnung beiderseitig, sogar durchspülen. Er stach direkt in der Richtung gegen die Spitze der gegenseitigen Ohrmuschel ein. MAYO ROBSON sticht nach FRASER in den hinteren Teil der ersten Schläfenwindung ein.

In einem Falle, welchen wir Juni 1891 durch einen direkt medianwärts gerichteten Stich vor dem hintersten Ende der Crista temporalis operierten, konnten wir 4 g blutig-seröse Flüssigkeit entleeren aber es gelang uns nachher nicht, ein Drainrohr einzuführen, obschon die Nadel sehr exakt hinter dem hintersten Ausläufer des Corpus striatum über den Boden des Seitenventrikels eingedrungen war.

Die Entleerung war zu vollständig, die Wände waren zusammengeklappt. Es erscheinen uns deshalb die mit der Richtung der sagittalen Ausdehnung des Ventrikels zusammenfallenden Punktionsstellen am geeignetsten, weil man nicht wie bei der quer eintretenden Punktion bei sehr wenig gefülltem Ventrikel Gefahr läuft, sofort die gegenüberliegende Wand anzustechen, da der Ventrikel in sagittaler Ebene eine gewisse Ausdehnung hat.

Man kann in der Sagittalebene, welche mit der Richtung des Hauptteiles des Ventrikels zusammenfällt, von vorn, oben und hinten einstechen, allein, um die Zentren von bekannter Funktion zu vermeiden, ist es am besten, schräg von vorn oben oder von hinten oben einzustechen.

Ventrikelpunktion von oben: Wir haben in der Regel den Einstich vor dem Bregma gemacht, 2 cm von der Mittellinie entfernt, nach abwärts und rückwärts. Die Nadel muß 5—6 cm tief eindringen, um den Ventrikel zu treffen, trifft diesen aber auch sicher, wenn er durch Flüssigkeit ausgedehnt ist. Auch die Drainage von oben hat uns in der Regel gut entsprochen, da der Drain in dieser Richtung am wenigsten riskiert, die gegenüberliegende Wand zu verletzten, sobald man ihn bloß in den oberen Teil des Ventrikels eindringen läßt und sein weiteres Vordringen durch einen auf der Schädeloberfläche fixierten Ring oder Schild hindert.

NEISSER und POLLACK sprechen sich ebenfalls zu Gunsten dieses KOCHERschen Punktes aus und haben gefüllte und leere Seitenventrikel von demselben aus in zahlreichen Fällen richtig punktieren können.

Was die von NEISSER und POLLACK angegebenen Punkte zum Treffen gewisser Hirnabschnitte anlangt, so fällt ihre Bestimmung mit der Hirntopographie zusammen, so daß wir vorziehen, bei letzterer darauf zurückzukommen.

2. Die Trepanation behufs Exploration und Dekompression.

Wir nehmen diese beiden Indikationen für die Schädeleröffnung zusammen, weil es sich bei beiden um die einfache Bloßlegung des Gehirns durch eine Operation am Knochen handelt. Die Anbohrung mittelst einfacher Fräsen, auch wo man Löcher bis zu 1 cm Durchmesser bohrt, haben wir vorweggenommen im Kapitel der Schädelpunktion, weil sie dieser technisch näher steht. Wir haben hier also bloß von breiterer Eröffnung zu sprechen, wie man sie früher ausschließlich, auch im Sinne bloßer Explorationsoperation, geübt hat.

Die Eröffnung des Schädels ist eine der ältesten Operationen, und neben phantastischen Ideen hat man schon frühzeitig ganz gute Vorstellungen über die Indikationen derselben gehabt. In der historischen Zeit sind diese Indikationen bald außerordentlich weit, bald

sehr enge gefaßt worden. Die Erklärung dafür, warum man zu gewissen Zeiten nicht genug trepanieren zu können glaubte, zu anderer Zeit behaupten konnte, man müsse selbst auf den Kopf gefallen sein, um eine Kopfverletzung zu trepanieren, liegt ganz einfach in den Schwankungen der Wundbehandlungsmethoden überhaupt. In Zeiten, wo man Infektionen, gleichsam unbewußt, durch allerlei antiseptische Balsamica und Alkoholica zu verhüten wußte, war man ebenso begeistert von den Erfolgen der Trepanation, wie in anderen Zeiten, wo Infektion der Wunden an der Tagesordnung war, verzweifelt über den unglücklichen Ausgang jeder Verletzung des Gehirns und seiner Häute.

Seit Einführung der bewußten antibakteriellen Wundbehandlung und zumal seit ihrer vervollkommneten Ausbildung in Form der Asepsis ist die Trepanation, was die Gefahr der Infektion anbelangt, zu einem ebenso sicheren Eingriffe geworden, wie jede andere operative Verletzung. In Form der Trepanation in ihrer altbewährten Bedeutung und Ausführungsart ist dieselbe eine ungefährliche Operation.

Allein sobald man den Begriff der Trepanation zu derjenigen der Cranio- und Craniektomie erweitert, so ist es nicht mehr gestattet, sich so zuversichtlich auszusprechen. Die Diploë der Schädelknochen zeichnet sich vor anderem Knochenmark durch ihren großen Reichtum an Blutgefäßen aus. Eine reichliche Zufuhr durch massenhafte kleinste Arterienästchen von außen und innen und eine noch viel reichere Verbindung mit den Venen nach außen und innen (von den Sinus durae matris aus läßt sich die Diploë mit Leichtigkeit injizieren und ganz anfüllen [CUSHING]) verbindet sich mit weiten, zum Teil sinusähnlichen Venenräumen im Knochen selber, denen, wie bei anderen Knochen, nur noch in höherem Maße, die Kontraktionsfähigkeit abgeht. Die Venae diploicae können infolgedessen zu sehr starken Blutverlusten Anlaß geben, um so mehr, wenn ein erhöhter Druck innerhalb des Schädels besteht, welcher zu vermehrter Blutfüllung außerhalb führt.

Kann man deshalb auf Grund der aseptischen Wundbehandlung jetzt wieder mit voller Ueberzeugung den Grundsatz aufstellen, daß man bei sicherer Asepsis und bei Gefahr von Hirndruck nie zu viel trepanieren könne — ich habe mich über viele Unterlassungssünden in der Hinsicht gegrämt, aber äußerst selten bereut, trepaniert zu haben — so muß man doch auch sicher sein, bei Ausführung der Operation stärkere Blutung und daherige Shokwirkung zu verhüten.

α) Die Blutstillung bei der Trepanation.

Für richtige Blutstillung hat schon die Narkose eine gewisse Bedeutung. Denn bei aufgeregten und unruhigen Patienten werden

venöse Blutungen durch forzierte Exspirationen viel stärker. Es ist deshalb zweckmäßig, entweder eine gehörige Lokalanästhesie zu machen, wo man es mit verständigen Patienten zu tun hat und wo bloß beschränkte Trepanation in Aussicht zu nehmen ist, oder auf eine vollkommene und ruhige Narkose auszugehen.

Was die Lokalanästhesie anlangt, so schildert H. BRAUN in seinem ausgezeichneten Werk[1]) sogar eine Excision eines rezidiven Hirntumors mit einer solchen. Nach einer seiner Beobachtungen wird auch die Dura durch die bis auf den Knochen infiltrierende HACKENBRUCHsche Umspritzung das Operationsgebiet unempfindlich. HEIDENHAIN bestätigt, daß bei Injektion der BRAUNschen Lösung unter die Galea binnen $^1/_2$ Stunde auch Knochen und Dura völlig unempfindlich seien. Auch er hat so bei einem Hirntumor völlig schmerzlos operiert.

Ich kann für kleine Trepanationen sowohl die Unempfindlichkeit der Dura bestätigen als die Tatsache, daß die Blutung sowohl aus Weichteilen als Knochen erheblich vermindert wird.

Auf einen wichtigen Punkt bei der Lokalanästhesie mittelst Kokain-Suprarenin hat schon BRAUN aufmerksam gemacht, nämlich auf die durch letzteren Zusatz bewirkte Blutstillung. Diese ist nicht zu verachten, nur für größere Eingriffe ungenügend.

Wo Lokalanästhesie nicht angängig ist, sind gewiegte Chirurgen der Ansicht, daß eine Morphium-Chloroformnarkose das beste Mittel zu ruhiger Narkose darstellt, seit namentlich HORSLEY auf Nachteile bei der Aethernarkose aufmerksam gemacht hat. Man wird also nach unseren im allgemeinen Teil gegebenen Vorschriften 1 Stunde vor der Operation eine Tasse ganz warmen Tees mit Zucker und Cognak nehmen lassen [HEIDENHAIN[2]) rühmt dieses Mittel zur Verhütung von Kollaps und postoperativen Pneumonien sehr], $^1/_2$ Stunde vor der Operation 1—$1^1/_2$ cg Morphium injizieren und mit Minimaldosen Chloroform tropfenweise narkotisieren, wobei gleichzeitige Kokain- oder Novokain-Suprarenininjektion im Operationsgebiet wesentlich mithilft zur raschen Erzielung von Unempfindlichkeit. Diese Injektion kann 10 Minuten nach der Morphiuminjektion vorgenommen werden. Man darf sich aber nie verhehlen, daß das Chloroform seine Eigenschaft, geringere Blutung zu machen, der Eigenschaft verdankt, den Blutdruck herabzusetzen und deshalb stets die Gefahr des Kollaps im Gefolge hat. Wer deshalb sicher gehen will, wird mit CUSHING Aethernarkose anwenden.

Die Verhütung der Blutstillung aus den Weichteilen läßt sich sicher und einfach bewerkstelligen und es ist bis zu einem

---

1) Ueber Lokalanästhesie, Leipzig 1904.

2) Exstirpation von Hirngeschwülsten. LANGENBECKs Arch., Bd. 64.

gewissen Grade verwunderlich, daß man sich dieser einfachen Hilfsmittel nicht viel regelmäßiger bedient in allen Fällen, wo sie sich anbringen lassen.

HEIDENHAIN[1]) und v. HACKER[2]) haben übereinstimmend die perkutane Umstechung der Schnittlinie mit übereinandergreifenden Hinterstichen empfohlen. Dieses vortreffliche Verfahren zu sicherer und bleibender Blutstillung ist aber nicht so ganz einfach, da man kräftige Nadeln durch Haut und Galea bis auf den Knochen durchführen muß, und wenn man größere Lappen bildet, eine große Anzahl Stiche und ein kräftiger Faden zu dieser fortlaufenden Schnürnaht von nöten sind.

Wir haben sie am Hinterhaupt bei Lappenbildung zur Freilegung des Kleinhirns mit Erfolg angewandt, aber mit HACKER bloß auf der konvexen Seite der nachher anzulegenden Schnittlinie, da sich die Lappenblutungen durch Kompression des Stiels und einige Arterienzangen leicht beherrschen lassen. Wir haben mit HEIDENHAIN gesehen, daß man ohne Schaden die Schnürnaht liegen lassen kann bis zur eventuellen Verheilung der Wunde.

Für alle Schnitte oberhalb des Schädeläquators, d. h. eine von Glabella zur Spina occipitalis über den Ohrmuschelansatz gelegte Linie, sind solche Maßnahmen überflüssig. Hier ist unbedingt die Applikation des ESMARCHschen elastischen Schlauchs um die größte Zirkumferenz des Schädels, wie sie schon CORNING und MATAS geübt haben, weitaus einfacher und sicherer. Doch muß man dabei einige Vorsichtsmaßregeln beobachten.

CUSHING[3]) hat ein pneumatisches Tourniquet beschrieben, welches um den Kopf gelegt und durch Aufblasen fest angelegt werden kann. Er schreibt mir aber unterm 2. Nov. 1905, daß er darauf verzichten mußte, da es sich bei wiederholter Sterilisation nicht widerstandsfähig genug erwies. Er benutzt jetzt einen Kautschukring und befestigt denselben, da er sonst abwärts gleitet, mit einem „safe" von Glabella zur Protuberantia occipitalis.

Ich habe in letzter Zeit stets ein kräftiges elastisches ca. 3 cm breites Band benutzt, daß bei Streckung schmäler wird und dasselbe am Hinterhaupt geknüpft und noch mit einer Sicherungsklammer gehalten und im Sagittalmeridian von Glabella zu Occiput bloß einen Streifen Gazebinde übergelegt, der geknotet wurde.

Auf diese Weise verhütet man sicher jede Blutung aus den Weichteilen für die Zeit der Operation. Es ist aber nötig, noch ein Wort zu sagen über die dauernde Blutstillung. CUSHING näht mit unterbrochenen Nähten nach der Operation und stillt die Blutung

1) HEIDENHAIN, Centralbl. f. Chir., 1904, No. 9.
2) v. HACKER, Centralbl. f. Chir., 1904, No. 29.
3) Med. News, New York 1904, März.

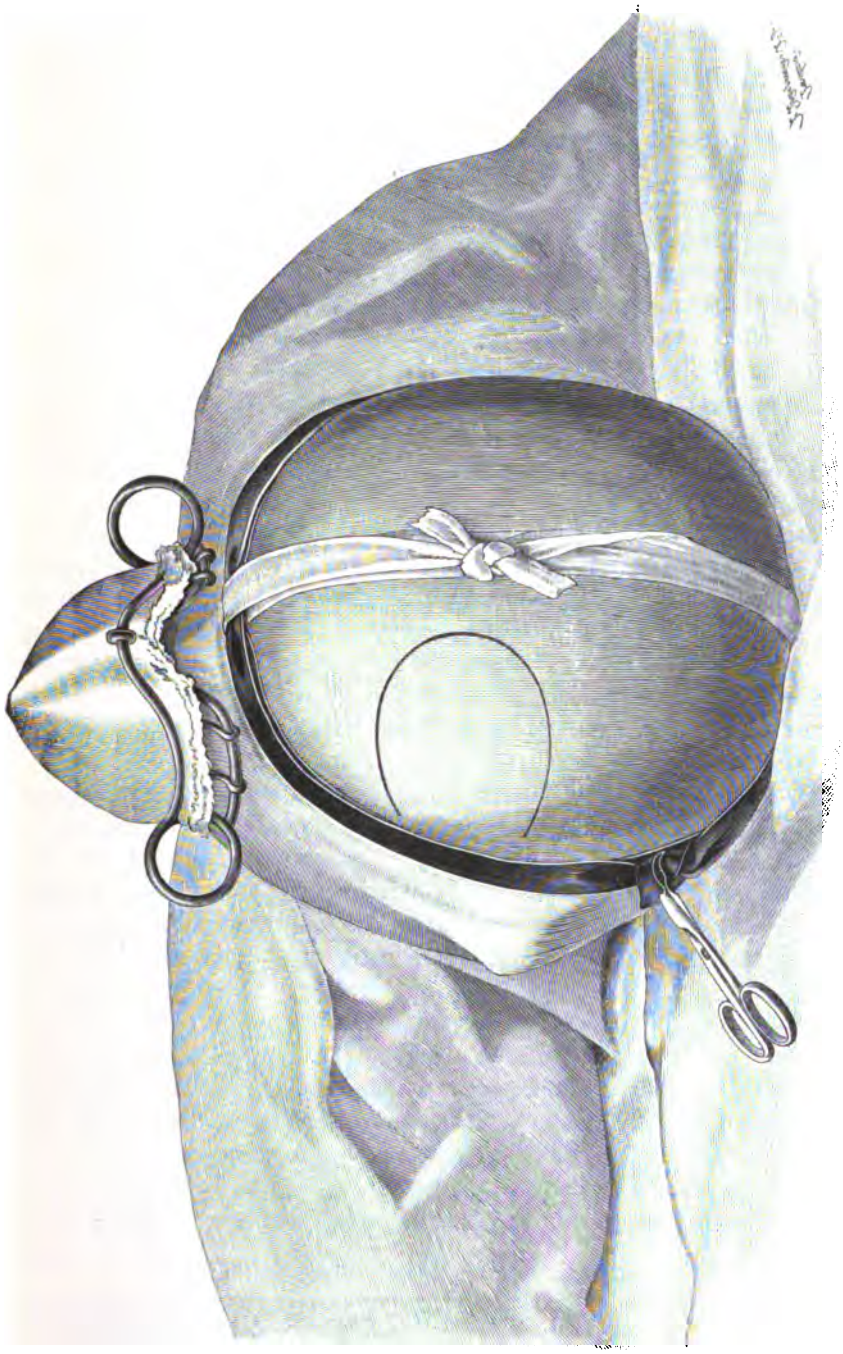

Fig. 78. Die Figur zeigt die Umlegung des elastischen Schlauches um den Schädel, der gleichzeitig ein sterilisiertes Kopftuch zur Bedeckung befestigt.

durch kräftigen Kompressionsverband. Wir halten es für viel sicherer, die Weichteilwunde durch eine Haut samt Galea fassende fortlaufende Naht mit kräftigen Seidenfäden zu schließen. Dadurch ist jede Nachblutung aus den Weichteilen ausgeschlossen und man ist nicht genötigt, eine so starke Kompression anzuwenden, die nicht leicht ist und doch gelegentlich ihr Mißliches hat.

Die Verhütung der Blutung aus den Knochenrändern kann mehr Not machen. Ich habe den bestimmten Eindruck, daß durch die Injektion von Adrenalinlösung (mit Novocain zur Lokalanästhesie) die nötige Zeit von 20 Minuten vor der Operation auch die Knochenblutung erheblich geringer wird. Immerhin bluten große Venen am meisten. CH. H. FRAZIER aus Philadelphia, der in Hirntumor-Chirurgie so vortreffliche Resultate erzielt hat, schreibt mir, daß bei Operationen am Hinterhaupt die venösen Sinus, die durch den Knochen durchtreten (Emissarien) oft sehr zahlreich seien und große Varietäten bieten. Diese machen für die Blutstillung öfter die größte Not.

Das Mittel, sie zu verhüten, ist noch nicht gefunden, da sie eben oft das stark gestaute Blut aus dem Schädelinnern entleeren. Am besten sind sie zu beherrschen durch Aufdrücken von Wachs nach HORSLEY in die Diploë hinein. Ganz sicher erscheint, daß die Blutung, wie HEIDENHAIN [1]) besonders betont, durch rasch rotierende Sägeinstrumente erheblich verringert wird, besonders gut nach HEIDENHAIN durch Anwendung der CRYER-SUDECKschen Fräse. Wir kommen darauf zurück.

Sollte sich aber, wie auch Fälle vorkommen, eine so lebhafte Blutung aus dem Knochen einstellen, daß Gefahr eintritt, so bleibt schließlich nichts anderes übrig, als — wie auch FRAZIER für extreme Fälle zugibt, eine oder beide Carotiden zu komprimieren, resp. temporär zu ligieren. Für einen solchen Fall möchten wir ganz speziell raten, HALSTEDs Metallklammern anzuwenden statt der zirkulären Umschnürung, weil man mit einer beliebig zusammendrückbaren Metallzwinge das große Gefäß auch bloß teilweise schließen und so die Gefahr zu starker Hirnanämie verhüten kann. Wir benutzen kleine Klammern, welche die Arterien zusammendrücken und mittelst Fadens, trotzdem die Wunde bis auf diesen Faden geschlossen ist, rasch entfernt werden können.

Für die Blutstillung aus den Gefäßen der Dura und des Hirns verweisen wir auf das betreffende spätere Kapitel.

β) Die Craniectomia partialis circumscripta.

Wie in den Methoden der Schädel- und Hirnpunktion muß auch jeder praktische Chirurg in der Art der Eröffnung des Schädels

1) Exstirpation von Hirngeschwülsten, Arch. v. LANGENBECK, Bd. 64.

durch eine umschriebene Trepanation vollkommen heimisch sein. Denn die Fälle, welche eine solche Eröffnung verlangen, sind oft dringlich und verbieten jegliches Zuwarten. Man denke bloß an einen durch Blutung rasch zunehmenden Hirndruck, wo die rechtzeitige Trepanation lebensrettend wirkt.

Es muß deshalb auch jeder Arzt die Mittel prophylaktischer Blutstillung, wie wir sie oben schilderten, jederzeit zur Hand haben (Kautschukbänder werden am besten in 5-proz. Karbollösung aufbewahrt), ebenso die BRAUNschen Novocain-Adrenalintabletten zur Lokalanästhesie, mit welcher man bei umschriebenen Schädeleröffnungen vollkommen auskommt und welche so sehr zur Beschränkung der Blutung beitragen.

Umschriebene Eröffnung des Schädels wird stets noch am besten mit der altbewährten Trephine gemacht, resp. mit einem kleinen Bogentrepan und einer Krone von 2—3 cm Durchmesser. Solche kleine Oeffnungen bieten keine Gefahr gefährlicher Blutungen, die Oeffnung vernarbt bei aseptischem Verlauf so stramm und verknöchert später häufig so vollständig, daß man ruhig das Knochenstück ganz entfernen kann. Wer aber ein Bedürfnis hat, jede Oeffnung im Schädel knöchern zu schließen, der kann das in steriler Kochsalzlösung aufbewahrte Rundstück später einfach wieder einsetzen, wie CUSHING tut.

Fig. 79. LANEsche Zange.

Bei so kleiner Eröffnung genügt ein Längsschnitt durch die Weichteile, und die Blutung aus den Haut-Galeaerändern wird durch kräftigen Zug der eingesetzten scharfen Haken vollständig gestillt.

Ist die Trepankrone bis zur Vitrea gedrungen, so kann man mit einem kräftigen Elevatorium die Knochenscheibe emporheben. Die Vitrearänder werden mit scharfem Löffel und Kneifzange geglättet. Nach Freilegung der Dura kann man sich durch Einschieben einer KOCHERschen Kropfsonde über supradurale Extravasate, auch wenn sie nicht direkt an der Trepanationsstelle liegen, aufklären.

Ist Eröffnung der Dura nötig, so faßt man dieselbe mit ganz scharfem, feinem Häkchen und schneidet parallel allfälligen größeren

Gefäßen mit feinen Messerchen durch die beiden deutlich erkennbaren Blätter ein, schiebt unter möglichstem Emporheben der Dura eine feine stumpfe Schere ein und spaltet, soweit nötig. Danach trennt man quer zu diesem Längsschnitt und kann in den Zipfeln der Dura, die so gebildet werden, leicht die starken Gefäße fassen und mit feinem Catgut ligieren. Die weiche Hirnhaut darf nicht verletzt werden.

Da man jetzt die großen Gefäße an der Hirnoberfläche sieht, so kann man allfällige Punktionen auch mit dicken Ansätzen ausführen oder kleine Incisionen machen. Erkennt man, daß ein ausgedehnter Eingriff von nöten ist, oder daß man neben die gewünschte Stelle mit der Eröffnung gekommen ist, so ist es ein leichtes, die Oeffnung nach der einen oder anderen Seite zu erweitern.

Zu diesem Behuf dient in der Regel die LUERsche Kneifzange, welche ohne Erschütterung und ohne Splitterung die Oeffnung zu vergrößern gestattet. Eilt aber die Operation oder ist der Schädel besonders hart, so besitzen wir in der weniger bekannten LANEschen Zange ein vorzüglich kräftiges Instrument, welches sehr rasch große Stücke entfernen läßt.

γ) **Die ausgedehnte Schädelresektion (Craniectomia partialis extensa).**

Während die eben geschilderte, auf einen kleinen Bezirk beschränkte Trepanation noch zum guten Teil den explorativen Operationen dient, bilden die ausgedehnten Schädelresektionen das eigentliche Gebiet der dekompressiven Trepanation. Es wird bei ihnen Wert darauf gelegt, größere Stücke des Schädelknochens zu entfernen, um Raum zu schaffen für den Schädelinhalt. Es sind hauptsächlich zwei Indikationen, welchen man mittelst dieser Operationen zu genügen sucht: Entlastung von lokalem und allgemeinem Druck bei Epilepsie, eine Indikation, welche von mir aufgestellt und durch weit zurückreichende einschlägige Versuche im Jahre 1893 begründet worden ist. 2. Entlastung bei vermehrtem Hirndruck durch Neubildungen.

Es sind in neuester Zeit zwei höchst bemerkenswerte Arbeiten erschienen, welche die Bedeutung dieser Operationen für die erwähnten Krankheiten in vortrefflicher Weise ins Licht stellen, die Arbeit von FRIEDRICH [1]) in Greifswald und diejenige von CUSHING [2]) in Baltimore. FRIEDRICH ist unserem Rate gefolgt, den Knochen-Duraeffekt über der motorischen Zone anzulegen, CUSHING gibt eine eigene Methode an, nämlich die Anlegung einer Dekompressionsöffnung in der Schläfengegend mittelst sogenannten inter-

1) FRIEDRICH, Die operative Beeinflußbarkeit des Epileptikergehirns. Arch. f. klin. Chir., Bd. 77.

2) HARVEY CUSHING, The establishment of cerebral hernia etc. Surgery etc. Chicago, Oct. 1905.

muskulären Verfahrens. Beide Methoden haben ihre Berechtigung für die verschiedenen Indikationen. Sobald es sich darum handelt, ausgedehnte Stücke des Schädels zu entfernen, muß Allgemeinnarkose eingeleitet werden, eventuell neben Lokalanästhesie, und müssen alle Mittel der prophylaktischen Blutstillung wohl vorbereitet in Tätigkeit treten, damit man seine Incisionen in die Weichteile unbekümmert um primäre oder sekundäre Blutung ausführen könne. Wo man mit geradliniger Incision auskommen kann, ist die Sache einfacher,

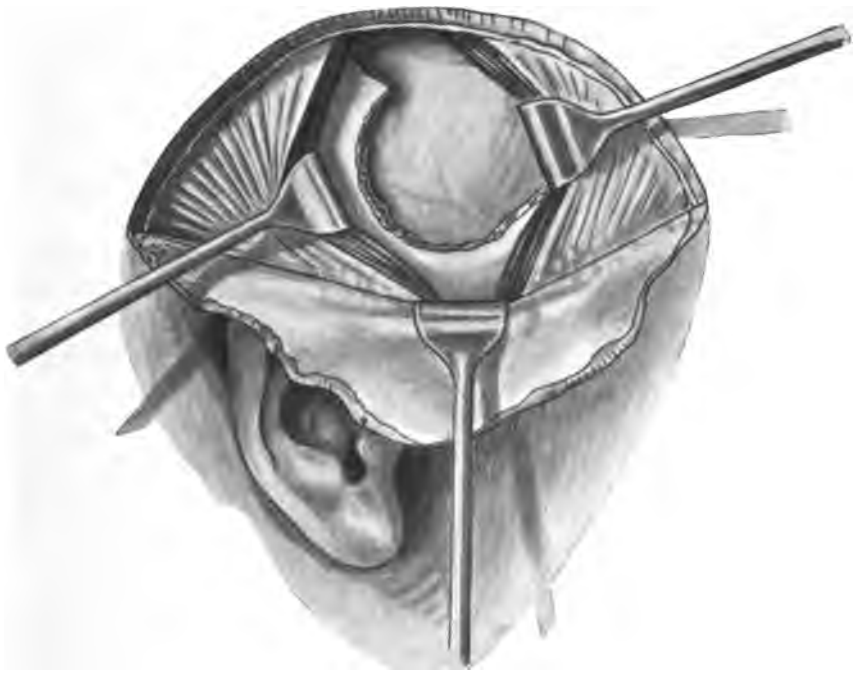

Fig. 80. Die temporale submusculäre Dekompressionstrepanation nach CUSHING.

allein für Defekte, welche ebenso breit als lang sind, sind die bogenförmigen und lappenförmigen Incisionen zutreffender.

FRIEDRICH bildet nach Art der WAGNERschen Osteoplastik einen großen Hautlappen. Dabei ist zu beachten, daß derselbe stets um 1 bis mehrere cm um die Stelle herumgehen muß, an welcher der Knochen getrennt werden soll. Dies ist noch in höherem Maße der Fall bei den bloß bogenförmigen Incisionen, welche CUSHING benutzt. Die Hautnähte dürfen niemals auf die Knochenränder zu liegen kommen.

Nach der Incision, welche bis auf den Knochen geführt wird, werden die Weichteile samt Periost mit einem scharfen Periostschaber bis zur Basis des Knochens zurückgeschoben. Es darf

namentlich die Muskelbedeckung in keiner Weise geschädigt werden, da sie ein gutes Polster bildet, wenn die Weichteile etc. wieder verklebt sind.

Für die künstliche Herstellung von Hirnhernien hat aber die Erhaltung der Muskeln ganz besonderen Wert. Dieser Umstand hat CUSHING veranlaßt, bei Hirntumoren eine eigene Methode durchzuführen, welche er als temporale intermuskuläre Methode bezeichnet und über welchen Fig. 80 aus seiner Abhandlung sehr instruktiven Aufschluß gibt:

Der bogenförmige Schnitt trennt bloß Haut und Galea und der Lappen wird von der Außenfläche der dünnen Temporalfascie abgelöst und heruntergeklappt. Der Muskel wird parallel seinen Fasern gespalten bis auf das Periost, und auseinander gezogen, das Periost für sich weggeschabt und entfernt. CUSHING hat mit dieser Methode glänzende Resultate erzielt bei inoperablen Hirntumoren und die gewaltigen Hirnhernien wurden ohne Schaden getragen.

Die Entfernung größerer Knochenstücke, welche nicht wieder eingesetzt werden sollen, geschieht in sehr verschiedener Weise. Prinzipiell kann man sagen, daß diejenigen Methoden die einfachsten sind, bei welchen man zuerst eine kleine Oeffnung des Schädels vornimmt, wie sie im vorigen Kapitel geschildert ist, und von da aus nach Belieben den Defekt vergrößert. Sehr erfahrene Hirnpathologen gehen in dieser Weise vor, so HORSLEY, FRAZIER, CUSHING. Diese benutzen eine Trephine zur Anlegung der ersten Oeffnung, FRIEDRICH den COLLIN-DOYENschen Kugelbohrer. Ob man das eine oder andere Instrument benutzt, hängt von der Wahl der für Erweiterung benutzten Instrumente ab.

HORSLEY erweitert die Oeffnung einfach mit gewaltigen LISTONschen schneidenden Knochenzangen, die in sehr kurzer Zeit große Stücke herausbrechen. Denselben Dienst tut die LANEsche Zange, aber solche Instrumente bedürfen einer nicht zu kleinen ersten Oeffnung. Benutzt man dagegen eine Hohlmeißelzange oder die DAHLGRENsche Zange wie CUSHING und KRAUSE oder die CRYER-SUDECKsche Fräse mit FRIEDRICH und FRAZIER, so kann auch ein bloßes Bohrloch als Einleitung genügen.

Die SUDECKsche Fräse, welche nach FRAZIER von CRYER schon früher beschrieben wurde und verwandte Drillinstrumente, wo sie mit elektrischem Motor getrieben werden können, sind äußerst bequem, stillen auch die Knochenblutung besser als schneidende Instrumente; sie versagen aber gelegentlich oder werden mühsam bei sehr harten dicken Schädeln. Die DAHLGRENsche und DE VILBISSsche Zange genügt für dünne Knochen, wie für das Os temporale bei CUSHINGs Operation vollkommen, aber für Trennung fester und dicker Knochen sind kräftige Zangen zuverlässiger. KRAUSE benutzt

einen verstärkten Dahlgren. Man muß sie also in Form der gewöhnlich schneidenden Zangen sowohl, als der Hohlmeißelzange und LANEschen Zange zu seiner Verfügung haben.

Will man eine Entlastung des Gehirns herbeiführen, so muß durchaus auch die Dura mit entfernt werden. Sie wird zuerst gespalten, wie wir schon bei der Explorationstrepanation geschildert haben, entlang größeren Gefäßästen in einer Richtung, dann erst die quere Spaltung unter Trennung und Ligatur dieser Gefäße vorgenommen und zuletzt die gebildeten Durazipfel excidiert ringsherum, weil man jetzt die Dura kräftiger und sicherer von dem andrängenden Gehirn abheben kann. FRIEDRICH macht Defekte der Knochen von 4 zu 5 bis 6 zu 8 cm, der Dura 3 zu 3 bis 5 zu 7 cm. CUSHING verlangt, daß man behufs Dekompression und Bildung künstlicher Hirnhernien die Dura bis nahe an die Knochengrenze excidiere. Daß bei Trennung der Dura die weichen Hirnhäute auf das sorgfältigste zu schonen sind, ist schon vorher angegeben. CUSHING macht als Regel Knochendefekte von 6 auf 8 cm.



Fig. 82.


Fig. 81.

Bezüglich der Naht legt CUSHING Wert darauf, mit ganz feinen Seiden- und Knopfnähten den Musculus temporalis zu vereinigen und dann erst die Weichteile drüber zu schließen. Wir halten es, je größer die Wunde ist, für um so wesentlicher, dieselbe mittelst einer tiefgreifenden, fortlaufenden Seidennaht zu schließen, welche alle blutenden Gefäße mit faßt.

Da wir bei der Chirurgie des Kleinhirns auf die Freilegung dieses Hirnabschnittes zurückkommen, so begnügen wir uns, die schöne Abbildung von CUSHING aus der schon erwähnten Arbeit zur Illustration der occipitalen Methode der Hirndekompression zu reproduzieren. Sie zeigt die Armbrust-Incision der Weichteile mit dem bogenförmigen Abschnitt sehr hoch oben zur Schonung der Kollateralverbindung der Art. occipitalis zu den Temporalgefäßen; ferner die lange mediane Incision abwärts bis über die Spina des 2. Halswirbels hinab und die Ablösung sämtlicher Muskeln bis zum Foramen occipitale.

Nachdem das Periost weggeschabt ist, wird rechts und links die dünnste Stelle der hinteren Schädelgrube eröffnet und die Oeffnung

erst lateralwärts dann aufwärts bis über den Sinus transversus und abwärts bis zum Foramen magnum erweitert, da medialwärts die von FRAZIER geschilderten venösen Emissarien zu starken Blutungen Anlaß geben, welche man erst in Kauf nimmt, wenn man bereit ist, die mediane Knochenspange wegzukneifen mit der Zange und den sagittal laufenden Sinus occipitalis freizulegen und zu umstechen.

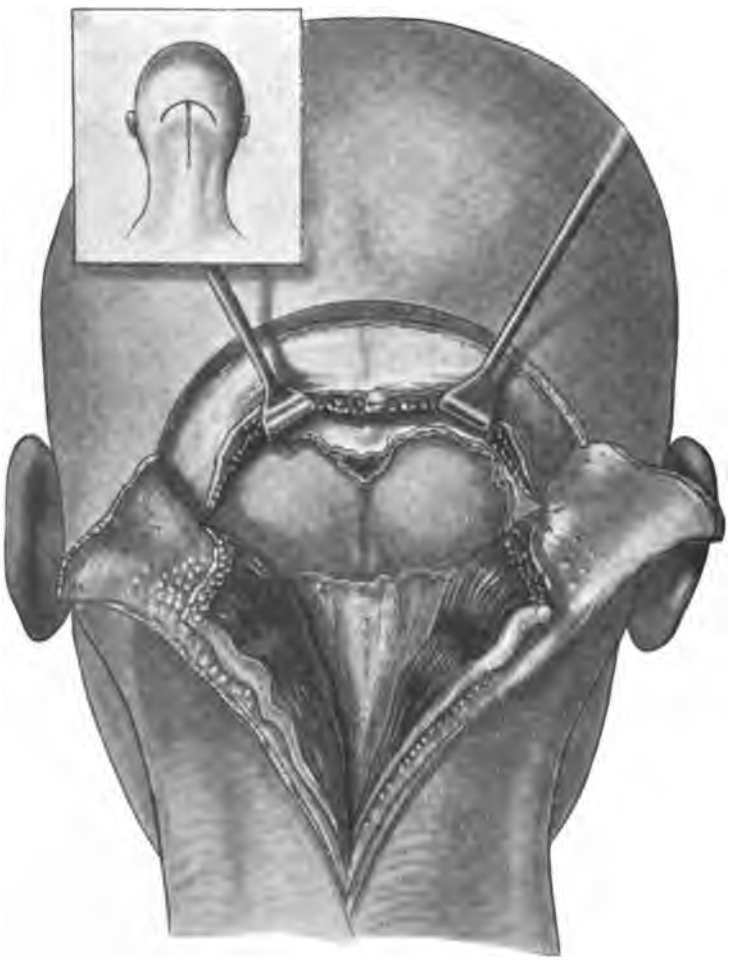

Fig. 83. Dekompressionstrepanation für das Kleinhirn nach CUSHING.

CUSHING schneidet auch hier die Dura in ganzem Umfange weg, hebt aber ausdrücklich hervor, daß der occipitale Weg vor dem temporalen bloß dann den Vorzug verdiene, wenn man Aussicht habe, einen Tumor zu entfernen oder die Ursache des verstärkten Hirndrucks aufzudecken und zu beseitigen.

B. Die osteoplastischen Trepanationen.

3. Die osteoplastische Schädelresektion mittelst Lappenbildung.

Diese Trepanationsmethode ist die häufigst geübte, als Vorakt von chirurgischen Eingriffen am Gehirn selber, sei es für Anlegung von Ligaturen oder zur Entfernung von Hirntumoren etc. Die speziellen Indikationen werden in den folgenden Kapiteln ihre Besprechung finden, hier soll bloß die Methodik im allgemeinen geschildert werden.

Wir verdanken WAGNER die Initiative zur Ausführung dieser Operation.

Die WAGNERsche ursprüngliche Methode besteht darin, daß man mittelst eines hufeisenförmigen oder Ω (Omega)-Schnittes einen größeren Lappen, in der Regel mit abwärts liegender Basis anlegt, und mit Meißel und Hammer den entsprechenden Knochenlappen bildet, welcher an der Basis durchgeschlagen und am Periost-Hautstiel abwärts geklappt wird.

Fig. 84.

WAGNER (WIEMANN) wählte Lappen, die im Durchschnitt bis 8 cm hoch, 7 cm breit und an der Basis bis 5 cm breit waren. WIEMANN hat winklig zweischneidige Meißel zu diesem Behufe vorgeschlagen, in Bajonettform gebogen.

DOYEN hat das Instrumentarium zu osteoplastischer Resektion sehr vervollkommnet und namentlich die osteoplastische Hemicraniotomie gepflegt und ausgebildet. Er bildet sehr große Lappen mit Basis über dem Ohr, bohrt an einer Reihe von Stellen mit geeigneter Fräse rasch den Knochen an und fährt dann mit einer gegen die Dura durch einen stumpfen Fortsatz gedeckten, elektrisch betriebenen Kreissäge dem Schnitte nach, so daß er in wenigen Minuten den Lappen herabklappen kann. Die Dura wird in gleicher Weise in Lappenform gespalten und abwärts geklappt.

Zur Stunde wird der Meißel, wie ihn WAGNER benutzte, wenig mehr angewandt, außer zur Durchschlagung der Basis des Lappens. Zu diesem Behufe benutzt man Meißel mit gedeckter Schneide zur Schonung der Dura. Für den bogenförmigen Knochenschnitt benutzt man den Meißel in Kombination mit Bohrinstrumenten, indem man die zwischen zahlreichen Bohrlöchern übrig bleibenden Knochenspangen mit dem Meißel durchschlägt. Dieses läßt sich allerdings

ziemlich rasch bewerkstelligen und daher ist auch die Blutung zu beherrschen, da die Bohrlöcher wenig bluten oder leicht zu tamponieren sind.

Darauf kommt es nämlich an, daß der Knochenschnitt rasch ausgeführt werde, da er der blutigste Teil der Operation sein und weitere Fortsetzung der Operation verunmöglichen kann. Denn da die osteoplastische Schädelresektion als Regel bloß die Einleitung zu einem weiteren Eingriff innerhalb der Schädelkapsel bildet, so ist es hier noch viel wichtiger, als bei den oben geschilderten rein explorativen und dekompressiven Operationen, starke Blutungen zu vermeiden.

DOYENs elektrische Säge arbeitet rasch, ergibt aber trotzdem starke Blutungen, weil die Dura nicht schonend genug behandelt werden kann. Am besten dürfte wohl sein, nach KRAUSE und CUSHINGs Rat dünne Knochen mit der DAHLGRENschen Zange rasch durchzukneifen, nachdem man mit der Trephine in früher geschilderter Art eine kleine Oeffnung angelegt hat. Für dickere Knochenteile ist mit CUSHING die GIGLIsche Säge in Anwendung zu ziehen, die auf einer Leitsonde zur Schonung der Dura durchgeführt wird von einer Oeffnung zur anderen, oder es ist nach FRAZIERs Rat die CRYER-SUDECKsche seitlich bohrende Fräse anzuwenden.

Die GIGLIsche Drahtsäge nach Art der früheren schwerfälligeren Kettensäge arbeitet sehr rasch, ist aber dem Zerreißen sehr ausgesetzt, so daß man stets einen Vorrat von Drähten zu seiner Verfügung haben muß. Sehr viel angenehmer sind die CRYER-SUDECKschen Fräsen (vergl. Fig. 81 und 82), welche aber einen elektrischen Motor voraussetzen, wenn sie genügen sollen.

Die Operation wird also in der Weise ausgeführt: Nach Anlegung des Kautschukbandes Bildung eines Hautlappens durch geeigneten Bogenschnitt in gewünschter Größe, das gespaltene Periost wird rings gegen den Lappen etwas zurückgeschoben. In einem der Winkel wird eine Oeffnung gebohrt mit Trephine oder DOYENschen Fräsen, der Knochen in etwas kleinerem Umfange als die Weichteile so durchtrennt, daß die Sägelinie schräg läuft, damit der äußere Corticalteil des Lappens größer sei als die Vitreafläche zur Verhütung späteren Einsinkens der Knochen, wo dieses nicht wünschenswert ist. Zuletzt wird die Basis des Knochenlappens mit dem gedeckten Meißel durchschlagen.

Ist der Weichteil-Knochenlappen zurückgeschlagen, so ist es durchaus nicht nötig, die Dura in gleicher Weise zu spalten, wie dies für Knochen und Weichteile geschah. Die Dura ist so gut ernährt, daß die Erhaltung größerer Gefäße in der Basis des Lappens durchaus nicht nötig ist. Es ist also wohl zulässig, wo z. B. der obere Rand des Knochenschnittes schon nahe der Mittellinie liegt, zur

Schonung größerer durch die Dura tretender Venen die Basis des Duralappens o b e n anzulegen und die Umschneidung unten zu machen, umgekehrt wie bei den vorgängigen Schnitten.

Wesentlich ist bloß, daß die Schnittlinie der Dura nicht mit den Knochenrändern zusammenfalle, ferner daß die Dura erhalten bleibe wenn man den Knochenlappen wieder auf die Hirnoberfläche zurückklappt — zum Unterschied des Vorgehens bei dekompressiver Trepanation.

Fig. 85.

Welche Resultate sich in geschickten Händen mit der osteoplastischen Methode erzielen lassen, geht daraus hervor, daß CUSHING laut brieflicher Mitteilung (November 1905) in ca. 100 Fällen dieser Operation nicht einen einzigen Todesfall zu verzeichnen hat. Das beweist, daß man bei richtigen Indikationen und guter Ausführung mit der Operation keineswegs so zögernd vorzugehen braucht, wie wir es noch in der 4. Auflage anzuempfehlen für gut erachteten auf Grund der damaligen Erfahrungen, allein man muß klaren Indikationen folgen. Niemals darf die Möglichkeit, eine Schädelhälfte ungestraft aufzuklappen, Rechtfertigung abgeben, unvollständige und nachlässige Diagnosen zu machen. Die osteoplastische Hemicraniotomie ist nicht sowohl in rein diagnostischem Interesse als dann zu machen, wenn man reichlich Raum nötig hat zu einem Eingriff am Gehirn, speziell zur Entfernung von Tumoren.

Damit soll durchaus nicht in Abrede gestellt werden, daß die osteoplastische Methode die Anlegung größerer Lappen verlangt, als die einfache Schädelresektion mit Entfernung des Knochens, weil es viel schwieriger ist, nachträglich mehr Raum zu schaffen, wenn man die Stelle nicht richtig getroffen hat oder für Resektion in der Tiefe zu wenig Raum hat.

4. Die zirkuläre Craniotomie.

LANNELONGUE hat die Theorie aufgestellt, daß ein Teil der Fälle von Mikrocephalie und Idiotie darauf beruhe, daß die Nähte zu frühzeitig verknöchern und durch die starr gewordene Schädelkapsel die Entwickelung des Gehirns gehemmt werde. Er hat deshalb Streifen von Knochensubstanz herausgeschnitten in großer Länge, um gleichsam künstliche Nahtverbindungen herzustellen. Die Indikation ist mit Recht in hohem Maße angefochten worden.

Die beste Methode der Ausführung ist die zirkuläre Craniotomie, wie sie von Dr. DUMONT nach Besprechung mit mir bei Idiotie und

Mikrocephalie zuerst ausgeführt und beschrieben worden ist; sie ist eine relativ wenig verletzende Operationsmethode und namentlich weniger blutig als die Hemicraniektomie. Ich führe dieselbe in folgender Weise aus:

Sagittaler Schnitt über die Mitte des Schädels von der Stirne bis oberhalb der Spina occipitalis durch Haut und Galea, welche genau wie bei Sektionen nach beiden Seiten mit den Händen kräftig abwärts gezogen wird. Das Periost bleibt auf dem Knochen intakt und wird am Rande der beiderseits gleichmäßig heruntergeklappten Lappen in horizontaler Richtung durchschnitten und nun der Schädel ganz analog wie bei Sektionen von Leichen mit der Säge zirkulär eingesägt, nur nicht so tief unten wie bei letzteren.

An einer Stelle wird mit SUDECK-KÜMMELs Kugelfräse durchgebohrt und so ein ca. $^2/_8$ cm großes Loch gebohrt bis auf die Dura und nun unter sorgfältiger Loslösung der Dura, die an Nähten und zum Teil an Stellen von Gefäßen stärker adhärent ist, mit einer Kneifzange ein $^1/_2$ cm breiter Knochenstreifen herausgekneift, was verhältnismäßig rasch geht. An Stelle des Sinus longitudinalis vorne und hinten muß man mit der Ablösung von Knochen besonders sorgfältig sein; sie läßt sich aber auch hier leicht bewerkstelligen.

So wird das Schädeldach völlig beweglich und es bleibt noch die Spaltung der Dura übrig, um die Verknöcherung von der Dura aus, deren Bedeutung in letzter Zeit von BERESOWSKY für die Art der Heilung von Trepanationslücken betont worden ist, zu verhüten. Man schneidet dabei die Meningealgefäße nicht ein, sondern läßt dieselben nach BERESOWSKYs Rat als Brücken bestehen.

Die Blutung ist bei dieser Operation bei Kindern sehr gering. Sollte sie stärker sein, so empfiehlt es sich eventuell, die Duraspaltung erst nach ein paar Tagen zu machen. Die Hautlappen werden einfach wieder emporgeklappt und durch eine fortlaufende Hautnaht vereinigt. Wir haben die Operation ohne jegliche Shokwirkung in einem Akt durchgeführt und nur mit Kollodialstreifen verbunden. Bei irgend erheblicher Blutung ist es besser, einen leichten Kompressionsverband anzulegen.

5. Craniotomie zur Deckung von Schädeldefekten.

Die Frage, wie Schädeldefekte am besten zu decken seien, hat in den letzten Jahren die Chirurgen über Gebühr beschäftigt und ihre Findigkeit herausgefordert. Zweifellos ist die Hirnzirkulation in ihrer Eigenartigkeit auf das Vorhandensein einer wesentlich starren Kapsel angewiesen. Allein kleinere Defekte werden einesteils dank den osteoplastischen Eigenschaften des äußeren Duablattes mit der Zeit zum guten Teil verschlossen, andererseits füllt sich der Ausfall mit so strammer Narbe, daß der Zirkulation im

Schädel kein Schaden erwächst. Es bedarf dazu schon großer Defekte. Der Verschluß solcher aber hat bei pathologischem Inhalt wieder seine entschiedenen Nachteile.

In dieser Hinsicht ist mir der von DEPAGE beschriebene Fall sehr interessant, wo wegen Läsion des Sinus lateralis nach Spitterfraktur eine ausgiebige Trepanation gemacht wurde mit folgender Hernia cerebralis. Die leichten intellektuellen Störungen, hauptsächlich Sprache und Gedächtnis betreffend, wurden sehr entschieden gebessert, sobald man eine feste Platte einbrachte, aber wiederholt führte auch der damit verbundene Druck epileptische Anfälle herbei.

Es ist also, wenn ein großer Schädeldefekt mit intellektuellen Störungen verbunden ist, zu prüfen, ob ein starrer Verschluß mit Druck wirklich Besserung ergibt und ob diese ohne Schaden, besonders hinsichtlich posttraumatischer Epilepsie sich erhält. Wenn ja, so ist die Deckung anzustreben.

Die natürlichste und im Enderfolg sicherste Deckung mit gutem Verschluß durch Knochen erhält man mit der MÜLLER-KÖNIGschen autoplastischen Methode. Es wird, wie bei anderen Lappenplastiken, ein gestielter Lappen nebenan umschnitten mit Basis abwärts gegen die zuführenden Gefäße der Kopfschwarte zu und statt bloß das Periost vom Knochen samt Haut abzulösen, nimmt man die äußere Corticalis des Knochens mittelst Meißel oder feiner Säge (NICOLADONI) mit. Die Hauptsache ist dabei nicht sowohl, daß man eine schöne Knochenplatte erhalte, sondern wie später bei Besprechung der Resektionen und Amputationen im allgemeinen hervorgehoben werden soll, daß man die osteoplastische Schicht der Knochenoberfläche resp. der tiefsten Periostlage völlig intakt erhalte. Daß dabei der Knochen bricht und splittert, hat gar keinen weiteren Nachteil. Die bloßgelegten Knochenschichten neben dem Lappen deckt man durch Hauttransplantation.

Will man einen wirklich festen Verschluß erhalten, so ist es wünschenswert, daß man die Knocheneinlage an den gesunden Knochen fest anschließe. Dies gilt ganz besonders für alle Deckungsmethoden durch Einlage von Knochen von anderen Körperstellen oder mit heterogenem Material. MERTENS hat in neuester Zeit auf EISELSBERGs Veranlassung das Verhalten transplantierten Knochens bei Schädeldefekten studiert und kommt zu folgenden Schlüssen: Entkalkter Knochen, wie er von NEUBER, SENN und KÜMMELL empfohlen ist, verzögert die Heilung, weil er erst resorbiert werden muß. Geglühter Knochen, von LANDERER und BARTH empfohlen und von letzterem durch zahlreiche Versuche als dadurch empfehlenswert erwiesen, daß es zur Heilung von Knochendefekten lediglich auf Zufuhr von Kalksalzen ankomme, bedingt noch eine recht langsame Heilung, weil er den eindringenden Granulationen wenig Widerstand entgegensetzt.

Am besten eignet sich eine fest eingesetzte gekochte Knochenscheibe nach WESTERMANN und DAVIDS Vorschlägen. Nach BARTH geht das Implantatum selber zu Grunde, aber in diese feste gekochte Knochenscheibe wächst von der Diploë, von der Dura und dem Periost osteogenes Granulationsgewebe auf wohlangewiesenen Wegen hinein und nimmt rasch die Form des resorbierten Implantatums an. Spongiosa wird leichter durchwachsen als dichte Corticalis. Statt mit CZERNY deshalb von der Innenfläche der Tibia den Ersatz zu nehmen, wird man besser tun, von der Metaphyse der Tibia mittelst einer feinen Doppelsäge (nach Art der für Eröffnung des Wirbelkanals bei Sektionen gebräuchlichen) eine etwas gebogene Knochenscheibe geeigneter Form auszusägen und fest einzusetzen — nachdem sie gekocht ist, sobald sie einem toten Knochen entnommen werden muß.

Zur Heteroplastik im engeren Sinne verdient die Celluloidplatte von A. FRÄNKEL den Vorzug vor den anderen, weil sie leicht zu desinfizieren und leicht erhältlich ist. FRÄNKEL geht von dem sehr richtigen Gedanken aus, daß es nicht wünschenswert sei, daß zwischen einem implantierten Stück und den Hirnhäuten Verwachsung eintrete, was bei der durch eingelegte Knochen veranlaßten Granulationsbildung unvermeidlich sei. Allein wir möchten betonen, daß diese Verwachsungen zwischen Dura und Schädel keine wesentlichen Nachteile bringen und daß nach BERESOWSKYS Nachweisen bloß bei Duradefekten die Verwachsung mit der weichen Hirnhaut zu fürchten ist, da nur eine intakte Pia Schutz gegen Vernarbungsvorgänge bis in die Hirnrinde gewährt.

Bei bloßliegender Pia-Arachnoidea wird man also gut tun, nach FRÄNKELS Rat eine Einlage zu benutzen, welche nicht zu Verklebung mit der Unterlage führt, entweder seine Celluloidplatte, fest und ohne Drainage eingefügt mit Hautnaht auch ohne Drainage (EISELSBERG) als bleibende heterogene Einlage. Oder man wird, wie wir anderswo auf Grund von BERESOWSKYS Versuchen besprochen haben, zwar Knochen in Form von Auto- oder Heteroplastik benutzen, aber denselben durch Auflage einer Serosa (z. B. eines Stückes der Tunica vaginalis) eine glatte Unterlage geben zum Schutz der Pia gegen verwachsende Granulationen.

SCHIFONE[1]) aus DURANTES Klinik gibt als Resultat von 32 Trepanationen an Hunden: Bei großen Defekten des Schädels und der Dura tritt Ersatz durch strammes Bindegewebe ein, welches mit der Hirnrinde verwächst und zu teilweisem Schwund der Nervenelemente (Ganglienzellen) führt und Ersatz durch Neuroglia. Allein dieses führt weder zu Störungen der Motilität noch Sensibilität, weder zu Epilepsie noch zu Hirnprolaps — bei aseptischem Wundverlauf.

1) Deutsche Zeitschr. f. Chir., Bd. 75.

C. Trepanation bei speziellen Indikationen.

Es kann nicht davon die Rede sein, hier auch nur eine größere Anzahl von Indikationen zu besprechen, welche zur Trepanation Anlaß gaben, sondern es sollen bloß einige Indikationen hervorgehoben werden, welche Anlaß zur Besprechung der Technik in häufigen und prägnanten Fällen geben.

6. Trepanation über den Sinus dura matris.

Der direkten Freilegung und eventuellen Unterbindung zugänglich sind der Sinus longitudinalis superior, der Sinus occipitalis in dessen Fortsetzung und der Sinus transversus. Bei Verletzungen müssen dieselben freigelegt, und wenn ausgedehnte Läsion vorhanden ist, unterbunden werden. Bei kleinen Läsionen, wie wir in einem Falle letzthin bei einem Schuß gesehen haben, kommt man mit Tamponade zum Ziel. Bei infektiöser Thrombose, welche hauptsächlich als Folge von Otitis media und mastoidea am Sinus transversus auftritt, kommt Eröffnung und Ausräumung des Sinus mit folgender Tamponade in Frage.

α) Trepanation über dem Sinus longitudinalis superior.

DELAGENIÈRE hat vor kurzem auf Grund einer zufälligen Erfahrung die Ligatur des Sinus l. s. zur Heilung der Epilepsie empfohlen. Bezüglich Zirkulationsstörung habe die Ligatur deshalb keine Bedenken, weil die großen Venen der Hirnoberfläche in mehreren Zügen getrennt sich in denselben einsenken und unter sich genügende Kommunikation darbieten.

Ein Einfluß auf die Hirnzirkulation ist aus demselben Grunde wohl kaum anders als in dem Sinne zu erwarten, daß plötzliche Rückstauungen im Sinus sich nicht über die Ligaturstelle hinaus direkt auf die vorderen Hirnvenen übertragen können. Die Ligatur muß deshalb auch zentralwärts von der Eintrittsstelle der Venen gemacht werden, welche die erregbare Rindenzone versorgen. Wir raten zur Vorsicht mit dieser Behandlung, da wir eine Hemiparese haben als Folge eintreten sehen.

Der Sinus longitudinalis superior liegt nach HORSLEY völlig rechts von der Medianlinie, was DANA bestreitet. Er ist sehr breit (1 cm nach POIRIER) und mit den einmündenden Lakunen bis auf 3 cm, so daß man noch $1^1/_2$ cm von der Mittellinie entfernt bei Trennung des Knochens langsam und vorsichtig die Dura abheben muß. Denn die dünnwandigen Lacunae zerreißen leichter als der Sinus.

Wenn man die Dura in der Nähe des Sinus longitudinalis verletzen muß, so ist es gut, gehörig Raum zu schaffen, um allen

Eventualitäten gewachsen zu sein. Denn es bestehen hier Kommunikationen mit den Venae diploicae und es münden in die Sinus und die Lakunen die großen Duralvenen (Sinus parietosphenoidalis) und die sich von der Hirnoberfläche erhebenden großen Hirnvenen ein, deren Blutung bloß durch exakte Unterbindung richtig zu beherrschen ist.

Die Ligatur des Sinus ist nicht leicht zu nehmen. Denn die Aneurysmanadel oder eine scharfe Nadel kann leicht Lakunen oder eintretende Hirnvenen verletzen. Ist deshalb der Knochen sorgfältig vom Sinus abgehoben und entfernt, so tut man gut, rechts und links eine kleine Oeffnung in die Dura zu machen, um durch diese die Unterbindungsnadel durchführen zu können.

β) Trepanation über dem Sinus occipitalis.

Der Sinus occipitalis ist die Fortsetzung des Sinus sagittalis superior von der Spina occipitalis abwärts in der Mittellinie. Seine Unterbindung kommt in Frage bei Freilegung des Kleinhirns zur Dekompression, ganz besonders aber zur Entfernung von Gehirntumoren. Wie schon bei der Trepanation behufs Kompression erwähnt wurde, machen auch hier die der Mittellinie nahen venösen Emissarien bei der Freilegung und Ligatur oft große Not zur Blutstillung.

γ) Trepanation über dem Sinus transversus. (Hierzu Fig. 86 und 87.)

Diese Operation ist eine relativ häufige, weil im Sinus transversus durch Uebergreifen von Entzündungen im Mittelohr Thrombose und Eiterung am häufigsten vorkommt, und zwar ist es hauptsächlich der absteigende Schenkel des Sinus, welcher für diese Operation in Frage kommt. Man konstruiert sich die Stelle der Trepanation, indem man den vorragendsten Punkt der Basis des Processus mastoideus aufsucht, welcher nach hinten von dem Rande der Ohrmuschel sich erhebt. Fingerbreit höher liegt das kammartig schräg nach hinten emporsteigende Ende der Linea temporalis. Zwischen dieser Kante und jener Vorragung liegt auf der Innenseite der Sinus transversus, welcher entlang dem hinteren Teil des mittleren Drittels des Processus mastoideus noch eine Strecke weit abwärts verfolgt werden kann. Man macht eine Incision entlang dem hinteren Rande der Ohrmuschel (Ohrmuschelschnitt Fig. 86); dieselbe trennt oben noch ein Stück des M. temporalis. Das Periost wird mitgespalten, nach vorn geschoben, unten wird der Ansatz des M. sternocleido mit dem Messer gelöst. Der hintere Wundrand wird etwas rückwärts gezogen. Ist der Schädel durchgemeißelt, so liegt die Wand des Sinus frei. Das Emissarium mastoideum geht dem

mittleren Drittel des Processus entsprechend durch den Knochen. Bei 8 Verletzungen des Sinus lateralis, welche GANGOLPHE und PICRY zusammengestellt haben, ist jedesmal der Tod erfolgt. DEPAGE hat

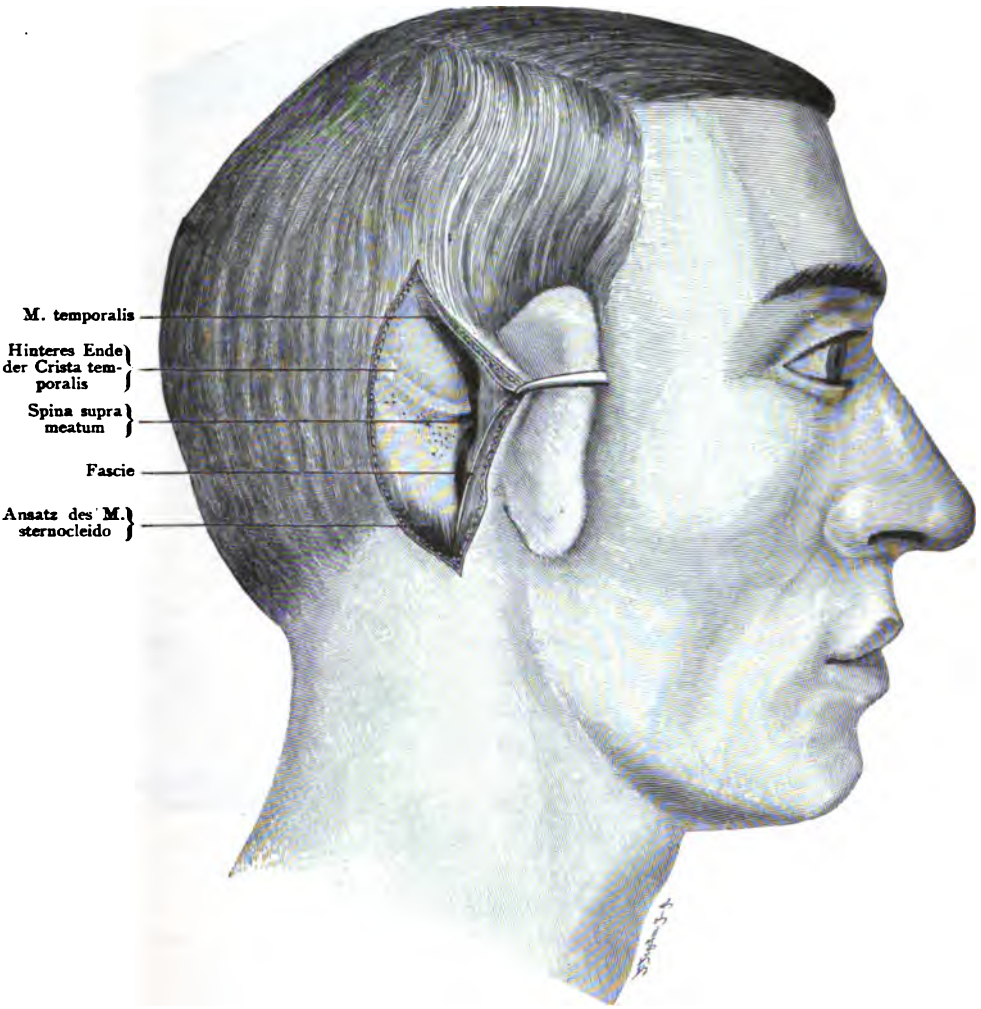

Fig. 86. Ohrmuschelschnitt[1]). 1. zur Trepanation des Antrum, 2. des Sinus transversus, 3. zur Eröffnung des Unterhorns des Seitenventrikels, der Schläfenabscesse und Kleinhirnabscesse.

(Februar 1900) einen Fall durch Tamponade durchgebracht, bei welchem ein Splitter bei nicht komplizierter Fraktur den Sinus verletzt hatte. Viel häufiger kommt man in den Fall, den Sinus bei

1) Der Schnitt ist oben zu gerade geraten, er sollte etwas bogenförmig nach vorn ziehen.

Operationen an dieser Stelle vermeiden zu wollen, speziell bei Eröffnung der Cellulae mastoideae (s. diese). Andererseits eröffnet man den Sinus hier bei infektiöser Thrombose als Folge der Otitis mastoidea.

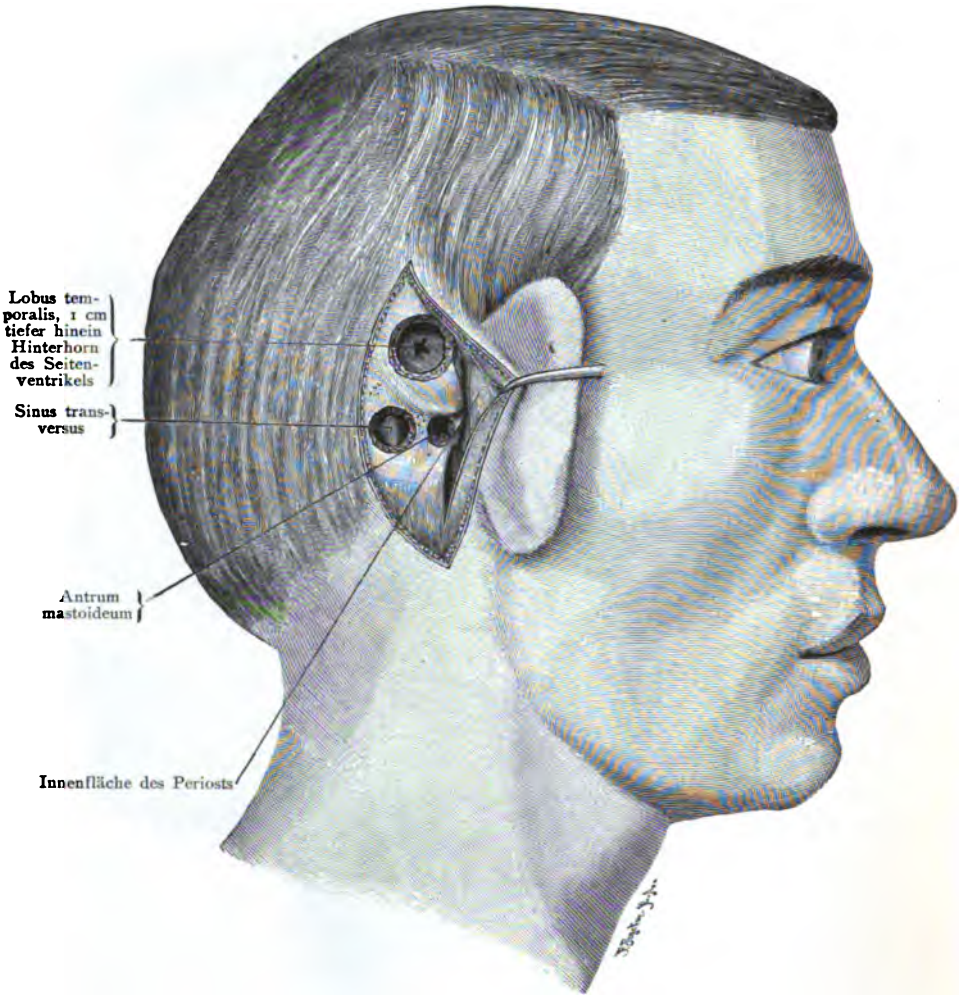

Fig. 87. Trepanation des Antrum mastoideum, des Sinus transversus, des Lobus temporalis und Hinterhornes des Seitenventrikels. Der Schnitt ist entlang dem hinteren Rande der Ohrmuschel bis durch das Periost geführt. Man sieht zwischen der oberen und den zwei unteren Trepanationsöffnungen den hinteren Ursprung der kammartigen Linea temporalis. Unten erscheint an der Spitze des Warzenfortsatzes der Ansatz des Musc. sternocleido.

Man tut gut, die Wände des Sinus von der Knochenrinne etwas abzuheben, bevor man eröffnet, weil Tamponade zwischen Knochen und Sinuswand am wirksamsten ist zur Blutstillung, nachdem man die Thromben ausgeräumt hat.

7. Trepanation bei intracranieller Blutung.

α) Trepanation bei intracerebralen und subduralen Blutungen.

Nicht nur bei Blutungen in die Hirnhäute, speziell aus der Art. meningea media, besteht die Indikation zur Trepanation, sondern man ist mit Recht in neuester Zeit einen guten Schritt weiter gegangen und hat auch bei tiefer gelegenen Blutungen versucht, den Hirndruck im allgemeinen und die lokalen Schädigungen durch den Druck des ergossenen Blutes zu beseitigen.

Freilich ist hier die Indikation schwerer zu stellen, als bei dem extraduralen Hämatom durch Zerreißung der Art. menigea media. SCHULZ beschreibt[1]) eine Trepanation bei einem subduralen Hämatom von 200 g Blut unter dem Stirnbein (operiert von HENLE in der Breslauer Klinik), bei welchem die Indikation hergenommen wurde aus peripher bedingter Schädigung des rechten Opticus mit Amblyopie, des rechten Oculomotorius mit Ptosis und teilweiser Störung der Bulbusbewegung, Anosmie und speziell aus Parese des gegenüberliegenden (linken) Beines mit gesteigerten Reflexen und Parese des linken unteren Facialastes.

Diese getrennten Herderscheinungen, sowie die vorwiegende Beteiligung des Beines ohne den Arm scheinen SCHULZ besonders verwertbar für die Diagnose eines intra- gegenüber dem extraduralen Hämatom, da sich ersteres weiter und ungleichmäßiger verteilen kann. Multiple Nervenläsionen an der Schädelbasis, soweit sie sich nicht durch Fissuren erklären, dürften wegen der schweren Ablösbarkeit der Dura daselbst für intradurale Blutung unter Umständen ins Gewicht fallen.

Gleichseitige Opticus- und Oculomotoriuslähmung allein ist ebenso wie gleichseitige Stauungspapille auch bei extraduralem Hämatom keineswegs selten.

Auf eine weitere Eigentümlichkeit möchten wir hier besonders aufmerksam machen, daß bei subduralen Hämatomen gelegentlich nicht gekreuzte Lähmungen vorkommen, welche an supradurale oder zentrale Läsion der anderen Seite denken lassen könnten. STABEL beschreibt einen von HAHN operierten Fall, wo die Kopf- und Augenrechtsdreher, der rechte untere Facialast, die rechtseitigen Extremitäten völlig gelähmt waren, links dagegen bloß Spasmus mit gesteigerten Reflexen in Bein und Arm bestand bei einem rechtseitigen subduralen Hämatom von 90 ccm Volumen.

Ich möchte hier nicht mit STABEL eine Anomalie der Innervation annehmen, sondern, wie bei Besprechung lokalen Hirndruckes auseinander gesetzt, die rechtseitige Lähmung bloß beziehen auf die

1) Inaug.-Diss. Breslau, 1897.

Verschiebung der Falx. Ich habe daselbst eine eigene Beobachtung mitgeteilt, welche beweist, daß bei intraduralem Extravasat der lokale Druck viel geringer ist, weil sich das Blut mehr verteilt, als der allgemeine resp. fortgeleitete. Es kann demgemäß die starke Verschiebung der Falx wohl zu einer Läsion der gegenüberliegenden Rindenzentren (in HAHNs Fall bestand eine starke Duraspannung auf der entgegengesetzten Seite) oder zu einer Leitungsunterbrechung in den Stabkranzfasern Anlaß geben.

Nicht nur das subdural ergossene Blut hat man durch Trepanation mit Erfolg entleert, sondern sogar die Quelle der Blutung gefunden und die betreffende Arterie an der Hirnoberfläche unterbunden. So hat SCHNEIDER (Königsberg)[1]) bei einer Stichverletzung in die linke Schläfengegend wegen Aphasie und zunehmender rechtseitiger Hemiparese trepaniert, die Dura gespalten, das ergossene Blut ausgeräumt und einen spritzenden Ast der Art. cerebri media unterbunden, die Dura mit Catgut vernäht, mit Besserung der Hemiplegie vom 2. Tage, der Aphasie vom 3. Tage ab.

Aufmerksam zu machen ist auf die eventuelle Unterstützung der Diagnose auf subduralen Bluterguß durch die QUINCKEsche Lumbalpunktion, welche Blutbeimischung zum Liquor ergeben kann. Aber auch intracerebrale Blutungen, welche zu hemiplegischen Erscheinungen geführt hatten, hat man bereits durch Trepanation, Eröffnung des Herdes und Entleerung des Blutes mit glücklichem Erfolge operativ behandelt.

Kein Autor insistiert mit größerer Energie auf die Notwendigkeit, auch bei Hirnkontusionen und Bluterguß innerhalb der Hirnsubstanz chirurgisch einzugreifen, als HORSLEY. In seinem Vortrag am internationalen Kongreß in Berlin 1890 erklärt er, daß er sich keinen Fall denken könne, wo man nicht bei komplizierten Fällen von Hirnzerreißung einzugreifen hätte, seien sie frisch oder alt. Aber er will auch in allen einfachen Fällen von Hirnzerreißung aktiv vorgehen, um den früheren oder späteren Eintritt von Epilepsie zu verhüten. Er teilt bei dieser Gelegenheit einen Fall mit, der im Gegensatz zu einem analogen, binnen 8 Tagen bei zuwartender Behandlung in Coma und Konvulsionen zu Grunde gegangenen durch die Operation gerettet wurde. Er betrifft einen Arzt mit ausgedehnter Zerreißung des Frontal-, Parietal- und Temporallappens, bei dem Hemiplegie und Bewußtlosigkeit 10 Tage lang bestanden, dann Coma, CHEYNE-STOKESsches Atmen eintrat. Durch ausgiebige Trepanation und Auswaschen der Blutgerinnsel aus dem ganzen linken Duralsack (wohl Arachnoidealraum) trat völlige Heilung ein, so daß der Betroffene wieder seinen ärztlichen Beruf ausüben konnte.

---

1) Arch. f. klin. Chir. 1886, Bd. 34.

CUSHING teilt[1]) sehr interessante Fälle mit, in denen er durch die intermuskuläre Trepanation an der Schläfe bei Basisfrakturen subdurale Blutergüsse entfernte und wegspülte und rasche Herstellung mit Verhütung späterer Störungen erzielte. Ja er hält dafür, daß man sogar bilateral am Hinterhaupt trepanieren dürfte in Fällen, wo Bulbärsymptome nach Schädelverletzung rasche Hilfe verlangen.

Ein sehr wichtiges Gebiet hat CUSHING der Trepanation bei Neugeborenen eröffnet, und es ist den Geburtshelfern dringend ans Herz zu legen, dieser wichtigen Indikation die gebührende Beachtung zu schenken. CUSHING[2]) macht auf die subduralen Blutungen aufmerksam bei Neugeborenen. Er fand bei totgeborenen oder bald nach der Geburt verstorbenen Kindern sehr oft Blutungen auf die Hirnoberfläche als wahrscheinliche Todesursache.

Es sind namentlich die mittleren Züge der großen Cerebralvenen, welche am oberen Ende ohne Stütze frei durch den Subduralraum nach der Dura zustreben und welche bei Uebereinanderschieben der Scheitelbeine zerrissen werden. Man findet demgemäß den dicksten Anteil des Blutklumpens am oberen Umfang des Hirns im Bereich der Zentren für die untere Extremität. Diese sind demgemäß auch Hauptsitz der spastischen Cerebralparalyse, der sog. LITTLEschen Krankheit. Bei Basalfrakturen können umgekehrt die Basalganglien hauptsächlich leiden und CUSHING ist geneigt, Fälle von Athetosis darauf zu beziehen.

Wenn durch Verwölbung und Spannung der Fontanellen, Blutbeimischung zum Liquor cerebro-spinalis bei Lumbalpunktion, langsamen Puls und Respiration, Dilatation der Pupille, Krämpfe eine subdurale Blutung angezeigt ist, so ist es am Platze, osteoplastisch unter Bildung eines Lappens aus den Parietalknochen das Gehirn in ausgedehnter Weise freizulegen, um Blutgerinnsel zu entfernen. CUSHING hat mit bemerkenswertem Erfolg sogar beidseitig die Operation ausgeführt.

Man vermeidet so auch die späteren spastischen Paralysen und die mit diesen so oft kombinierte Epilepsie, sowie die psychischen Störungen der verschiedenen Art, welche sich an die Hirnveränderungen nach den Blutungen anschließen.

Auch für nicht traumatische Blutungen kann mit Erfolg trepaniert werden, so für die Pachymeningitis haemorrhagica, wie ein schöner Heilungsfall aus neuester Zeit von KÖHL in Chur beweist. In Fällen, wie dem von A. FRÄNKEL beschriebenen und richtig diagnostizierten von Pachymeningitis haemorrhagica interna,

1) Loc. cit.

2) Intracranial Haemorrhages of the New born. American Journ. of med. Sc. Oct. 1605.

wo sich auf einer Seite 200 und auf der anderen 140 ccm flüssiges Blut auf dem Gehirn vorfand, ist klar, daß der Tod durch Hirndruck wenigstens unmittelbar zu vermeiden war durch Hebung des Hirndrucks. Schubweise Entwicklung der Symptome, Doppelseitigkeit der Symptome, Vorwiegen von Spasmen bis zu tetaniformen Zuständen, einseitiger Nystagmus lassen neben anderen Symptomen von Hirndruck (Stauungspapille) die Diagnose genügend sicherstellen.

ABERNETHY macht auf die Blutleere der Knochen über größeren subduralen Blutergüssen aufmerksam, was ich Dezember 1897 bei einem älteren Manne bestätigen konnte.

Wir verweisen für weitere Belege auf unsere Arbeit über Hirndruck und Hirnerschütterung in NOTHNAGELs Pathologie.

β) Trepanation bei supraduralen Blutungen.

Wir stimmen KRÖNLEIN völlig bei, daß in erster Linie die Absicht der Trepanation auch bei Blutungen der Hirnhäute sein muß, das Hämatom zu treffen oder, besser gesagt, die Hämatome. Denn man darf sich bei Zeichen von manifestem Hirndruck mit der Entleerung von 50 g nicht begnügen. Man hat nach WIESMANN selbst bei 75 g, ganz in Uebereinstimmung mit Experimenten, noch alle Drucksymptome fehlen sehen und vor dem Exitus andererseits Blutungen bis zu 250 g anwachsen sehen, also über $^1/_6$ des normalen Hirngewichtes bei Männern (1430) und des normalen Volumens des Schädels (1500). Es bleibt also bei zu geringem Bluterguß an Stelle der Schädeleröffnung indiziert, an einer zweiten Stelle zu suchen.

Erst nachdem das Blut entleert ist, kommt die Ligatur einer event. blutenden Arterie in Frage, und da ist es allerdings weitaus am häufigsten die Arteria meningea media, mit welcher man sich zu beschäftigen hat. Die Blutungen aus diesem Gefaß führen nach WIESMANN in 90 Proz. der Fälle zum Tode, wenn nicht operiert wird, während durch Operation 67 Proz. geheilt werden.

Die Arteria meningea media versorgt die Hirnhäute mit Blut. Als Unterbindungsstelle derselben gibt JACOBSON eine Stelle von 5 cm hinter und 1,2 cm über dem Proc. zygomaticus des Stirnbeins an. In der Regel wird nach VOGT eine Stelle gewählt, welche zwei Finger breit über dem Jochbogen liegt und daumenbreit hinter dem Processus zygomaticus des Stirnbeins. Aber dieser Punkt trifft[1]) nur einen Teil der Arterie, nämlich nur den vorderen Ast derselben. Wenn man den hinteren Ast gleichzeitig treffen will, so muß man die Trepanation unmittelbar über der Mitte des Jochbogens machen. Hier ist aber nicht nur die Kopfschwarte

1) Vergl. in MERKELs Anatomie S. 65.

und das Periost zu durchschneiden, sondern hier kommt noch in Betracht der M. temporalis, dessen Fasern senkrecht verlaufen. Da aber ein Schnitt hier der Zweige des N. facialis wegen nicht unter den Jochbogen heruntergehen darf, so ist eine Längsspaltung unzulässig, man benutzt unseren Schläfenschnitt (vergl. Fig. 88)

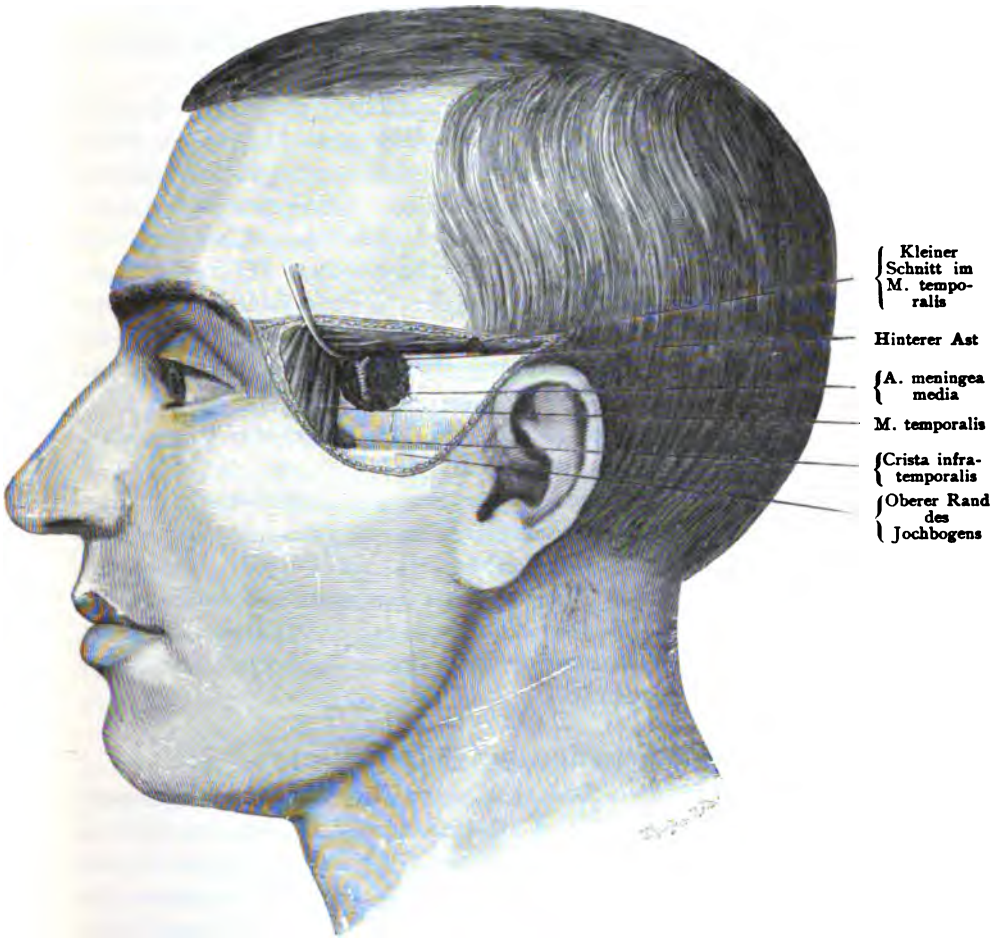

Fig. 88. Ligatur der A. meningea media.

schräg von der Stirn-Jochbeinverbindung [1]) bis zum hintersten Ende des Jochbogens und von da rück-aufwärts, trennt Haut und die stramme Temporalfascie und geht nach Ligatur der Arteria temporalis superficialis am hinteren Rande des M. temporalis auf den Knochen ein, von welchem man den Muskel samt dem Periost nach vorne abhebelt. So vermeidet man die Blutungen aus den

1) In Fig. 90 ist der vordere Schnitt etwas zu tief gezeichnet in seiner vorderen Hälfte.

tieferen Temporalgefäßen und trifft am sichersten die Stelle der Schläfenschuppe, unter welcher die gesuchte Arterie liegt. Der Knochen ist hier sehr dünn. POIRIER empfiehlt wie wir die Mitte zwischen Hörgang und Processus frontalis des Jochbeins zu nehmen, aber 5 cm oberhalb zu trepanieren. Nach Freilegung des Schläfenknochens wird oberhalb des Jochbogens ein Stück Knochen von 3 cm Durchmesser herausgemeißelt. Die Meningea media liegt auf der Außenseite der Dura, resp. in derselben.

KRÖNLEIN, welcher große Erfahrung über Blutungen aus der Arteria meningea besitzt, gibt Angabe über zwei Punkte, an denen man am sichersten die Extravasate aus dem vorderen und hinteren Hauptast der Arteria zu treffen Aussicht hat. Diese zwei KRÖNLEINschen Punkte liegen in einer Horizontalen vom Supraorbitalrand rückwärts gezogen, der vordere 3—4 cm hinter dem Processus zygomaticus ossis frontis, der hintere an der Kreuzungsstelle mit einer Vertikalen durch den Hinterrand des Processus mastoideus. Bei Extravasaten, wie er eines beobachtete, welche bis nahe ans Foramen magnum heranreichen, schlägt KRÖNLEIN noch einen dritten Punkt zur Trepanation vor, unter der Mitte der Linea semicircularis superior rechts oder links.

STEINER hat nach Untersuchung von 100 Schädeln den vorderen Ast jedesmal gefunden am Kreuzungspunkt einer Senkrechten auf die Mitte der Verbindungslinie von Glabella und Spitze des Warzenfortsatzes mit einer Horizontalen von der Glabella um den Schädel; den hinteren Ast in 90 Proz. der Fälle an der Kreuzung der letztgenannten Horizontalen mit einer Senkrechten vor dem Processus mastoideus aufwärts.

8. Trepanation bei Hirnabscessen.

Hirnabscesse wie die subduralen Abscesse entstehen am häufigsten durch Fortleitung eitriger Entzündung von den Hüllen des Gehirns, den Schädel- und den Weichteilen, mögen dieselben Folgen äußerer Verletzung (komplizierte Frakturen) mit folgender exogener Infektion sein oder aber ihre Entstehung einer von Schleimhauthöhlen (Nase, Stirnhöhle und Paukenhöhle besonders) fortgeleiteten Entzündung oder einer Metastase verdanken (z. B. Osteomyelitis staphylomycotica).

Wo Verletzungen die Einleitung bilden, können Hirnabscesse an allen möglichen Stellen zu stande kommen, am häufigsten an der Konvexität, wo eine teilweise gelungene Antisepsis den unmittelbaren Ausbruch diffuser Hirnhautentzündung zu verhüten vermochte. In diesen Fällen ist der Ort der Trepanation ein gegebener.

Mit Nachdruck muß aber bezüglich der Art der Trepanation betont werden, daß bei einmal bestehender eitriger Entzündung im

Bereiche des Gehirns das Heil darin besteht, daß für vollkommen freien Abfluß gesorgt wird durch ausgiebige Entfernung des Knochens. Hier handelt es sich nicht um osteoplastische Operationen.

Besteht schon ein Defekt am Knochen, wie bei Impressionsfrakturen, so ist mit Kneifzange oder, bei sehr harten Knochen, mit LANEscher Zange die Oeffnung zu erweitern. Danach ist festzustellen, wie weit supradural die Eiteransammlung geht und bis zu deren Grenzen der Knochen zu entfernen. Nach gründlicher Reinigung der Duraaußenfläche ist dieselbe zu spalten, zumal soweit sie verfärbt erscheint. Gelegentlich fällt im Bereich des Abscesses die Dura durch relative Blutarmut auf. Nach Feststellung des Sitzes des Abscesses durch Punktion und nach Ligatur größerer Gefäße an der Hirnoberfläche wird inzidiert und der Absceß breit eröffnet.

Tut man dies nicht, so wird eine zu kleine Oeffnung durch Hirnprolaps verstopft, der Eiter wird nach den Seiten gedrängt und nach ein paar Tagen kann man neuerdings seitlich von der Trepanationsöffnung größere Eiteransammlungen entleeren.

Ich habe dieser Tage einen Hirnabsceß gesehen, der in den Seitenventrikel (Hinterhorn) durchgebrochen war. Durch einen Drain ließ sich der Eiter eine Reihe von Tagen so gut entleeren, daß wir hoffen konnten, den Patienten durchzubringen. Allein der Drain erwies sich als ungenügend zu dauernder Entleerung, und ich hatte bei der Autopsie den bestimmten Eindruck, daß, wenn ich das Hinterhorn durch breite Trepanation von hinten eröffnet hätte, die todbringende Fortleitung nach den anderen Ventrikeln vielleicht hätte verhütet werden können.

Bei der Trepanation für Hirnabscesse infolge fortgeleiteter Entzündungen der Nasenhöhle (speziell Sinusitis frontalis) und der Paukenhöhle mit ihren Ausbuchtungen (Otitis media und mastoidea) sind es im Gegensatz zu beliebigen Verletzungen ganz bestimmte Stellen, an welchen erfahrungsgemäß die Hirnabscesse sich entwickeln und wo demgemäß die Schädeleröffnung vorzunehmen ist.

Von Nase und Sinus frontalis gehen die Abscesse der Stirnlappen, vom Mittelohr die Schläfenabscesse und vom Warzenfortsatz die Kleinhirnabscesse aus. Bei allen diesen Eiterungen ist als goldene Regel festzuhalten, den Weg zum Absceß durch die Stelle seines Ausgangspunktes am Schädelgehäuse hindurch zu suchen, stets für das Stirnhirn zuerst die Stirnhöhle und das Nasendach, bei der Paukenhöhle das Antrum mastoideum freizulegen und nach gründlicher und breiter Eröffnung sich über den Weg der Fortleitung zu vergewissern. Diese Regel ist in der klassischen Arbeit von MACEWEN festgelegt, welche — ohne daß immer darauf hingewiesen wurde — die Grundlage späterer Empfehlungen von

spezialistischer Seite gebildet hat. MÜLLER (TRAUTMANN) hat noch vor kurzem energisch betont, daß der Eröffnung otitischer Hirnabscesse stets die operative Freilegung der Mittelohrräume voranzugehen hat. KRAUSE hat mit Glück Abscesse an der Hinterfläche der Felsenbeinpyramide eröffnet. Er tamponiert dieselben.

Es muß betont werden, daß selbst in Fällen, wo auch von geübten Spezialisten nichts Abnormes mehr im Bereich des Ohres gefunden werden kann, die Freilegung von Antrum und Cellulae mastoideae Eiter aufweist und daß nach deren Ausräumung der direkte Infektionsweg zum Gehirn klargelegt werden kann.

Wir würden uns Wiederholungen aussetzen, wenn wir die Operationstechnik hier schildern wollten und verweisen auf die Trepanation des Sinus frontalis und des Processus mastoideus. Nur das sei hier schon bemerkt, daß die Technik in allen Fällen, wo der geringste Verdacht auf eine intracranielle Eiterung besteht, durch die Indikation bestimmt ist, auch hier wie bei den Verletzungen die tiefe Eiterung ganz ausgiebig freizulegen. Es muß daher die einleitende Operation völlig freien Raum schaffen. Diese Indikation ist schon in früheren Auflagen unserer Operationslehre für die vorgeschlagenen Operationsmethoden bestimmend gewesen.

9. Trepanation bei Hirntumoren.

Die Trepanation bei Hirntumoren wird als Regel mittelst der osteoplastischen Methode WAGNERS gemacht und mit Ausnahme der Fälle, wo man ganz genauer Lokalisation sicher zu sein glaubt, mit genügend großen Lappen, wie dies in einem früheren Abschnitt (s. Blutstillung) geschildert worden ist. Wir haben dort betont, daß osteoplastische Trepanation schwieriger ist als die einfache. Es wirken aber bei Hirntumoren noch eine Reihe von Faktoren mit, welche die Schwierigkeit vermehren. Es sollte sich deshalb an diese Operationen ein Chirurg nur wagen, wenn er schon eine gewisse Uebung im Trepanieren erreicht hat.

Zunächst muß man sich auf die bedenklichsten Blutungen aus venösen Gefäßen gefaßt machen, weil der intracranielle Druck erhöht ist. Wir haben mit CUSHING und auf Grund seiner schönen Experimente und Kurven zeigen können, daß zuerst auf Druckvermehrung im Schädel venöse Stauung erfolgt, daß aber die daherige Dysdiaemorrhysis cerebri aufgehoben wird durch Ansteigen des Blutdruckes infolge Reizung des Vasomotorenzentrums.

FRAZIER macht nun mit Recht aufmerksam, daß bei Trepanationen dieses hilfreiche Moment des gesteigerten Blutdruckes plötzlich dahinfallen kann, wenn wir auf einmal den Hirndruck vermindern, wie CUSHING und ich dargetan haben, und FRAZIER erklärt die zahlreichen Fälle von Shok und Kollaps bei Operation von Hirn-

tumoren auf diese Weise. Dazu kommt noch der Blutverlust, der in gleicher Richtung wirkt, und eventuell die Narkose.

Es ist deshalb geraten, sich an FRAZIERs klare Indikation in Bezug auf zweizeitige Operation zu halten, nämlich unter Kontrolle des Blutdruckes mittelst Sphygmomanometer nach Eröffnung des Schädels und Herunterklappen der Dura festzustellen, ob ein rascher und bedeutender Abfall des Blutdruckes die Folge ist. In diesem Falle ist die Operation abzubrechen und nach ein paar Tagen zu vollenden, wenn Patient völlig erholt ist. HORSLEY will alle Operationen für Hirntumoren zweizeitig machen, v. BERGMANN alle bei großen Tumoren. Muß man zweizeitig operieren, so ist nach der ersten Operation eine sehr genaue Naht anzulegen.

Nach Herabschlagen eines Duralappens tritt, wie von FRAZIER hervorgehoben wird, noch eine Komplikation ein, welche oft sehr schwer zu beherrschen ist, die gewaltige Vorwölbung des Hirns, der Hirnprolaps, entweder „initial" oder „konsekutiv", ersteres infolge der vermehrten intrakraniellen Spannung, letzteres infolge des auf die thermische und mechanische Schädigung folgenden lokalen Hirnödems (CANON), welches sehr bedeutend werden kann. Man soll deshalb sich sehr rasch klar werden durch Inspektion Palpation, Punktion und Incision, ob man weiter operieren will, um so rasch wie möglich die Wunde schließen zu können, wenn man verzichten muß. KEEN und FRAZIER konnten bloß unter Auflegen eines Lappens aus dem Pericranium zwischen die Duraränder in je einem Falle den Verschluß erreichen.

Wenn man sich aber einmal alle diese Gefahren der Operation gegenwärtig hält und gerüstet ist, ihnen zu begegnen, so muß aufs ernsteste betont werden, daß eine relativ große Anzahl Tumoren oberflächlich sitzen, von den Meningen ausgehen und bloß mechanisch den Tod und vorher die traurigen Folgen der heftigen Kopfschmerzen, Erbrechen, epileptischer Anfälle und von Geistesstörungen veranlassen [1]). Es ist unverantwortlich, unter Festhaltung unnützer interner Behandlung derartige Kranke leiden, erblinden und geisteskrank werden zu lassen, bloß weil man zu wenig Vertrauen in chirurgische Hilfe hat. Denn, wie früher gesagt, der Trost jeden Eingriffes ist, daß, wo der Tumor nicht entfernt, doch sicher der Druck herabgesetzt werden kann.

Nach dieser Schilderung der Gefahren der Operation bei Hirntumoren gestaltet sich die letztere mutatis mutandis in folgender Weise [2]):

1) Nach CUSHING fand BLACKBURN in seinem Asyl für Geisteskranke 28mal Tumoren, zum guten Teil operabel, als Grundlage.

2) Wir folgen zum Teil den vortrefflichen Vorschriften von HEIDENHAIN, welcher hintereinander 3 Hirntumoren glücklich operiert hat (Arch. f. klin. Chir., Bd. 64).

Vorbereitung mit Stimulantien und Morphium. Aethernarkose. Strengste antiseptische Vorbereitung der Haut des Patienten, welche auch während der Operation zugedeckt gehalten werden soll (man fixiert sterile Gaze mit scharfen Klammerchen rings um die Wunde). Eventuell Novocain-Adrenalininjektion 10 Minuten vor Ansetzen des Messers.

Anlegung des elastischen Schlauches um den Schädel. Hochlagerung des Kopfes und Oberkörpers auf erwärmtem Operationstisch. Anlegung eines großen Lappenschnittes durch die Weichteile bis auf den Knochen, Bildung des WAGNERschen Knochenlappens mit unterer Basis mit Drillbohrer und CRYER-SUDECKs Fräse resp. GIGLI-Säge (s. oben). Einbrechen der Basis des Lappens durch untergeschobene kräftige Elevatorien. Blutstillung aus den Knochen durch Wachs nach HORSLEY. Spaltung der Dura mit oberer Basis oder kreuzweise.

In diesem Augenblick wird das Verhalten des Blutdruckes kontrolliert durch einen Assistenten zur Entscheidung, ob weitergefahren werden soll. Feststellung des Sitzes des Tumors. Incision des Gehirns unter doppelter Ligatur der Piagefäße, Auseinanderziehen der Hirnwundränder durch gazebedeckte Spatel oder entsprechende Wundhaken, Isolierung des Tumors, ja nicht zu nah denselben, wegen stärkerer Blutung.

Muß die Isolierung mit den Fingern vorgenommen werden, so sollen stets sterilisierte (ausgekochte) Handschuhe getragen werden, das halte ich für wichtig, da auch die minimalste Infektion zu vermeiden ist. Irrigation ist zu vermeiden, statt zu tupfen ist Gaze aufgedrückt zu erhalten. Für die Heraushebung des Tumors ist unser Kropflöffel ein sehr geeignetes Instrument. Tamponade mit in Karbollösung sehr fest ausgedrückten Jodoformgazestreifen, exakte Naht der Dura nach Ligatur ihrer größeren Gefäße mit feiner Seide, exakte tiefgreifende Hautnaht. Verband.

Es ist gerechtfertigt, den Tampon nicht zu früh zu entfernen, sondern erst, wenn er sich infolge von Granulation der Wundfläche etwas gelockert hat, nach 5—6 Tagen. Oberflächlich muß der Verband gewechselt werden bei jedem Durchschlagen und stets antiseptisch verbunden werden.

β) Trepanation bei Kleinhirntumoren.

Es ist zur Stunde nicht oft möglich, selbst wo man sicher zu sein glaubt, daß ein Kleinhirntumor vorliegt, die Diagnose zu stellen, auf welcher Seite der Tumor sich befindet, resp. ihn genau zu lokalisieren, wie dies für das Großhirn doch oft der Fall ist. Die cerebellare Ataxie (die Gleichgewichtsstörung beim Stehen und Gehen, ohne eigentliche Bewegungsataxie), der Schwindel, die hochgradigen Druck-

erscheinungen (Stauungspapille, Kopfschmerz, Erbrechen), auch die Nackensteifigkeit kommt bei den verschiedensten Lokalisationen vor. Nur wenn der Tumor auf die Basis übergreift und einseitig Kerne und Nervenwurzeln schädigt, tritt die Möglichkeit ein, den Tumor wenigstens nach der richtigen Seite zu sichern.

Die Technik der Freilegung des Kleinhirns hat daraus die Lehre zu ziehen, daß man sich einer Methode bediene, welche von vornherein die ganze Hinterfläche des Kleinhirns rechts und links zu untersuchen gestattet. Es ist dies um so mehr angezeigt, als die Weichteilschnitte zur Freilegung der hinteren Schädelgruben beiderseits wenig verletzender sind, als die einseitige Bloßlegung.

Man führt den Schnitt hinter dem einen Processus mastoideus senkrecht herauf und fingerbreit oberhalb der Linea semicircularis superior und der Spina occipitalis herüber zu derselben Stelle der anderen Seite. Es ist gut, dabei eine $^1/_2$-proz. Novocain-Adrenalininjektion zu machen, von welcher 10 g eingespritzt werden können ohne Bedenken $^1/_4$—$^1/_2$ Stunde vor der Operation. Auch liegt es im Interesse der Blutstillung. oberhalb des Schnittes eine (fortlaufende oder unterbrochene) Hinterstichnaht anzulegen nach HEIDENHAIN-HACKER, um von dieser Seite keine Blutung zu haben. Die Blutung aus den Rändern des Lappens stillt man leicht mit Druck der linken Hand und Fassen der Aeste der Hauptarterie (Art. occipitalis) und Vene.

Nun löst man mit scharfem, kräftigem Raspatorium und Messer das Periost samt den Ansätzen der Nackenmuskulatur vom Os occipitale abwärts los bis nahe an das Foramen occipitale, eröffnet die eine Hinterhauptsgrube (hintere Schädelgrube) und hebt allseitig die Dura vom Knochen los, was auch im Bereich der Sinus mit Sorgfalt wohl gelingt, namentlich des Sinus occipitalis, aber auch aufwärts zwischen Sinus transversus und Knochen zu geschehen hat behufs guter Uebersicht. Danach erweitert man die Oeffnung, bis die ganze Rückfläche der Dura des Kleinhirns rechts und links in ganzer Ausdehnung freiliegt (vergl. Fig. 89).

Je mehr man freilegt, desto weniger verletzend wird das Suchen nach dem Tumor nachher. Erst wenn man sicher ist, einen großen Teil der beiden Lappen samt der Hinterfläche des Wurms direkt übersehen zu können, eröffnet man die Dura mittelst eines feinen Messers und feiner scharfer Häkchen in einem nach oben konvexen Lappenschnitt, faßt den Sinus occipitalis, sobald man von beiden Seiten die Dura bis an denselben heran gespalten hat, mit unseren Arterienklemmen und ligiert nach Umstechung oben und unten.

Bei erhöhtem Druck wölbt sich nun das Kleinhirn stark vor und man muß zunächst sorgfältig, wenn nichts zu sehen ist, die freie Fläche beiderseitig mit Kautschukhandschuhen bedeckten Händen

abtasten. In einem letzten von uns operierten Falle hatten wir bestimmt die Diagnose auf Kleinhirntumor gestellt, mit Wahrscheinlichkeit vom Wurm (wegen exquisiter Cerebellarataxie und Schwindels) jedenfalls von der oberen oder hinteren nicht von der unteren Fläche ausgehend (weil keine Nervenwurzeln beteiligt waren). Wir hatten vermutet, den Tumor mehr nach rechts zu finden, weil rechts stärkere Stauungspapille bestand. Die Diagnose bestätigte sich vollauf mit Ausnahme letzteren Punktes. Der Tumor saß links und war zunächst bloß an einer kirschgroßen Härte zu erkennen an einer Stelle unter der Oberfläche, diese erstreckte sich aber 5 cm lang und $2^1/_2$ cm breit nach der Mittellinie in den Oberwurm hinein. Der Tumor konnte stumpf herausgehoben werden. Die starke venöse Blutung im Momente der Entfernung ließ sich durch Tamponade stillen.

Am besten näht man ganz zu nach sorgfältiger Ligatur der Gefäße und legt in die beiden Winkel der Wunde ein kurzes Glasdrain. Bei dem vermehrten Hirndruck ist eine Höhlenbildung unter dem Lappen nicht zu riskieren. Blutet es noch, so ist eine Tamponade mit Xeroformgaze zu machen. Mit gütiger Erlaubnis des Autors geben wir aus einer Arbeit von FRAZIER über Kleinhirntumoren[1]) zwei sehr gelungene Illustrationen. Die eine zeigt die Operation zur Freilegung der ganzen Hinterfläche des Kleinhirns mit abwärts geschlagenem Duralappen (Fig. 89); der Sinus occipitalis ist ligiert und getrennt, der Sinus transversus deutlich sichtbar. Wir bemerken, daß es nötig sein kann, auch den Knochen in der Gegend der Spina occipitalis noch weiter hinauf wegzunehmen, obschon dieser Schutz für den Zusammenfluß der Sinus sehr wünschenswert ist.

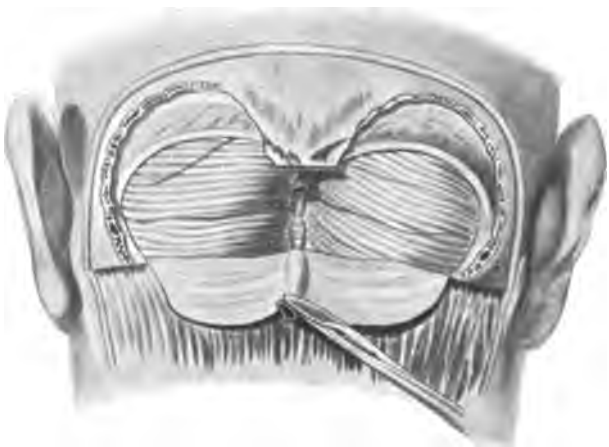

Fig. 89. Freilegung beider Kleinhirnhemisphären mit Ligatur des Sinus occipitalis (1 dessen unterer, 6 dessen oberer Stumpf). 2. Processus mastoideus. 3. Großer konstanter Knochensinus mit dem Sinus transversus kommunizierend. 4. Sinus transversus. 5. Protuberantia occipitalis.

Die andere Figur (Fig. 90) zeigt die Freilegung des cerebellopontilen Winkels von oben unter Abseitwärtsdrängung des Klein-

1) New York and Philadelphia med. Journal, Febr. 11 and 18, 1905.

hirns. Die Rückfläche des Felsenbeins mit dem 5., 7., 8., 9., 10. und 11. Nerven sind freigelegt.

Prof. KRAUSE[1]) bildet zur Freilegung des Kleinhirnbrückenwinkels [HENNEBERG und KOCH[2])] und zur Freilegung der hinteren Felsenbeinfläche bei Acusticustumoren einen osteoplastischen Lappen mit unterer Basis, indem er in der Medianlinie zwischen den Nackenmuskeln den medialen Schnittanteil bis gegen das Hinterhaupt anlegt. Er ist aber selber der Meinung, daß bei doppelseitiger Freilegung des Kleinhirns der Knochen ganz zu entfernen ist.

WILLEMS in Gand dagegen will auch hier nach PICQUÉ und MAUCLAIRE[3]) einen osteoplastischen Lappen machen.

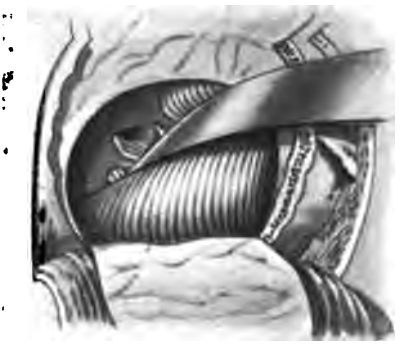

Fig. 90. Einseitige Freilegung des Kleinhirns zur Untersuchung und eventuelle Entfernung von Tumoren der cerebello-pontilen Furche. 2. 9., 10. und 11. Hirnnerv. 3. Nervus auditivus zur Seite gezogen. 4. Nervus facialis. 5. Wurzel des Trigeminus.

D. Cranio-cerebrale Topographie.

Um nicht unnützerweise große Trepanationen zu machen bis zur Hemicraniotomie von DOYEN, ist es notwendig, aus Lokalsymptomen möglichst genau den Sitz einer Blutung, eines Abscesses, eines Tumors zu bestimmen. Je genauer dieses (in den Anfangsstadien) möglich ist, desto kleinere Oeffnungen im Schädel kann man anlegen. Ist man nicht klar, so ist es allerdings besser, von vornherein große Weichteilknochenlappen aufzuklappen.

Wir haben schon in den früheren Auflagen dieser Operationslehre darauf hingewiesen, daß es ein Irrtum ist, auf die Bestimmung der ROLANDOschen Furche abzustellen zur Feststellung der funktionell bekannten Rindenbezirke, und daß die darauf zielenden Methoden nicht die besseren sind. Wir haben die Genugtuung, daß neuere Untersuchungen von SHERRINGTON und GRÜNBAUM[4]) vollauf bestätigen, daß bloß die vordere Zentralwindung die motorische Region umfaßt und die ROLANDOschen Furche nicht überschreitet, wohl aber über die Präzentralfurche nach vorne übergreift.

1) Beiträge z. klin. Chir., Bd. 37, 1903.

2) Arch. f. Psychiatrie, Bd. 36

3) XII. Kongreß der Chirurgen in Paris.

4) Proceedings of the Royal Soc., Vol. 69 und Transaction of the Path. Soc. of London, Vol. 53, 1902.

Diese experimentellen Ergebnisse an Affen wurden durch die schönen Untersuchungen von KRAUSE bestätigt, welche er bei Operationen an Menschen mittels unipolarer Reizung durchgeführt hat. KRAUSE benutzt einen kleinen Induktionsapparat mit zwei LECLANCHÉ-Elementen von HIRSCHMANN mit einer sehr großen Platinelektrode auf den Rumpf und eine ganz kleine isolierbare

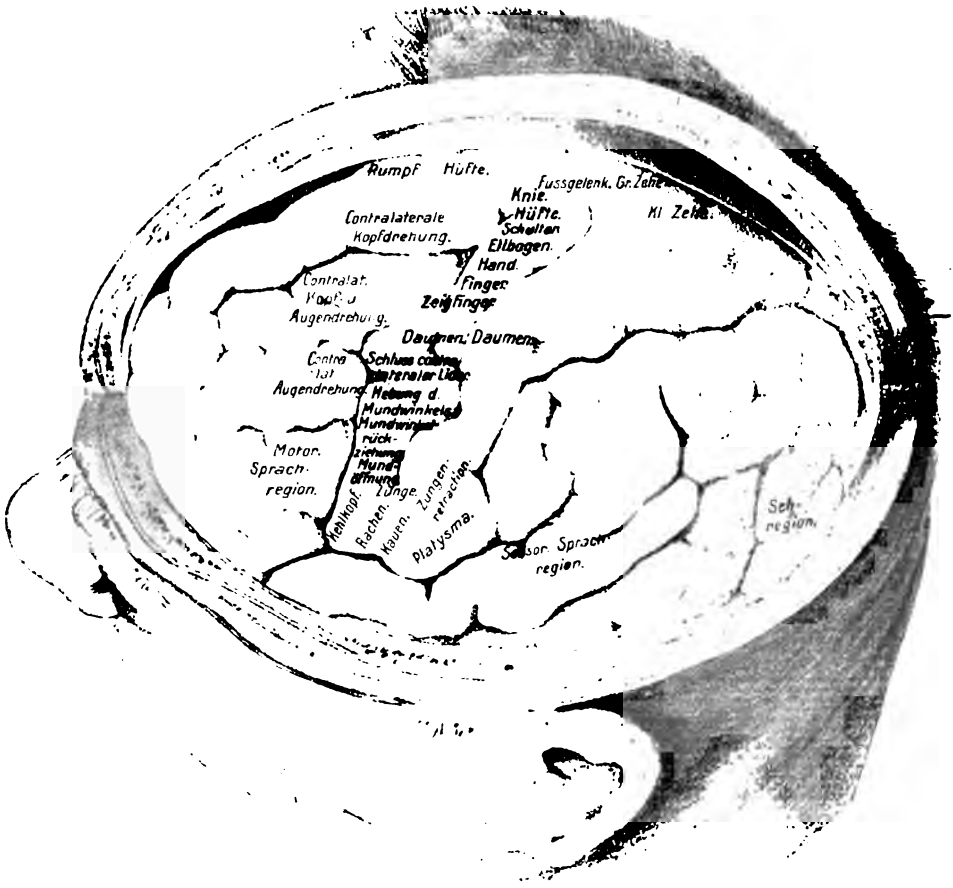

Fig. 91. Die Figur zeigt die auch für den Menschen (nach HORSLEY) gesicherten Rindenfelder schwarz eingezeichnet, die weniger sicheren resp. weniger sicher begrenzbaren rot eingezeichnet. Man ersieht aus derselben die maßgebende Bedeutuug der Präzentralfurche.

und auskochbare kugelförmige Platinelektrode zur Reizung mit ganz schwachen Strömen. Wir geben unten seine Abbildung wieder, deren Reproduktion er uns gütigst gestattet hat.

Zunächst geben wir in vorstehender Figur in eine linke Hemisphäre eingezeichnet diejenigen Foci wieder, über deren Lokalisation wir

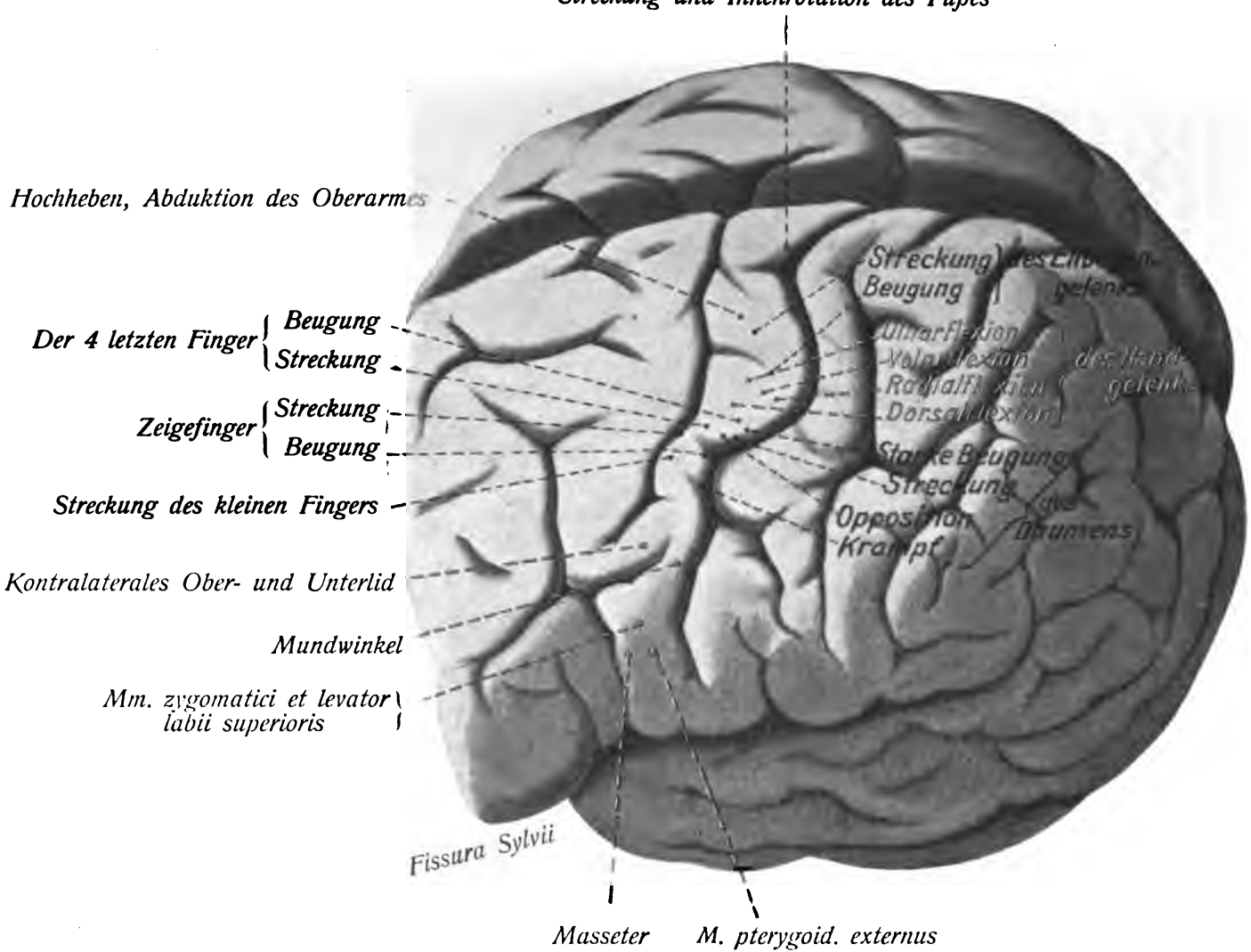

Fig. 92. Die am Menschen von KRAUSE bestimmten motorischen Zentren, alle in der vorderen Zentralwindung liegend.

am genauesten orientiert sind. Und zwar ist die Einschreibung so gestaltet, daß diejenigen Punkte, welche auch für den Menschen von HORSLEY völlig gesichert betrachtet werden, mit schwarzer Farbe eingetragen sind, die übrigen Zentren dagegen, welche zum Teil nicht über jeden Zweifel erhaben, zum Teil nicht genau begrenzt sind, mit roter Farbe bezeichnet sind.

Es geht aus dieser Figur, deren Hirnoberfläche nach der Natur von unserem Zeichner aufgenommen ist, mit aller Klarheit hervor, daß sich die große Mehrzahl bekannter Zentren um die Präzentralfurche gruppieren, d. h. im Gyrus centralis anterior in seiner ganzen Länge und im Fuß der 3 Stirnwindungen liegen. Die Präzentralfurche ist demgemäß unbedingt besser geeignet zu genauer Lokalisation der motorischen Rindenfelder als die ROLANDOsche Furche, und dieses um so mehr, als in dieselbe die obere und mittlere Stirnfurche von vorneher einmünden und 2 sehr genaue Punkte ergeben, um die Höhe der verschiedenen Zentren zu präzisieren. Es liegt also im Interesse der cranio-zentralen Topographie, in erster Linie die Präzentralfurche genau bestimmen zu können. Wir fügen dieser Figur eine Kopie bei aus KRAUSEs Hirnchirurgie, in welcher

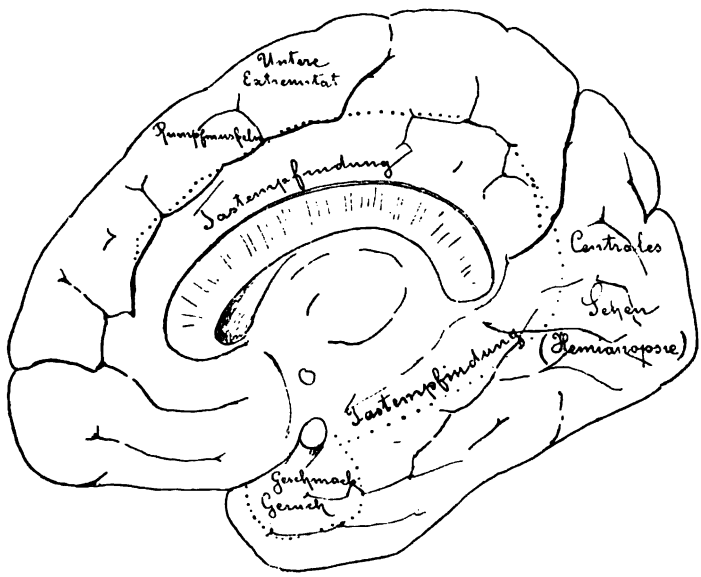

Fig. 93. Die Zentren auf der medialen Fläche des Gehirns nach HORSLEY.

dieser Autor alle Foci angibt, deren Bestimmung ihm auf elektrischen Wege am Menschen gelungen ist. Wie ersichtlich, liegen auch hier alle motorischen Rindenfelder ausschließlich in der vorderen Zentralwindung.

Die SYLVIsche Furche hat insofern eine große Bedeutung, als sie nach vornhin den Fuß der vorderen Zentralwindung nach

unten abgrenzt, in welchem eine Anzahl Zentren liegen; ferner, daß sie rückwärts die obere Grenze bildet für die erste Schläfenwindung, welche der Hauptsitz ist des sensorischen Sprachgebietes.

Weniger Wert ist vorläufig darauf zu legen, daß die nach oben verlängerte Präzentralfurche auf der medialen Fläche des Gehirns auch noch die ungefähre Lage der Rindenfelder für die Rumpfmuskulatur bezeichnet, und daß es Interesse hat, den Schläfenlappen zumal an seiner Spitze topographisch bestimmt zu sehen durch die SYLVIsche Furche, weil auf der medialen Fläche Geruch- und Geschmackzentren ihre Lokalisation haben und zum Teil auch die Tastempfindung. Fig. 93 gibt über diese Verhältnisse genügenden Aufschluß.

Fig. 94. Die Figur stellt unser Craniometer dar mit festem Aequator und Sagittalmeridian und beweglichem Schrägmeridian mit Kreiseinteilung zur Bestimmung der Präzentralfurche und der SYLVIschen Furche. Die in der Figur für letztere Bestimmung angegebene 4. Spange kann ganz gut durch die 3. ersetzt werden.

Es bleibt noch die Bestimmung der Sehregion übrig, weil Sehstörungen öfter sehr gute Anhaltspunkte bilden, zumal in der Form der Hemianopsie, um die Stelle einer Hirnläsion zu bezeichnen. Die Sehfunktion hat in der Hirnrinde des Occipitallappens eine sehr ausgedehnte Repräsentation sowohl auf dessen lateraler als medialer Fläche, und es genügt, die Grenzen des Occipitallappens mit einer gewissen Sicherheit bestimmen zu können, nämlich nach oben den Sulcus parieto-occipitalis, welcher 1 cm über der Spitze der Lambdanaht liegt, den hinteren Pol über der Protuberantia occipitalis externa und die Grenze gegen den Temporallappen.

Allen diesen Indikationen glauben wir durch unser Craniometer genügen zu können. Fig. 94 gibt das Instrument wieder, wie wir es jetzt benutzen. Es besteht aus vernickelten biegsamen Stahlspangen mit Millimetereinteilung, deren eine quer über dem Ansatz der Ohrmuscheln um den Aequator des Kopfes herumgelegt wird von der Glabella bis zur Protuberantia occipitalis externa und durch Schrauben fest um den Kopf fixiert werden kann. Eine zweite Spange senkrecht und im rechten Winkel fest mit ersterer verbunden geht sagittal über die Mittellinie des Schädels von der Protub. occip. ext. zur Glabella. Auf dieser Spange läuft eine verschiebliche 3. Spange, welche drehbar ist und in beliebigen Winkel gestellt werden kann zur sagittalen Spange. Dieselbe Spange kann an der Spitze der Lambdanaht aufgesetzt und nach der Glabella geführt werden. Dies ist die von POIRIER nicht ganz zutreffend als Linea Sylvica bezeichnete Linie. Ich bezeichne sie hier als Linea temporalis I, weil sie vorn den oberen Rand des Temporallappens, hinten den unteren Rand desselben anzeigt, also bloß vorn mit der SYLVIschen Furche zusammenfällt.

In Fig. 95 sind die Linien gezeichnet, welche unser Apparat auf jeden Kopf rasch und leicht aufzeichnen läßt. Ist die bewegliche Meridianspange in der Mitte zwischen Glabella und Protuberantia occipitalis eingestellt und in einen Winkel von 60° nach vornhin gedreht, so bezeichnet sie die Präzentralfurche und ich nenne deshalb diese Linie die Linea praecentralis. Wenn man sie von oben her bis zur Aequatorlinie in 3 Teile teilt, so erhält man recht genau die zwei Einmündungsstellen der Sulci frontales.

Auf diese Weise sind, wie durch Vergleich von Fig. 95 mit Fig. 91 ersichtlich, durch die Linea praecentralis und ihre Drittelpunkte die in der vorderen Zentralwindung und in der Basis der 3 Stirnwindungen gelegenen Zentren mit genügender Genauigkeit lokalisiert. Wir freuen uns, zu konstatieren, daß die Autoren, welche wie NEISSER und POLLACK unser Craniometer anzuwenden sich entschlossen haben, feststellen, daß sie außerordentlich genau mit demselben zu lokalisieren im stande waren.

Dreht man die Spange rückwärts, so daß sie nach hinten einen Winkel von 60° mit der Sagittalspange bildet, so erhält man eine Linie, welche ich als Linea limitans bezeichne, weil sie unterhalb des Kreuzungspunktes mit der Linea temporalis I die

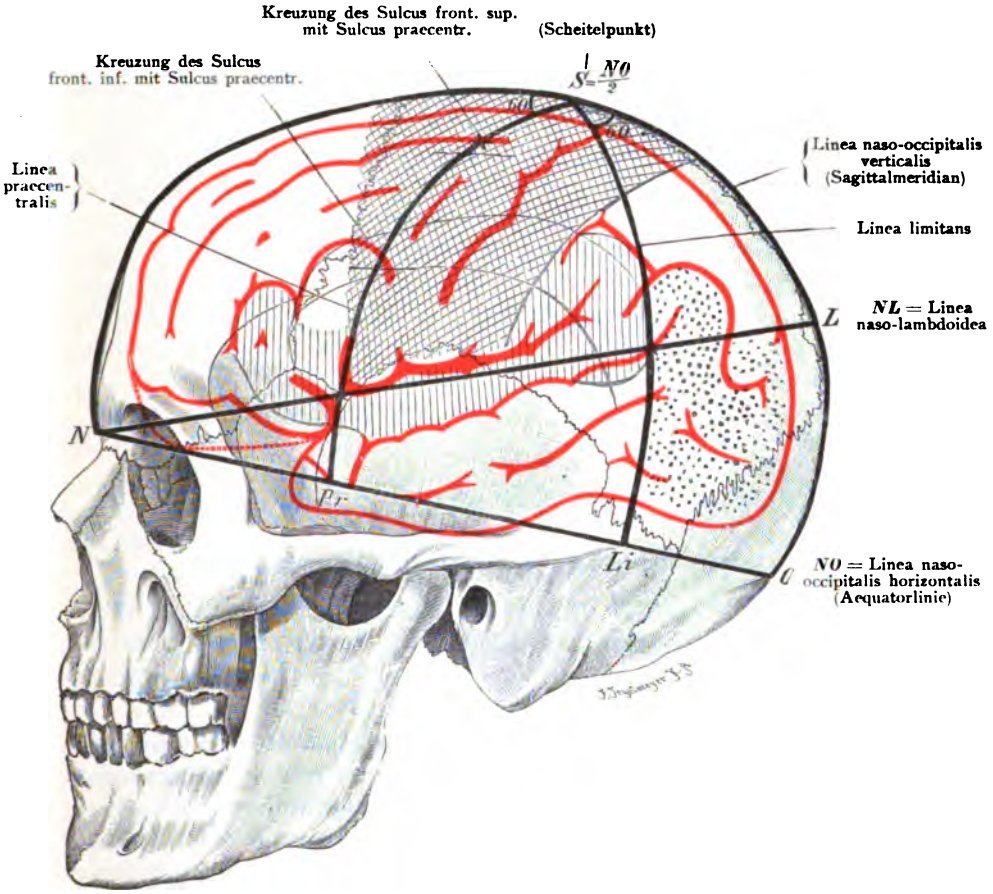

Fig. 95 zeigt die durch unseren Apparat auf den Schädel aufgezeichneten Linien und gibt die denselben entsprechenden Rindenfelder an. *NO* durch Nasion und Spina occipitalis gibt die horizontale Aequatoriallinie und die sagittale Meridianlinie. *Pr* Präzentrallinie. *Li* Linea limitans zwischen Lobus angularis und supramarginalis oben und Lobus temporalis und occipitalis unten. *NL* Linie zwischen Nasion und Lambda gibt die Linea temporalis I zwischen *Pr* und *Li* an. Die motorische Rindenregion ist gekreuzt, die Sprachregion einfach gestrichelt schraffiert, die Sehregion punktiert.

Grenze zwischen Temporal- und Occipitallappen ziemlich genau angibt, oberhalb des Kreuzungspunktes die Grenze des Gyrus supramarginalis (vorn) und des Gyrus angularis (hinten), endlich weiter oben die Grenze von Zentral- und Scheitellappen.

Die Linea naso-lambdoidea wird bestimmt durch Verschiebung der beweglichen Spange rückwärts bis 1 cm oberhalb der Spitze der Lambdanaht, und Umführung des Stabes bis zur Glabella. Sie gibt zwischen Präzentrallinie und Linea limitans die Länge der I. Temporalwindung an, an der Kreuzungsstelle mit der Präzentrallinie zugleich das vordere Ende der SYLVIschen Furche. Das hintere Ende der Linie entspricht der Fissura parieto-occipitalis, also der Grenze von Occipital- und Parietallappen. Ein Blick auf die Figur gibt übrigens rascheren Aufschluß, als eine Beschreibung es vermag. Wie ersichtlich, haben wir uns bei unseren Bestimmungen an die Methode der prozentischen Maße gehalten, die HARE inauguriert und MÜLLER am konsequentesten ausgebildet hat. Sie hat gegenüber den absoluten Distanzangaben den Vorteil, jeder Schädelform angepaßt werden zu können. Wir können z. B. nicht begreifen, wie H. KRAUSE, nachdem er selber die vorwiegende Bedeutung der Präzentralfurche anerkannt hat, noch die Bestimmung der ROLANDOschen Furche festhalten kann.

E. Chirurgie des Rückenmarks und seiner Hüllen.

a) Die Punktion des Arachnoidealsackes.

Die Punktion des Arachnoidealsackes des Rückenmarkes ist von QUINCKE zu allgemeiner Anerkennung gebracht worden und hat sowohl behufs Diagnose als auch Therapie eine zunehmende Bedeutung gewonnen.

Wir haben über die BIERsche Anwendungsweise derselben zur Anästhesierung des Rückenmarkes resp. der Cauda equina uns schon bei der Frage der Narkose ausgesprochen. Seit Einführung unschädlicherer Lokalanaesthetica in Verbindung mit Adrenalin (nach BRAUN) zur lokalen Beschränkung der Wirkung hat sich das Verfahren aus dem Mißkredit, in welchen schlimme Zufälle es gebracht hatten, wieder einigermaßen erhoben. Wir haben speziell mit Novocain (MERCK) gute Wirkungen damit erzielt.

Wie die Punktion ausgeführt wird, haben wir im Kapitel der Anästhesie auseinandergesetzt und können auf Schilderung und Abbildung daselbst verweisen. Die Hauptindikation zur Ausführung der Lumbalpunktion, wie man sie schlechtweg bezeichnet, ist eine diagnostische. Man kann nicht bloß über Bluterguß und Entzündung im Arachnoidealraum sich Gewißheit verschaffen, sondern auch die Natur einer Entzündung durch bakteriologische Untersuchung feststellen. Das kann einen sehr bedeutenden Wert haben und sollte im Zweifelsfalle niemals unterbleiben.

Eine weitere Indikation ist die Feststellung des im Arachnoidealraum des Rückenmarks und Gehirns herrschenden Druckes und der Natur eines Ergusses in demselben. Allein hier muß man sich ganz besonders in acht nehmen, wenn man in therapeutischer Absicht die Cerebrospinalflüssigkeit durch Lumbalpunktion entleert. Zunächst gibt die Punktion kein sicheres Maß für den Druck in der Schädelkapsel, indem der Druck sehr rasch sinken, im Schädel weiterbestehen kann; ferner kann die Lumbalflüssigkeit (VÖLKE) eiweißreicher sein, als der Ventrikelinhalt (Transsudate bei Tumor sind z. B. eiweißreicher als bei Hydrocephalus). Endlich hat man plötzliche Todesfälle beobachtet, weil der hohe intrakranielle Druck das Kleinhirn in den Rückgratskanal verschiebt bei plötzlichem Drucknachlaß weiter unten und der Druck auf die Oblongata Respirationslähmung bewirkt. GUMPRECHT hat nicht weniger als 17 derartige Fälle in der Literatur gefunden.

b) Breite Freilegung des Rückenmarks.

Das Rückenmark wird freigelegt, wenn durch Druck, sei es infolge fortgeleiteter Entzündung oder durch einen wachsenden Tumor, oder durch Wirbelverletzungen die Funktion desselben als Leitungsorgan (weniger als Zentralorgan) gefährdet ist. Die Indikation zu derartigen Eingriffen ergibt sich am häufigsten

1) bei Wirbelfrakturen, wenn ein Druck von luxierten Knochen oder frakturierten Knochenfragmenten einwirkt, deren Reposition oder Entfernung bloß auf operativem Wege möglich erscheint;

2) bei Entzündungen, selten bei Osteomyelitis staphylomycotica, oft bei Tuberkulose der Wirbelsäule, wenn Druck und Uebergreifen der Entzündung das Mark schädigt;

3) bei Tumoren, welche extra- oder intradural durch ihr Wachstum die Leitung im Mark schädigen und durch diese Leitungsstörung auf die spezielle Art des Druckes hinweisen.

Am unbestrittensten ist die Indikation bei Tumoren. Bei extramedullär sitzenden Tumoren sind eine Anzahl glänzender Erfolge mitgeteilt worden, sowohl wenn dieselben extra- als intradural lagen. LLOYD verzeichnet auf 51 Operationen von Rückenmarkstumoren 31 Proz. Heilungen. Allerdings auch 10 Proz. Todesfälle. Die Ursache des Todes ist Shock hauptsächlich durch Blutung. Doch hat z. B. MCCOSH[1]) in 6 operierten Fällen keinen operativen Todesfall erlebt. HARTE[2]) berechnet auf 92 Fälle 47 Proz. Todesfälle (30 Todesfälle infolge der Operation).

1) The Journal of American med. Association, Aug. 1901.

2) Annals of Surgery, Oct. 1901.

Der Hauptgrund mangelhafter chirurgischer Erfolge liegt in der späten Ausführung der Operation wegen später Diagnose und ganz besonders auch wegen des unglückseligen Bedürfnisses vieler interner Aerzte, solche Fälle stets bis zur schweren Schädigung ihrer Gesundheit antisyphilitisch zu behandeln. Wo ein Interner, wie OPPENHEIM, früh Diagnose macht und den Chirurgen rechtzeitig beizieht, sind die Resultate entsprechend besser. AUERBACH und BRODNITZ haben sogar bei einem bis zum Atlas reichenden Cervikaltumor nach einer neuesten Mitteilung einen sehr schönen Erfolg erzielt.

Viel schwieriger abzuwägen ist die Indikation zur Operation bei Entzündung, vor allem bei Tuberkulose der Wirbelsäule. Hier liegt im Zuwarten nicht eine direkte Lebensgefahr, und unzweifelhaft geht die relativ oft zu beobachtende Schädigung des Rückenmarks durch geeignete orthopädische und allgemeine Behandlung des Leidens gelegentlich völlig zurück.

Man wird deshalb die Indikation zur Operation dahin feststellen können, daß in denjenigen Fällen, wo Lähmungen und die anderen Störungen, welche eine Wirbeltuberkulose begleiten, trotz korrekter mechanischer und allgemeiner Behandlung binnen Wochen keine wesentliche Veränderung zeigen oder binnen wenigen Monaten nicht zurückgehen, zu operieren ist.

Klar erscheint die TRENDELENBURGsche Indikation, nach Ablauf der Tuberkulose zu operieren, wenn durch Zerstörung von Knochen und Dislokation derselben ein Druck auf das Mark zu stande gekommen ist. In diesen Fällen hat TRENDELENBURG seine guten Resultate erzielt.

Schwieriger als bei Spondylitis ist die Entscheidung zu treffen, wann man bei Frakturen der Wirbelsäule einzugreifen hat. Auch hier läßt sich der Entscheid leichter fällen für diejenigen Fälle, in welchen bei nicht totaler Leitungsunterbrechung nach längerer Behandlung und Beobachtung sich kein Rückgang der Lähmungen und sensiblen Störungen erkennen läßt. Da darf nicht zu sehr gezögert werden mit operativer Aufhebung schädlichen Drucks. Auch nach längerer Zeit ist durch die Laminektomie in solchen Fällen sehr schöner Erfolg erzielt worden, so von MCCOSH, MUNRO u. A.

MUNRO fand in 2 Fällen bloß umschriebene Flüssigkeitsansammlung, deren Entleerung sehr gute Wirkung hatte.

Eine ausgiebige Erfahrung besitzt TRENDELENBURG, über dessen Erfolge SULTAN [1]) berichtet. Wo im unteren Teile der Wirbelsäule bei jungen Individuen der Grund der Lähmung in epiduralen Abs-

1) SULTAN, D. Zeitschr. f. Chir., Bd. 78.

cessen und Granulationen oder in Wirbelkanalverengerung lag, waren die Erfolge befriedigend.

Bei frischen und schweren Rückenmarksläsionen infolge Wirbelfrakturen und -luxationen ist die Entscheidung sehr schwer. Wenn man die Erfahrung gemacht hat, wie MUNRO [1]), daß von 30 Verletzungen der obersten Brust- und der Halswirbel bloß eine mit partieller Herstellung der Funktion am Leben blieb binnen 10 Jahren, während in derselben Zeit drei völlige Heilungen vorkamen bei Operation, so wird man geneigt sein, jeden Fall der Operation zu unterziehen. Indessen wollen derartige Fälle sehr wohl untersucht sein: Wenn die Temperatur tief sinkt (wie es oft sehr bald bei hohen Rückenmarksläsionen geschieht), so wird man jeden Eingriff zu unterlassen haben. MUNRO verlor alle seine Operierten mit akuter Zerquetschung des Cervikalmarks. Zweifellos bleibt es aber, daß wir aus der plötzlichen vollkommenen Aufhebung der Motilität und Sensibilität nebst sofortiger totaler Aufhebung der Sehnenreflexe in der großen Mehrzahl zu schließen haben, daß eine irreparable Totalquerläsion des Marks vorliegt, daß sich dagegen die Zeichen unvollständiger Trennung meist in wenigen Stunden oder Tagen durch einzelne Reste erhaltener Sensibilität wenn nicht von Anfang an kund tun und für spontane Besserung eine völlig andere Prognose bedeuten.

Immerhin sind Fälle klar beschrieben (so von MCCOSH loc. cit.), wo anfänglich alle Zeichen der Totalquerläsion gegeben waren und doch durch Frühoperation Besserung und Herstellung eintrat, und auf Grund dieser Fälle erscheint selbst in so trostlosen Fällen der Eingriff indiziert.

MIXTER und CHASE haben allerdings gezeigt, daß trotz Aufhebung der Leitung noch normale Fasern die gequetschte Stelle durchziehen können.

Ob bei vollständiger Marktrennung die frühe Naht, die von STEWARD und FOWLER [2]) versucht worden ist, wirkliche Leitung herzustellen vermag, ist nach ihren Fällen nicht sicher zu beurteilen.

10. Technik der Laminektomie.

Die Technik [3]) erscheint in den Fällen einfach, wo man nicht für osteoplastischen Ersatz zu sorgen hat. Die Erfahrung lehrt, daß in der Regel die Entfernung von 3, sogar 4 Wirbelbogen die Tragfähigkeit der Wirbelsäule nicht wesentlich beeinträchtigt. Deshalb sind die osteoplastischen Methoden nicht allgemein in Gebrauch ge-

1) MUNRO, 55. Versammlung der American med. Association.

2) Annals of Surgery, Oct. 1905.

3) Man vergleiche die ausführlichen Angaben bei CHIPAULT, Etude de chirurgie medullaire, Paris 1904, und bei MARION Chir. du système nerveux, 1905.

kommen. G. MARION[1]) rühmt für Osteoplastik vor allem die von DURANTE ausgeführte Methode von Cavicchia, welche auch wir für empfehlenswert erklären müssen.

Die Operation wird in der Weise ausgeführt, daß man einen bogenförmigen oder winkligen Schnitt nach Fig. 96 anlegt, über die Höhe von 4—5 Dornen herüber, Haut, Fascie und die oberflächlichen Muskeln spaltet (oben Cucullaris und Fascien der Rhomboidei, des Splenius cap. et. cerv., des Serratus post. sup.; unten des Latissimus, Serratus post. inf.). Die großen Rückenmuskeln werden oben und unten quer eingeschnitten, soweit nötig, nämlich der Longissimus dorsi, während der ilio-lumbalis und -dorsalis nach außen bleiben. Der Longissimus wird mit Haken medianwärts emporgehoben und ohne Ablösung der den Bogen direkt aufliegenden Muskeln (Semispinalis, Multifidus) ein breiter Meißel auf die Basis der Dornen gesetzt und diese abgeschlagen und mit zwei kräftigen Haken nach der anderen Seite gezogen. Durch Vermeidung zu vieler Muskelablösung vom Knochen verhütet man schon recht viel Blutung.

Jetzt werden die Bogen soweit als nötig freigelegt, um eine Zange beiderseits unterzuschieben und einen nach dem anderen abzutragen. Dann liegt die Dura frei.

Wir geben in Fig. 96 und 97 die Art der osteoplastischen Markfreilegung wieder.

BICKHAM[2]) spricht sich auch für die osteoplastische Lappenmethode aus, die aber mit der von URBAN 1902 beschriebenen Methode übereinstimmt.

Als Normalverfahren ist folgendes anzusehen, das am meisten geübt und von den erfahrensten Chirurgen festgehalten, so auch von HARTE in seiner großen Zusammenstellung von 92 Operationen empfohlen wird: Langer Medianschnitt auf die Dornen, über 4—5 derselben hin. Der Schnitt muß namentlich nach oben lang genug sein, da die Markaffektion eher höher als tiefer liegt als angenommen. Rasche Ablösung der Muskeln mit dem Messer zu beiden Seiten der Dornfortsätze und Einsetzen kräftiger Haken, welche mit Gaze bedeckt sind, um durch Zug und Druck die Blutung aus den abgelösten Weichteilen zu stillen, die ziemlich stark sein kann.

Es hat keinen Nutzen, diese Ablösung subperiostal machen zu wollen, denn das Periost löst sich mit einem Raspatorium erst von der Basis der Dornen und der Rückfläche der Bogen leichter ab. Die Hauptsache ist, daß man die Ablösung, wie MCCOSH betont, sehr rasch besorgt und sich auch nicht mit Fassen von Gefäßen aufhält. So reduziert man den Blutverlust am meisten.

1) Chir. du système nerveux, Paris 1905.

2) Annals of Surgery, 3. 1905.

Nun kneift man mit einer sehr kräftigen schneidenden Zange mit geeigneter Biegung nach HORSLEYS Angabe, mitsamt der Basis einen, 2 oder 3 Dornen ab, nachdem man sich über event. Läsion bei Traumen orientiert hat. Die Bogen rechts und links werden mit LÜERscher Hohlmeißelzange weggenommen.

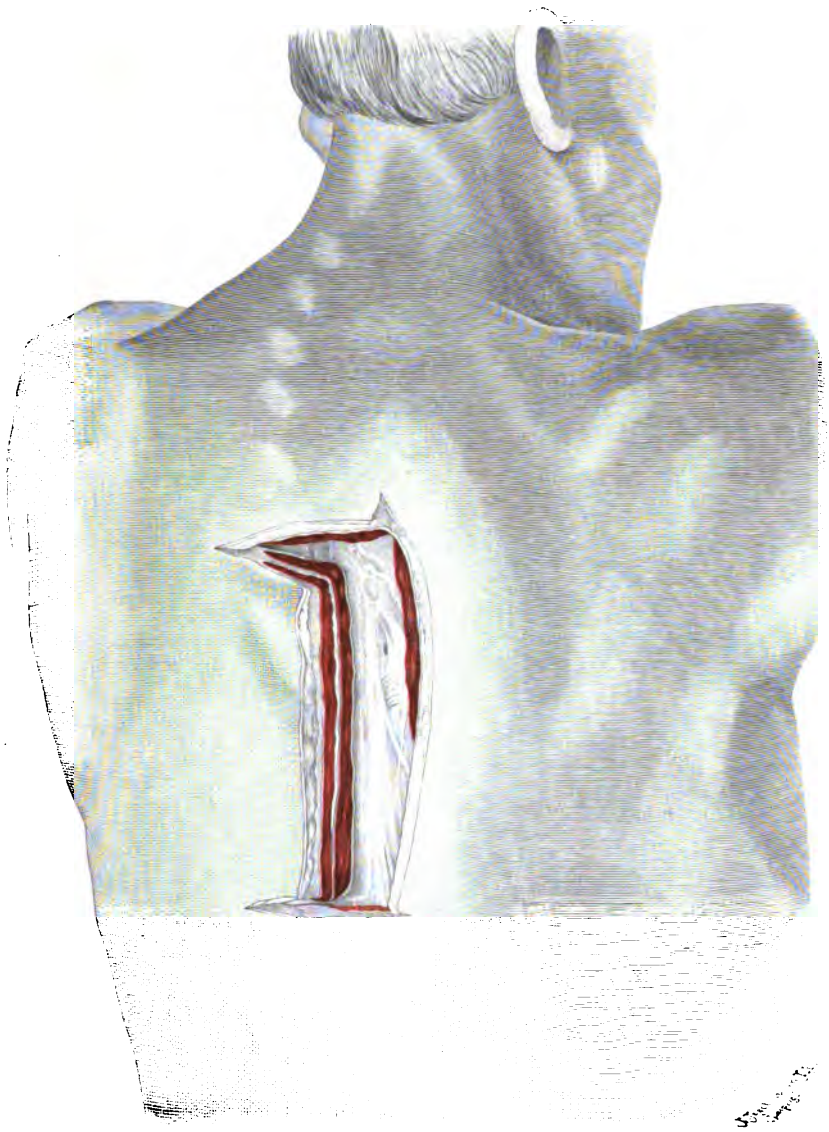

Fig. 96. Schnitt zur osteoplastischen Laminektomie. Die Muskulatur ist auf den Querfortsätzen einseitig (rechts) getrennt, oben und unten quer ebenfalls bloß rechts.

Es kann sein, daß schon vor Entfernung des Knochens (oder jetzt nach Freilegung des Fettgewebes und der Circuli venosi interni zwischen Dura und Knochen) die Blutung so stark ist, daß man besser tut, zu tamponieren und den übrigen Teil der Operation um ein paar Tage zu verschieben. Diese zweizeitige Operation

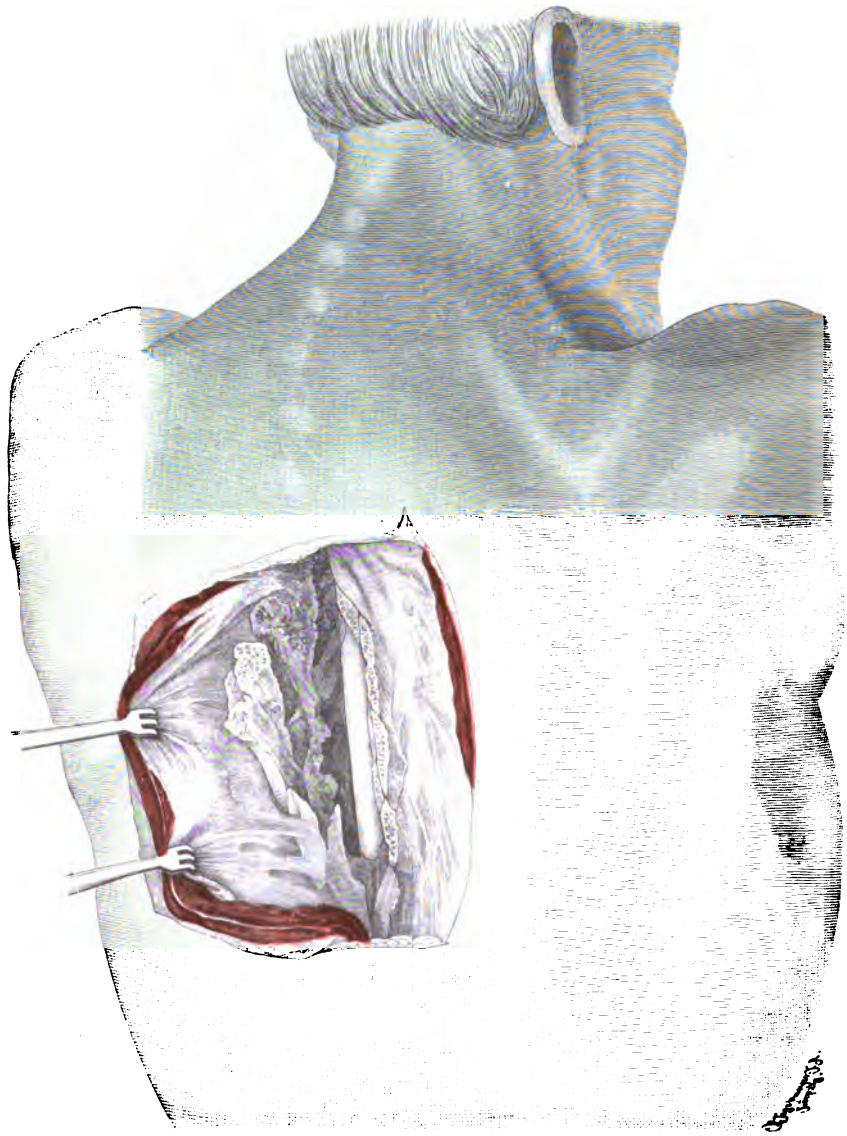

Fig. 97. Osteoplastische Laminektomie, 2. Akt. Die Dornen sind an der Basis mit dem Meißel durchschlagen und ein Lappen nach links geklappt, die Bogen mit starker Knochenzange abgetragen. Die Dura spinalis liegt frei.

hat AUERBACH und BRODNITZ in ihrem Falle sehr gut entsprochen und verdient in schwierigen Fällen Beachtung.

Fettgewebe und venöse Gefäße werden mit dem Messer median bis auf die Dura gespalten und das weitere Vorgehen von der Natur und Ausdehnung der Läsion abhängig gemacht. Liegt ein Tumor intradural, hat eine Entzündung auf die Dura übergegriffen und zu Granulationswucherungen, käsigen Ablagerungen auf ihrer Innenseite oder zu Verdickungen derselben und Verwachsungen geführt, ist endlich ein Knochenstück oder Fremdkörper tiefer eingedrungen, so wird die Dura eröffnet durch medianen Schnitt mit der Schere.

Der Ausfluß von Cerebrospinalliquor kann nach Duraspaltung sehr stark sein, so daß man unter Umständen gut tut bei gesteigertem Druck den zu rapiden Abfluß und damit zusammenhängende Shockwirkung nach dem Vorgehen von AUERBACH und BRODNITZ zu beschränken durch Tieflegung des Kopfteiles.

Jetzt liegt das Mark frei. Befindet sich der Tumor oder Krankheitsherd auf seiner Vorderfläche oder will man Wurzeln resezieren, so muß das Mark mit einer Aneurysmanadel emporgehoben werden, event. unter Trennung von abgehenden Nerven im Brust- und Lendenabschnitt der Wirbelsäule, wo deren Ausfall keine wesentlichen Störungen bedingt. Liegt eine Trennung des Rückenmarks durch scharfe Instrumente vor, so kann in Fällen, wo die Ränder des Schnittes nicht gequetscht sind, die Naht des Rückenmarks selber in Frage kommen.

Wenn nicht Blutung noch innerhalb der Dura besteht, welche nicht zu stillen ist, so wird letztere nach vollendeter Operation mit Knopfnähten gut verschlossen, sonst aber drainiert.

F. Chirurgie der Nervenwurzeln.

a) Intracranielle und intraspinale Nervenoperationen.

An die Operationen am Zentralnervensystem schließen sich die für gewisse Nerven innerhalb des Schädels oder Rückgratkanals vorzunehmenden Operationen unmittelbar an, weil dieselben ganz ähnliche Voroperationen der Trepanation des Schädels oder der Wirbelsäule benötigen.

Es handelt sich bei diesen Operationen darum, entweder die Nervenwurzeln sensibler Nerven zu durchschneiden, oder die zugehörigen Ganglien zu exstirpieren. Die Ganglionexstirpation ist nur für den Nervus trigeminus ausgeführt (wenn wir von den peripher gelegenen Ganglien des Sympathicus zunächst absehen). Die Durch-

schneidung der Nervenwurzel dagegen wird nicht nur für den sensiblen Haupthirnnerven, sondern auch für die Spinalnerven öfters vorgenommen.

II. Exstirpation des Ganglion Gasseri; Durchschneidung seiner Wurzeln und seiner intracraniellen Hauptäste.

(Fig. 98, 99, 100.)

α) Die Exstirpation des Ganglion Gasseri.

Die Operation ist noch verhältnismäßig neueren Datums und doch ist über dieselbe schon eine reiche Literatur vorhanden. Dies hat seinen Grund darin, daß die Operation einerseits glänzende Resultate ergibt[1]) bei den Neuralgien des Trigeminus, andererseits oft fast unüberwindliche Schwierigkeiten der Ausführung darbietet, zu deren Ueberwindung die verschiedensten Methoden und Maßnahmen vorgeschlagen worden sind.

Nur wer in der Lage ist, die Operation öfters auszuführen, lernt endlich die Hauptschwierigkeiten überwinden und kommt zu sehr befriedigenden Erfolgen, welche beweisen, daß sich nicht bloß selbst in den hartnäckigsten Fällen dauernde und vollkommene Heilungen dieses Leidens erzielen lassen, welches selbst energische Menschen zur Verzweiflung bringt, sondern daß sich auch die Gefahren und Nebenverletzungen vermeiden lassen.

Während wir in der letzten Auflage dieses Werks auf die Statistik von TIFFANY verwiesen, welcher bei 108 Operationen noch eine Mortalität von 22 Proz. konstatierte, hat CUSHING in Baltimore laut einer brieflichen Mitteilung vom 2. November 1905 in 37 Fällen von Ganglionexstirpation dieselbe 34mal total ausführen können (3mal bloß partiell) und hat bloß einen Todesfall zu beklagen gehabt, also 2,7 Proz. Auf ein zweites Hundert Fälle, von CARSON zusammengesetzt, entfallen 11 Proz. Todesfälle, und CUSHING erwähnt, daß auf 50 Fälle, die er und LEXER ausführten, 5 Proz. Mortalität komme. KRAUSE hat bereits 49 Ganglionoperationen ausgeführt. Die Resultate seiner Gesamtstatistik scheinen noch nicht veröffentlicht zu sein.

Welche Fortschritte die Technik nach unglücklichen Versuchen von MACEWEN und HORSLEY 1889 gemacht hat, seit zuerst WILLIAM ROSE 1890 mittelst sehr eingreifender Resektion auf pterygoidealem Wege die 1884 von J. E. MEARS zuerst geäußerte Idee durchführte und die erste glückliche Ganglionoperation vollbrachte und 1891 die zweite, ist aus diesen Zahlen ersichtlich. Die Methode von ROSE, welche 1891 von NOVARO vereinfacht war, ist nicht nachgeahmt

1) Soweit ich nach eigenen Erfahrungen und aus den Literaturberichten urteilen kann, gibt die Ganglionexcision unbedingt die sichersten Enderfolge, sobald man die Gefahren nicht mehr zu fürchten hat.

worden. Vielmehr ist es das Verdienst HORSLEYs, durch seine Versuche, welche allerdings zunächst der intracraniellen Durchschneidung der Hauptäste des Trigeminus galten (erste glückliche Operation schon 1888) und danach der Wurzel des Ganglion, den Weg für die lange Zeit beliebteste Methode geebnet zu haben, nämlich für die temporale, oder, wie sie CUSHING zum Unterschied der neuesten Methode bezeichnet, die hohe temporale Methode.

Dieselbe wird nach HARTLEY und KRAUSE genannt, weil diese beiden Chirurgen, aber vor allem KRAUSE (HARTLEY und KRAUSE 1893) die Methode ausgebildet haben, allerdings zuerst auch bloß mit der Absicht der intracraniellen Durchschneidung der Trigeminusäste. Schon 1897 konnte KRAUSE auf 14 Operationen des Ganglion 13 Erfolge veröffentlichen. Unmittelbar an die ersten Versuche KRAUSEs schließen sich diejenigen ANDREWs, MACBURNEYs und J. ROBERTS, von KEEN, TIFFANY u. A. an. Es ist interessant zu erfahren, daß KRAUSE nach Ausführung von 49 Operationen an seiner hohen temporalen Methode noch völlig festhält.

Fig. 98.

Die neueste Methode, welche den temporal-sphenoidalen Weg mit Trennung des Jochbogens darstellt, ist nach PEYRAND [1]) schon 1893 von DOYEN vorgeschlagen, aber, wie von POIRIER in komplizierter Weise ausgeführt worden, 1894 von QUENU vervollkommnet. Sie hat seither in vervollkommneter Form viele Anhänger gefunden unter Chirurgen, welche mit die besten Statistiken aufzuweisen haben. Wir haben in der 4. Auflage diese Methode

1) Thèse de Bordeaux, 1902.

nach CUSHINGs Verfahren beschrieben. CUSHING selber weist auf COELHO als denjenigen hin, der die Modifikation der Jochbeinresektion vorgeschlagen hat. LEXER hat sie in neuester Zeit wesentlich vereinfacht. Nach der oben gegebenen Statistik verdient dieser tiefe temporale oder besser temporal-sphenoidale Zugang den Vorzug vor den anderen. Ich habe erst seit Anwendung dieser Methode bessere Resultate erzielt.

Ich habe die Operation stets mit dem für die Resektion des III. Trigeminusastes an der Schädelbasis angegebenen und abgebildeten Schnitt ausgeführt, weil ich diesen für den zur Vermeidung einer Verletzung von Facialisästen geeignetsten halte, wie auch LEXER anerkennt, und weil dabei keine Muskeldurchschneidung stattfindet. Ich verweise für Hautschnitt, Fascienschnitt und Resektion des Jochbogens, sowie für die Art, wie das Periost samt Muskel abgehoben wird, auf Fig. 108, S. 333.

Photogramm (Fig. 98) illustriert die Tatsache, daß jede Entstellung vermieden wird mit unserem Schnitt.

CUSHING und LEXER bilden einen Lappen aus der Schläfe nach Art der HARTLEY-KRAUSEschen Methode, aber lange nicht so hoch hinauf reichend.

Sie suchen beide durch bestimmte Vorschriften für Anfang und Ende des Schnittes die Läsion von Facialisästen möglichst zu vermeiden, und LEXER stellt die Basis seines Lappens ziemlich genau auf die Linie, die ich zur Schonung des Facialis konstruiert habe, d. h. auf den unteren Teil meines Winkelschnittes (vergl. Fig. 99), d. h. der hintere Anfang seines Schnittes liegt fingerbreit vor dem Ohr auf der Wurzel des Jochbogens. Das vordere Ende endigt oberhalb des nach hinten oben offenen Winkels des Jochbogenkörpers, hinter dem Processus frontalis, die Höhe des Bogens geht nicht über die Horizontale durch die Ohrmuschel hinaus.

CUSHING macht den vorderen Bogen des Schnittes noch kürzer, um den Frontalast des Facialis zu schonen, und löst erst Haut und Fascia temporalis nach vorne abwärts ab, bevor er den Muskel durchschneidet.

Der Lappen wird samt stumpf abgelöstem Periost heruntergeschlagen, der Jochbogen am vorderen und hinteren Ende freigemacht und getrennt mit GIGLIS Drahtsäge oder einfach mit Meißel resp. starker schneidender Zange, und zwar soll die Trennung hinten ganz am Ursprung des Jochbogens und vorne noch in den Körper hinein gemacht werden, um recht viel Raum zu bekommen. CUSHING entfernt den Jochbogen ganz (subperiostal), wobei er aufmerksam macht, daß dies auch der späteren Entstellung wegen vorteilhaft sei, da die Atrophie der Kaumuskulatur bei Einsinken der Jochbogengegend weniger auffalle. Indes kompliziert diese Entfernung das Vorgehen

einigermaßen und setzt bei energischem Zuge durch einen Haken der Quetschung des Facialis aus. Ich habe eine Facialisparese infolgedessen gesehen. Ob auch ANSCHÜTZ' Fall so zu erklären ist? Dagegen wird Fascie und der Fettwulst darunter sorgfältig erhalten.

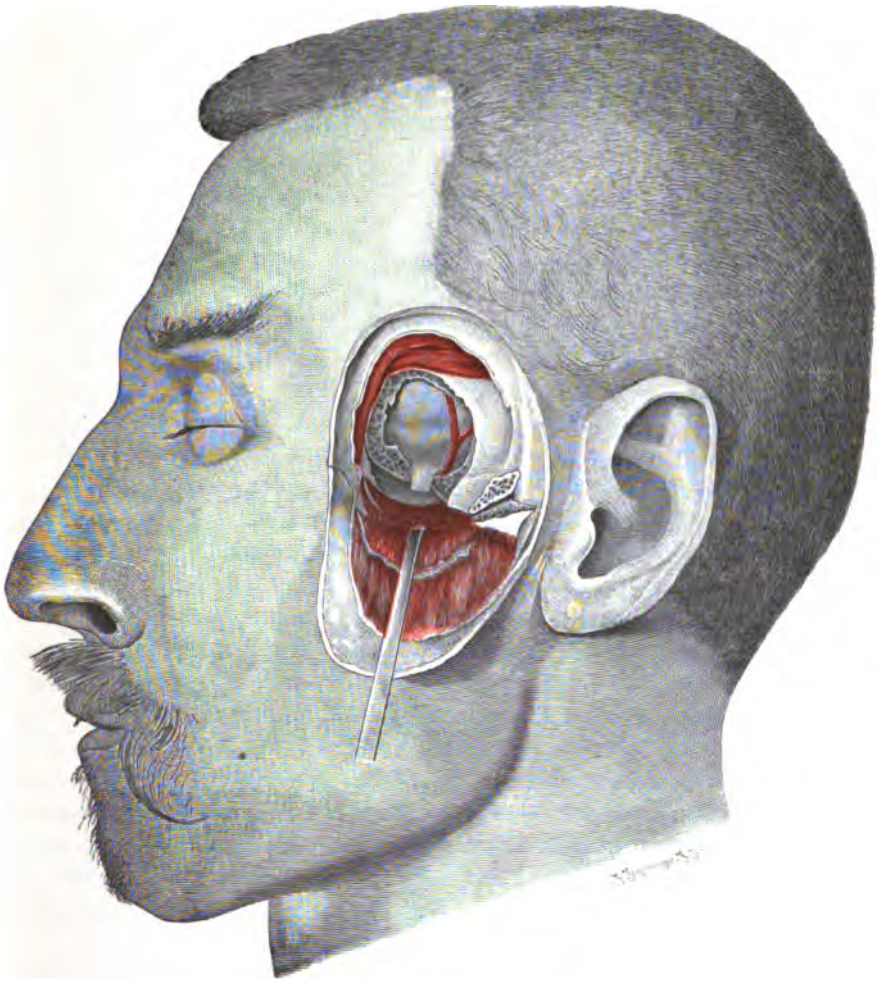

Fig. 99. Freilegung des Ganglion Gasseri mittelst der temporal-sphenoidalen Methode unter Trennung des Jochbogens mittelst LEXER-CUSHINGs Lappenschnitt. Schädelbasis bis zur Freilegung des Ramus III im Foramen ovale weggemeißelt. Dura noch nicht eröffnet. Arteria meningea media auf derselben sichtbar.

Der unterste Teil der Fossa temporalis bis zur Crista infratemporalis ist jetzt freigemacht und nunmehr werden langsam und sorgfältig subperiostal das Periost samt Weichteilen auch von der Unterfläche des Schädels resp. des großen Keilbeinflügels abgehoben,

bis der scharfe Rand des Flügelfortsatzes sichtbar wird, hinter welchem das Foramen ovale liegt. Zur Stillung der Blutung aus den Plexus venosi pterygoidei werden die Weichteile mit einem gazebedeckten stumpfen Haken nach vorne unten gezogen und durch den Druck die Blutung gestillt. Die Austrittsstelle des III. Astes aus dem Foramen ovale ist jetzt sichtbar oder fühlbar.

Es folgt die Eröffnung des Schädels daumenbreit über der Crista infratemporalis mittelst Meißel oder DOYENs Fräse und Wegkneifen der Knochenränder von der gemachten Oeffnung aus mit Hohlmeißelzange, möglichst weit vor- und rückwärts und bis in die Nähe des Foramen ovale und rotundum abwärts unter Abhebung der Dura. Die tiefe und beschränkte Eröffnung hier hat gegenüber der höheren KRAUSEs nach CUSHING den Vorteil, die Stelle zu vermeiden, wo die Arteria meningea media in die Furche, gelegentlich auch in einen Kanal des Os parietale sich einbettet; denn hier ist die Verletzung derselben am unangenehmsten hinsichtlich Blutstillung.

Die Anlage einer nach oben beschränkten Oeffnung (höchstens 3 cm hohen) hat auch den Vorteil, den Spatel, namentlich von einem Assistenten gehalten, an zu starkem Druck auf das Gehirn zu hindern. Nach CUSHING hat bei Anlage einer höher gelegenen Oeffnung im Schädel KRAUSE bei 8 Autopsien eine oberflächliche Quetschung des Gehirns konstatieren müssen, und in der Deutschen med. Wochenschrift, No. 22, 1906, hat POPPERT bei einer KRAUSEschen Operation Hemiplegie (und Tod) durch Spateldruck beschrieben.

Es folgt die rasche stumpfe Ablösung der Dura vom Knochen mit Finger oder mit Bäuschchen bewehrter Zange, resp. Kropfsonde bis zum Foramen spinosum, ovale und rotundum. LEXER wie KRAUSE unterbinden nun die freigemachte Arteria meningea media, um nach der Ganglionwurzel zu die Dura freier abheben zu können und sich nicht der Gefahr unbeabsichtigter Zerreißung auszusetzen [1]).

Für sehr wichtig halten es einige Chirurgen, nach V. BERGMANNS Rat den Patienten vor der Duraeröffnung senkrecht aufzusetzen, um die venöse Blutung und den Ausfluß des Liquor zu beschränken

---

1) KRAUSE faßt die etwa 1 cm weit zwischen Dura und Foramen freigemachte Arterie peripher mit einer Arterienklemme, legt zentral eine Ligatur an und entfernt die Klemme. Dann hebt er stumpf die Dura bis zur Crista des Felsenbeines ab, stillt die Blutung und löst das Ganglion stumpf von seiner Unterlage, um in erster Linie die Wurzel mit einer Zange fassen zu können.

CUSHING dagegen zeigt, daß bei Ablösung der Dura die Arterie zwischen ihren beiden Fixationspunkten (Foramen spinosum und Parietalgrube) einen geraden Lauf bekommt und dabei garnicht abnorm gedehnt wird, daher leicht zu vermeiden ist.

LEXER hat gezeigt, daß bei der Entfernung des Knochens an der Schädelbasis nach obigen Angaben die Arterie auch extracraniell der Unterbindung zugänglich wird.

Unter Umständen dürfte die temporäre Verschließung der Carotis communis die beste Hilfe zur Blutstillung leisten.

und durch die Entspannung ein Zurückziehen des Gehirns zu veranlassen.

Die Dura wird dicht am Knochen zwischen 2. und 3. Ast gespalten und von letzterem am lateralen Rande des Ganglions rückwärts und von der oberen Fläche des letzteren zurückgeschoben bis zur Wurzel.

Dann hebt man mit einem schmalen langen Spatelchen die Wurzel von der Unterlage ab und sucht sich, wo möglich, über deren Isolierung mittelst eines Häkchens oder einer extra kleinen Aneurysmnadel zu überzeugen.

Die Wurzel wird mit einer langen KOCHERschen Arterienklemme gefaßt, und das Ganglion daraufhin abgehoben und möglichst isoliert. Danach wird der 2. und 3. Ast an der Austrittsstelle durchschnitten, an letzterem das Ganglion angezogen, um so tunlich den 1. Ast anspannen und durchschneiden zu können. Zuletzt wird die hintere Wurzel abgerissen [1]).

Die Blutung ist meist bedeutend. Ihre Stillung mittelst Tamponade hat, wie auch starker Druck durch den Hirnspatel, welcher die Dura emporhebt, den großen Nachteil, Shockwirkung hervorzurufen, welche bedenklich werden kann. CUSHING kontrolliert deshalb bei der Operation nicht bloß den Puls, sondern auch den Blutdruck, um sofort über ein Sinken desselben durch Druckschädigung des Vasomotorenzentrums orientiert zu werden.

Die Nachbehandlung ist nach allgemeinen Regeln zu leiten, d. h. sobald völlige Blutstillung erzielt werden kann durch völligen Schluß der Wunde, in der Regel aber wegen noch leichter Blutung mit Einführen eines Drains oder Jodoformgazestreifen und Naht.

---

1) Alle Chirurgen sind einig, daraufhin zu arbeiten, die stärkere Blutung bei Lösung der Innenfläche des Ganglion zu beschränken, mit dem Unterschied, daß LEXER diese Lösung ganz vermeidet, CUSHING sie bis zuletzt aufspart, sie aber doch vornimmt, bevor er irgend einen Ast oder die Wurzel des Ganglion durchtrennt, da er letzteres, wie KRAUSE, vorher völlig soliert haben will. LEXER dagegen geht zuerst mit einem Haken um den 3. Ast, schlingt einen Faden um denselben, um an diesem das Ganglion zu spannen und herabzuziehen. Jetzt wird die Dura an der oberen Fläche vom Ganglion gelöst, bis der erste Ast gerade sichtbar wird und hinten die Eintrittsstelle der Wurzel zugänglich ist; letztere wird mit einem über dieselbe angelegten Haken angezogen.

Es folgt die Durchschneidung des 2. Astes, dann des vorgezogenen Stammes, zuletzt unter starkem Abwärtsziehen des Ganglion des 1. Astes, bis dasselbe bloß noch am 3. Ast hängt.

Nach KRAUSE wird nach Trennung des 2. und 3. Astes der 1., sowie die Wurzel herausgedreht und abgerissen, die peripheren Aeste aber erst getrennt, wenn der Stamm isoliert und mit der Zange gefaßt ist.

CUSHING, welcher eine so glänzende Statistik hat, trennt die Wurzel erst, wenn das Ganglion stumpf ganz freigemacht ist und reißt die hintere Wurzel aus. Es ist leicht zu ersehen, daß diese vorsichtige Art des Vorgehens weniger der Gefahr aussetzt, den Sinus cavernosus anzureissen. Allfällige Blutung aus demselben ist sehr bedeutend.

Zusammenfassung der uns am besten erscheinenden Technik.

Wenn wir die Frage der Ganglion Gasseri-Operation resumieren, so kann kein Zweifel bestehen, daß dieselbe von ungewöhnlichen Schwierigkeiten umgeben bleiben wird und daß jeder Chirurg, der seine ersten Fälle operiert, sich Verlegenheiten ausgesetzt sehen wird, welche bei einzelnen Kranken besonders groß sind. Es wird daher jeder, welcher die Operation zu unternehmen gedenkt, gut tun, sich mehrfach am Kadaver zu orientieren und Gelegenheit zu nehmen, sich bei einem Meister in chirurgischer Neurologie die Art der Ausführung anzusehen.

Aber es gibt viele Fälle, denen man die Wohltat dieser sichersten Operation zur Beseitigung schwerer Gesichtsneuralgien zu teil werden lassen muß an Ort und Stelle. wo sie sich zur Behandlung stellen, nachdem neben medikamentöser Behandlung alle leichteren Eingriffe und unter ihnen der wirksamste: die Neurexeresis, fehlgeschlagen haben. Für diese Fälle muß jeder Chirurg bereit sein, und für diese Fälle allein möchte ich die Punkte hervorheben, welche am ehesten geeignet sind, die schlimmsten Schwierigkeiten zu überwinden.

Eine positive Erleichterung durch Beschränkung der Blutung (wenn auch für geübte Spezialisten unnötig) ist zunächst die Ligatur der Carotis externa (nach FRIEDRICHS Vorschlag). Diese ist leicht auszuführen, und mit ihr könnte bloß die temporäre Kompression der Carotis communis konkurrieren.

Wichtig ist ferner die Lagerung und zwar erscheint die von VILLAR und RICARD gewählte empfehlenswert mit halbsitzendem Oberkörper, aber stark über den oberen Tischrand nach hinten überhängendem Kopfe, so daß Blut und Liquor sich nicht auf der Schädelbasis ansammeln, sondern abfließen, während das Gehirn sich nach der Schädelkonvexität senkt.

Bezüglich Incision kommt es nicht so sehr darauf an, ob man Haut und Fascie mit einem nach unten konvexen (wie nach meiner Methode) oder hufeisenförmig nach oben konvexem Schnitt nach KRAUSE-HARTLEY spalte, wenn man nur nach CUSHING und mir die auf der Fascie über das Jochbein herauflaufenden Facialisäste (Rami zygomatico-temporales) zum Orbicularis und Frontalis schont. Ich mache die Incision nach Fig. 100 durch Haut und Fascie, ligiere auf dem Jochbogen die Temporalgefäße, löse die Temporalfascie samt Periost am oberen Rand des Jochbogens los, so daß dieser subperiostal am hintersten und vordersten Ende durchmeißelt werden kann.

Wesentlich ist für Chirurgen von weniger Uebung die subfasciale Trennung des Jochbogens nach DOYEN möglichst weit vorne und

hinten, denn die Möglichkeit, denselben nach unten zu ziehen, ergibt wesentlich besseren Raum. Des ferneren ist es leichter, die Trepanation des Schädels mit Wegnahme des Knochens (wie schon HORSLEY stets getan) zu verbinden, anstatt sich auf osteoplastisches Verfahren zu steifen, welches bei so kleinen Defekten keinen Vorzug hat. Und ebenso ist es vorteilhaft, nicht bloß auf der temporalen

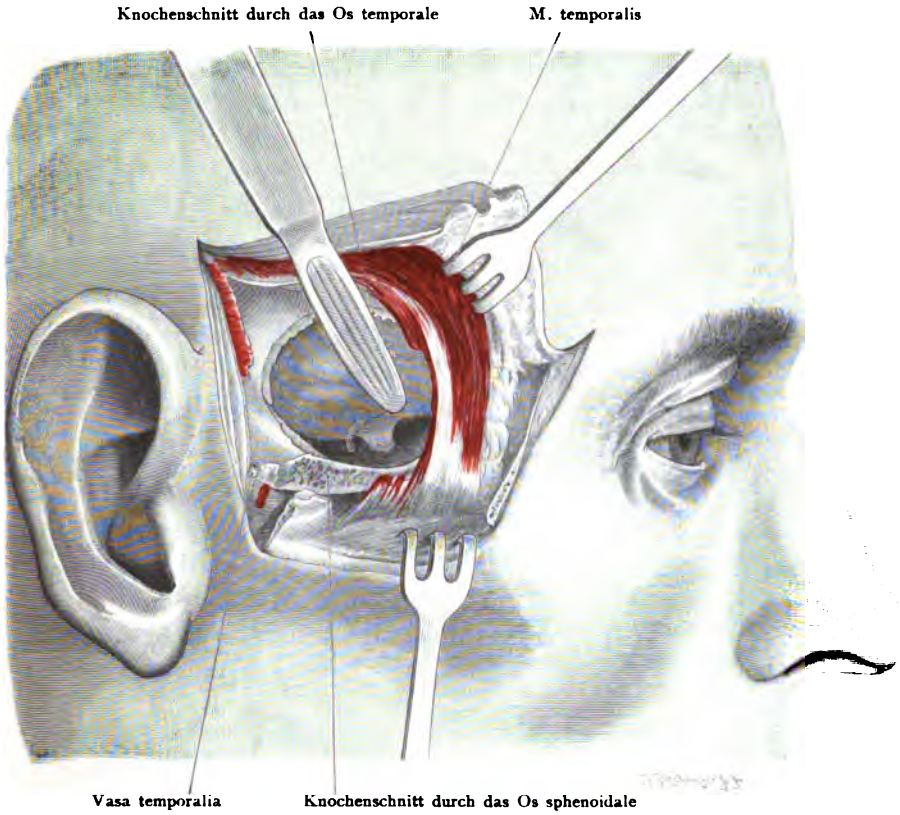

Fig. 100. Excision des Ganglion Gasseri mit Winkelschnitt. Jochbogen vorn und hinten getrennt und abwärts gezogen. M. temporalis vom Periost abgehoben, nach vorne gezogen. Knochen an Schläfenseite und Basis entfernt, Dura emporgehoben, Art. meningea media am Foramen spinosum und III. Ast des Trigeminus sichtbar.

Seite, sondern auch an der Schädelbasis das Periost samt Weichteilen abzuhebeln und den Knochen wegzunehmen bis etwa fingerbreit an das Foramen spinosum, ovale und rotundum. Es erleichtert dies das Auffinden des Ganglions und macht möglich, mit geringerer Knochenentfernung auf der temporalen Seite auszukommen. Ich löse die Weichteile samt Muskel mit scharfem Raspatorium von der temporalen Seite 3 cm hoch und ebensoweit auf der Unterseite des Schädels ab und nehme rasch mit ein paar Meißelschlägen oben und seitlich ein von vorne nach hinten möglichst breites Stück des Knochens in dieser

Ausdehnung weg. Das Knochenstück bricht beim Herausheben am unteren Rande von selbst ein.

Sieht man nach Abhebung der Dura die Durchtrittsstelle des 3. Astes ins Foramen ovale, so beginnt hier die gehörige Duraspaltung über dem 6 mm langen 3. Ast und von ihr aus die Lösung der Dura rückwärts von der Oberfläche des Ganglion, welche wegen starker Adhäsion mit feinem Messer oder einem etwas scharfrandigen schmalen Elevatorium (Dissektor) vorgenommen werden muß. Die Arteria meningea, welche man auf der Dura aufsteigen sieht, kann leicht bis zum Foramen spinosum verfolgt werden. Bei Emporhebung der Dura hebt sie sich gut ab und wird am besten ligiert. Wenn man die Carotis ligiert hat, so kann man sie samt Dura an ihrer Eintrittsstelle einfach durchschneiden, da sie doch die weitere Abhebung der Dura hindert. Während ein biegsamer schmaler Spatel die Dura emporhebt und anspannt, löst man von der Oberfläche des von vorne nach hinten 6 mm langen Ganglion die fest adhärente Dura bestmöglich bis gegen deren hinteren Rand, wo die Verwachsung am stärksten ist und die Schnitte gegen das Ganglion geführt werden müssen, bis man nach PRAT plötzlich in die glatte Höhle kommt, in welcher die Wurzel des Ganglion liegt.

Diese „Portion retrogasserienne" oder der Plexus triangularis ist auf eine Länge von 9 mm (PEYRAUD) absolut frei von jeder Verwachsung mit der Dura. Hier wird man also die Wurzel ohne Nebenverletzung am leichtesten isolieren, in toto mit einem Haken umgeben, mit geeigneter Zange (ja ohne die Dura mitzufassen!) fassen und — sehr langsam! — ausdrehen können. Allerdings muß man sich medial, wo die Sinus petrosi in den Sinus cavernosus münden, genau an die Wurzel halten.

Ist es gelungen, die Wurzel gut zu isolieren und zu fassen, so braucht man sich nicht darauf zu steifen, nun doch noch das Ganglion entfernen zu wollen. Ich kenne keinen Fall, wo nach Ausreißen der Wurzel des Ganglion ein Rezidiv einer Neuralgie eingetreten wäre.

Wer die Uebung hat, der mag das Ganglion stumpf von der Unterlage emporheben und nach Spaltung der Dura vorwärts den 2 und 3. Ast vor den betreffenden Foramina rotundum und ovale durchschneiden, das Ganglion an der vorher gefaßten Wurzel herausziehen und zuletzt den 1. Ast abreißen oder besser mit dem Messer durchtrennen. Aber diese Lösung und Durchschneidung ist wegen der Läsion die Nerven begleitender und unter dem Ganglion in den Knochen eintretender Venen sehr blutig, so daß Tamponade nötig wird.

Schluß der Wunde durch Muskel-, Fascien- und Hautnähte bei vollkommener Blutstillung ohne, sonst mit Drainage.

β) Trennung der Wurzel des Ganglion Gasseri (Spiller-Fraziers Operation nach Van Gehuchten).

Diese Operation ist zuerst von HORSLEY 1890, also vor der ersten Ganglionexcision, aber mit unglücklichem Erfolg, ausgeführt worden. Zu einer Methode erhoben ist sie erst durch SPILLER und FRAZIER, nach denen sie zu benennen ist. SPILLER hat 1898 [1]) den Gedanken geäußert, diese Operation zur Methode zu erheben. Beide Autoren haben gemeinsam die experimentelle Begründung gegeben, um welche sich besonders VAN GEHUCHTEN verdient gemacht hat, und FRAZIER hat die erste erfolgreiche Operation am Menschen ausgeführt. Sie bezeichnen die Methode als „Physiologische Exstirpation des Ganglion Gasseri" nach VAN GEHUCHTEN [2]).

Welche eminenten Vorteile es hat, sich bei einer so eingreifenden, blutigen Operation, wie die Ganglionoperation ist, auf die Trennung der Wurzel beschränken zu können, welche gleichsam bloß einen Vorakt der anderen Operation darstellt, liegt auf der Hand. Die stärkste Blutung bei Lösung des Ganglion erfolgt — zumal bei starker Verwachsung — von dessen Unterfläche und Innenfläche (Sinus cavernosus); sie kann bei Wurzeldurchschneidung unterbleiben.

Die Läsion der in der Sinuswand verlaufenden Nerven (des Oculomotorius, Trochlearis, Abducens) wird vermieden, die Operation und damit die Gefahr des Shock abgekürzt.

Es kommt also bloß auf die Frage an, ob die Absicht, nämlich die vom Ganglion zentralwärts gehenden Fasern bei der Durchschneidung der Wurzel zu bleibender Degeneration zu bringen und damit eine radikale Heilung zu erzielen, auch erreicht wird. In der Hinsicht sind FRAZIER, SPILLER und VAN GEHUCHTEN einig, daß vom Ganglion abgeschnittene Fasern bis in die Bulbospinalwurzel hinein atrophieren und daß nach letzterem Autor diese Atrophie durch sekundäre Degeneration eine bleibende ist.

Wenn dem so ist, so hat die bloße Durchschneidung der Wurzel vor der Exstirpation des Ganglion nicht bloß den Vorzug geringerer Gefahr hinsichtlich Blutung und Nebenverletzungen, sondern sie scheint auch ohne besondere Vorsichtsmaßregeln keine üblen Folgen seitens des Auges zu haben: die sogenannten trophischen Störungen bleiben aus.

Die Erklärung hierfür wird von FRAZIER und SPILLER darin gesucht, daß nach KREUZFUCHS' Nachweisen sympathische Nervenfasern dem 1. Trigeminusast sich beimischen, wie schon BUDGE Pupillen-dilatierende Fasern im Ganglion Gasseri und peripher von demselben dem Trigeminus (speziell dem 1. Ast) beigemischt fand.

1) American Journ. of med. Sc., Nov. 1898.

2) Bull. acad. royale de méd. belgique, Aug. 1903.

Ferner macht FRAZIER auf den Vorteil aufmerksam, die motorische Trigeminuswurzel bei Durchtrennung der Portio major schonen zu können, an deren medialer Seite sie gegen die Unterfläche des Ganglion verläuft. Es bleibt dann die Atrophie der Kaumuskeln aus.

In 4 von FRAZIER operierten Fällen trat kein Rezidiv ein. Wir haben die Operation ebenfalls gemacht mit unmittelbar glänzendem Resultat und Ausbleiben von Rezidiv bis zur Stunde.

Wir glauben, daß die Operation eine Zukunft hat und geeignet ist, die Ganglionexstirpation jedenfalls in allen denjenigen Fällen zu ersetzen, wo letztere durch unaufhörliche Blutungen, namentlich bei starker Verwachsung des Ganglion, besondere Schwierigkeiten bietet.

Die Technik der Operation ist schon bei der Exstirpation des Ganglion eingehend geschildert. Wenn die Freilegung der Wurzel nicht befriedigend gelingt, so daß man dieselbe regelrecht trennen kann, so kann man auch die Trennung durch die Eintrittsstelle in das Ganglion hindurch vornehmen.

Bei Tumoren im Ganglion wird man selbstverständlich letzteres entfernen.

γ) Intracranielle Trennung der Trigeminusäste.

Diese Operation ist als Verlegenheitsoperation sicherlich mehrfach ausgeführt worden. HORSLEY hat sie und damit überhaupt die erste intracranielle Trigeminusoperation schon 1888 ausgeführt, ebenso 1891, beide Male mit glücklichem Erfolg. 1891 hat HARTLEY und 1892 KRAUSE dieselbe Operation ausgeführt. Wir haben sie in Fällen gemacht, wo sich die Excision der Ganglien als untunlich erwies wegen der unaufhörlichen Blutung. Nach VAN GEHUCHTEN hat BLUM 1881 die Operation ausgeführt und nach ihm DOYEN.

ABBÉ hat sie als ebenso wirksam als die Ganglionoperation hingestellt und zu allgemeiner Anwendung empfohlen.

Es werden bei dieser Operation bloß der 3. und 2. Ast durchtrennt, sie ist also nicht zulässig, wenn die Neuralgie im 1. Ast sitzt. Die Operation ist bei Vergleich mit den beiden in α und β beschriebenen Operationen leicht, da sich der 2. und 3. Ast relativ leicht isolieren lassen. Die Frage ist, ob man sie dabei bloß durchschneiden oder ausreißen soll, nach der von THIERSCH mit den peripheren Trigeminusästen geübten Methode.

VAN GEHUCHTEN [1]) behauptet und SPILLER bestätigt es, daß bei Durchschneidung der Aeste distal vom Ganglion die Zellen des letzteren nicht atrophieren, wohl aber wenn man die Aeste ausreißt und zwar degenerieren nach SPILLER gerade so viele Ganglienzellen und Faserbündel bis in die bulbär-spinale Wurzel hinein, als man Fasern peripher zerrissen hat.

1) Bull. acad. royale belgique, Aug. 1903.

VAN GEHUCHTEN rät nach seinen Experimenten, die Hauptäste extracraniell auszureißen. CHIPAULT [1]) erklärt, daß die periphere totale Resektion der Nerven (aller 3 Aeste) in den meisten Fällen ebenso gute Resultate gebe, wie die Resektion des Ganglion, die viel größere Gefahr biete. Die partiellen peripheren Resektionen ergeben sicher weniger gute Resultate. DEGE hat über 55 Patienten berichtet, die er nach von KRAUSE ausgeführten Resektionen später ausfindig machen konnte. Bloß 11 waren rezidivfrei, der Durchschnitt der rezidivfreien Zeit bei den anderen betrug 2 Jahr und 2 Monate. Bei 77 Resektionen hatte er 3 Todesfälle. Wir haben mit der intracraniellen Durchschneidung unmittelbar vollkommenen Erfolg erzielt, der aber nicht immer angehalten hat. Nach VAN GEHUCHTENS und SPILLERS Experimenten würde die Exeresis mit THIERSCHscher Zange der bloßen Durchschneidung vorzuziehen sein. Zu diesem Behufe müssen die Aeste gut isoliert werden [2]).

ABBÉS Methode, ein Zusammenwachsen der Aeste nach Durchschneidung zu verhüten durch Interposition von Gewebe (Kautschuk) zwischen Dura und die betr. Foramina, hat diesem Autor gute Resultate ergeben.

Wir werden zu zeigen haben, daß die Freilegung der peripheren Trigeminusäste an der Schädelbasis, wenn es sich um mehr als einen dieser Aeste handelt, zumal um den 2., ebenso schwierig ist, wie die intracranielle Bloßlegung. In der Hinsicht pflichten wir BOCKENHEIMERS Ausführungen bei.

Wir werden noch eines weiteren Eingriffes zur Heilung von Trigeminusneuralgien zu gedenken haben bei der Sympathicektomie, und verweisen deshalb hier bloß auf dieselbe.

13. Trennung der hinteren Wurzeln im Rückgratskanal.

Die Resektion der hinteren Wurzeln intradural bei ihrem Austritt aus dem Rückenmark kommt nur in den Fällen in Frage, wo Schmerzen von dieser Stelle durch Mitbeteiligung bei Meningealaffektionen ausgelöst werden und durch keine anderen Mittel zu beseitigen sind, sowie bei Neuralgien, bei denen alle anderen Behandlungsmethoden fehlgeschlagen haben.

Die bisherigen Resultate dieses Eingriffes sind nicht gerade sehr ermutigend. Nicht bloß erwähnt CHIPAULT 2 Todesfälle auf 7 Operationen, sondern die Heilung ging auch in anderen Fällen (von MC COSH, MUNRO) nicht in erwünschter Weise vor sich, indem lokale

1) Indépendance médicale, No. 25, 1901.

2) LAPLACE (New York med. Journal, Dec. 1905) hat 4 glückliche Fälle berichtet, in denen er die peripheren Aeste sehr langsam (binnen 20 Minuten) auf eine Arterienzange aufwand.

Schmerzen zurückblieben und sogar motorische Lähmungen hinzutraten.

Man wird also bloß in Notfällen diese eingreifenden Operationen ausführen.

Für die Technik sei auf die Laminektomie verwiesen, da nach Spaltung der Dura die Heraushebung der Wurzeln relativ leicht ist und ebenso ihre Trennung einerseits am Mark und andererseits an der Durchtrittsstelle durch die Dura.

Indes muß doch darauf aufmerksam gemacht werden, daß es auch hier sehr erwünscht sein kann, bei starken Blutungen, die sowohl nach Duraeröffnung als vorher eintreten können, die Operation zweizeitig auszuführen.

G. Chirurgie der einzelnen peripheren Nerven.

α) Allgemeines zur Nervenchirurgie.

Die Freilegung peripherer Nerven hat am häufigsten die Absicht, wegen schmerzhafter Nervenleiden die Leitung nach dem Zentrum zu unterbrechen resp. Neuralgien zu heilen. Diese Unterbrechung kann als eine bleibende oder vorübergehende gestaltet werden. Bleibend hebt man die Leitung auf, wenn man den Nerven exstirpiert resp. ausreißt (Neurexeresis nach THIERSCH). Viel weniger sicher ist die bloße Nervendurchschneidung, die Neurotomie und Neurektomie.

Nerven werden andererseits aufgesucht und freigelegt, um ihre normale Funktion wiederherzustellen, sowohl bei sensiblen als motorischen Nervenstämmen. Dieses geschieht vorzüglich bei Verwachsungen oder bei abnormem Druck seitens der Nachbarschaft. Durch Hebung von Druck und Lösung von Verwachsungen mittelst Neurolysis kann man gelegentlich am besten und dauerndsten Neuralgien beseitigen, und ein Mittel dazu ist die Nervendehnung. Aber auch motorische Störungen lassen sich durch Beseitigung von Verwachsungen und Druck oft von einem Tage zum andern beseitigen, und man ist zweifellos zu schüchtern in der chirurgischen Behandlung traumatischer Schädigungen der Nerven. Denn durch rechtzeitige Freilegung der Nerven dürfte öfter ein Bluterguß im und um einen Nerven, der für lange schädlich wirkt, rasch beseitigt werden können.

Herstellung der Funktion bezweckt auch die Entfernung von Neubildungen und Narbenwucherungen aus einem Nerven, sowie die Nervennaht. Bei jeder Durchtrennung eines Nerven muß mög-

lichst rasch die Naht ausgeführt werden, weil die Enden sich sonst zurückziehen, narbig anschwellen und in Narbengewebe eingebettet werden.

Wenn man mittelst Naht die Leitung im Nerven herstellen will, so müssen normale Nervenstümpfe in genauen Kontakt gebracht und in lockeres Gewebe eingebettet werden.

Man hat, um Verwachsung der Nervenenden zu verhüten und das Auswachsen von Nervenfasern vom zentralen in den peripheren Stumpf zu sichern, mit Vorteil die Tubulisation der Nerven angewandt. FORAMINTI [1]) verwendet dazu frisch dem Tierkörper entnommene Arterien, in welche er die Nervenstümpfe einlegt (es bilden sich bloß zarte Verwachsungen mit der Intima) oder gehärtete Arterien (über Glasstäbe gezogen, in Formalin gehärtet, ausgewässert und gekocht).

Man kann auch vorteilhaft frisch dem Tiere entnommene Nervenstücke zwischen Nervenenden, die sich nicht berühren, einschalten, um das Auswachsen der Nervenfasern vom Zentrum her zu fördern.

Eine ganz besonders interessante Art der Nervenpfropfung ist die Verbindung eines Nerven, der in normalem Zusammenhang mit dem Zentrum steht, mit einem von diesem abgetrennten, speziell zur definitiven Heilung von Lähmungen (Facialis). Wir werden bei Besprechung der Chirurgie des Facialis auf die Nervenpfropfung weiter eingehen, bemerken hier nur, daß sie auch schon an den Extremitäten bei spinaler Kinderlähmung ihre Anwendung gefunden hat. So berichtet HACKENBRUCH [2]) über einen günstigen Fall einer Implantation des N. tibialis in den gelähmten N. peroneus. Er rät, die Operation im unteren Oberschenkeldrittel zu machen, wo die Nerven entfernt von Haut und Fascie in der Tiefe liegen. Er hat ein Dritteil des N. tibialis peripher durchtrennt, dann durch Längsspaltung beweglich gemacht und in einen Schlitz des N. peroneus eingepfropft. Es würde sich fragen, ob nicht auch hier ein nicht ganz durchgehender Querschnitt besser wäre, um Ende auf Ende zu legen, bei Möglichkeit, die Nähte seitlich aufwärts entfernt von dem Querschnitt anzulegen.

β) Hirnnerven.

Wir haben schon bei Besprechung der Behandlung der Trigeminusneuralgie auf die Chirurgie der einzelnen Nerven übergegriffen, gehen aber jetzt dieselben in methodischer Weise durch.

Am Nervus olfactorius sind uns keine Eingriffe bekannt.

---

1) LANGENBECKS Arch., Bd. 73.

2) Deutsche med. Wochenschr., 1905, No. 25.

14. Chirurgie des N. opticus.

Der N. opticus wird freigelegt behufs Excision demselben anliegender oder von demselben ausgehender Geschwülste in der Orbita. Eine sehr einfache Methode, besseren Zugang hinter dem Bulbus zu schaffen, ist der horizontale Schnitt vom lateralen Lidwinkel auswärts. Wenn man von diesem aus die Periorbita kräftig auf- und abwärts schiebt, so kann man leicht einen Knochenkeil aus der lateralen Wand der Orbita herausmeißeln, um ohne Schaden leichter an die äußere Hinterfläche des Bulbus zu gelangen.

Am meisten geübt ist die Methode der osteoplastischen Resektion nach KRÖNLEIN.

Wir machen dieselbe in folgender Weise nach FRANKES Vorgehen modifiziert (vergl. Fig. 101):

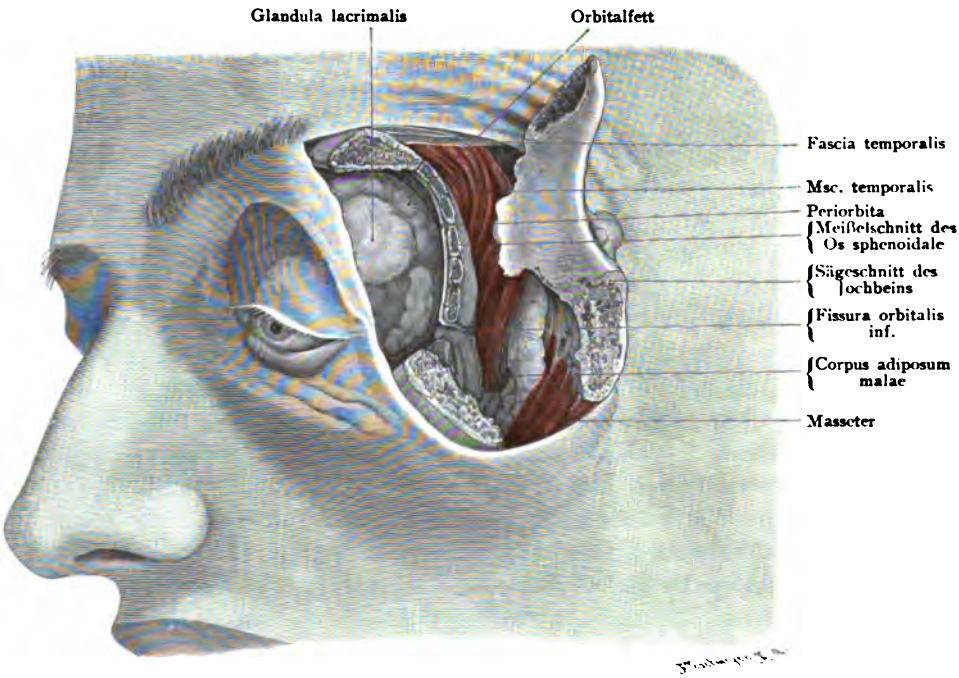

Fig. 101. Osteoplastische Freilegung der Orbita.

Schnitt auf die laterale Hälfte des Supraorbitalrandes unter den Augenbrauen, am lateralen Rande des Orbitalrandes abwärts bis zur Umbiegungsstelle in den Infraorbitalrand, und von da über das Jochbein bis zum mittleren Drittel des Jochbogens rückwärts. Der Jochbogen wird subperiostal durchschlagen. Der Processus zygomaticus

ossis frontis, soweit er sich als Kamm abhebt vom Knochen und mit dem Keilbein die laterale hintere Wand der Orbita bilden hilft wird subperiostal durchgetrennt bis zur Fissura orbitalis inferior mit Meißel. Endlich wird von der vorderen unteren Ecke des Orbitalrandschnittes aus das Jochbein bis zur Fissura orbitalis rückwärts und bis zum Ansatz des Masseter auswärts getrennt und lateralwärts aus der Wunde herausluxiert. Die Reste des kammartigen Vorsprunges des Keilbeins, der die laterale Orbitalwand bildet, werden weggekniffen. Es erscheint das orbitale Fett, in welches der Nerv eingebettet ist. Auch die Tränendrüse ist deutlich sichtbar. (Vergl. Fig. 101.)

Fig. 102. Facialisverästelung nach BOCKENHEIMER (FROHSE) zur Illustration der im Bereich des Gesichtes zulässigen Schnittrichtungen. Man sieht die 3 Hauptzüge von Aesten über dem Jochbogen, unter dem Jochbogen und den Unterkieferast für Hals und Unterlippe.

Unser Schnitt hat vor dem KRÖNLEINschen voraus, daß nach BOCKENHEIMERS[1]) Nachweisen hierbei weder die zum unteren noch zum oberen Lid ziehenden Facialisfasern lädiert werden, daher keine

1) LANGENBECKS Archiv, Bd. 72.

Entstellung resultiert; die Durchtrennung des Knochens leicht und viel ausgiebiger geschieht und namentlich nach oben hin mehr Zugang geschaffen wird. Es ist das um so wichtiger, als aus der HELBRONschen Statistik von 120 Fällen hervorgeht, daß bei der KRÖNLEINschen Operation für Orbitatumoren Störungen in der Beweglichkeit des Auges recht häufig zurückbleiben, weil man die Muskeln und ihre Nerven nicht genug zu schonen vermag. Auch der Sehnerv wird weniger geschädigt, je freier der Zugang ist.

In seltenen Fällen dürfte selbst unsere Modifikation der KRÖNLEINschen Operation nicht ausreichen und muß noch besserer Zugang geschaffen werden.

CZERMAK hat für solche Fälle, wo KRÖNLEINs Osteoplastik zu wenig Zugang gibt, empfohlen, außer dem lateralen Rande die Orbita nach den Jochbeinkörper in toto wegzunehmen, indem er dessen Verbindung mit dem Oberkiefer und mit dem Jochbogen durchtrennt. Die erstere Trennung geschieht am besten von einem eigenen Schrägschnitt aus.

BECKER hat nach HELBRON[1]) die Operation, die sehr guten Zugang gibt, noch etwas eingreifender gestaltet und ausgeführt. Eine auch bezüglich Schnittrichtung gute Methode der totalen Jochbeinresektion ist die von ROLLET, wobei die Hautschnitte am besten mit den Knochenschnitten zusammenfallen.

Für Tumoren im inneren oberen Anfang der Orbita wird in abweichender Weise der Zugang gesucht werden müssen, wenn man Aussicht hat, den Bulbus zu erhalten, nämlich nach GUSSENBAUERs Vorgang mit unserem Normalschnitt für Freilegung der Nasenhöhle im oberen Teile. Schnitt von den Augenbrauen auf dem Nasenrücken abwärts, Trennung des Nasenbeins und Stirnfortsatzes des Oberkiefers und event. Entfernung des Siebbeins (vergl. Operationen zur Freilegung der Nasenhöhle).

Nach der von uns geschilderten Operation kann ohne Entstellung, und da bei unserer Schnittführung die Facialisäste (R. maximus sowohl als Rami zygomatico-temporales nach BOCKENHEIMER) nicht gelähmt sind, ohne Störung der Lidbewegungen der Knochen wieder an seiner Stelle eingesetzt werden.

Die osteoplastische Freilegung der Augenhöhle, wie sie KRÖNLEIN zuerst methodisch vorschlug, hat sich bei Opticustumoren am besten bewährt, dann auch bei gutartigen Tumoren in dem orbitalen Fettgewebe gelegen. Bei Fremdkörpern hat sie sich nach HELBRON nicht bewährt. Wir haben ein Geschoß durch temporale Resektion

---

1) Vergl. Ausführliches über die KRÖNLEINsche Operation bei DOMELA und bei HELBRON, Berlin 1905.

vor kurzem glücklich extrahiert. Für Entzündung ist die Osteoplastik nicht indiziert.

Eingriffe am Nervus oculomotorius und trochlearis sind mir nicht bekannt. Zahlreich sind dagegen die Operationen für den 5. Hirnnerven des **N. trigeminus und seiner Aeste** wegen Neuralgie.

Bevor man sich an die intracranielle Operation gewagt hat, um das Ganglion Gasseri oder die Wurzel desselben zu trennen, glaubte man das Beste zu leisten, wenn man die Aeste des Trigeminus möglichst nahe an der Schädelbasis durchschnitt. Dies war für den 2. und 3. Ast gut ausführbar, am 1. ist es nicht versucht worden.

Wenn man zur Stunde noch statt der intracraniellen Operation periphere Aeste trennt, so ist der Grund der, daß THIERSCH einen wesentlichen Fortschritt angebahnt hat, den namentlich VAN GEHUCHTEN experimentell-histologisch begründete in der Einführung der viel wirksameren Neurexeresis an Stelle der einfachen Neurotomie. Man bedarf bloß der Freilegung eines Nerven an ganz umschriebener Stelle, so daß man ihn mit einer geeigneten kräftigen Zange fassen kann, um ihn zentral und peripherwärts auszudrehen und auszureißen. Nach VAN GEHUCHTEN bedingt das Verfahren brüsker Ausreißung bloßgelegter Nerven im Gegensatz zu bloßer Durchschneidung viel intensivere Rückwirkung auf die zentralen Ganglienzellen, also zunächst im Ganglion Gasseri und in der sensitiven Wurzel bis zu den bulbospinalen Zentren. Die von BLUM am Infraorbitalis zuerst geübte Art des Vorgehens gibt daher größte Sicherheit des Erfolgs. Durch dieselbe wird die Operation insofern erleichtert, als man nicht so ausgedehnte Voroperationen zu machen braucht. Wir geben demnach wesentlich die Typen der Operationen an, welche bestimmte Stellen des Nerven am leichtesten und schonendsten freilegen, und beginnen jeweilen mit der Methode der Freilegung des Hauptstammes an der Schädelbasis.

α) Ramus I (ophthalmicus) des Trigeminus.

Von den 3 Aesten des Ramus ophthalmicus kommt der die Tränendrüse versorgende Nervus lacrimalis für Operationen nicht in Betracht, wohl aber die beiden anderen Hauptäste, vor allem der stärkste N. frontalis und der N. nasociliaris.

α. 1) Nervus frontalis (Fig. 103).

Umstehende Figur gibt Aufschluß über die Freilegung der beiden Aeste dieses Nerven, des stärkeren N. supraorbitalis lateral und des schwächeren Frontalnerven medial. Die Incisura (oft Foramen) supraorbitalis ist am höchsten Punkt des Supraorbitalrandes durch die

Haut fühlbar. Hier tritt der Nerv mit der oberflächlich gelegenen Arteria supraorbitalis aus der Orbita an die Stirne, der Frontalast $1\frac{1}{2}-2$ cm medialwärts, senkrecht über dem inneren Augenwinkel.

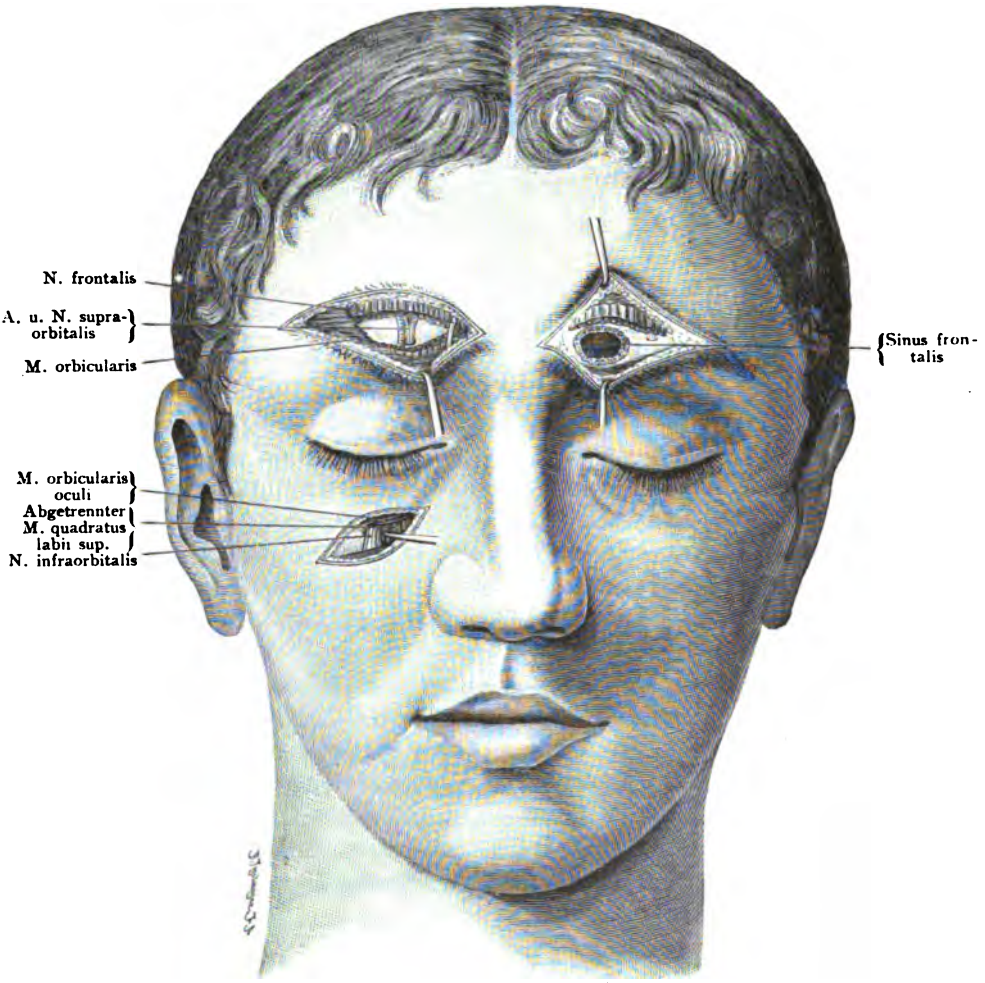

Fig. 103. 1. Ligatur der A. supraorbitalis. Freilegung des N. supraorbitalis. 2. N. infraorbitalis. 3. Eröffnung des Sinus frontalis.

Schnitt am unteren Rande der Augenbraue auf den Orbitalrand; derselbe schont ebensowohl die lateralwärts zutretenden zygomatico-temporalen Facialisäste, als die von unten zum M. procerus nasi und corrugator hinzutretenden des Ramus maximus des Facialis (siehe Fig. 102). Die Endäste der Arteria frontalis und supraorbitalis werden durchschnitten und ligiert.

Nunmehr verfolgt man unter Abwärtsdrängen des Bulbus und

Lösung der begleitenden Arterien (die man noch an der vorderen Ligatur fixiert hält) die beiden Nerven unter der Periorbita des Orbitaldachs rückwärts, bis man den gemeinsamen Stamm derselben und des feinen N. supratrochlearis findet, faßt denselben mit KOCHER-scher Arterienklemme und dreht ihn aus.

Man kann auch, wenn man den dünneren N. frontalis sicher frei bekommen konnte, beide Nerven vorne einzeln aufdrehen und ausreißen.

Die sog. Supraorbitalneuralgie, welche bei Malaria, bei Erkrankungen des Sinus frontalis etc. vorkommt, wird durch diese Maßnahmen ziemlich sicher geheilt.

α. 2) Nervus nasociliaris.

Der Nervus nasociliaris gibt die Radix longa zum Ganglion ciliare und die N. ciliares ab, welche Sitz von Ciliarneuralgien werden können, und spaltet sich in den Nervus ethmoidalis für das Naseninnere und die Nasenspitze und den N. infratrochlearis zu Lidern und Nasenwurzel.

Freilegung mittelst des oberen Teils unseres Normalnasenschnittes vom medialen Teil der Augenbraue nach dem Nasenrücken abwärts. Periost und Periorbita werden vom inneren oberen Umfang der Orbita langsam abgehoben, bis man den nach dem Foramen ethmoidale anterius ziehenden und sich quer abhebenden Strang des Nerven zu Gesichte bekommt.

Wenn sich derselbe nach Spaltung der Periorbita rückwärts bis zur Abgangsstelle des N. infratrochlearis verfolgen läßt, so kann man den Stamm des Nerven ausreißen, sonst zerreißt man den queren N. ethmoidalis für sich und sucht den infratrochlearis am inneren Augenwinkel ebenfalls zu isolieren, oder wenigstens zu dehnen in den Weichteilen.

β) **Ramus II Trigemini: Nervus maxillaris.**

β. 1) Freilegung des N. maxillaris an der Schädelbasis.

Wenn man den **N. maxillaris am Foramen rotundum** (Fig. 104 u. 105) freilegt, so ist der einzige Ast, den man selbst dabei nicht trifft, der N. meningeus medius für die Dura mater. Auf der anderen Seite ergibt diese zentrale Operation den Nachteil, daß die durch den N. Vidianus ins Ganglion nasale und zu den N. palatini zutretenden motorischen Aeste des Facialis für die Gaumenmuskeln gelähmt werden.

Der Weg zum Foramen rotundum ist schwierig. v. LANGENBECK geht mit einem Tenotom am äußeren Orbitalrand unter dem Liga-

mentum palpebrae externum hinein. Diese Stichmethode ist gegenwärtig verlassen, weil man bei ihr nie sicher ist, Nebenverletzungen zu vermeiden; auch wird dabei die Arteria infraorbitalis verletzt. POIRIER will ohne Knochenresektion von einem senkrechten Schnitt hinter dem Proc. frontalis des Jochbeins bis auf den Jochbogen in

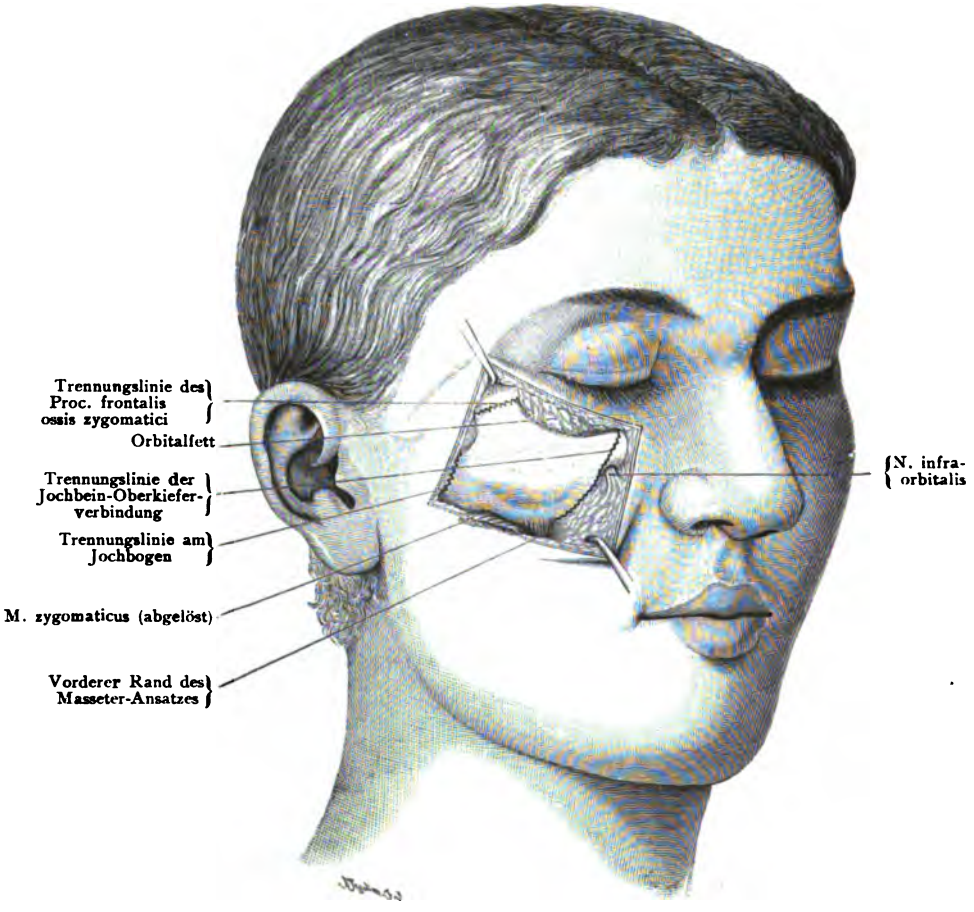

Fig. 104. Resection des II. Trigeminusastes (N. supramaxillaris).

die Fissura pterygo-maxillaris vordringen; der Raum ist dabei sehr beschränkt.

Deshalb macht man jetzt allgemein die temporäre Resektion des Jochbeins nach BRUNS' Vorschlag und nach LÜCKES Vorgang in der Modifikation LOSSEN-BRAUN (mit Schonung des Masseteransatzes) oder in derjenigen von KRÖNLEIN. Diesen Methoden haftet infolge der Schnittführung ohne Ausnahme der Nachteil an, Facialis-

äste nicht sicher zu schonen [1]). Dasselbe ist der Fall bei der sehr guten Zugang gewährenden Methode GUSSENBAUERS. FRIEDLÄNDER hat den einen Teil meines für den 3. Trigeminusast benutzten Schnittes (von der Augenbraue entlang dem hinteren Rande des Jochbeins und dem oberen Rande des Jochbogens) in Kombination mit der von

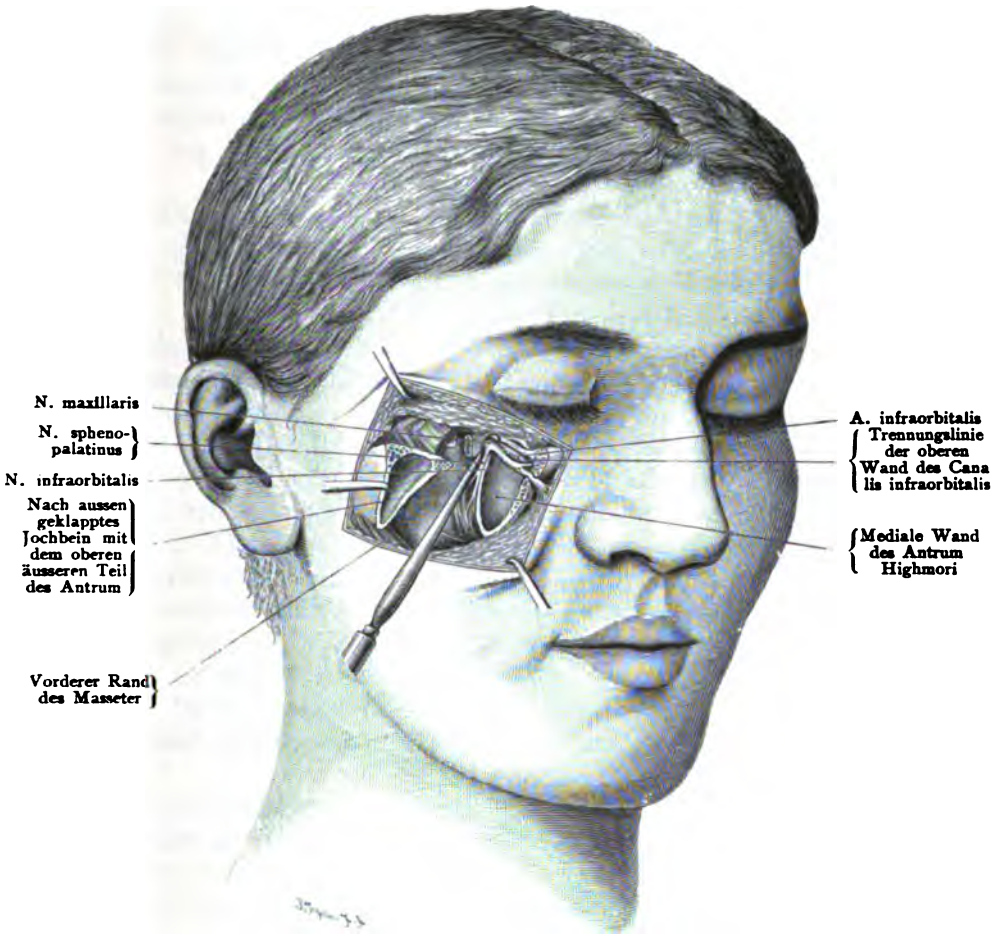

Fig. 105. Freilegung des N. maxillaris (II. Trigemini) am Foramen rotundum.

mir angegebenen Resektionsmethode des Jochbeins (er macht bloß die Trennung des Jochbogens weiter hinten) benutzt sowohl für den 2. als 3. Trigeminusast.

Auf Grund unseres Prinzips, alle Schnitte für unrichtig zu halten, welche quer zu den Facialästen verlaufen, gehen wir in folgender

1) Man vergleiche hierzu die trefflichen Ausführungen BOCKENHEIMERS in LANGENBECKS Archiv, Bd. 72.

Weise vor: Schnitt wie zur Freilegung des Nervus infraorbitalis, aber länger, d. h. über dem fühlbaren Foramen infraorbitale am Infraorbitalrande beginnend, wesentlich horizontal nach außen über den unteren Teil des Jochbeinkörpers bis zum Jochbogen. Der Ductus Stenonianus bleibt nach unten, ebenso der Ramus maximus des Facialis. Am medialen Ende geht der Schnitt zwischen den Fasern des Musculus orbicularis oculi und über dem Ursprung des Quadratus labii superioris auf den Knochen; ersterer Muskel wird mit dem Periost bis in die Orbita abgehoben, letzterer subperiostal nur so weit gelöst, bis der N. infraorbitalis an seiner Austrittsstelle aus dem gleichnamigen Kanal freiliegt und auf einen Arterienhaken gefaßt werden kann.

Der laterale Teil des Schnittes geht oberhalb des Ansatzes der M. zygomatici, welche subperiostal abwärts gelöst werden. Der vorderste Teil des Masseteransatzes wird an der Unter- und Innenfläche des Jochbeins abgelöst.

Der Jochbogen wird vorne mittelst eines Elevatoriums in schräger Linie innen und außen freigemacht (Fig. 104) und durchgemeißelt. Der Jochbeinfortsatz des Oberkiefers wird auf der Vorderfläche bis zum Foramen infraorbitale, auf der oberen Fläche bis zur Fissura orbitalis inferior freigemacht und so abgemeißelt, daß die obere Wand des Canalis infraorbitalis mit abgehoben wird, während der Meißelschnitt rückwärts seinem lateralen Rande entlang geht. An der Vorderfläche geht der Meißelschnitt schräg vom N. infraorbitalis bis unter den vorderen Ansatz des Masseter und durch die laterale Wand des Antrum aufwärts, bis er den Meißelschnitt in der Orbitalplatte hinten trifft. So bleibt der laterale Teil der Orbitalplatte und die lateral-obere Wand des Antrum mitsamt dem hinteren Winkel desselben in Zusammenhang mit dem Jochbein und wird mit demselben herausgehoben.

Um letzteres auszuführen, wird unter Aufwärtsziehen des oberen Wundrandes und Abheben der Periorbita (siehe Fig. 104) die Stirnbein-Jochbeinverbindung freigelegt und so gegen den hinteren Teil der Fissura orbitalis inferior durchgemeißelt, daß auch deren oberer Rand, nämlich die Crista zygomatica und orbitalis des Keilbeins mitentfernt wird. Nachdem noch der Jochbogen durchgemeißelt ist, wird das Jochbein mit einem kräftigen, scharfen Haken aus der großen Wunde nach oben außen luxiert, das Orbitalfett durch einen stumpfen Haken sorgfältig schonend in die Höhe gehoben, und nun kann man ohne Schwierigkeit den angezogenen N. infraorbitalis über der klaffenden Highmorshöhle bis zum Foramen rotundum verfolgen und hinter dem senkrecht abwärts ziehenden N. sphenopalatinus einen kleinen Haken um den Hauptstamm führen und diesen mit kräftiger schmaler Zange fassen, auf die Zange aufwinden und nach THIERSCH aus-

reißen. Die Arteria infraorbitalis ist neben dem N. infraorbitalis sichtbar und kann geschont oder ligiert werden. Nach POTTERAT liegt der Nerv unmittelbar nach innen von der Insertion des M. pterygoideus externus, beim Manne gedeckt von einer Knochenleiste des großen Keilbeinflügels, welche mit dem Meißel abzuschlagen ist.

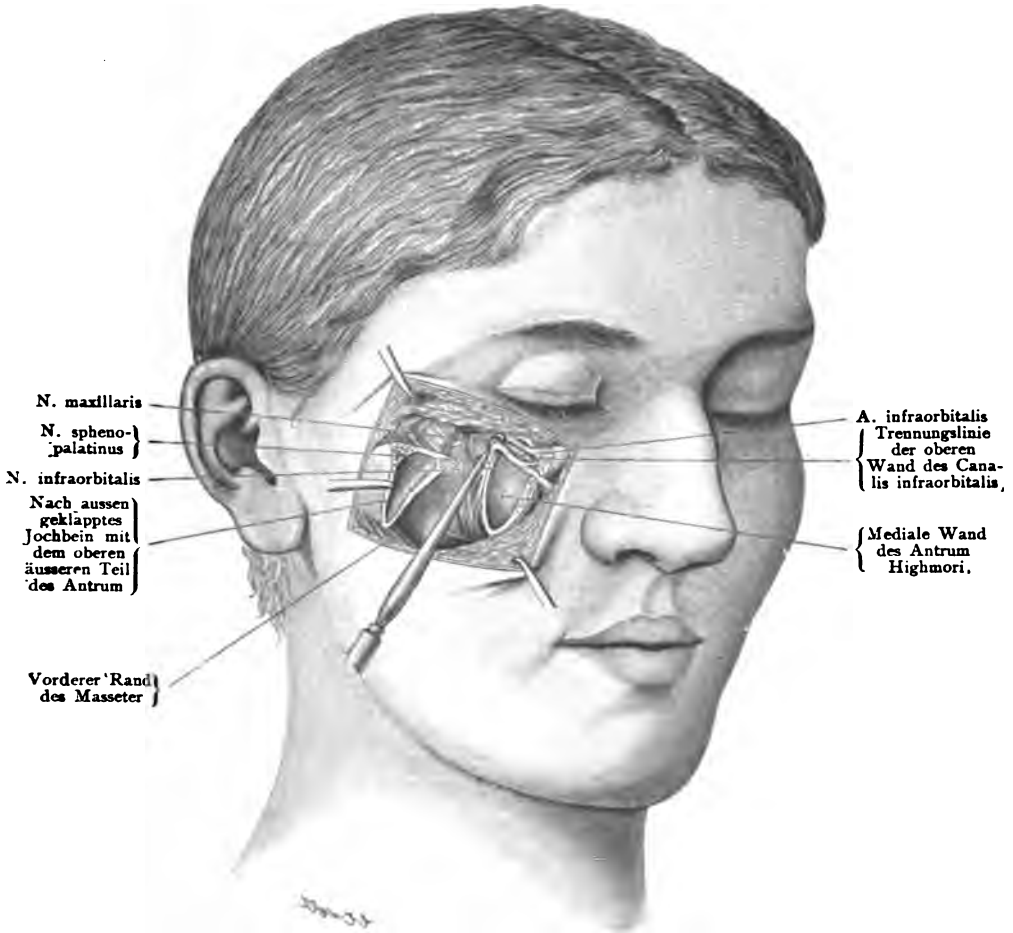

Fig. 106. Freilegung des N. maxillaris (II. Trigemini) am Foramen rotundum.

Das Jochbein wird nach vollendeter Operation wieder an seine Stelle zurückgeklappt, ohne daß zu seiner Fixation Knochennähte nötig werden, und die Hautwunde vereinigt. Die Narbe ist in keiner Weise entstellend. Ich habe von der Eröffnung der Kieferhöhle keinen Nachteil gesehen. Es ist aus der Schilderung ersichtlich, daß sich mein Verfahren nicht bloß durch den für Erhaltung der Facialisäste vorteilhafteren Hautschnitt von der LOSSEN-BRAUNschen Methode unterscheidet, sondern auch darin, daß das Jochbein samt Weichteilen

nach oben-außen luxiert wird, und zwar das ganze Jochbein, so daß ein viel größerer und bequemerer Zugang geschaffen wird.

ALEX. FRÄNKEL vermeidet auch zur Resektion des Quintus II jeden äußeren Schnitt, klappt vielmehr vom Munde aus osteoplastisch die vordere Wand der Kieferhöhle nach oben-außen und legt den Nerven von unten unter künstlicher Beleuchtung frei, indem er die obere und hintere Wand des Antrum öffnet in Anlehnung an das LANGENBECKsche Verfahren für Trennung der oberen Alveolaräste.

β. 2) Freilegung des N. zygomaticus.

1 cm langer Schnitt am Außenrand der Orbita schräg aus- und etwas abwärts, nahe am Augenwinkel beginnend, bis auf den Knochen. Abhebung des Periosts von der lateralen Wand der Orbita. Dabei werden die beiden Aeste des Nerven an ihren Eintrittsstellen in die orbitale Jochbeinfläche abgerissen.

β. 3) Die Nervi sphenopalatini

können nicht isoliert getrennt werden; sie werden bei Freilegung des Hauptstammes des N. maxillaris am Foramen rotundum sichtbar (siehe No. β 1 und Fig. 106).

β. 4) Nervi alveolares superiores.

Diese Nerven isoliert zu treffen, ist in der Weise erreicht worden (v. LANGENBECK), daß man die Lippen emporhebt, einen großen Schnitt macht über den Zähnen bis auf den Knochen und nun mit einer Säge oder Meißel die laterale Wand des Antrum samt Schleimhaut von der Nasenhöhle bis zum Flügelfortsatz durchtrennt.

β. 5) N. infraorbitalis (Fig. 107).

Der Hauptast des Trigeminus II, welcher am häufigsten Sitz von Neuralgien wird, ist der Infraorbitalis. Zur Dehnung und Herauswindung dieses Nerven kann man vom Munde aus die Schleimhaut an der Umschlagsstelle der Oberlippe zur Fossa canina spalten bis auf das Periost und dieses nach oben hebeln bis zum Foramen infraorbitale, $^1/_2$ cm unterhalb der Mitte des Infraorbitalrandes den Nerven freimachen, mit der Aneurysmanadel anziehen, dann mit einer guten Arterienklemme fassen und langsam ausdrehen, indem man ihn nach THIERSCH zugleich zentral- und peripherwärts aufwickelt, bis er zerreißt.

Eine sehr gute, aber einen äußeren Schnitt bedingende Methode ist folgende: 3 cm langer Schnitt im Verlaufe unseres Normal-Oberkieferschnittes am Infraorbitalrand in dessen Mitte, horizontal auswärts auf die Höhe des Jochbeinkörpers. Dieser Schnitt ist dem WAGNERschen Bogenschnitt der Facialisäste wegen vorzuziehen. Die

Facialisäste zu den Muskeln unterhalb sowohl als zum Orbicularis oculi werden geschont. Der Schnitt geht bis auf den Knochen über dem Ansatz des M. quadratus labii superioris. Das Periost wird abwärts abgehebelt bis zum Austritt des Nerven aus dem Canalis infraorbitalis, woselbst er von der Arteria infraorbitalis isoliert und mit

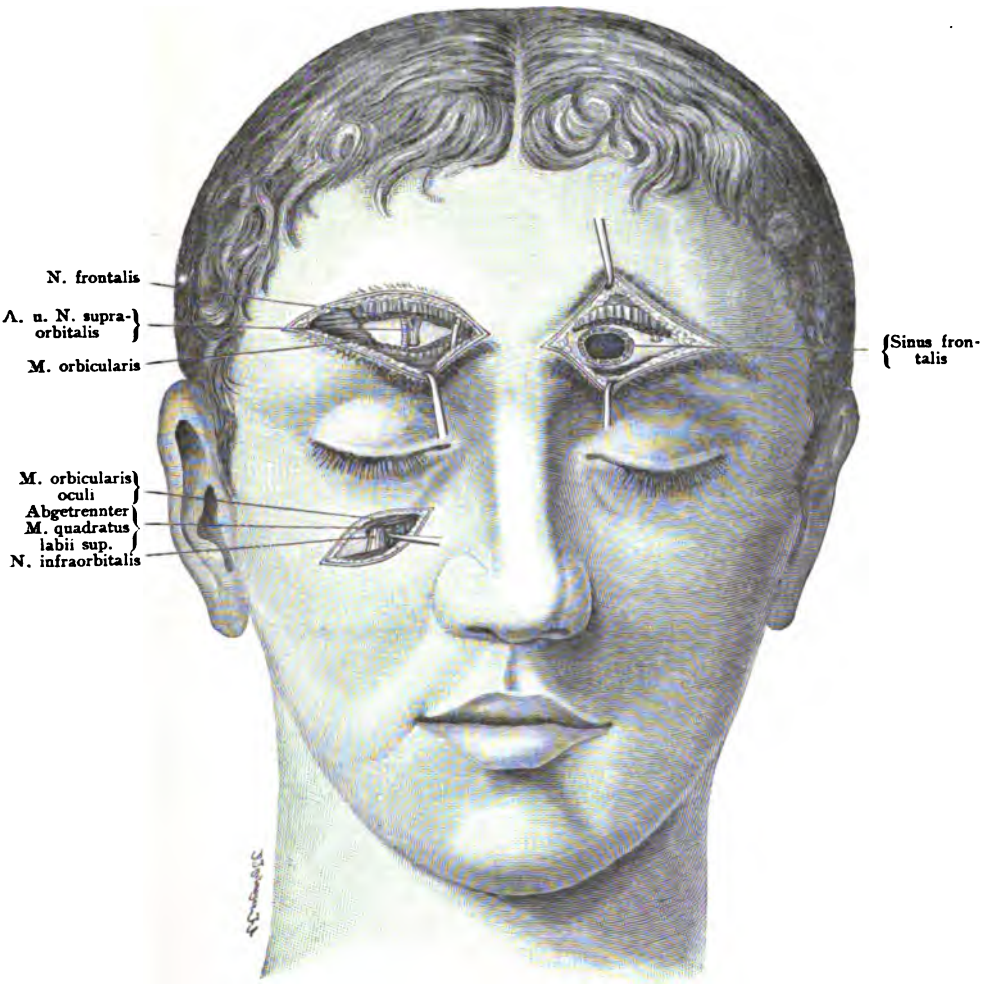

Fig. 107. 1. Ligatur der A. supraorbitalis. Freilegung des N. supraorbitalis. 2. N. infraorbitalis. 3. Eröffnung des Sinus frontalis.

Aneurysmanadel umgangen wird. Nach oben wird das Periost über den Infraorbitalrand herüber und rückwärts vom Boden der Orbita zurückgehebelt, wie WAGNER dies empfohlen hat, bis man den Canalis infraorbitalis fühlt oder sieht (WAGNER); dann wird die starke obere Wand des Kanales mit zwei Meißelschlägen herausgemeißelt. So

kann man den Nerven auf eine ziemliche Strecke weit freilegen, dehnen und ausreißen. Wenn man das Antrum Highmori nicht eröffnet hat, so heilt die Wunde sicher per primam, ohne eine Entstellung zu hinterlassen; dies ist selbst bei Eröffnung des Antrum die Regel.

β. 6) Von den Aesten des Ganglion sphenopalatinum lassen sich bloß die N. palatini noch isoliert treffen, namentlich in der Weise, daß man zur Anästhesierung vor- und medianwärts vom Hamulus pterygoideus durch den Gaumenüberzug in der Gegend des Foramen palatinum majus eine Injektion ausführt.

γ) Ramus III Trigemini: Nervus mandibularis (Fig. 108).

Der 3. Ast des Trigeminus enthält am Foramen ovale die beiden Portionen, nämlich die motorische (nach hinten außen) und die sensible so eng verflochten, daß sie nicht getrennt werden können. Daher hat die zentrale Durchtrennung des Nerven den Uebelstand einer schweren Nebenverletzung, die man nicht beabsichtigt, nämlich einseitige Lähmung und Atrophie der Kaumuskeln. Glücklicherweise lehrt die Erfahrung (auch bei unseren Patienten), daß diese einseitige Lähmung der Kaumuskeln an und für sich die Funktion des Kiefers nicht erheblich beeinträchtigt; sie vermindert bloß die Kraft des Kieferschlusses und die Seitenbewegung nach der entgegengesetzten Seite. Immerhin läßt der erwähnte Uebelstand der Trennung des Stammes am Foramen ovale den Versuch gerechtfertigt erscheinen, bei Neuralgie bloß einzelner Aeste trotz der Unsicherheit des Erfolges zunächst diese zu dehnen oder zu durchschneiden.

Alle Operationen an den Aesten des 3. Trigeminusstammes haben so oft Rezidive zur Folge, daß nichts anderes übrig bleibt, als den Trigeminus III am Foramen ovale aufzusuchen (Fig. 108). Diese Operation wird am sichersten in ihrer Ausführung, wenn man den Jochbogen reseziert (BRUNS, LÜCKE, BRAUN, LOSSEN, KRÖNLEIN).

Wir halten daran fest, daß auch hier nur diejenigen Schnitte gemacht werden dürfen, welche keine Facialisäste verletzen.

Der Schnitt (Fig. 109)[1]) beginnt, fingerbreit hinter dem Processus frontalis des Jochbeins und wird bogenförmig bis unter das hintere Ende des Jochbogens diesem entlang, schräg abwärts geführt. Vom hinteren Ende dieses Schnittes wird im rechten Winkel ein zweiter vor dem Ohr schräg rückwärts aufsteigender Schnitt bis auf den Knochen hinzugefügt (Ligatur der A. und V. temporalis superficialis), Man schneidet durch die Haut und trennt die stramme Temporal-

1) O. HILDEBRAND hat diesen unteren Schnitt mit einer geringfügigen Modifikation als eigene neue Methode beschrieben und rühmt das kosmetische Resultat.

fascie fingerbreit oberhalb des oberen Randes des Jochbogens. Dann legt man unmittelbar hinter dem aufsteigenden Stirnfortsatz des Jochbeins den Jochbogen in senkrechter Linie innen und außen frei (subperiostal) und meißelt denselben durch, also hinter dem eigentlichen

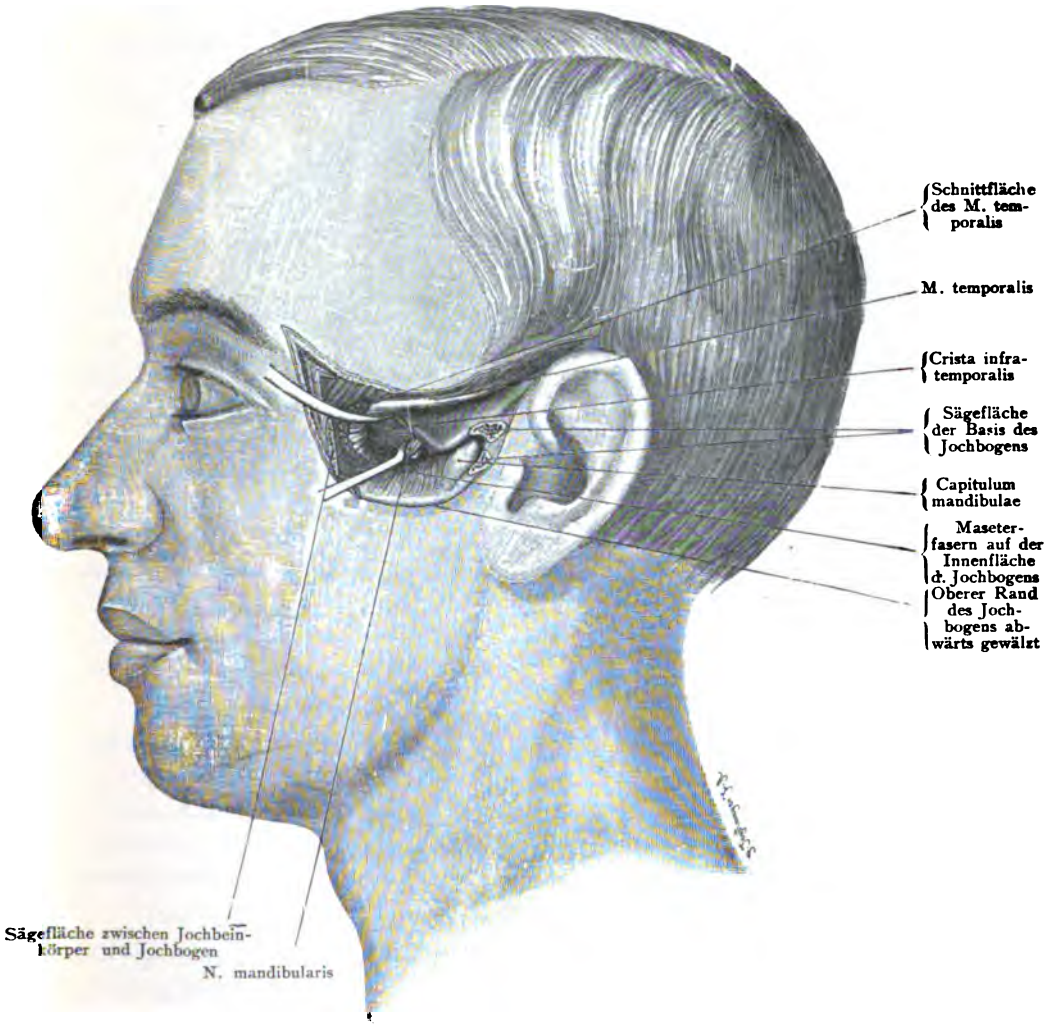

Fig. 108. Freilegung des III. Trigeminusastes (N. mandibularis) am Foramen ovale. Der Schnitt ist in der Figur mit dem vorderen Schenkel zu weit nach vorne gezeichnet.

Jochbeinkörper. Am hintersten Ende des Jochbogens wird die Wurzel desselben dicht an ihrem Ursprung ebenfalls durchtrennt und der Jochbogen samt Masseteransatz mit einem Haken vorsichtig abwärts gezogen.

Jetzt liegt, von Fett bedeckt, die Außenfläche des M. temporalis frei. Dieser Muskel wird von seinem hinteren Rande her vom Schädel subperiostal abgeschoben nach vorne unten, kräftig nach vorne gezogen mit stumpfem Haken und dann über die Crista infratemporalis hinaus, Periost samt Weichteilen auch von der Unterfläche

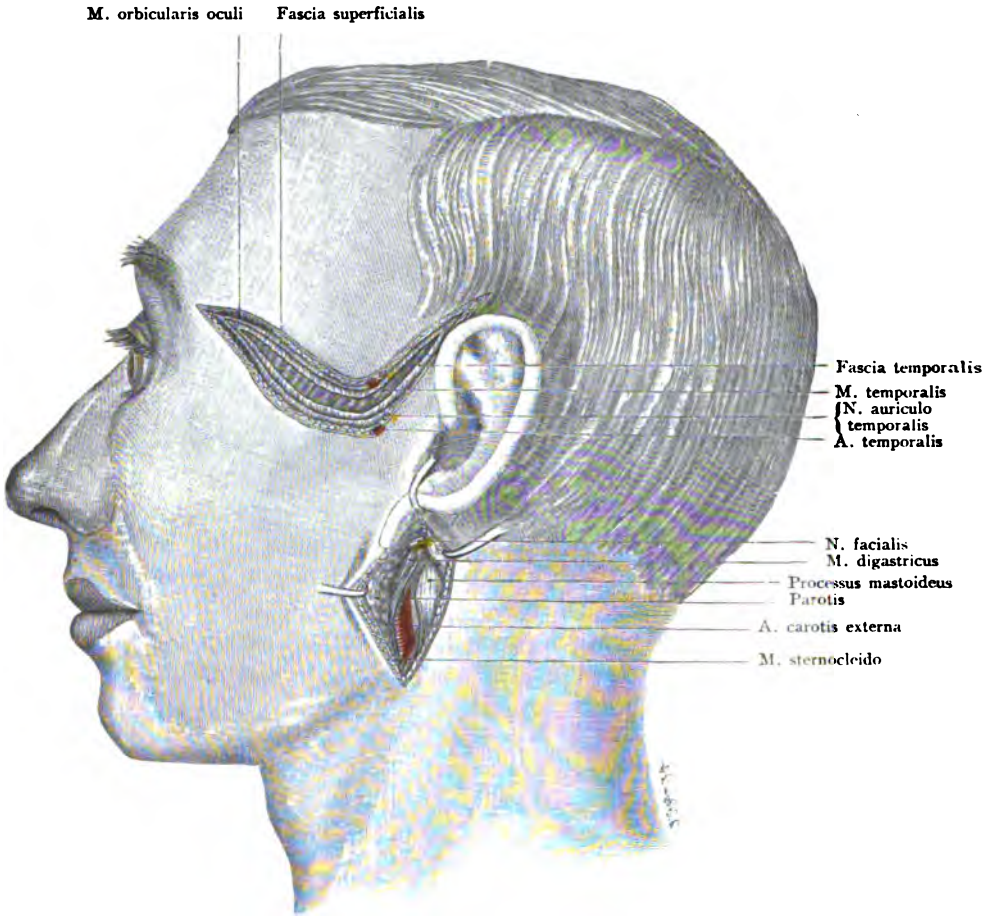

Fig. 109. a) Schnitt zur Resektion des III. Trigeminusastes am Foramen ovale. b) Freilegung des N. facialis.

des Schädels (Keilbeins) abgehoben. Dieses Vorgehen hat den großen Vorteil, daß man mit einem Schlag die sämtlichen Gebilde der Fossa retromaxillaris wegschiebt, was bei Ablösung des Muskels von unten nicht der Fall ist. Bei ungenügendem Zugang kann immerhin noch der Ansatz des Muskels am Processus coronoideus durchschnitten oder dieser Fortsatz nach gehöriger Isolierung an seiner Basis nach PAN-

COASTs und KRÖNLEINs Vorgang mit scharfer Zange durchgekniffen werden. Es hat keine Wichtigkeit, den Muskel zu schonen; aber die von uns geübte Ablösung von oben und hinten ist weniger verletzend für Gefäße und Weichteile und gibt ein klareres Operationsfeld.

Sind auf diese Weise sämtliche Weichteile im Zusammenhang subperiostal von der unteren Fläche des Schädels medianwärts abgehoben, so kommt man ohne weitere Verletzung an die Außenfläche der Basis des Processus pterygoideus, und hinter der scharfen, hinteren Kante desselben liegt das Foramen ovale deutlich fühlbar, etwa 3 cm tiefer als der Schläfenursprung des Jochbogens. Gelegentlich finden sich zwei Oeffnungen, aus denen der Nerv austritt. Die ziemlich starke venöse Blutung kann durch Tamponade leicht gestillt werden. Die großen Arterien, Aeste der Maxillaris interna bleiben in den nach abwärts gezogenen Weichteilen, mit Ausnahme der Meningea media, welche nach hinten liegt. Jetzt kann man den Nervenstamm mit einem geeigneten kräftigen, aber kleinen stumpfen Haken fassen und sichtbar machen; am besten wird er mit einer schmalen kräftigen Zange in toto gefaßt und ausgedreht. Steht die Blutung, so kann die Wunde sofort vereinigt werden. Ist dies nicht der Fall oder ist man nicht völlig sicher (weil in Narkose nicht geprüft werden kann) den ganzen Inframaxillaris getrennt zu haben, so tamponiert man mit Jodoformgaze und macht nach 1—2 Tagen Sekundärnaht. Der Jochbogen wird reponiert und mittelst je einer Knochennaht vorne und hinten befestigt, und es resultiert eine fast unsichtbare Narbe.

LEXER erklärt mit Unrecht unsere Methode bloß für eine „Vereinfachung" des KRÖNLEINschen Verfahrens, von welchem sie wesentlich abweicht. Er vereinfacht unsere Methode nicht zum Vorteil dahin, daß er bloß einen Schnitt oberhalb des Jochbogens macht; derselbe verletzt notwendig die Frontaläste des Facialis, ist also viel verletzender.

Das Jochbein auch in seiner Orbitalplatte oder bis zu seiner Oberkieferverbindung zu resezieren, hat nur dann einen Sinn, wenn man gleichzeitig den 2. Trigeminusast am Foramen rotundum resezieren will. KRÖNLEIN hat in neuester Zeit (Bd. XLIII Arch. f. kl. Chir.) eine retrobuccale Methode mit querer Wangenspaltung inkl. Masseter (2/3) und tiefer Abtragung des Processus coronoides mandibulae behufs Verfolgung der einzelnen Aeste bis zur Schädelbasis angegeben. Wenn man einen queren Wangenschnitt „bis 1 cm vor dem Ohrläppchen" fortsetzt und die vorderen zwei Dritteile des Masseter durchschneidet, so ist man nicht sicher, keine Facialisäste zu verletzen. Dieselbe ist von MIKULICZ in anderer Form als extra-

buccale Methode schon benutzt worden mit Durchsägung des Unterkiefers. Die MIKULICZsche Methode gibt dank dem Aufwärtsklappen des ganzen aufsteigenden Kieferastes viel Raum, ist aber verletzend. BRUNS und SONNENBURG gehen noch tiefer, vom Kieferwinkel her, auf den Nerven los.

Die gleichzeitige Freilegung des 2. und 3. Astes ist, wie erwähnt, nicht sicher durchführbar, außer bei Totalresektion des Jochbeins. Aber auch dann noch ist dieselbe nicht bequem auszuführen und der intracranielle Weg vorzuziehen, wenn man sich nicht mit Ausreißung der Hauptäste unter Freilegung der Aeste peripher begnügen will.

γ. 1) Nervus buccinatorius.

Der N. buccinatorius ist der einzige sensible Zweig unter den sonst rein motorischen vorderen Aesten des N. mandibularis. Die letzteren kommen für chirurgische Eingriffe höchstens bei Kieferkrampf in Betracht, falls die Affektion einseitig ist.

Der N. buccinatorius ist der sensible Nerv für die Gegend des Mundwinkels. Er liegt an der Innenseite des Processus coronoideus des Unterkiefers, resp. auf dem sehnigen Ansatz des M. temporalis an dessen Spitze. Am vorderen Rande des Processus ist der Nerv zu fassen, sowohl wenn man von außen, als wenn man von innen operiert. Einfacher ist die Operation von innen her (nach HOLL). Nach kräftigem Oeffnen des Mundes fühlt man ohne Schwierigkeit die Kante am vorderen Rande des genannten Fortsatzes; auf diese schneidet man ein unter Spaltung der Schleimhaut und der Fasern des M. buccinatorius, auf dessen Außenfläche der Nerv vorwärts läuft. Der Nerv zieht quer auf dem Fortsatz nach vorne. PANAS hat zuerst von innen operiert.

Die Freilegung des Nerven von außen mit dem Schnitt von ZUCKERKANDL horizontal unter Jochbein und Jochbogen oberhalb des Ductus Stenonianus ist für den Ramus maximus des Facialis zu gefährlich. Es ist besser, den BOCKENHEIMERschen 4 cm langen Schnitt anzuwenden, in der Richtung vom Mundwinkel zur Incisura intertragica, mit der Mitte auf den Vorderrand des Masseter und nach Freilegung des Wangenfettklumpens den Nerven auf der Außenfläche des M. buccinatorius aufzusuchen, eventuell nach Spaltung von dessen Fasern bis auf die mediale Fläche des Processus coronoideus vorzudringen.

γ. 2) Nervus auriculo-temporalis.

Der N. auriculo-temporalis (vergl. Fig. 110) wird freigelegt an der Rückseite der Temporalgefäße, unter welchen er sich nach oben heraufschlägt. Eine Längsincision von der Wurzel des Joch-

bogens aufwärts durch Haut und Fascie legt den dünnen Nervenstamm frei.

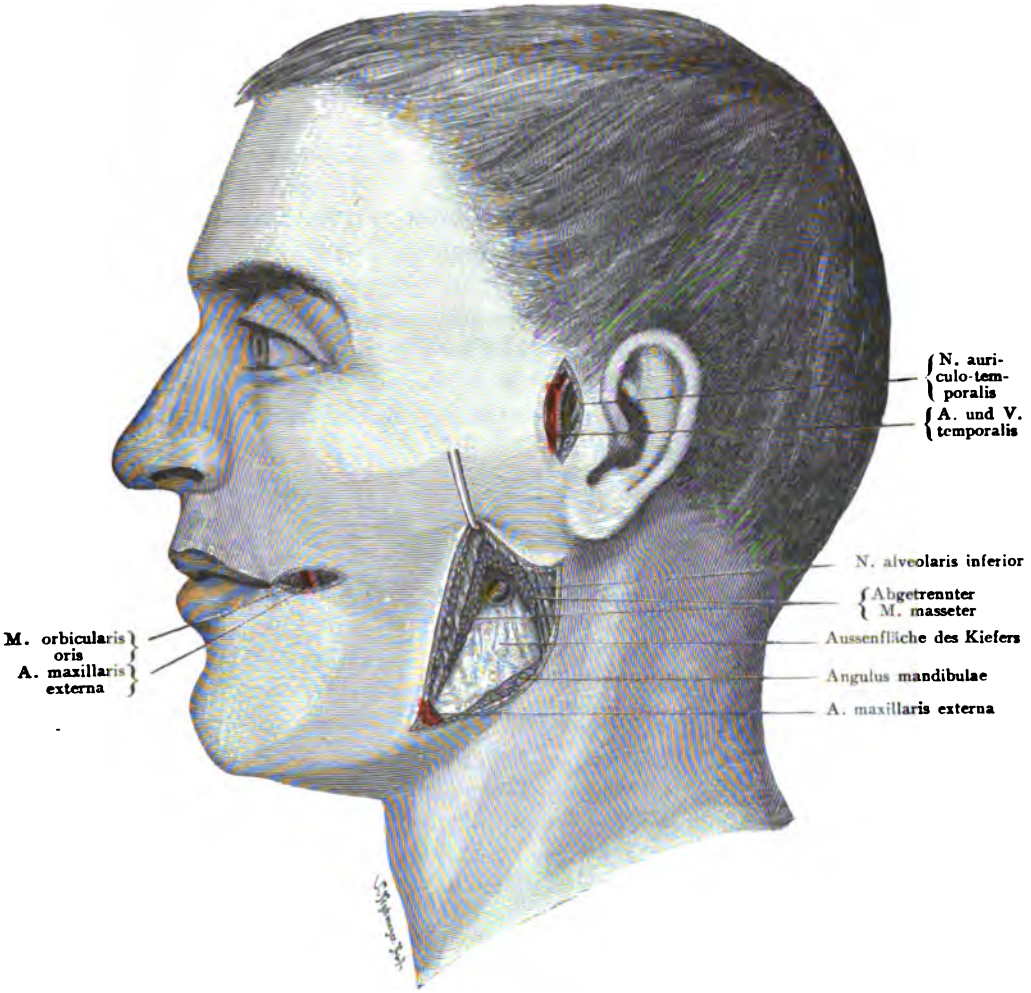

Fig. 110. 1. Ligatur der A. maxillaris externa. 2. Ligatur der A. temporalis. 3. Trepanation des aufsteigenden Kieferastes zur Freilegung des N. alveolaris inferior.

γ. 3) Nervus alveolaris inferior (Fig. 110).

a) Trepanation des aufsteigenden Kieferastes durch einen Schnitt am Rande des Kieferwinkels. VELPEAU und LINHARDT haben die Trepanation vorgeschlagen, welche der Abmeißelung des Kieferwinkels durch KÜHN und BRUNS vorzuziehen ist. Der Schnitt „in der Mittellinie des aufsteigenden Kieferastes" ist aber weniger gut als der von mir beschriebene. Gerade an dieser Stelle verlaufen die Facialisäste, welche die Muskulatur des Kinns und die Unter-

lippe versorgen. Man darf deshalb nur sorgfältig präparierend unter Abziehen des Ramus marginalis des Facialis mit bogenförmigem Schnitt auf den Kieferwinkel eingehen durch Haut und Fascie (vergl. den hinteren Teil unseres Normalschnittes für das obere Halsdreieck). Dann löst man die sehnigen Fasern des Masseter mit dem Elevatorium und Messer vom Kiefer aufwärts los, läßt den Muskel samt dem oberen Wundrande mit stumpfem Haken emporhalten und meißelt genau in der Mitte des aufsteigenden Kieferastes ein Stück Knochen heraus (VELPEAU, LINHARDT). So kommt man auf der Innenfläche des Kiefers auf die Eintrittsstelle des Nerven. Diese Methode ist eine sehr exakte, und man ist sicher, den Nerven zu treffen. Sie ist weniger verletzend als das Herausmeißeln eines Stückes Kiefer aus der hinteren Kante nach BRUNS, und sie ist leichter als die SONNENBURG-LÜCKEsche Operation, welche auf der Innenseite Periost mit M. pterygoideus internus bis zur Lingula abhebt (vergl. ESMARCH). Bei Primaheilung bleibt keine Störung in der Funktion des Kiefers zurück.

b) Methode nach PARAVICINI. Bei weit geöffnetem Munde WHITEsches Speculum) palpiert man am Vorderrande des aufsteigenden Kieferastes dessen scharfe, innere Kante und durchtrennt auf dieser Schleimhaut und Periost vollkommen bis auf den Knochen. Der innere Wundrand wird nun subperiostal mit einem stumpfen Instrumente von der Innenfläche des aufsteigenden Kieferastes gehörig abgehoben, bis man die Lingula als einen spitzen Vorsprung am inneren Umfang des Canalis inframaxillaris fühlt. Hinter diesem findet man den Nerven sicher. Die Operation ist ungemein einfach und viel weniger verletzend als diejenige von außen, hat aber den Nachteil, daß sie eine Wunde im Munde bedingt, welche möglicherweise infiziert wird, während bei Schnitten von außen mit aller Sicherheit eine Infektion zu vermeiden ist. Die langsamere Heilung einer infizierten Wunde und der Umstand, daß sich das Ligamentum internum an der Lingula ansetzt, bringen es mit sich, daß das Oeffnen des Mundes längere Zeit behindert sein kann.

γ. 4) Ramus mentalis des Nervus alveolaris inferior.

Wenn man den Endast des Nerven, den N. mentalis, allein treffen will, so zieht man die Unterlippe kräftig vom Kiefer ab, schneidet die Schleimhaut an der Umschlagstelle senkrecht unter dem Interstitium des 1. und 2. Prämolarzahnes des Unterkiefers durch, spaltet das Periost und sieht den Nerven aus dem Foramen mentale austreten. Gewöhnlich aber ist der Sitz der Neuralgien weiter oben, im Bereich der Zähne. Man muß daher den Nerven freilegen, bevor er in den Canalis inframaxillaris eintritt.

γ. 5) Ramus mylohyoideus.

Dieser Zweig kann von unten zwischen Unterkiefer und dem Ansatz des M. mylohyoideus an dessen Unterfläche sichtbar gemacht werden.

γ. 6) Nervus lingualis.

Der N. lingualis kann nach PARAVICINIS intrabuccaler Methode freigelegt werden (vergl. No. γ. 3. b). Einfacher ist folgende Methode: Da, wo der Nerv zwischen vorderem Gaumenbogen und Zungengrund nach vorne zieht, ist er sehr oberflächlich unter der Schleimhaut gelegen. Man braucht deshalb nur einen kleinen Längsschnitt zu machen, um ihn sicher freizulegen. Man schneide der Zunge nicht zu nahe ein. Die quere Wangenspaltung nach ROSER ist dabei keine notwendige Vorbedingung. Die Operation hat den Nachteil, daß man eine Wunde innerhalb der Mundhöhle schafft.

Diesen Uebelstand zu vermeiden, hat man versucht, den Nerven von außen und unten her freizulegen, da, wo er oberhalb der Glandula submaxillaris durchgeht: Der Schnitt (Teil unseres Normalschnittes für das obere Halsdreieck) legt am Halse einfach die Glandula submaxillaris an ihrem unteren Rande frei. Die Drüse wird nach oben geschlagen und der Nerv da gefaßt, wo er durch das Ganglion linguale mit der Glandula submaxillaris in Verbindung steht, unmittelbar vor dem M. pterygoideus int. Die Operation ist erheblich schwieriger als die erstgenannte, aber sie hat den Vorteil, daß man sicher eine Primaheilung erzielt. In dritter Linie kann man den Nerven finden, wie den Nervus alveolaris inferior durch Trepanation des aufsteigenden Kieferastes oder von unten nach SONNENBURG-LÜCKE.

Die Durchschneidung und Exeresis kann nötig werden bei Zungenneuralgie zumal in Kombination mit malignen Neubildungen.

Am Nervus abducens sind spezielle chirurgische Eingriffe, soviel uns bekannt, bislang nicht ausgeführt worden, obschon sich gelegentlich zu einer Nervenpfropfung schon Anlaß bieten dürfte.

15. Nervus facialis (Fig. 109 und 111).

Bei allen Operationen in der Fossa retromaxillaris (Drüsengeschwulstentfernungen), sowie im Bereich der Parotis (bei Entfernung der relativ häufigen Parotistumoren und Incisionen wegen phlegmonöser Parotitis) läuft der Facialis Gefahr, verletzt zu werden, da er durch die tieferen Schichten zum Teil unter der Parotis verläuft. Bei gutartigen Tumoren gelingt es in der Regel, den Nerven zu schonen, bei malignen Tumoren ist dies oft nicht möglich.

Man hat aber jetzt in der Nervenpfropfung ein Mittel kennen gelernt, welches den Chirurgen in den Stand setzt, den

Schaden wieder gut zu machen. Diese neue Operation ist am häufigsten am Facialis zur Anwendung gekommen und hat hier vorzügliche Resultate gezeitigt.

Daneben tritt die wegen Facialiskrampfes ausgeführte Dehnung des Facialis in den Hintergrund, obschon dieselbe recht gute Resultate ergibt.

Ich habe letztere Operation mehrfach ausgeführt und es ist dieselbe jedenfalls zu versuchen, bevor man sich, wie KENNEDY, zur Durchschneidung des Nerven und zur Nervenpfropfung entschließt. Wir reproduzieren deshalb unsere Beschreibung des Operationsverfahrens behufs Freilegung des Facialis allein.

Operation: In teilweiser Uebereinstimmung mit HUETER, LÖBKER und KAUFMANN schneiden wir hinter dem Kieferwinkel entlang dem Vorderrand des Sternocleido bis zum Ansatz am Warzenfortsatz und aufwärts vor dem Ohrläppchen [unter Trennung des Ansatzes des Ohrläppchens (statt wie wir früher angaben am Hinterrand)] bis vor den Tragus herauf. Die Gewebe, die zu trennen sind, sind ziemlich stramm als Ausläufer der Fascia parotideo-masseterica zum Ohrknorpel.

Man schneidet vorsichtig, bis die Drüsenläppchen der Parotis zum Vorschein kommen, und sucht diese mit der Kropfsonde nach vorne zu schieben unter Einsetzung eines stumpfen Hakens. Kleine blutende Gefäße werden mit Arterienklemmen gefaßt, da sie die Einsicht stören. Man erkennt in der Tiefe den sehnigen Vorderrand des Sternocleido, fühlt den vorderen Umfang des Warzenfortsatzes und geht unter Kontrolle jedes vorwärts strebenden Stranges (ob dessen mechanische Reizung Kontraktion im Gesicht auslöst) in die Tiefe.

Der Nerv geht über den hinteren Rand des Digastricus von hinten nach vorn und etwas schräg abwärts als ein 2 mm dicker Strang unter die Parotis. Er ist von der Hautoberfläche $2^1/_2$ cm entfernt, reichlich 1 cm tiefer als der Vorderrand des Sternocleido und Warzenfortsatzes, etwa in der Mitte zwischen Kieferwinkel und Jochbogen (in der Figur etwas zu hoch gezeichnet). Die Art. auricularis posterior ist hinten geblieben, die Carota externa liegt tiefer unter dem Musc. digastricus.

Wenn man wegen Facialiskrampfes den Nerven freilegt, um ihn zu dehnen, so darf man nicht narkotisieren, denn die Dehnung muß so bemessen werden, daß durch dieselbe gerade eine deutliche, aber nicht totale Parese eintritt, was schon durch leichtes Anziehen mit der Aneurysmanadel bewirkt wird. Selbst wenn danach anfänglich noch einige Zuckungen fortbestehen, so verschwinden sie bald völlig. So heilte eine von uns operierte ältere Frau binnen 14 Tagen voll-

kommen, nachdem sie 6 Jahre lang von dem Krampfe gequält worden war. Die Parese ging langsamer zurück.

Ueber die Nervenpfropfung oder Nervenanastomose haben HARVEY CUSHING[1]), FRAZIER und SPILLER[2]) und DESTELLE[3]) wichtige Beiträge geliefert. MANASSE und BARRAGO haben die Frage experimentell studiert.

Die Nervenpfropfung ist bis 1905 nach DESTELLE 22 mal gemacht worden, und zwar 15 mal durch Vereinigung mit dem hinteren Ast des Accessorius, 7 mal mit dem Hypoglossus. Obschon die Meinungen der Autoren und Experimentatoren noch auseinandergehen, ob es richtig ist, daß nach HIS jeder Nerv ein Auswuchs einer Nervenzelle ist und ob Regeneration eines Nerven bloß durch Auswachsen von Fasern von der zentralen Seite in die Peripherie erfolgt, oder ob nach BETHE und NISSL, nach BALLANCE und STEWART und manchem anderen Forscher die Regeneration im peripheren Stück des Nerven erfolgt, ist doch die Tatsache erwiesen, daß durch Anastomosierung zweier differenter durchschnittener Nerven die Leitung nach der Peripherie wiederhergestellt werden kann. Nach CUSHING hätte LANGLEY das Verdienst, diese Nervenkreuzung zuerst experimentell begründet zu haben.

CUSHING hält dafür, daß zuerst auf Grund von HARRISONS Versuchen angenommen werden müsse, daß durch eine Art chemotaktischen Einflusses dem zentralen Ende eines durchschnittenen Nerven das Bestreben innewohne, seine periphere Verbindung herzustellen, sobald kein mechanisches Hindernis im Wege steht, möge nun das periphere Stück durch Autoregeneration dazu beitragen oder nicht. Wir haben also technisch dieses Bestreben bloß durch Wegräumung von Hindernissen zu fördern. So heilen durchschnittene Nerven bei sehr exakter Apposition von Wundrändern von selbst zusammen, und bei sensiblen Nerven, z. B. am Trigeminus, wissen wir nur zu gut, wie schwierig Regeneration von Nerven zu verhüten ist, wenn der Weg für das nachträgliche Auswachsen geebnet ist.

Facialislähmung hat man zu heben gesucht durch Verbindung des peripheren Stammes (oder auch einzelner Aeste, die zusammengelegt wurden, wie LYNN THOMAS einen sehr schönen Fall publiziert hat) mit Accessorius oder Hypoglossus. BALLANCE und STEWART haben 1895 die erste derartige Operation am Menschen ausgeführt. Die Aussichten sind folgende: Eine Vereinigung erfolgt mit Herstellung des Muskeltonus und willkürlicher Muskeltätigkeit selbst nach langer Zeit, solange nämlich die Muskeln nicht ganz atrophisch sind. Das Resultat ist, daß für die Facialis-Accessorius-

1) Annals of Surgery, 1903, vergl. auch Cleveland med. Journal, Jan. 1905.
2) Univ. of Pennsylvania med. Bull., 1903.
3) Thèse de Bordeaux 1905, vergl. auch BRÉAROISSE, Thèse de Paris 1901.

anastomose eine aktive und unabhängige Innervation der Gesichtsmuskulatur erreicht wird, daß aber jede willkürliche Schulterbewegung mit Kontraktion der Gesichtsmuskeln kombiniert ist.

Aus diesem Grunde ist von BALLANCE, KÖRTE, FRAZIER die Anastomose mit dem Hypoglossus vorgezogen worden, schon weil hier die Zentren der Nerven näher liegen und sich auf erzieherischem Wege leichter etwas erreichen lasse.

Was die Form der Anastomosierung anbelangt, so ist erwiesen, daß sowohl die End zu End-Vereinigung als die End zu Seit-Vereinigung gute Resultate ergibt. Erstere scheint sicherer, ist also für die Fälle anwendbar, wo alles auf Wiederherstellung der Leitung in der neuen Verbindung ankommt; die End zu Seit-Vereinigung ist denjenigen Fällen vorbehalten, wo man im Falle des Mißlingens nicht in dem zur Pfropfung benutzten gesunden Nerven eine Lähmung riskieren will.

Technik: Eine Incision, länger als zur bloßen Freilegung des Facialis allein, d. h. 10 cm lang, wird entlang dem vorderen Rande

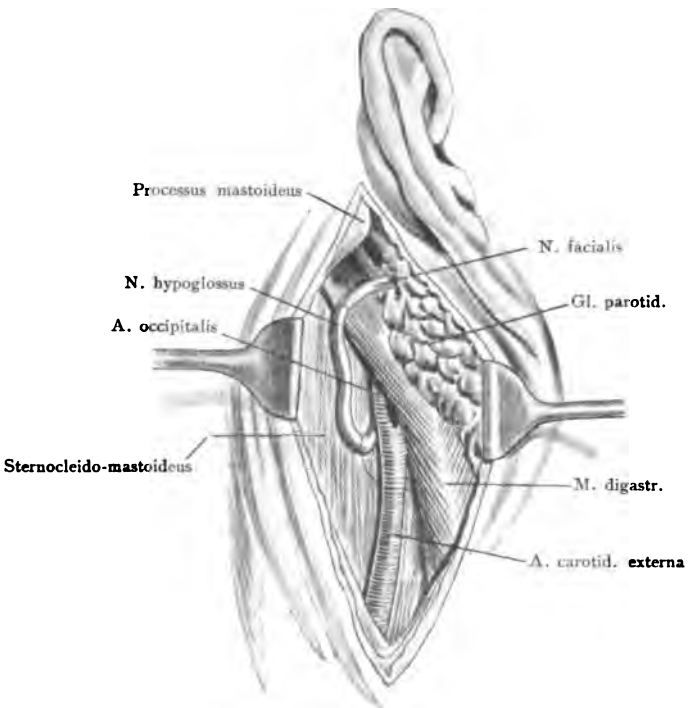

Fig. 111. FRAZIERS Operation zur facio-hypoglossalen Nervenanastomose.

des Sternocleido bis auf den Warzenfortsatz gemacht, der Hinterrand der Parotis wird freigelegt und nach vorn gezogen. Der Nerv tritt an der Außenfläche des Processus styloideus und des Digastricus,

nach FRAZIER 1 cm oberhalb und ebensoviel medianwärts von der Spitze des Proc. mastoideus in die Drüse ein und wird möglichst nahe bis zum Foramen styloideum verfolgt und hier abgeschnitten, wenn es sich um eine höher liegende Ursache der Lähmung handelt, wie bei Mittelohrerkrankungen und bei Erkältungen, bei welchen man eine bis zum Ganglion geniculi emporsteigende degenerative Neuritis (SPILLER) festgestellt hat.

Der Nervus hypoglossus wird an der Stelle isoliert, wo er die Arteria carotis externa an ihrem Ursprung von außen her umfängt. Der Nervus accessorius, wenn dieser gewählt werden soll, wird vom vorderen Umfang des stets leicht fühlbaren Proc. transversus atlantis verfolgt bis unter den Sternocleido, gegen welchen er als Strang sich hinzieht, wenn man den Muskel nach außen zieht.

Nunmehr wird entweder der periphere Stumpf des Facialis in einen Schlitz des Hypoglossus oder Accessorius seitlich eingesenkt, also eine wirkliche Pfropfung gemacht, oder es wird der Nerv durchgeschnitten und sein zentrales Ende durch feine Nähte, welche möglichst bloß die Nervenscheide fassen, mit dem peripheren Stumpf des Facialis vereinigt. Es ist besser, die Nerven etwas schräg zu durchschneiden, um eine breitere Anlegung zu schaffen; ferner ist es zweckmäßig, feinste Catgutfaden zu nehmen, um möglichst wenig Narbenbildung durch einen länger bleibenden Fremdkörper zu erzielen.

16. Nervus acusticus.

Am 8. Hirnnerven kommen gar nicht selten Tumoren vor, welche zu sehr schweren Hirndruckerscheinungen Anlaß geben, obschon sie zum Teil klein sind und sich relativ leicht entfernen ließen. Es kommt bloß darauf an, sie richtig zu diagnostizieren.

Eingreifend und schwierig ist bloß die zur Freilegung des Acusticus an der Hirnbasis vorzunehmende Voroperation, welche mit der Operation zur Sichtbarmachung des Kleinhirnbrückenwinkels zusammenfällt.

Wir haben bei Besprechung der Chirurgie des Kleinhirns eine dem FRAZIERschen Werke entnommene Abbildung beigefügt, welche zeigt, in welcher Weise durch Trepanation am Hinterhaupt und Beiseiteschieben des Kleinhirns von oben und außenher die Rückfläche der Felsenbeinpyramide mit dem eintretenden Nervus acusticus sichtbar gemacht werden kann.

Der Nervus glossopharyngeus ist bis jetzt nicht Gegenstand eigener chirurgischer Eingriffe gewesen.

17. Nervus vagus.

Der 10. Hirnnerv ist hauptsächlich wichtig für die Chirurgie wegen seiner Kehlkopfäste, dann auch wegen seiner Herz- und

Lungenäste. Bei Operation maligner Tumoren am Halse wird es nicht selten nötig, den Vagus einseitig zu resezieren. Schon um der darauffolgenden Paralyse des Laryngeus recurrens willen ist es wünschenswert, an die Nervenenden, eventuell nach plastischer Elongation durch Spaltung und Umklappen einer Hälfte eine Naht anzulegen oder bei größeren Defekten zu suchen, eine Nervenanastomose herzustellen, wenn z. B. der N. accessorius intakt geblieben ist.

a) Nervus laryngeus superior (Fig. 112).

Dieser Zweig des Vagus, welcher wesentlich der sensiblen Versorgung des Larynx vorsteht, wird bei Abwärtsziehen der Portio hyoidea unseres Normalschnittes am unteren Hautrand sichtbar gemacht. Er zieht in der Tiefe hinter der Carotis externa (Ursprungsstelle der Arteria maxillaris externa) parallel dem großen Zungenbeinhorne über dem Musc. pharyngolaryngeus und weiter auf der Außenfläche der Membrana hyothyreoidea vorwärts und verschwindet unter dem hinteren Rande des Musc. thyreohyoideus. Es ist von ganz hervorragender Wichtigkeit, den Verlauf dieses Nerven zu beachten, da dessen Verletzung Insensibilität des Larynx bedingt, und da infolge dieser bei Rachen- und Mundoperationen die Patienten besonders leicht an sog. Schluckpneumonie zu Grunde gehen.

Bei Verletzung des Nerven wäre an eine Implantation in den Vagusstamm oder Verbindung mit einem sensiblen Hautast zu denken.

Ich habe in einem Falle einer auf den Laryngeus superior beschränkten intensiven Neuralgie den Nerven mit bleibendem Erfolge gedehnt.

b) Nervus laryngeus inferior.

Lähmungen des N. l. inf. kommen häufig als Kropfkomplikationen vor und noch häufiger als Folge von Kropfexstirpationen, zumal bei wenig in dieser Spezialität geübten Chirurgen. Zum Glück ist die Heiserkeit, welche die einseitige Lähmung der Kehlkopfmuskulatur zur Folge hat, meist eine bloß vorübergehende, weil das andere Stimmband den Kontakt mit der gelähmten herstellt über die Mittellinie herüber bei Phonation.

Allein es gibt doch auch Fälle, wo die Heiserkeit ausnahmsweise in hochgradiger Weise fortdauert und bei welchen die Implantation des peripheren Stumpfes in dem Vagusstamm oder die Vereinigung desselben mit dem zentralen Teil des zu durchschneidenden Accessorius in Frage kommt.

18. Nervus accessorius (Fig. 112 und 113).

Der 11. Hirnnerv versorgt mit seinem hinteren Ast den Sternocleido und Cucullaris. Dieser Ast wird bei Operation von Geschwülsten

seitlich am Halse recht oft verletzt. Absichtlich sucht man ihn auf, um ihn zu durchschneiden behufs Nervenanastomose mit dem Facialis, weil seine Trennung keine schwere Funktionsstörung im Gefolge hat, obschon sie zu einem Herabsinken der Schulter und einer Atrophie des Cucullariswulstes führt; die Drehung des Kopfes und die Hebung des Armes bis zur Horizontalen können trotzdem ausgeführt werden.

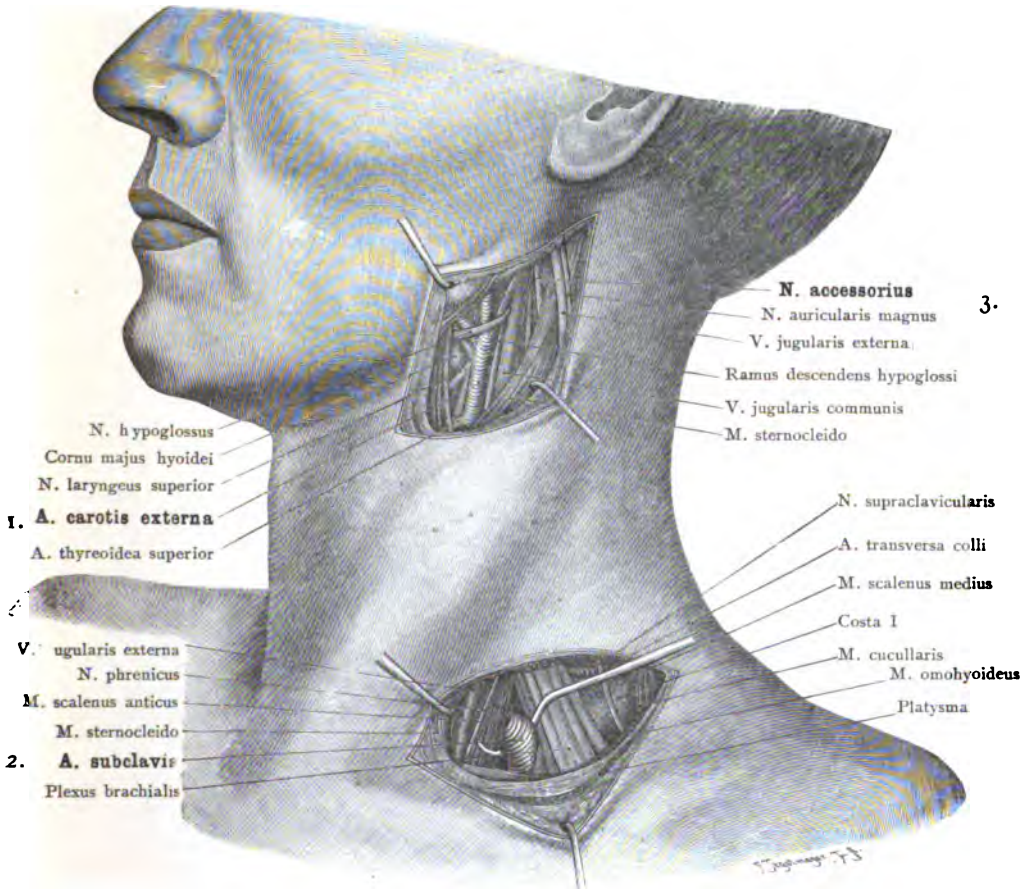

Fig. 112. 1. Ligatur der Carotis externa mit den Ursprüngen der A. lingualis, A. maxillaris externa (vorne) und A. occipitalis (hinten). 2. Ligatur der A. subclavia. 3. Freilegung des Nervus accessorius.

Der Nervus accessorius (Fig. 112) geht oben am Halse unter dem oberen Drittel des Sternocleidomuskels rückwärts vor der Vena jugularis interna herunter, um Aeste abzugeben zum Musc. sternocleido und zum Musc. cucullaris. Bei Krampfzuständen, welche auf diese beiden Muskeln beschränkt sind, gibt die Dehnung oder Ausreißung

des Nerven schöne Erfolge. Noch wichtiger ist es, ihn bei Operationen im Bereich des oberen Endes des Sternocleido zu schonen, zumal bei den so häufigen Drüsenexcisionen an dieser Stelle. Als Schnitt zur Freilegung des Nerven oberhalb des Abganges des Sternocleidoastes benutzt man die Portio mastoidea unseres Normalschnittes von der Spitze des Warzenfortsatzes bis unter den Kieferwinkel und zieht nach Abhebung der Vena jugularis externa und des Nervus auricularis magnus den Musc. sternocleido kräftig rück-

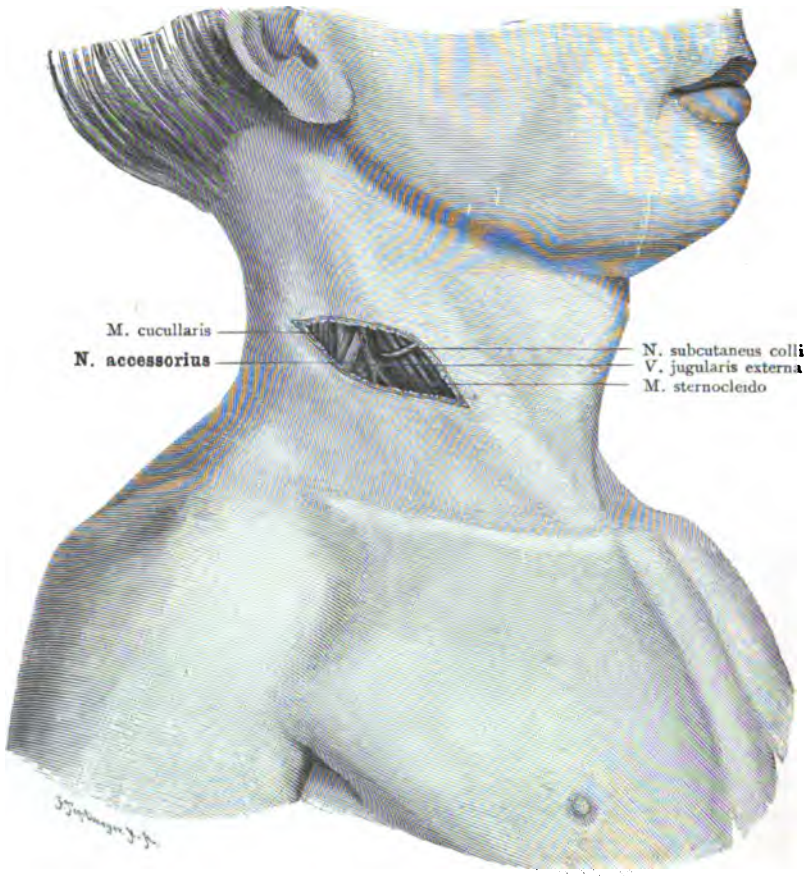

Fig. 113. Freilegung des N. accessorius in der Mitte des Halses.

wärts. Der Nerv geht in wohlcharakterisiertem Verlauf vom deutlich fühlbaren vorderen Umfang des Querfortsatzes des Atlas schräg rück- und abwärts unter den Musc. sternocleido, dessen Unterfläche er enge anliegt, abwärts. Die Arteria occipitalis geht über den Nerven herüber nach rückwärts; der unterste Facialast zu den Kinnmuskeln kann unter dem oberen Wundrand zum Vorschein kommen und ist

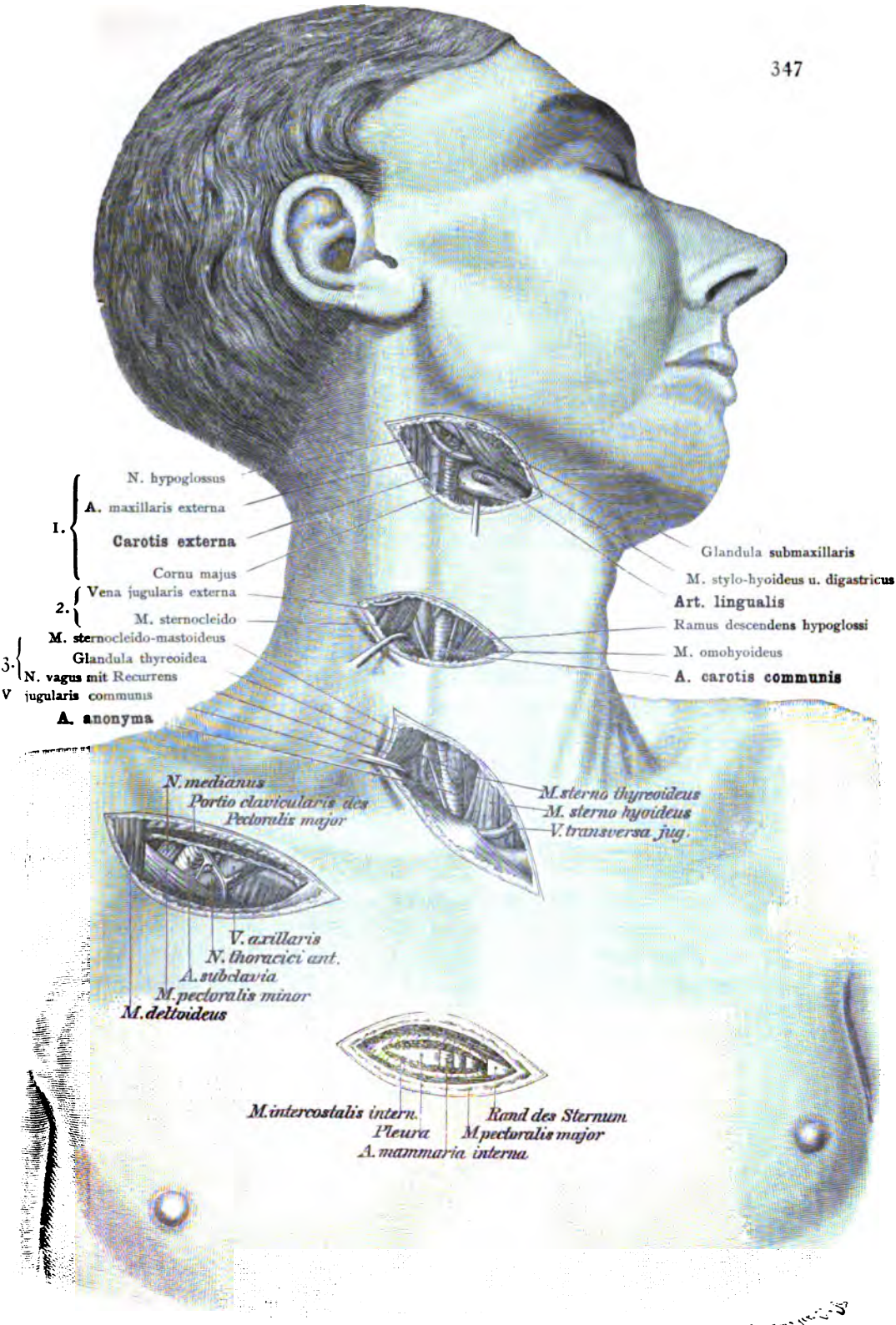

Fig 114. 1. Ligatur der Arteria lingualis über dem Zungenbein. 2. Ligatur der Carotis communis in der Höhe des Ringknorpels. 3. Ligatur der Arteria anonyma. 4. Ligatur der A. subclavia unter dem Schlüsselbein. 5. Ligatur der A. mammaria interna.

zu schonen. Nach oben hin ist der Nerv vom hinteren Bauch des Musc. digastricus gedeckt. Vorn läuft dem Nerven parallel die Art. cleidomastoidea (aus der Carotis externa).

Leichter ist die Freilegung des Nerven unterhalb, resp. am hinteren Rande des Musc. sternocleido. Querschnitt nach Fig. 113 durch Haut und Platysma unter der Mitte des letztgenannten Muskels. Die über denselben herabgehende Vena jug. externa wird nach vorn gezogen, der über den Hinterrand des Muskels nach vorn sich herumschlagende N. subcutaneus colli unberührt gelassen. Nach Spaltung der Fascie erscheint der schräg rückwärts vom Hinterrand des Sternocleido zum Vorderrand des Cucullaris und zwar an der tiefen Fläche dieser Muskeln verlaufende Nerv.

19. Nervus hypoglossus (Fig. 114).

Wie beim Nervus facialis erwähnt, ist behufs Nervenpfropfung in neuester Zeit der Verbindung mit dem Nervus hypoglossus der Vorzug gegeben worden.

Die Stelle, an welcher man den Nervus hypoglossus am sichersten findet, befindet sich an der Außenseite des Anfangsteils der Art. carotis externa, welche er umfängt. Von hier aus kann man ihn auch bei Gefahr einer Mitverletzung bei Geschwulstexstirpation am leichtesten verfolgen, um ihn zu schonen.

Der Schnitt zu seiner Freilegung fällt mit dem Schnitte (mittlerer Teil unseres Normalschnittes für das obere Halsdreieck)¦ zusammen, wie er für Ligatur der Carotis externa benutzt wird (vergl. hierzu Fig. 114). Nach Spaltung von Haut, Platysma und Fascie wird der Sternocleido-Vorderrand freigemacht unter Schonung der Vena jugularis externa und des Nervus auricularis magnus und rückwärts gezogen. Die Vena facialis communis wird nach rückwärts gezogen und es erscheint die Carotis externa, die unterhalb ihrer Aeste (bloß die Thyreoidea superior geht unterhalb ab) vom Hypoglossus von hinten außen herum umfangen wird, um dann unter dem vereinigten Digastricus und Stylohyoideus sich einzusenken auf die Vorderfläche des Musc. hyoglossus.

H. Rückenmarksnerven.

a) Die 4 oberen Halsnerven (Fig. 115).

Operationen an den 4 oberen Halsnerven kommen in Frage bei Krämpfen im Bereich der Nackenmuskulatur, speziell bei Drehkrampf des Kopfes, sowie bei Occipitalneuralgie. Wir haben für Torticollis spasticus eine Methode der Myotomie angegeben, welche dasselbe

leistet wie die Nervendurchtrennung, ohne wie diese eine definitive Lähmung der Nackenmuskeln zu hinterlassen.

Will man gründlich vorgehen bei Krampf sowohl als bei schweren und hartnäckigen Neuralgien, welche nicht auf das Gebiet eines einzelnen Nerven lokalisiert werden können, so muß man die Austrittsstelle der Nerven aus dem Wirbelkanal zugänglich machen. Dies bewerkstelligt KRAUSE mit folgendem Vorgehen:

Schnitt unterhalb der Spina occipitalis beginnend quer am Hinterhaupte lateralwärts bis zum Ansatz des Sternocleido, von hier abwärts am Hinterrande des letzteren Muskels bis in die Höhe eines Horizontalschnittes durch das Zungenbein. Der obere Schnitt trennt Cucullaris, Splenius und Semispinalis capitis an ihren Kopfansätzen, was ziemlich blutig ist. Nervus occipitalis major und tertius werden dabei durchschnitten, wo sie gegen das Hinterhaupt heraufgehen.

Wird der Haut-Muskellappen medialwärts geschlagen, so erscheint die tiefe Nackenmuskulatur, speziell das von Rectus capitis major, Obliquus capitis superior und inferior gebildete Dreieck, lateral begrenzt von dem schräg vorwärts aufsteigenden M. longissimus capitis.

In dem erwähnten Dreieck tritt der erste Halsnerv (Nervus suboccipitalis) zwischen Hinterhaupt und Atlas unter der quer nach dem Foramen magnum medianwärts ziehenden Art. vertebralis zu Tage. Dieser Nerv ist wesentlich motorisch, wird daher hauptsächlich bei Krampfzuständen durchschnitten. Nach KRAUSE liegt das Ganglion dieses Nerven außerhalb des Wirbelkanals.

Unterhalb des M. obliquus cap. inf. liegt der stärkere 2. Halsnerv, der Occipitalis major, dessen starker hinterer Ast das ganze Hinterhaupt sensibel versorgt. Er ist an seinem über die Rückfläche des M. obl. cap. inf. aufsteigenden Verlauf leicht kenntlich. Auch das Ganglion dieses Nerven soll nach KRAUSE extravertebral liegen, d. h. nach Durchtritt zwischen Atlas und Epistropheus.

Senkrecht unter dem 2. Ast tritt der 3. Halsnerv zwischen Epistropheus und 3. Halswirbel rückwärts und gibt als Hauptempfindungsnerven den Occipitalis tertius medianwärts und den Occipitalis minor lateral aufwärts ab.

Der 4. Halsnerv sendet seine sensiblen Aeste abwärts, hat also mit Occipitalneuralgie nichts mehr zu tun, auch mit Nackenkrämpfen bloß indirekt, insofern M. longus colli und scalenus die Bewegungen der Halswirbelsäule beeinflussen.

Wir finden das KRAUSEsche Verfahren recht schwierig und verletzend. Es wird auch nicht oft eine Occipitalneuralgie vorkommen, welche die 3 obersten Cervicalnerven wirklich alle betrifft. Der hintere (N. suboccipitalis) wie der vordere Ast des Cervicalis I ist ja rein motorisch. Es kann sich also wohl in der Regel bloß darum

handeln, den 2. (dessen hinterer sensibler Ast der N. occipitalis major ist, dessen vorderer noch zur Bildung des N. occipitalis minor beiträgt), sowie den 3. Cervicalnerven (dessen hinterer Ast der Occipitalis tertius ist, dessen vorderer den Occipitalis minor bilden hilft und hauptsächlich Auricularis magnus und Cutaneus colli bildet) zusammen freizulegen.

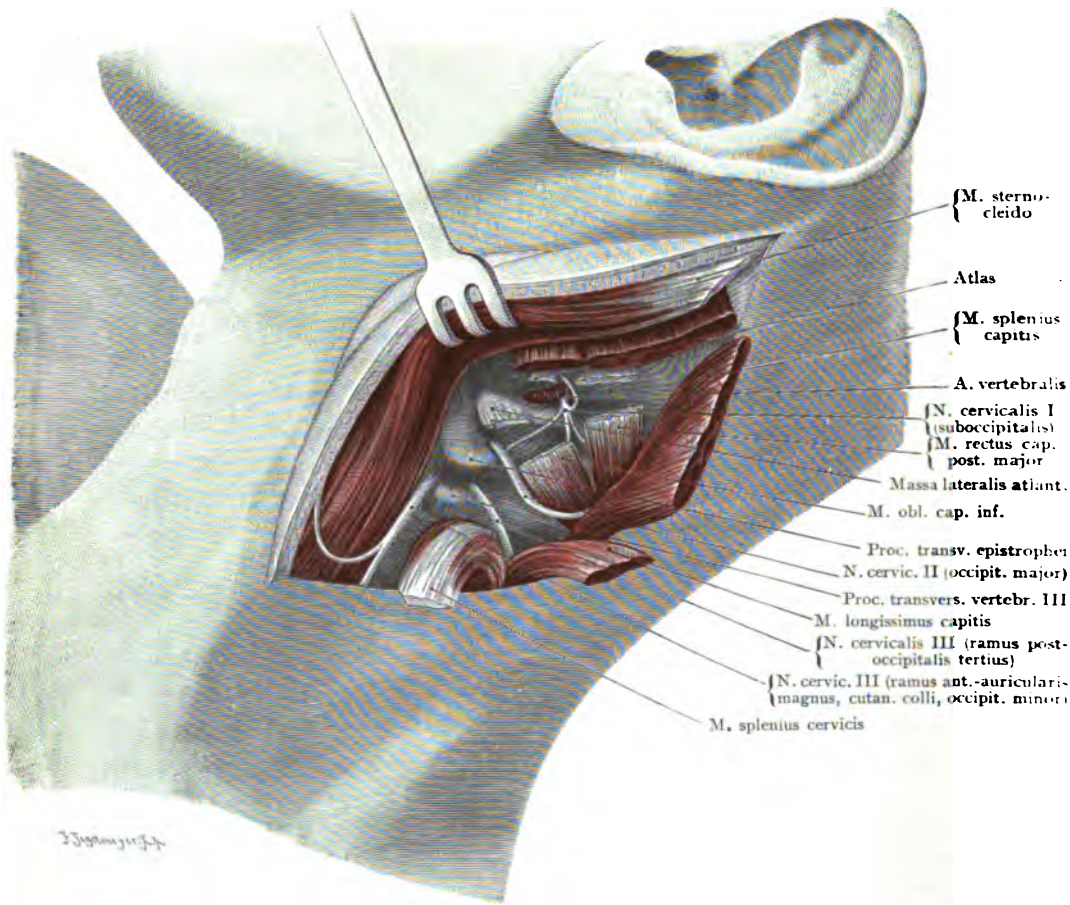

Fig. 115. Zur Freilegung der 3 obersten Halsnerven mittelst Schnitt am Hinterrande. Musc. sternocleido mastoideus. Die Querfortsätze des Halswirbels, an denen die Muskelansätze sind, sind sichtbar.

Dies geschieht am besten in folgender Weise: Schnitt vom Processus mastoideus am Hinterrand des Sternocleido abwärts durch Haut und Fascie. Der Muskel wird nach vorn gezogen. Schon jetzt sieht man feine Nervenäste den Hinterrand des Sternocleido um-

greifend. Es erscheinen die schräg voraufwärts strebenden Fasern des Splenius capitis et cervicis. Sie werden senkrecht zu ihrem Verlauf gespalten, ebenso der Longissimus capitis. Der starke Semispinalis capitis wird medianwärts gezogen und bleibt nach hinten, ebenso der Levator scapulae.

Jetzt sieht man in Verfolgung der vorerwähnten Aeste des 3. Halsnerven den Stamm des letzteren unter dem vorragenden Querfortsatze des Epistropheus herunterkommen und den vorderen Ast über den M. scalenus medius abwärts, den hinteren (Occipitalis minor) rückwärts senden.

Nach Trennung der Ansätze des Levator an den Querfortsätzen, resp. Vorwärtsziehen derselben sieht man das Muskelfleisch des starken kurzen M. obliquus cap. inferior, um dessen lateralen Rand sich der N. occipitalis major herumschlägt. In Verfolgung dieses Nerven findet man die Austrittsstelle über und hinter dem Querfortsatz des Epistropheus. Der genannte Muskel ist event. zu trennen.

Trennt man noch den Obliquus capitis superior, so kann man (was wohl sehr selten nötig) zwischen dem deutlich fühlbaren Bogen des Atlas und dem Hinterhaupt die Austrittsstelle des 1. Cervicalnerven resp. den N. suboccipitalis als hinteren Ast freilegen.

20. Nervus occipitalis major (Fig. 115 und 116).

Als sensibler Hauptnerv des Nackens resp. Hinterhauptes spielt der Occipitalis major die erste Rolle bei Neuralgien; seine isolierte Freilegung und Exeresis hat daher ihre Berechtigung.

Der Nervus occipitalis major (hinterer Ast des Cervicalis II) tritt, nachdem er den M. semispinalis capitis durchbohrt hat, am lateralen Rande des M. cucullaris an die Oberfläche. Man findet bei der Unterbindung der Arterie den Nerven meistens daneben medianwärts, beide Gebilde einander entgegenstrebend.

Will man den Nerven weiter zentralwärts aufsuchen und dehnen bei Neuralgien, so muß der Schnitt tiefer gemacht werden (Fig. 116): Schnitt quer in der Höhe des stark vorragenden gespaltenen Dorns des Epistropheus von der Medianlinie lateralwärts. Im lateralen Winkel des Schnittes erscheint der hintere Rand des M. sternocleido und demselben entlang der N. occipitalis minor. Der verhältnismäßig dünne Cucullaris wird durchschnitten, unter und nach außen von ihm wird der starke Splenius capitis mit schräg aus- und aufwärtssteigenden Fasern, zuletzt der gerade aufsteigende kräftige M. semispinalis, getrennt, bis der tief gelegene nach außen und etwas aufwärts aufsteigende M. obliquus capitis superior und inferior zu Tage tritt. Auf letzterem erscheint der starke Nerv, welcher über dem lateralen unteren Rand des Muskels heraufkommt, median- und aufwärts

zieht. An dieser Stelle gibt der wesentlich sensible Nerv noch motorische Aeste zu den Nackenmuskeln ab. Der an dem lateralen

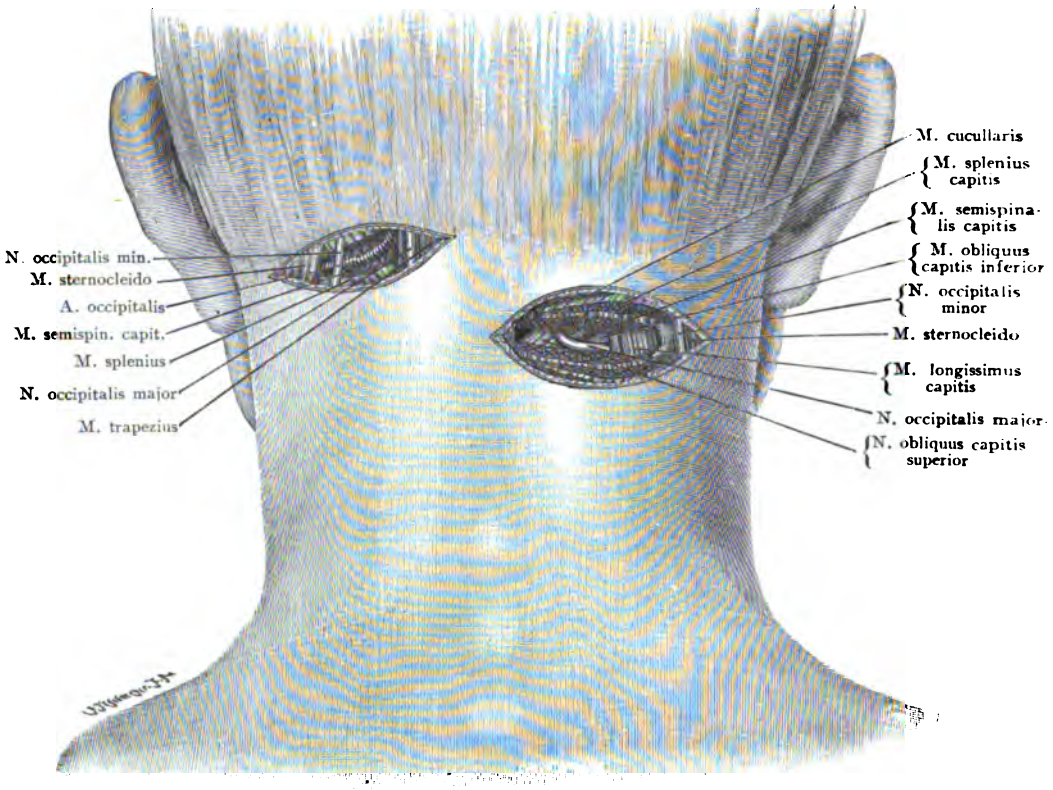

Fig. 116. 1. Lig. art. occipitalis. Freilegung des N. occipitalis. 2. Nervus occipitalis major.

Rande des M. semispinalis schräg abwärts ziehende M. longus capitis kann geschont werden. Besser als dieses Verfahren ist das soeben für die 3 oberen Halsnerven geschilderte in voriger Nummer (H. a).

21. Nervus occipitalis minor (N. auricularis magnus, N. cutaneus colli). (Fig. 113.)

Die 3 in der Ueberschrift genannten Nerven gehen nebeneinander um die Mitte des Hinterrandes des M. sternocleido herum, um sich nach Art eines Pes anserinus auf die Seite des Halses nach vorne und nach oben auszubreiten. Man kann alle 3 Nerven leicht zu Gesicht bekommen, wenn man am Hinterrand des Sternocleido dessen mittlerem Drittel entprechend durch Haut, Platysma und Fascie den Muskelrand freilegt. Sie sind hier der Leitungsanästhesie zugänglich und können eventuell auch der Reihe nach gedehnt werden, da es sich um rein sensible Nerven handelt, welche die ganze Halsseite versorgen.

Zieht man den Sternocleido nach vorne samt den darunterliegenden großen Gefäßen und dringt am Vorderrand des Splenius mit Longissimus capitis et colli und des Levator scapulae in die Tiefe ein, so kann man unterhalb des Ansatzes des Scalenus medius am Querfortsatze des Epistropheus die Austrittsstelle des 3. Cervicalnerven, welchem die genannten 3 Aeste wesentlich angehören, samt dem N. occipitalis tertius einem Eingriffe zugänglich machen (vergl. Schilderung unter H. a).

Der N. occipitalis minor kann, wie Fig. 116 zeigt, auch am Hinterhaupt zugänglich gemacht werden, gleichzeitig mit der Arteria occipitalis.

22. Nervus cervicalis IV (Nervi supraclaviculares, N. phrenicus).

Neuralgien des 4. Cervicalnerven (wie des 3.) kommen bei malignen Tumoren des Halses vor, sind z. B. bei Struma maligna häufig und dürften gelegentlich zur operativen Inangriffnahme des 4. Cervicalnerven auffordern. Indes ist hier zu bedenken, daß der 4. Cervicalnerv (zum Teil schon der 3.) die Hauptäste zum N. phrenicus liefern, welcher natürlich nicht geschädigt werden darf.

Das Hauptinteresse für den 4. Cervicalnerven liegt vielmehr in der genauen Lokalisierung des N. phrenicus resp. in dessen Freilegung behufs Schonung bei Operationen am Halse.

Glücklicherweise hat der N. phrenicus einen sehr genau charakterisierten Verlauf, der es möglich machen würde, ihn zu isolieren, um die sensiblen Hauptzweige des 4. Cervicalnerven allein zu treffen. Er wendet sich auf die Vorderfläche des gut fühlbaren M. scalenus anticus und geht über dessen Ansatz an der ersten Rippe medialwärts herüber in den Thorax hinein.

An dieser Stelle ist er sicher kontrollierbar, an dieser Stelle macht man ihn auch behufs Phrenicusfaradisation zugänglich bei Atemstillstand. Wir haben bei Kollaps in der Narkose bei langer und eingreifender Operationen die Atmung lange genug (bis 20 Minuten) vollkommen kräftig erhalten können durch Faradisation abwechselnd des einen und anderen Phrenicus mit kräftigen Strömen, bis sie sich spontan wieder einstellte (unter Mitbenutzung blutdruckhebender Mittel, wie Kochsalzwasserinfusion).

b) Die unteren 4 Halsnerven (Plexus brachialis).

Der Plexus brachialis, aus den untersten Halsnerven (5—8) gebildet, mit einem Zuzug aus dem 4. Cervicalis, dem starken N. dorsalis I und einem Ast des N. dorsalis II, liegt in charakteristischer Weise, leicht kenntlich und zugänglich in der Fossa supraclavicularis.

Seine Freilegung fällt ganz mit der Methode der Ligatur der Arteria subclavia über dem Schlüsselbein zusammen. Man vergl. Fig. 117.

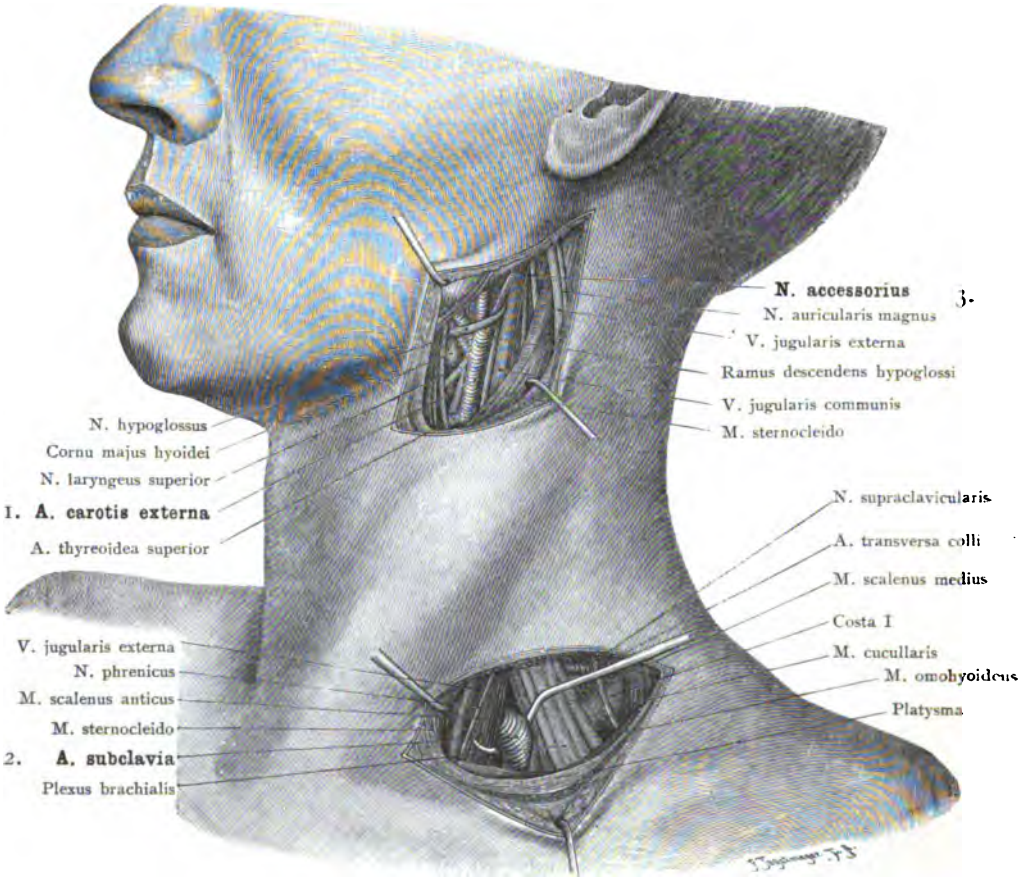

Fig. 117. Ligatur der Carotis externa mit den Ursprüngen der A. lingualis, A. maxillaris externa (vorne) und A. occipitalis (hinten). 2. Ligatur der A. subclavia. 3. Freilegung des Nervus accessorius.

Der Plexus tritt zwischen Scalenus anticus und medius durch, wie die Arteria subclavia, liegt der Hauptsache nach oberhalb der Arterie, zu einem kleinen Teile hinter derselben auf der ersten Rippe.

Der Plexus kann hier gedehnt werden bei Krampfzuständen im Bereich des Armes, wie von NUSSBAUM und BILLROTH mit die ersten Versuche mit Nervendehnung hier gemacht worden sind.

Vor dem Plexus liegt der M. omohyoideus und im Fettgewebe die Art. cervicalis superficialis und transversa scapulae. Die starke Art. transversa colli durchbohrt den Plexus. Unter den Aesten des

Plexus haben die zahlreichen kurzen Muskelzweige zu den M. scaleni, Levator scapulae, Serratus anterior, Subclavius kein Interesse für chirurgische Eingriffe. Nur diejenigen Zweige, welche isoliert noch gut erkennbar sind, bedürfen spezieller Erwähnung.

23. Nervi thoracales anteriores

zu M. pectoralis minor und major müssen berücksichtigt werden bei der Ligatur der Art. axillaris dicht unter der Clavicula, da sie hier über die Arterie herablaufen. Sie sind dargestellt bei Ligatur der Axillaris.

24. Nervus subscapularis und thoraco-dorsalis.

Diese Nerven versorgen den M. subscapularis und latissimus und müssen bei Ausräumung der Axilla wegen carcinomatöser und sarkomatöser Drüsenerkrankungen besonders berücksichtigt werden. Ueber ihre Lage und Freilegung gibt Fig. 118 die nötige Auskunft, da die Nerven die gleichnamigen Arterien begleiten.

25. N. thoracalis longus.

Dieser Nerv (für den Serratus anterior) ist bei Freilegung der Arteria thoracalis longa in seinem charakteristisch vertikalen Verlauf über den M. serratus anterior von der Axilla herab sehr leicht sichtbar und läßt sich bei Operation von Axillartumoren schonen. Vergl. Ligatur der Art. thoracalis longa

26. Nervus axillaris.

Der Nervus axillaris hat eine besondere Wichtigkeit, weil er vermöge seiner Lage Schädigungen, sowohl durch heftige Zerrung bei abduciertem Arm als durch Druck in der Axilla (durch Krücken, durch den luxierten Humeruskopf) besonders ausgesetzt ist. Seine Schädigung bedingt Lähmung des M. deltoideus und kann auch neuralgische Beschwerden durch Beteiligung des Ramus cutaneus brachii lateralis (an der Rück-Außenseite der Deltoideusgegend und des Oberarmes zur Folge haben.

Wir verweisen unter Reproduktion der betreffenden Abbildungen auf die Schilderung der Ligatur der Arteria axillaris von der Axilla aus und der Arteria circumflexa humeri posterior. An letzterer Stelle kann man in der Mitte des Hinterrandes des M. deltoides bei Neuralgien oder behufs Lokalanästhesierung den Hautast des Axillaris auch isoliert treffen (vergl. Kapitel Lokalanästhesie).

27. Nervus suprascapularis.

Es gibt eine Stelle, wo dieser Nerv leicht in Mitleidenschaft gezogen werden kann, nämlich da, wo er unter dem Lig. transversum

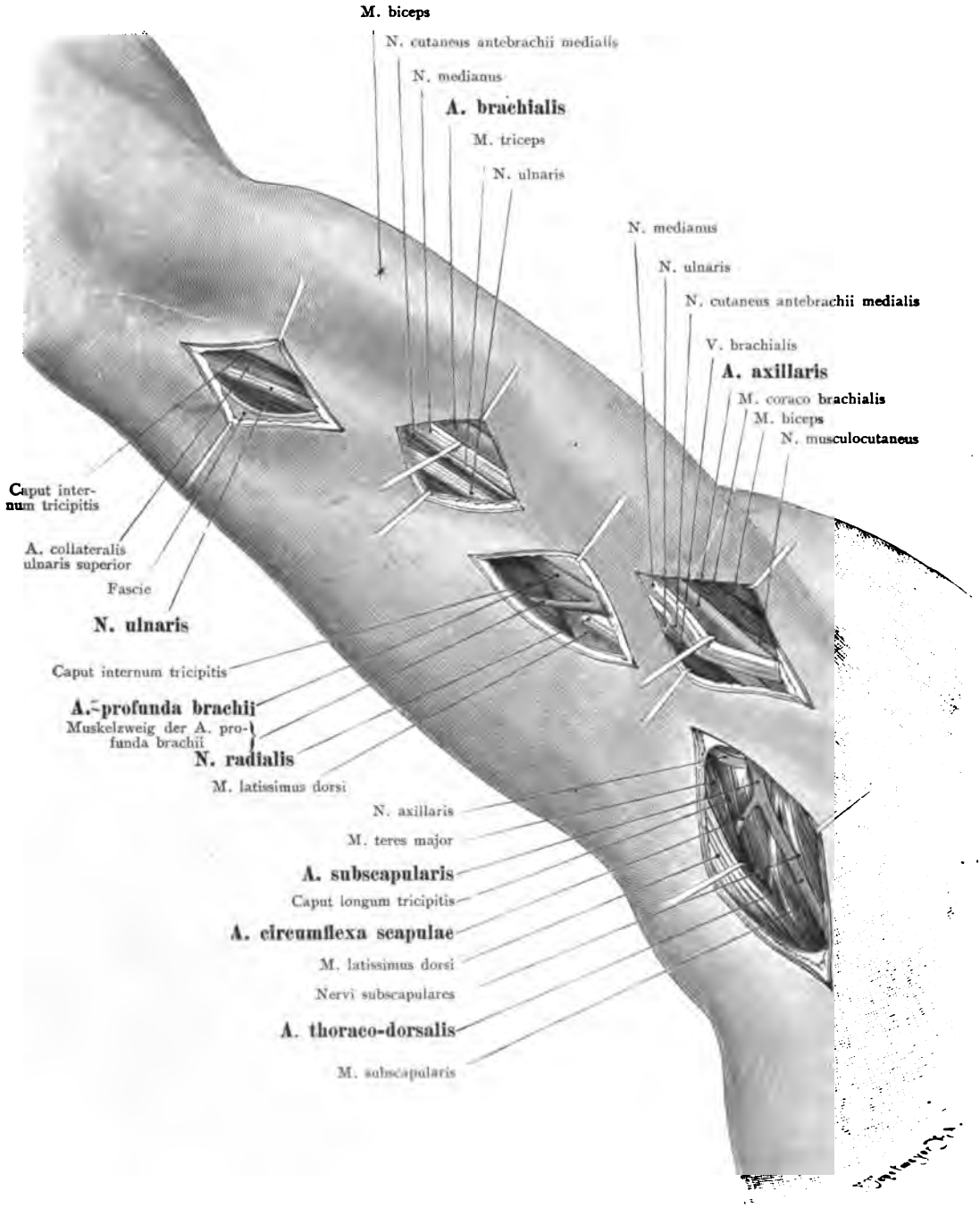

Fig. 118. A. axillaris, A. brachialis, A. profunda brachii, A. subscapularis, N. medianus, N. radialis, N. subscapularis, N. axillaris.

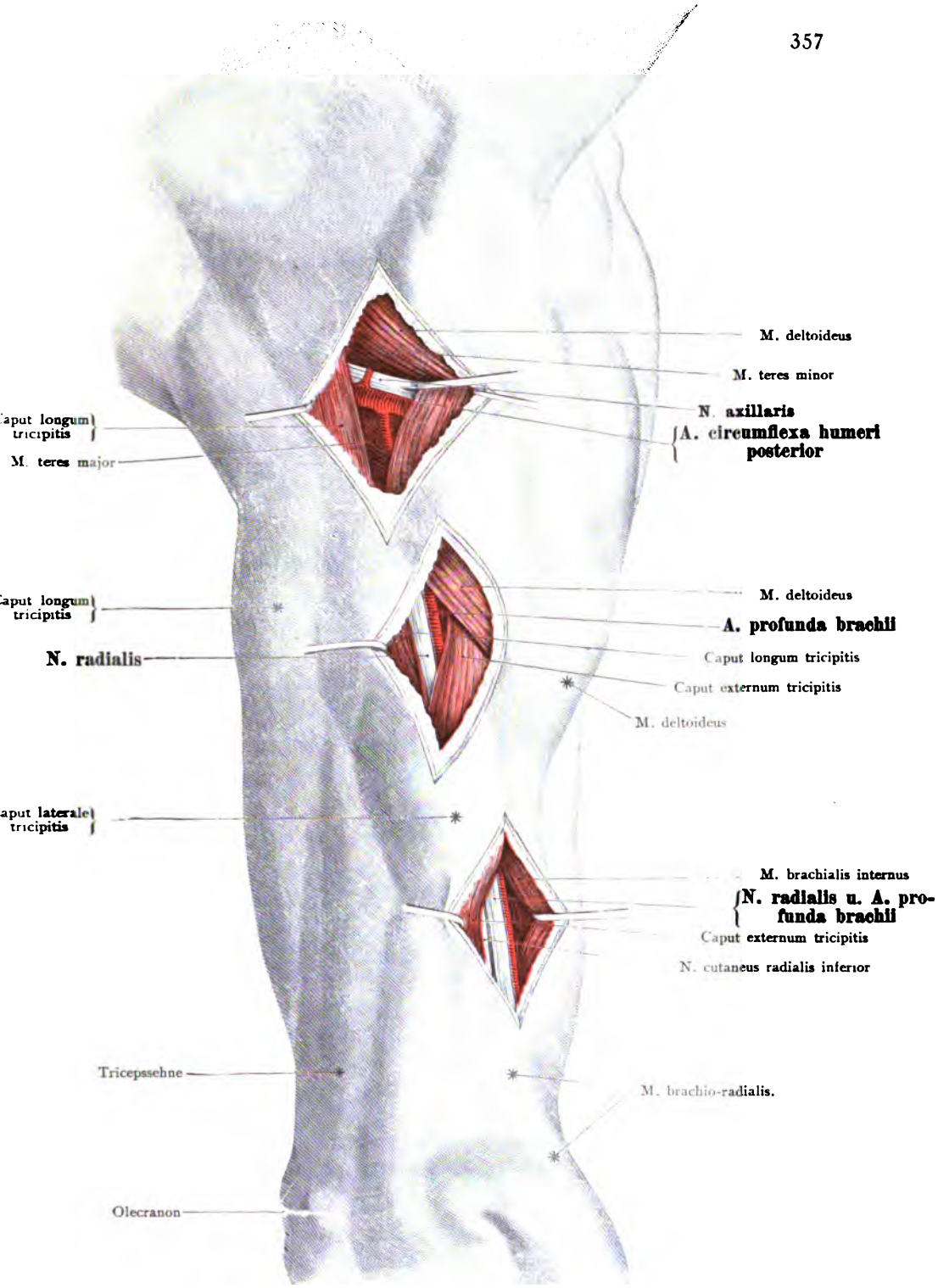

Fig. 119. 1. Lig. art. circumflexae humeri posterior und N. axillaris. 2. und 3. N. radialis und A. profunda brachii.

scapulae superius in die Fossa supraspinata getreten ist und besonders wo er aus dieser hinter dem Collum scapulae in die Fossa infraspinata tritt (unter dem Lig. transversum scap. inf.). Wenn man auf die Crista scapulae im lateralen Drittel einschneidet, die Sehne des Cucullaris trennt und den Supraspinatus stumpf abhebt, so kann man den Nerven zu Gesicht bekommen.

Er muß bei unserer hinteren osteoplastischen Schulterresektion berücksichtigt werden.

28. Nervus dorsalis scapulae.

Der Nerv zu Levator scapulae und den Rhomboidei liegt neben der Arteria dorsalis scapulae (vergl. Ligatur dieser Arterie).

Die langen, dem Arm bestimmten Aeste des Plexus brachialis sind zunächst Hautäste, welche nicht selten Sitz von Neuralgien sind.

29. N. cutaneus brachii medialis.

Dieser Nerv ist bei Erkrankungen der Axillarlymphdrüsen etc. besonders oft Sitz von Neuralgien, welche bis zum Condyleus int. humeri ausstrahlen, weil er eine Reihe von Verbindungen mit den oberen Intercostalnerven eingeht, die ihn besonders Zerrungen aussetzen. Er ist beim Vorgehen, wie es für die Arteria axillaris am Arm geschildert ist, sichtbar als der dünnste Nerv des vorderen medialen Bündels des Plexus, das der Arterie anliegt.

30. N. cutaneus antebrachii medialis.

Der Nerv ist dicker als der Cutaneus medialis brachii und ist auch an der Unterbindungsstelle für die Axillaris an ihrem unteren Ende zugänglich neben dem letzterwähnten Nerven. Genau ist seine Durchtrittsstelle durch die Fascie markiert da, wo die Vena basilica in der Mitte des Oberarmes im Sulcus bicipitalis internus durch dieselbe in die Tiefe tritt (vergl. Fig. 4, S. 29). Das Gebiet des Nerven ist die volare und ulnare Seite des Vorderarmes.

31. Nervus musculo-cutaneus.

An der Unterbindungsstelle der Arteria axillaris (Fig. 118) liegt der N. m. c. im lateralen vorderen Nervenbündel auf der Arterie hinter und nach außen vom Medianus, und ist an seiner relativ geringen Dicke leicht erkennbar.

Sehr sicher ist er aufzufinden zwischen Biceps und Brachialis internus in der Mitte des Oberarms.

Ueber der Mitte des Oberarmes.

Schnitt im Sulcus bicipitalis internus, vom Ende des Coracobrachialiswulstes abwärts. Freilegung des Muskelfleisches des Biceps und Abziehen dieses Muskels lateralwärts. Der Nerv liegt, vom Biceps gedeckt, am lateralen Rande des M. coraco-brachialis, durch welchen er durchgetreten ist, um auf die Vorderfläche des M. brachialis internus zu gelangen.

Weiter oben kann der Nerv durch Schnitt auf den Wulst des Coraco-brachialis und Eingehen zwischen diesem und dem kurzen Kopf des Biceps gefunden werden.

Unter der Mitte des Oberarmes.

Schnitt am Außenrand des Bicepswulstes, welchen man isoliert vom Brachialis internus abheben kann, unter Schonung der Vena cephalica, fingerbreit vor dem Sulcus bicipitalis externus, Spaltung der Fascie bis auf das Muskelfleisch, stumpfes Eingehen mit dem Finger unter die hintere Fläche des Biceps. Unter der dünnen Fascie des Brachialis internus liegt gegen dessen Mitte zu der Nerv. Man muß sich hüten, statt des Außenrandes des Biceps denjenigen des Brachialis internus freizulegen.

Der Hautast (N. cutaneus antebrachii lateralis) des Musculo-cutaneus, welcher die radiale Seite des Vorderarmes bis zur Basis des Daumens versorgt, ist sehr sicher zu treffen durch einen Schnitt zwischen Vena cephalica und der fühlbaren Bicepssehne in der Ellenbeuge, wo er durch die Fascie tritt (vergl. Fig. 120).

32. N. medianus.

Der N. medianus ist in seiner ganzen Länge leicht zu finden. Zunächst begleitet er, an ihrer lateralen vorderen Seite liegend, die Arteria axillaris von der Clavicula bis zur Axilla. Wir können für die Freilegung desselben auf die Schilderung der Ligatur des Axillaris unter der Clavicula, in der Axilla und auf die zugehörigen Figuren verweisen.

Sehr sicher ist auch die Stelle im Sulcus bicipitalis internus in der Mitte des Oberarms, wo er die Arteria brachialis kreuzt, vor derselben von außen nach innen gehend (vergl. Fig. 118). Der Nerv begleitet auch die Arteria brachialis in ganzer Länge, oben lateral, unten medial liegend.

In der Ellenbeuge hat sich der Medianus von der Arteria medianwärts entfernt.

Nervus medianus (Fig. 120) $^1/_2$ cm medianwärts von der Arteria brachialis am lateralen Rande des M. pronator teres. Als Unterlage des Gefäß-Nervenbündels dient der M. brachialis internus. Man hat

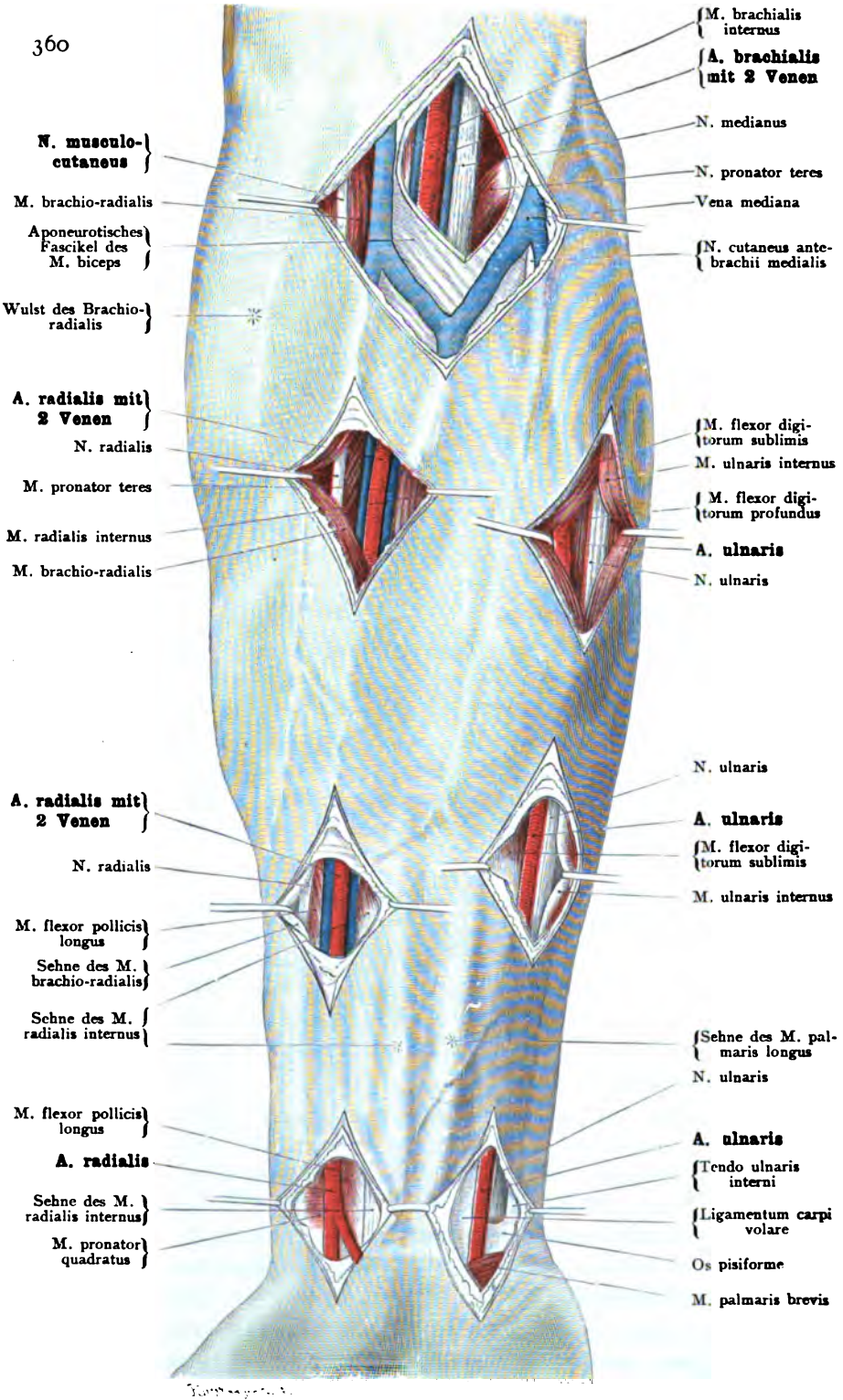

Fig. 120. A. brachialis, A. radialis, A. ulnaris, N. medianus, radialis, ulnaris, musculo-cutaneus, cutaneus antebrachii medialis.

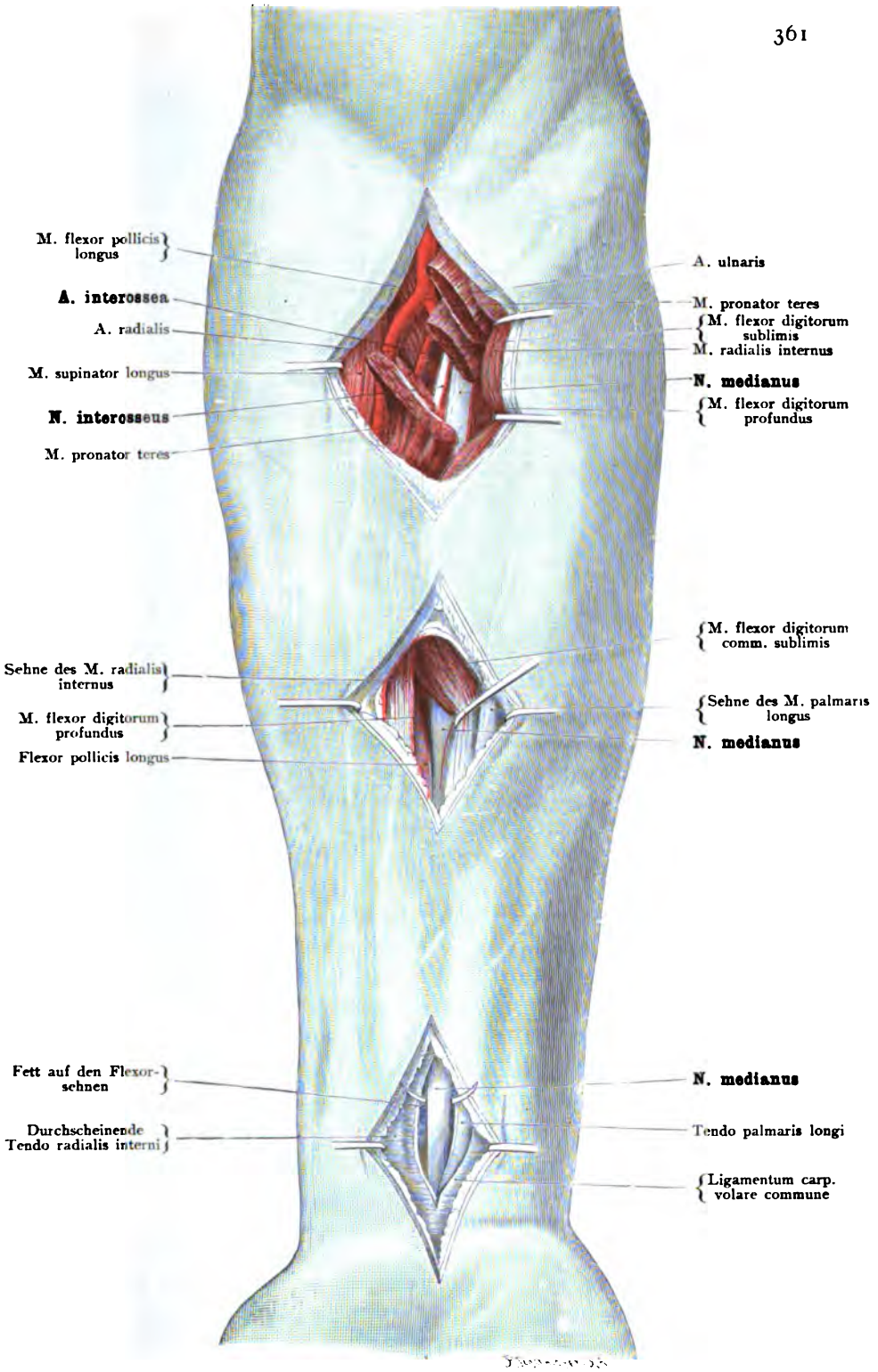

Fig. 121. N. medianus, N. interosseus und A. interossea.

bei dieser Operation zu bedenken, daß die Arterie und der Nerv aus dem Sulcus bicipitalis internus herabkommen, daß man also nicht auf der lateralen Seite der Bicepssehne in die Tiefe geht. Lateralwärts von der Bicepssehne kommt aus der Furche neben dem Muskelwulst des Supinator longus der Hautast des N. musculo-cutaneus hervor.

Auf der Volarseite des Vorderarms liegt der Medianus zwischen oberflächlichem und tiefem Flexor digitorum communis (Fig. 122).

Im oberen Drittel: Schnitt in der Furche zwischen Brachioradialis und Flexoren, wie für die Ligatur der Arteria radialis. Ulnarwärts von diesem Gefäß wird der M. pronator teres gespalten, welcher den Nerven hier bedeckt. Im oberen Teile des Schnittes sieht man den Sehnenbogen des Flexor dig. com. sublimis, unter welchen der Nerv von oben herab eintritt. Dieser sehnige Ansatz muß abwärts gespalten werden, wenn der Nerv weiter nach unten freigelegt werden soll. Radialwärts vom Medianus liegt die Arteria ulnaris, um sich aber sofort unterhalb dieses Nerven im Bogen der ulnaren Seite des Vorderarmes zu nähern, während die Arteria interossea gerade abwärts aus derselben hervorgeht, um in die Tiefe auf das Ligamentum interosseum zu treten.

Unter der Mitte: Schnitt in der Mitte des Vorderarmes zwischen M. radialis internus und palmaris longus. Im Zwischenraum dieser Sehnen tritt das Muskelfleisch des Flexor sublimis zu Tage. An seinem radialen Rande bloßgelegt, wird derselbe ulnarwärts gezogen. Der starke Nerv erscheint auf dem M. flexor digitorum profundus, von einer Arteria comes (Art. mediana) begleitet.

Oberhalb des Handgelenks: Schnitt radialwärts neben der Sehne des Musculus palmaris longus durch die Haut und Fascie. Neben dem Palmaris longus liegt radialwärts in der Tiefe der Nerv oberflächlich zwischen den Sehnen des Flexor dig. sublimis.

Von Aesten des Medianus kommen in Frage:

c) Nervi digitales volares communes.

In der Vola manus liegen die Aeste des N. medianus auf den Flexorensehnen und direkt unter der glatten Unterfläche der starken Fascia palmaris. Die beiden Bündel, in welche er sich für die 4 ersten Finger teilt, lassen sich von demselben Schnitt freilegen, welcher zur Auffindung des Arcus volaris profundus dient.

Schnitt in die Vola an der Vereinigungsstelle der beiden Ballen durch Haut und die Fascie des starken Lig. carpi volare proprium. Der starke Nerv liegt platt auf der gemeinsamen Schleimscheide der Flexoren, sich in die 2 Endäste spaltend (1. zu den Daumballen-

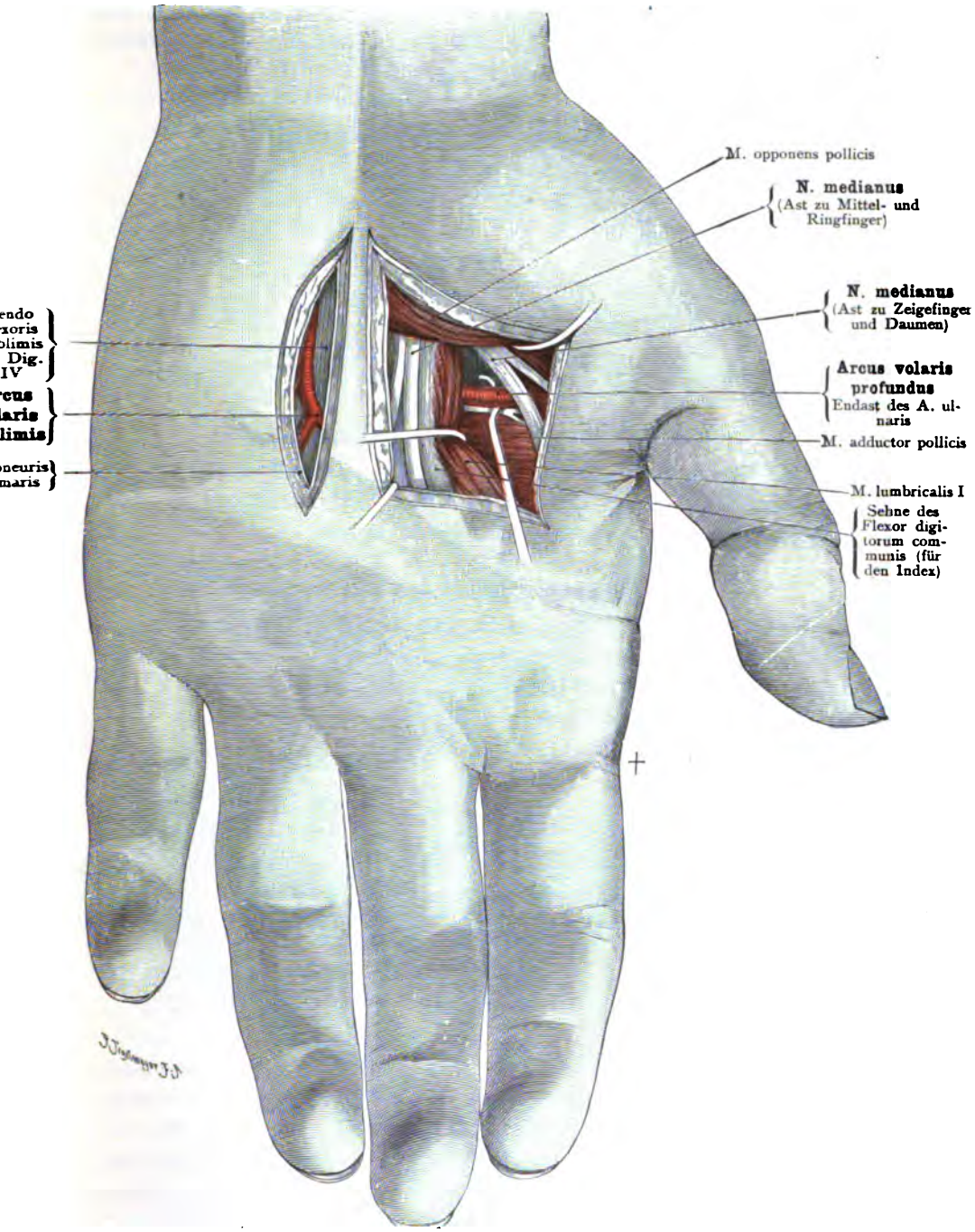

Fig. 122. Arcus volaris sublimis links. Arcus volaris profundus rechts N. medianus mit seinen 2 Hauptästen.

muskeln exkl. Adduktor und zu 3 Fingerrändern am Daumen und Zeigefinger und 2. zu 2 Lumbricales und 4 weiteren Fingerrändern vom Zeige- bis Ringfinger (vergl. Fig. 122).

d) Der Ramus interosseus mediani.

Der Nervus interosseus des Medianus (Fig. 121) geht radialwärts von dem Medianusstamm ab bei Freilegung des letzteren im oberen Drittel. Zur Freilegung des N. (und der Arteria) interosseus wird in ganz gleicher Weise vorgegangen, wie zur Freilegung des N. medianus über der Mitte des Vorderarms (Fig. 121); nach Freilegung dieses Nerven sieht man an seiner lateralen Seite in der Furche zwischen M. flexor pollicis longus und Flexor dig. com. profundus den N. interosseus auf das Ligamentum interosseum sich einsenken.

e) Nervus cutaneus palmaris.

Der Nervus cutaneus palmaris liegt in demselben Schnitt, wie der Medianus oberhalb des Handgelenks. Er durchbohrt an dieser Stelle die Fascie, um zur Vola manus zu ziehen.

f) Nervi digitales volares.

Ueber die N. d. v. communes ist oben bei Freilegung des Medianus in der Vola manus schon gesprochen. Die N. d. v. proprii des Medianus sind die stärksten sensiblen Fingernerven. Ueber ihre Lage und Zugänglichkeit gibt Fig. 123 Auskunft.

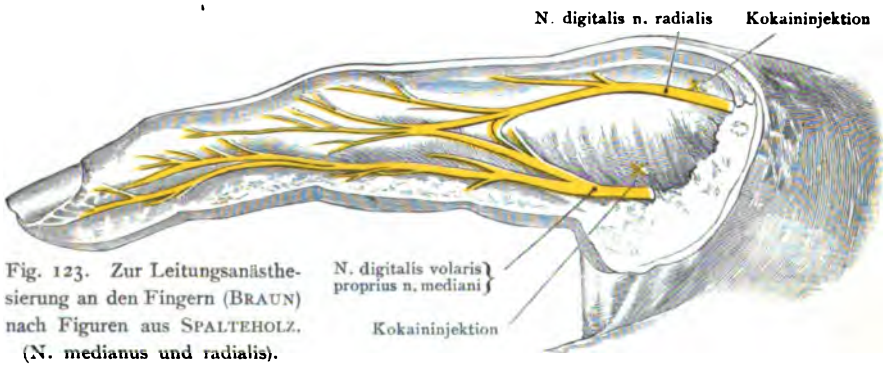

Fig. 123. Zur Leitungsanästhesierung an den Fingern (BRAUN) nach Figuren aus SPALTEHOLZ. (N. medianus und radialis).

33. Nervus ulnaris.

Der N. ulnaris liegt an der Stelle, wo die Axillararterie am Arm unterbunden wird, in dem vorderen medialen Nervenbündel auf der Arterie mit den beiden Cutanei brachii und antebrachii mediales und der unteren Medianuswurzel zusammen und ist hier leicht zu finden.

Abwärts am Oberarm liegt der Nerv im Sulcus bicipitalis internus.

Schnitt in einer senkrecht vom Epicondylus internus aufsteigenden Linie auf den Wulst des Caput internum des Triceps. Die Spaltung der starken Fascie findet hinter dem weißen Streifen statt, welcher den Ansatz des Ligamentum intermusculare kennzeichnet. Sie legt das Muskelfleisch des inneren Kopfes des Triceps frei, in dessen oberflächlichsten Fasern der Nerv liegt sowie die Arteria collateralis ulnaris superior.

Hinter dem Epicondylus medialis am Ellbogen hat der Nervus ulnaris wieder eine genau gekennzeichnete Stelle (vergl. Fig. 124):

Schnitt von hinten auf die Basis des Epicondylus internus durch Haut und Fascie; jenem dicht anliegend, neben dem medialen Rand

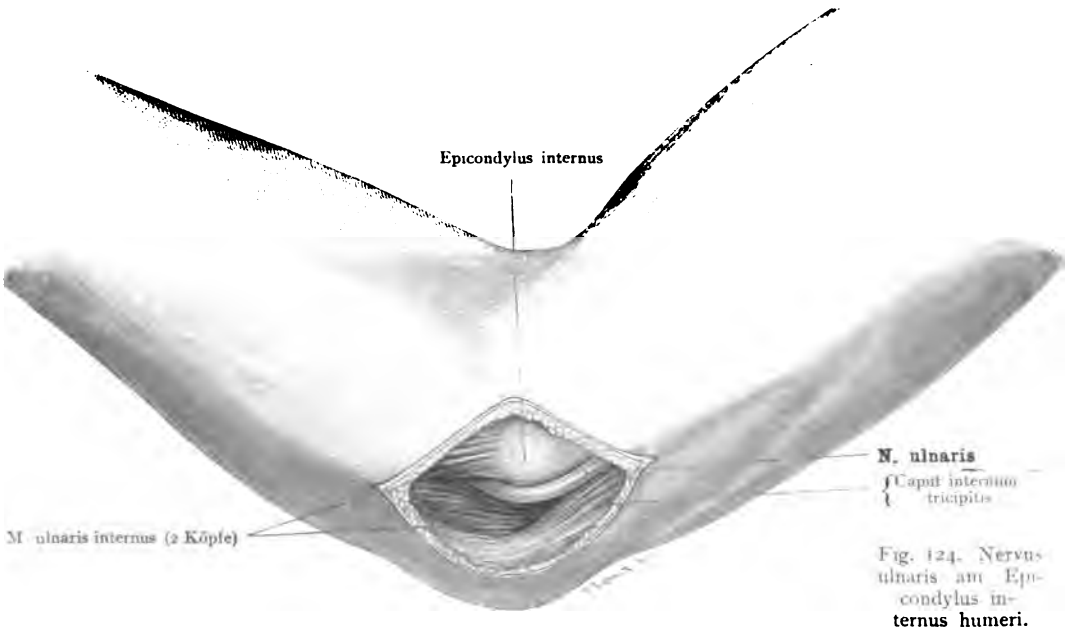

Fig. 124. Nervus ulnaris am Epicondylus internus humeri.

des Triceps liegt der dicke Nerv, nach abwärts zwischen beiden Ansätzen des M. ulnaris internus am Epicondylus und am Olecranon auf den M. flexor digitorum profundus herabtretend. Neben dem Nerven liegt der Endast der Arteria collateralis ulnaris superior.

Im oberen Drittel des Vorderarms ist der N. ulnaris der Anhaltspunkt für die Auffindung der Arteria ulnaris zwischen Flexor sublimis und profundus. Die Ligatur letztgenannter Arterie gibt also den Weg, so daß wir auf Fig. 120 verweisen können.

Ueber die Freilegung des N. ulnaris im unteren Drittel des Vorderarms gibt die Ligatur der Arteria ulnaris am unteren Drittel des Vorderarms und am Os pisiforme Auskunft.

Aeste des Nervus ulnaris.

a) Ramus cutaneus palmaris für den Kleinfingerballen kommt nur für Leitungsanästhesierung in Betracht.

b) Ramus dorsalis manus für die sensible Versorgung der ulnaren Dorsalseite von $2^1/_2$ Fingern tritt fingerbreit unter dem Proc. styloideus ulnae durch die Haut hindurch fühlbar, auf die dorsale Seite der Hand.

c) Ramus volaris manus spaltet sich oberhalb und auf der ulnaren Seite des durch die Haut deutlich fühlbaren Hamulus ossis hamati, 1 Finger breit unterhalb des Os pisiforme in der Vola manus in die unter der Palmarfascie und auf den Kleinfingerballenmuskeln nach vorne laufenden Fingeräste (zu $1^1/_2$ Finger) den Ramus superficialis und in den Ramus profundus, der in die Tiefe geht, auf die Interossei, um diese, die Lumbricales und den Adductor pollicis zu versorgen.

An der erwähnten Stelle, ulnarwärts und oberhalb des Hamulus, können diese Aeste zugänglich gemacht werden; den Endast des Ramus profundus sieht man bei Ligatur des Arcus profundus (siehe Fig. 122, S. 363).

34. N. radialis.

In der Axilla, da, wo die Arteria axillaris an ihrem unteren Ende ligiert wird, liegt der N. radialis mit dem N. axillaris in dem hinter der Arterie gelegenen Nervenbündel.

Am oberen Drittel des Oberarms.

Weiter abwärts am oberen Drittel des Oberarms fällt die Freilegung des N. radialis mit der Ligatur der Arteria profunda brachii auf der Innenseite des Oberarms zusammen (vergl. Fig. 118). Hinter der Arterie liegt der N. radialis, der, von oben über die Sehne des Latissimus herabkommend, zwischen M. anconaeus internus und longus gegen die Rückfläche des Humerus herabtritt. Man darf beim Aufsuchen nicht zu weit nach hinten gehen, sonst kommt man hinter Nerv und Arterie, die hier im Sulcus bicipitalis internus dem Knochen anliegen. Die Auflagerung des Nerven auf dem Latissimus ist für den Radialis charakteristisch.

Ueber der Mitte auf der Rückfläche (Fig. 125).

Schnitt in einer senkrecht von der Olecranonspitze aufwärts gezogenen Linie auf der Rückfläche des Oberarmes fingerbreit über dem Hinterrande des Deltoides neben dem leicht abhebbaren

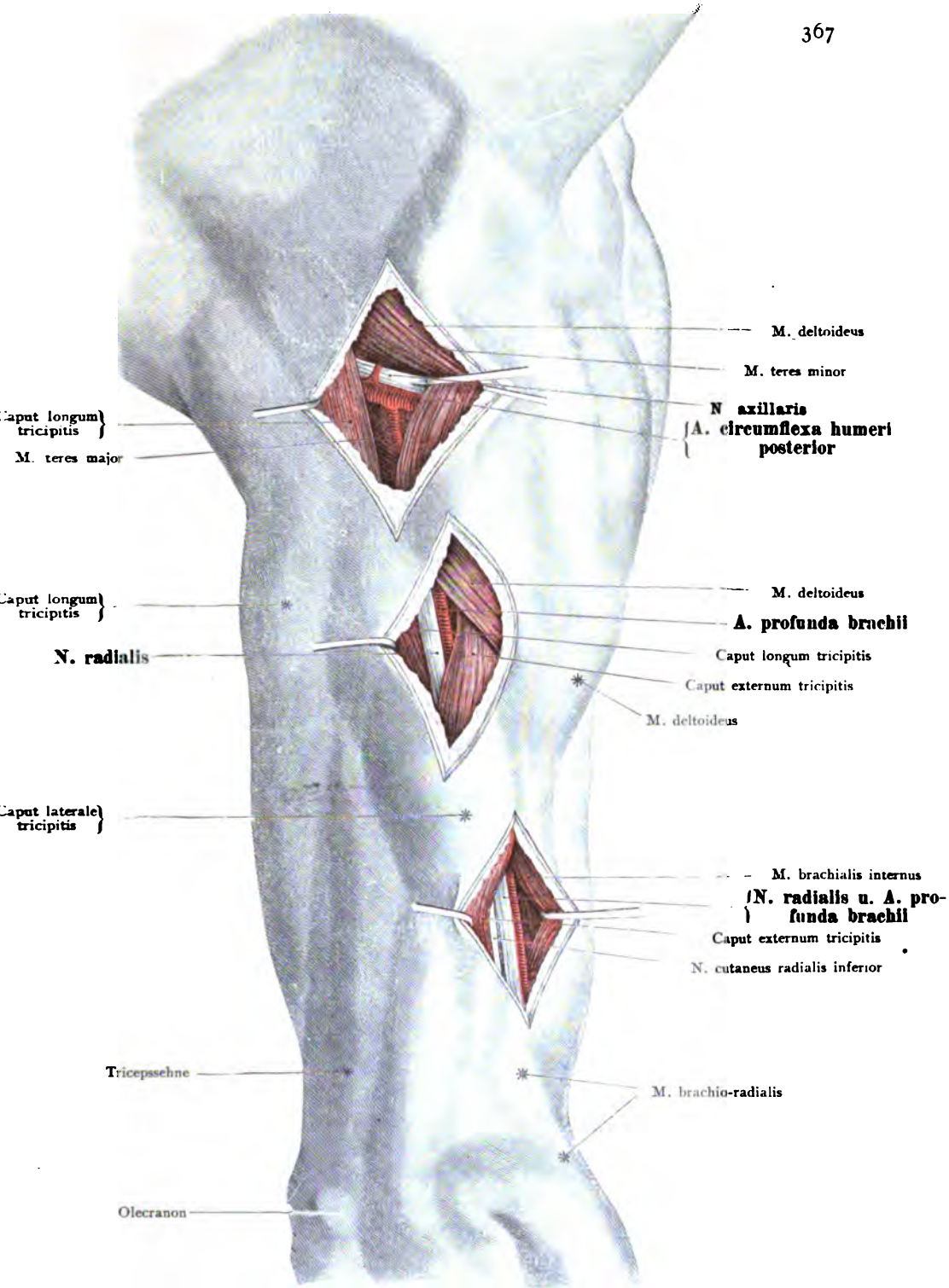

Fig. 125. 1. Lig. art. circumflexae humeri posterior und N. axillaris. 2. und 3. N. radialis und A. profunda brachii.

Wulste des langen Kopfes des Triceps. Der Schnitt beginnt unter der Höhe der hinteren Axillarfalte und dringt abwärts in das Interstitium zwischen langem und äußerem Kopf des Triceps ein, welche bis auf den Knochen stumpf voneinander getrennt werden. Der Nerv liegt zwischen den Ansätzen des inneren und äußeren Kopfes des Triceps, nachdem er am Unterrande des Latissimus dorsi unter dem langen Tricepskopf durchgetreten ist. Vor ihm liegt parallel die starke Arteria profunda brachii, ebenfalls dem medialen Umfang des Knochens anliegend.

In der Ellenbeuge liegt der Nervus radialis, und zwar der sensible und motorische Ast zusammen in der Furche zwischen M. brachioradialis und brachialis internus. Schnitt in der Verlängerung des Sulcus bicipitalis externus am Rande des Wulstes des M. brachioradialis in der Ellenbeuge. Die Vena cephalica wird abgezogen. Nach Spaltung der Fascie erscheint im unteren Teile des Schnittes neben der Bicepssehne der Nervus musculo-cutaneus, welcher die Fascie durchbohrt, um die radiale Vorderseite des Vorderarmes sensibel zu versorgen. Bei Eindringen am Außenrande des M. brachialis internus findet man auf dem Knochen den oberflächlichen und tiefen Radialisast hintereinander, unter ihnen den Endast der Arteria collateralis radialis.

Aeste des Nervus radialis.

a) Der N. cutaneus brachii posterior für die Rückfläche des Oberarms muß an der Stelle des N. radialis, wo derselbe medial über die Sehne des Latissimus dorsi heruntergeht (siehe Ligatur der Art. profunda brachii im oberen Drittel).

b) N. cutaneus antebrachii dorsalis für das Dorsum des Vorderarms, durchbohrt die Fascie im Sulcus bicipitalis externus unterhalb der Mitte des Oberarms (vergl. Fig. 5, S. 30).

c) Ramus profundus (vergl. Fig. 126).

Der tiefe Ast des Radialis versorgt die Supinatoren und Extensoren am Vorderarm motorisch. Er kann mit Sicherheit gefunden werden.

Schnitt auf der radialen Seite am hinteren Rand des Wulstes der Radiales externi zwischen diesen Muskeln und dem sehnigen Extensor digitorum communis in einer Linie vom Radiusköpfchen, welches stets deutlich fühlbar ist, auf der radialen Seite senkrecht abwärts. Spaltung der Fascie zwischen dem glänzend sehnigen Ansatz des Extensor digitorum longus und dem Muskelfleisch der Radiales externi. Abziehen der Radiales vorwärts mit stumpfem Haken. Es erscheint Fascie und Muskelfleisch des M. supinator brevis mit charakteristischer, schräg vor- und abwärtsgehender Faserung. Ungefähr 5—6 cm unter dem Radiusköpfchen tritt der

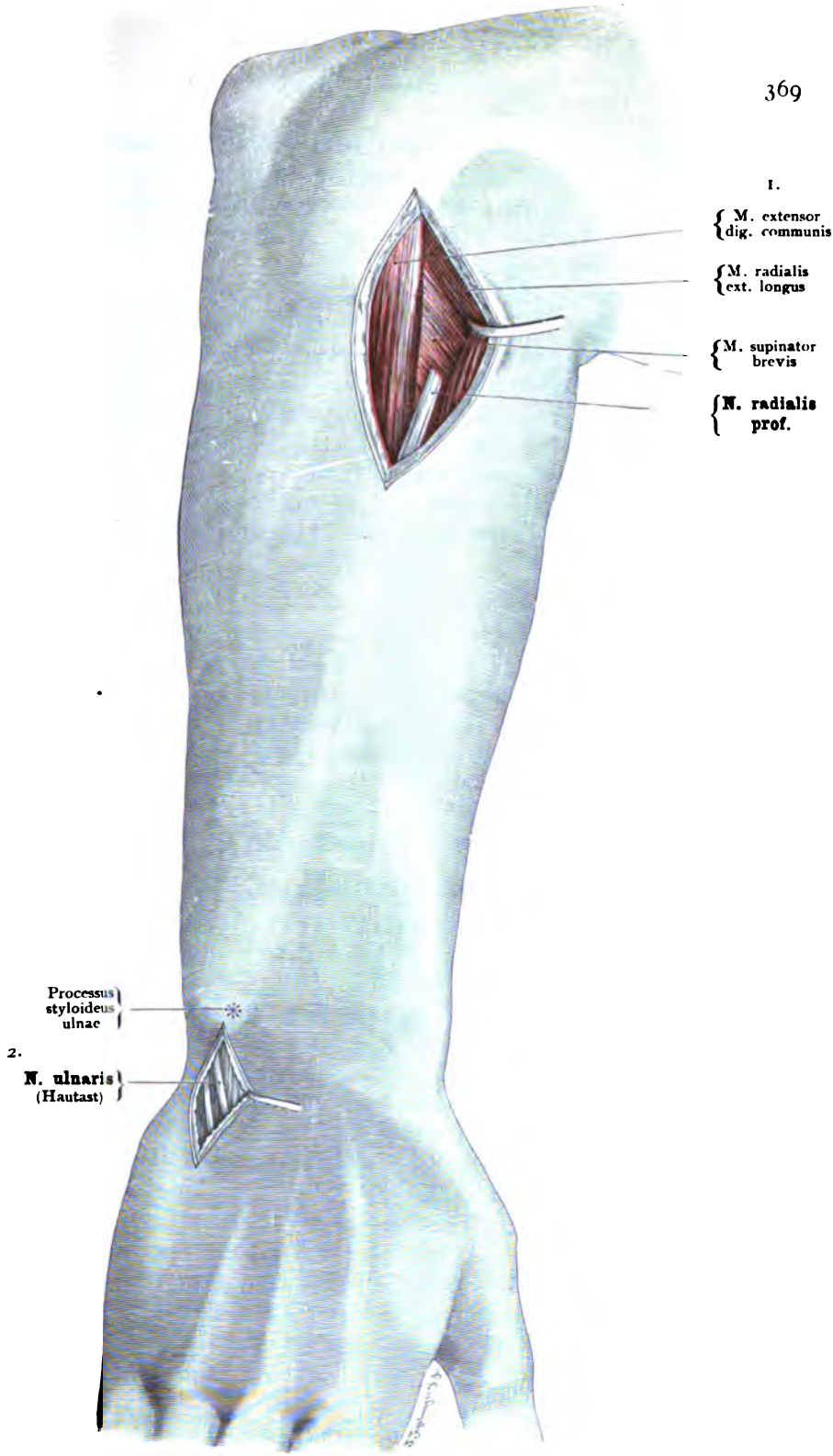

Fig. 126. 1. N. radialis (motorischer Ast) unterhalb des Radiusköpfchens.
2. Dorsalast des N. ulnaris zur Hand.

Nerv aus dem Muskel hervor, um alsbald in größere Aeste zu zerfallen. Von dieser Stelle aufwärts spaltet man den M. supinator brevis, um den Stamm des Dorsalastes der Radialis in größerer Länge freizulegen. Der Vorderarm ist gebeugt, in Mittelstellung zwischen Pro- und Supination zu halten.

Längere Aeste des Nerven ziehen zwischen Extensor communis und Radiales externi an der Rückfläche des Radius zu den Sehnen des Abductor, der Extensoren des Daumens und des Extensor indicis proprius. Einer derselben geht als N. interosseus posticus im unteren Drittel auf das Lig. interosseum und zur Handgelenkkapsel. Neben diesem langen Dorsalast des N. radialis liegt die Arteria interossea posterior, die als Zweig der Arteria interossea durch das Lig. interosseum am Unterrand des M. supinator brevis zwischen die oberflächliche und tiefe Lage der Dorsalmuskeln am Vorderarm tritt.

d) Ramus superficialis.

Der sensible Ast läuft entlang und lateral von der Arteria radialis (vergl. Fig. 120), bis er unter dem M. brachioradialis auf das Dorsum tritt im unteren Drittel des Vorderarms, um hier die Fascie zu durchbohren und $2^1/_2$ Finger der dorsoradialen Seite der Hand zu versorgen. Er ist auf der dorsoradialen Seite des unteren Radiusendes durch die Haut fühlbar.

g) Nervi thoracales.

35. Nervi intercostales.

Die 12 N. thoracales laufen als 11 Nervi intercostales (und 1 N. subcostalis) unter den Fasern des M. intercostalis externus im Zwischenrippenraum, mit Ausnahme des Anfangs und Endes, dem unteren Rande der Rippe sich nähernd, unterhalb der gleichnamigen Arterie.

Diese Nerven versorgen durch ihre hinteren Aeste, dann durch die N. cutanei laterales (Austrittsstellen in einer Senkrechten zwischen Axillar- und Mamillarlinie) und die N. cutanei anteriores am vorderen Ende der Intercostalräume und am Rectus abdominis die ganze Haut des Thorax inkl. Mamma und namentlich auch des Abdomen sowie die Muskeln.

Wenn man deshalb bei Neuralgien (am Thorax oder Abdomen!) auf der Rückfläche des Thorax die Intercostalnerven aufsucht und dehnt oder durchschneidet, so werden alle Aeste getroffen mit Ausnahme der Rami posteriores, welche man bloß durch Ablösung der Rückenmuskeln von der Hinterfläche des Wirbelbogens und der Proc. transversi trennen kann.

Der Nervus intercostalis verläuft unterhalb der Arterie zwischen

M. intercostalis internus und externus am Unterrand der Rippe. Derselbe kann in gleicher Weise wie die Arterie behufs Dehnung bei Neuralgien freigelegt werden (Fig. 127). Hat man es bloß mit

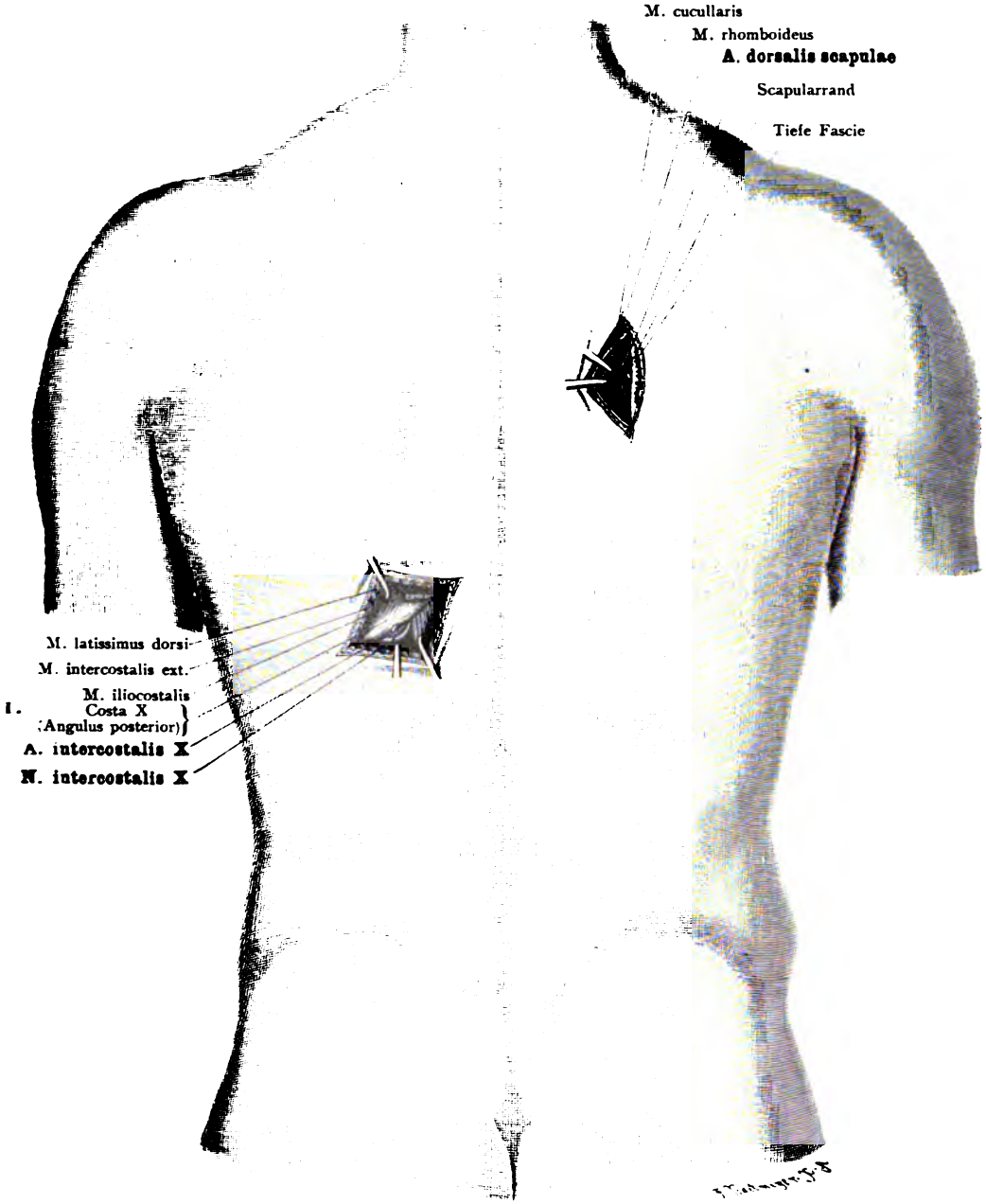

Fig. 127. 1. Freilegung der X. Rippe, der Arteria und Nervus intercostalis X. 2. Ligatur der Arteria dorsalis scapulae (Endastes der Transversa colli).

einem bestimmten Nerven zu tun, so macht man lateral vom Wulst der langen Rückenmuskeln einen Schnitt im Verlauf dieser Rippe direkt auf dieselbe und löst an ihrem unteren Rande den muskulösen M. intercostalis ext. ab und zieht den Nerven mit einem stumpfen Häkchen unter dem überhängenden Knochenrand hervor. Bei Erkrankung mehrerer Nerven wird ein senkrechter Schnitt über mehrere Rippen herüber gemacht.

h) Plexus lumbalis.

Der Plexus lumbalis bezieht seine Nerven aus den 1.—4 N. lumbalis (aus letzterem bloß teilweise) mit einer Beigabe des 12. Thoracalnerven.

Das Versorgungsgebiet der sensiblen Aeste ist nicht das Abdomen, sondern die Inguinalgegend, der laterale, vordere und mediale Teil des Oberschenkels mit dem oberen Teil der Geschlechtsteile. Hier würden sich also Schmerzen geltend machen, welche Indikation zu Eingriffen werden könnten.

36 und 37. N. iliohypogastricus und N. ilioinguinalis.

Beide Nerven treten zu Tage, wenn man mit Lendenschnitt auf die Niere losgeht und zwar liegen sie an der Vorderfläche des Quadratus lumborum, an dessen Rand sie zwischen M. obliquus internus und transversus eintreten. (Die Ausläufer der Intercostalnerven liegen auch in dieser Schicht.) Hier sind sie leicht zugänglich zu machen (vergl. das Kapitel Nephrotomie).

Der N. iliohypogastricus geht über, der N. ilioinguinalis durch den vorderen Leistenring zum Mons veneris und oberen Teil der Geschlechtsteile. Letzterer ist deshalb leichter zu erkennen und bei Operationen am Samenstrang oder Lig. rotundum lokal zu anästhesieren.

Der erstere Nerv versorgt die Haut des Oberschenkels am lateralen obersten Teil, der letztere am medialen obersten Gebiet.

38. N. cutaneus femoris lateralis

versorgt die Haut am lateralen Teil des Oberschenkels bis zum Knie. Er ist auf dem M. iliacus internus bei Freilegung der Fossa iliaca interna (vergl. Fig. 53, Ligatur der Art. iliaca comm.) leicht zu sehen und ziemlich sicher freizulegen, nachdem er über der Arteria circumflexa ilii auf den Sartoriusansatz getreten ist, wo er die Fascie durchbohrt.

Schnitt (vergl. Fig. 128) fingerbreit unter der Spina anterior superior ilii dem Ligamentum Pouparti parallel durch Haut und Fascie. Nerv unter der letzteren 2 cm unterhalb der Spina, schräg lateral

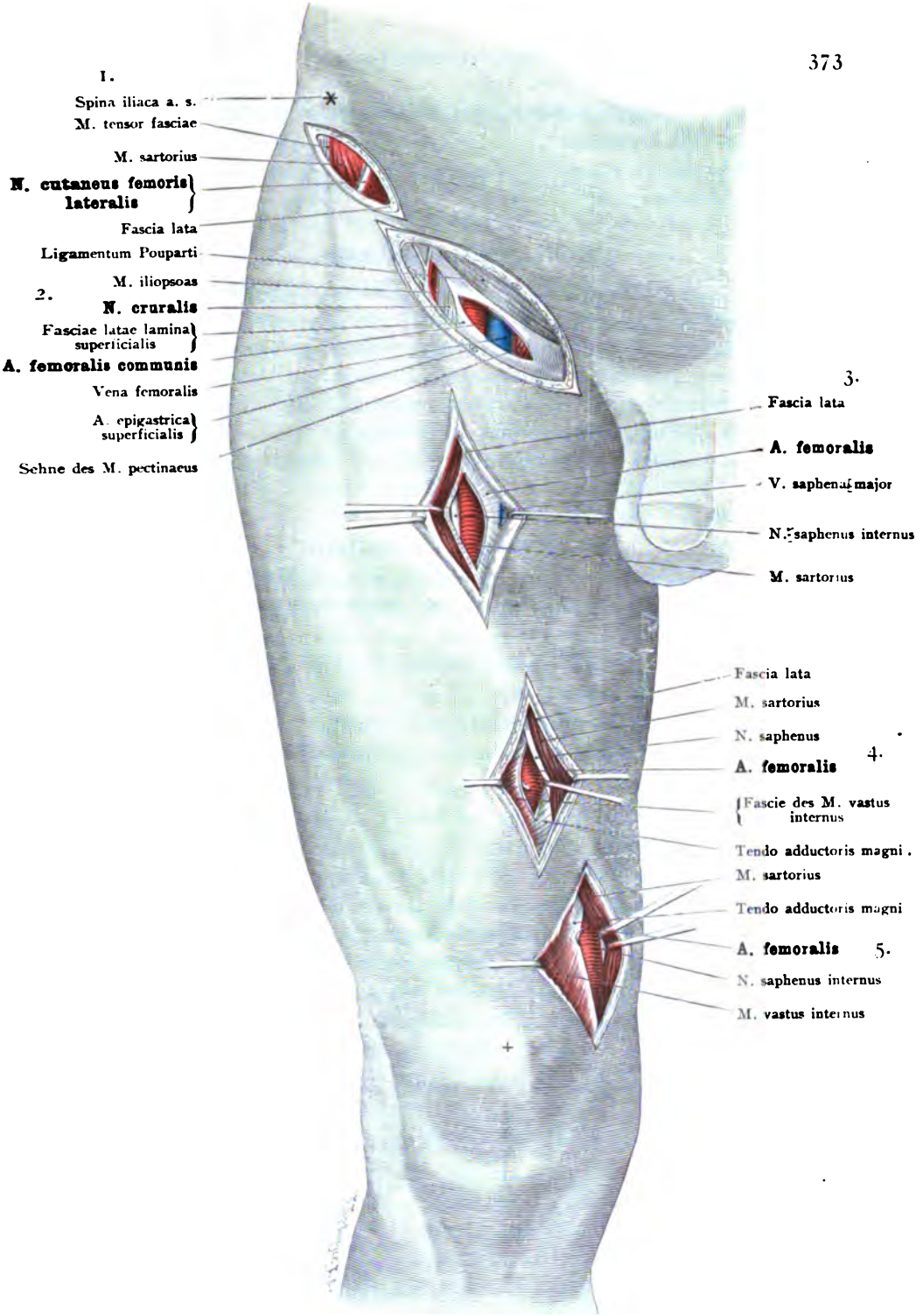

Fig. 128. 1. N. cutaneus femoris externus. 2. Art. femoralis communis. 3. Art. femoralis. 4. Art. femoralis am Adduktorenschlitz. 5. Art. femoralis am unteren Ende des Femur. 6. N. femoralis. 7. N. saphenus internus.

und abwärts am Außenrand des Sartoriusansatzes herabziehend, oder über dessen Vorderfläche.

Die Operation kann bei der BERNHARDTschen Meralgia paraesthetica indiziert sein.

39. N. genito-femoralis

teilt sich in N. lumbo-inguinalis und N. spermaticus externus, dessen ersterer lateral vor den Gefäßen durch die Lacuna vasorum tritt zur Versorgung der Vorderfläche des Oberschenkels, letzterer in den hinteren Leistenring tritt und Samenstrang, Dartos, Scrotum (Labium) versieht. In der Lacuna vasorum (vergl. Fig. 128) und im Canalis inguinalis auf dem Samenstrang sind diese Nerven, speziell zur lokalen Anästhesierung während einer Operation sicher zu treffen.

40. Nervus femoralis.

Der Hauptnerv für den Oberschenkel bezieht Fasern aus allen 4 Nervenwurzeln des Plexus lumbalis. Seine Freilegung als Stamm kann nützlich sein behufs Herstellung von Leitungsanästhesie durch direkte Einspritzung des Anästhetikums in den Nerven oder auch zur Blokierung bei Tetanus.

Der Nerv versorgt den unteren Teil der Vorderfläche des Oberschenkels sensibel und mittelst des N. saphenus noch die Gegend unter der Patella.

Freilegung am POUPARTschen Band (vergl. Fig. 128).

Querschnitt unter und parallel dem mittleren Drittel des POUPARTschen Bandes. Ligatur der Arteria epigastrica superficialis in der Unterhaut, Spaltung des oberflächlichen Blattes der Fascia lata, wodurch die Scheide des M. iliopsoas eröffnet wird. Unmittelbar unter dieser letzteren liegt an der medialen Seite des Muskels der starke Nerv, schon in mehrere Aeste sich spaltend, von der Arteria femoralis comm. durch das auf den Knochen gehende Fascienblatt des Iliopsoas geschieden, welches Lacuna vasorum und Lacuna musculorum scheidet.

Freilegung im oberen Drittel des Oberschenkels.

(Vergl. Ligatur der Art. circumflexa femoris externa.)

Schnitt 1 cm lateral von der Mitte des Ligamentum Pouparti 2 Querfinger unter diesem Band beginnend, gerade abwärts (die Mitte des Schnittes entspricht dem Niveau der Basis des Trochanter major). Spaltung von Haut und strammer Fascia lata. Bloßlegung des Innenrandes des Musculus sartorius, der nach außen gezogen wird. Unter ihm der Innenrand des M. rectus femoris und neben

diesem im Fett die Zweige des Nervus cruralis über das untere Ende des M. iliopsoas herabkommend.

Aeste des Nervus femoralis.

Von den Aesten des N. femoralis sind zu erwähnen:

a) Nervi cutanei anteriores.

Die Abbildungen im Kapitel „Lokalanästhesie" geben über die Stelle, wo diese Nerven die Fascie perforieren und von der Spritze bei Lokalanästhesie getroffen werden können, Auskunft.

b) Nervus saphenus.

Der N. saphenus ist derjenige Zweig, welcher über den Oberschenkel hinaus sensible Versorgung bewirkt und zwar durch den einen Endast (Ramus infrapatellaris) vor und unter der Kniescheibe, durch den anderen an der Innenseite des Unterschenkels und Fußes.

Der Nerv begleitet die Arteria femoralis bis zum Adduktorenschlitz und die Vena saphena magna am Knie und Unterschenkel.

Freilegung am Oberschenkel.

Ueber dieselbe gibt Aufschluß die Ligatur der Art. femoralis im oberen Drittel und am Adduktorenschlitz (vergl. Fig. 128, S. 373).

Ueber dem Condylus internus femoris: Schnitt vor dem Sartoriuswulst, unter welchem der Nerv rück- und abwärts durchgeht. Er liegt hier auf der Sehne des Adductor magnus.

Freilegung am Knie und Unterschenkel.

a) Am Knie. Am hinteren Umfang des Condylus internus tibiae, hinter dem Sartorius schneidet man ein und findet den Nerven in der Furche zwischen Sartorius nach vorne und der starken Sehne des Gracilis hinten, unter dem Sartorius hervorkommend. Auf der Fascie liegt vor dem Nerven und oberflächlicher, schon durch die Haut fühlbar, die Vena saphena major.

b) Am Unterschenkel findet man in ganzer Länge den Nerven entlang der inneren Tibiakante neben der Vena saphena magna, in der Linie der Unterbindungsschnitte für die Arteria tibialis postica (vergl. Ligatur dieser Arterie).

c) Am Fußgelenk liegt der Nerv fühlbar neben der Vena saphena major am vorderen Umfang des Malleolus internus.

41. Nervus obturatorius.

Der unterste der Nerven des Plexus lumbalis verläuft am Beckenrand und tritt durch den Canalis obturatorius an den Ober-

schenkel, wo er die kräftige Adduktorenmuskulatur motorisch versorgt. Er hat als sensibler Nerv eine Bedeutung für die Diagnose der Hernia obturatoria mit ihren neuralgischen Beschwerden an der Innenseite des Oberschenkels.

Schnitt wie für die Unterbindung der A. circumflexa femoris interna, fingerbreit medianwärts von der Mitte des Ligamentum Pouparti beginnend, senkrecht abwärts. Spaltung von Haut, Fascia superficialis und oberflächlichem Blatt der Fascia lata. Die auf letzterer liegende Vena saphena major wird lateralwärts abgezogen, am Innenrand der Vena femoralis die stramme Fascia pectinaea durchschnitten, der Außenrand des M. pectinaeus klargelegt, von dem Knochen (Os pubis) und der Fascie des M. obturator externus abgelöst und kräftig medianwärts gezogen. Jetzt wird die starke quergestreifte Fascie des M. obturator externus gespalten, und über dessen oberem Rande fühlt der Finger unterhalb des horizontalen Schambeinastes das Foramen obturatorium, aus welchem die Arterie mit dem darüberliegenden starken Nervus obturatorius (aus dem Lumbalis IV) hervortritt auf die Vorderfläche des M. obturator externus (vergl. Ligatur der Art. obturatoria).

i) Plexus sacralis.

Der Plexus sacralis setzt sich aus Wurzeln des 4. (zum größeren Teil) und 5. Lendennerven. sowie des 1. bis 3. Sacralnerven zusammen. Da derselbe eine große Breite der hinteren seitlichen Beckenwand einnimmt (vor dem M. piriformis und hinter der Fascia pelvis und dem Peritoneum, seitlich vom Rectum und vom Inhalt des DOUGLASschen Raumes), so wird er sehr oft bei Erkrankungen der Beckenorgane in Mitleidenschaft gezogen, und die Chirurgen sind entschieden zu schüchtern, bei Beckenneuralgien und bei Ischias die Quelle im Becken selber aufzusuchen und die Wurzeln und den Plexus von Druck und Verwachsungen zu befreien.

Zu bedenken bei solchen Eingriffen ist, daß Arteria und Vena hypogastrica vor dem oberen Teil des Plexus liegen und die Art. glutaea superior zwischen der Lumbal- und 1. Sacralwurzel, die Glutaea inferior zwischen 2. und 3. Sacralwurzel nach hinten senden.

42 und 43. Nervus glutaeus superior und inferior.

Beide Nerven sind wesentlich motorisch für die Gesäßmuskeln und begleiten die gleichnamigen Arterien. Vergl. deshalb letztere.

44. Nervus cutaneus femoris posterior.

Der Nerv, welcher am Gesäß die Arteria glutaea inferior und den N. ischiadicus begleitet, und durch die Nervi clunium inferiores und perineales die untere Gesäß- und Dammgegend, durch den Haupt-

ast die Rückfläche des Oberschenkels sensibel versorgt, ist sehr sicher freizulegen.

Am Gesäß ist er freizulegen mit der für die Ligatur der Arteria glutaea inferior geschilderten Methode (vergl. diese Ligatur).

Am Oberschenkel wird der N. cutaneus fem. post. gefunden durch dieselben Schnitte, welche der Freilegung des N. ischiadicus dienen, wie Fig. 129 zeigt. Der Nerv liegt unter der Fascie, aber viel oberflächlicher als der N. ischiadicus (vergl. die Schilderung in No. 45).

45. Nervus ischiadicus.

Der N. ischiadicus ist angesichts seiner Lage und Größe der für chirurgische Eingriffe neben dem N. trigeminus wichtigste Nerv, da er so oft infolge Traumen, mehr noch von Becken- und Wirbelerkrankungen, Sitz von Neuralgien ist.

Sobald sich der Plexus sacralis zur Bildung dieser Hauptnerven für den Unterschenkel verdichtet hat und von der Oberfläche des M. piriformis an seinem unteren Rande aus dem Beckeninnern auf die Rückfläche getreten ist durch den unteren Teil des Foramen ischiadicum majus, wird er chirurgischer Einwirkung leicht zugänglich.

Am Gesäß wird der Stamm des N. ischiadicus (denn auch bei seltener hoher Trennung liegen hinten bis zum unteren Oberschenkeldrittel N. tibialis und peroneus dicht beieinander) durch dieselbe Operationsmethode freigelegt, wie die Arteria glutaea inferior. Er liegt unter dem M. glutaeus maximus, auf den M. gemelli mit Obturator internus und abwärts M. quadratus femoris in der Mitte zwischen Tuber ischii und Trochanter major.

Schnitt an der Spina posterior inferior ilii beginnend in der Richtung gegen die Basis des Trochanter major, dem Unterbindungsschnitte der Arteria glutaea inferior parallel; die medialen $^2/_3$ der erwähnten Linie werden benutzt. Spaltung von Haut mit fettreicher Unterhaut, der Fascie und stumpfe Trennung der Fasern des dicken M. glutaeus maximus. Unter letzterem wird der untere Rand des M. piriformis sichtbar und wird mit den Fingern klar freigelegt; unter dessen medialem Ende tritt die Arterie heraus, begleitet von dem gleichnamigen Nerven, der wie die Arterie starke Aeste an den M. glutaeus maximus abgibt und einen Ast zum N. cutaneus femoris posterior nach abwärts schickt. Die Orientierung über die Stelle des Austrittes der Arterie aus dem Becken ist gegeben durch die Spina ischii und das von deren Spitze medianwärts ziehende Ligamentum spinoso-sacrum. Oberhalb der Spina fühlt man den unteren Rand der Incisura ischiadica major, über welchen die Arterie hervortritt.

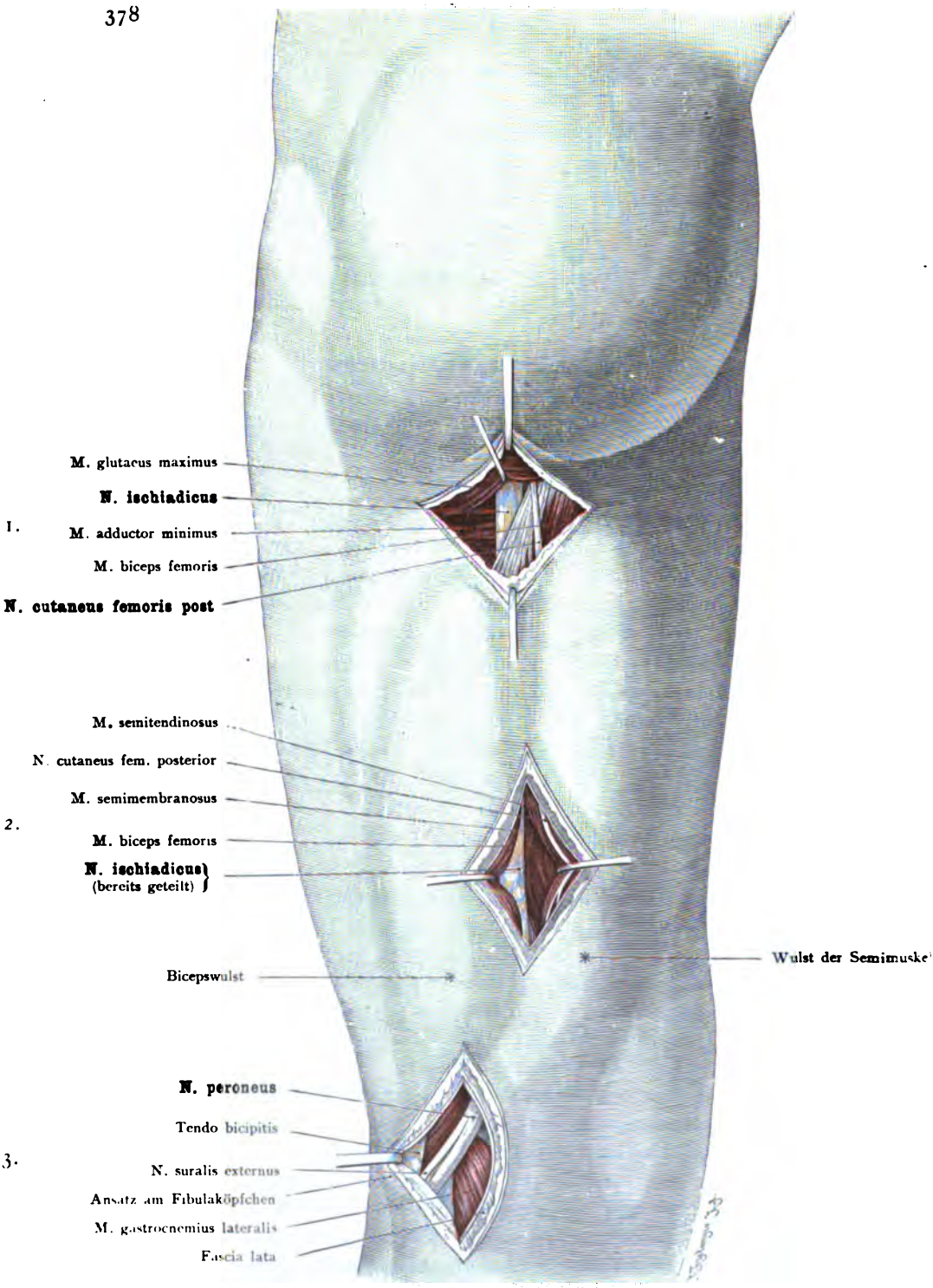

Fig. 129. 1. Nervus ischiadicus in der Gesäßfalte. Derselbe unter der Mitte des Femur.
3. N. peroneus und N. suralis externus.

In der Richtung der Fortsetzung des Stammes der Arterie läuft der N. cutaneus femoris posterior (Fig. 129). Tiefer und lateralwärts, direkt auf dem Knochen, liegt der leicht fühlbare, sehr breite Hauptstamm des N. ischiadicus, über die Basis der Spina ischii und den M. obturator internus abwärtsziehend (vergl. Fig. 129).

Am Oberschenkel.

Der Stamm (resp. N. tibialis und peroneus vereinigt) des N. ischiadicus geht bloß bis zum unteren Drittel des Oberschenkels. Seine Freilegung hat hier keine Schwierigkeiten (vergl. Fig. 129).

Am oberen Ende des Oberschenkels Schnitt in der Mitte der Verbindungslinie zwischen Tuber ischii und dem hinteren Rand des Trochanter major von der Gesäßfalte abwärts. Spaltung von Haut und Fascie. Der untere Rand des Glutaeus maximus wird freigemacht und emporgezogen. Es erscheint der Außenrand des schräg lateralwärts ziehenden M. biceps; auf ihm der N. cutaneus femoris posterior. In der Tiefe liegt unter dem Außenrand des M. biceps, welcher nach innen gezogen wird, der starke Nervenstamm. An derselben Stelle, aber tiefer und medianwärts, kann man auf dem M. adductor minimus den Endast der Arteria glutaea inferior unterbinden.

Unter der Mitte des Oberschenkels: Schnitt auf der Rückfläche des Oberschenkels in der Mitte zwischen den Wülsten der Semimuskeln und des Biceps femoris. Nach Spaltung der Haut erscheint auf oder unter der Fascie der starke Nervus cutaneus femoris posterior. Tief zwischen den stumpf zu trennenden Muskeln auf der Rückfläche des Knochens liegt der Nervus ischiadicus, oft schon in seine zwei Hauptstämme getrennt. Im oberen Teil begrenzt das Muskelfleisch des Semitendinosus, wo dieser abwärts sehnig wird, dasjenige des Semimembranosus die erwähnte Furche medialerseits.

a) Nervus tibialis mit Aesten.

Der N. tibialis ist die Fortsetzung des Ischiadicusstamms und läuft in der Mitte der Fossa poplitea senkrecht herunter.

In der Kniekehle.

Schnitt in der Mitte der Rückenfläche des Knies in der Höhe der Gelenklinie. Im unteren Teil des Schnittes Schonung der Vena saphena parva, welche, zwischen den Gastrocnemiusköpfen heraufkommend, in die Vena poplitea einmündet. An ihrer lateralen Seite der Nervus suralis medius (communicans tibialis). Eingehen auf der medialen Seite dieser Gebilde durch das Fett zwischen den beiden Gastrocnemiusköpfen; es erscheint zuerst der Nervus tibialis posticus, der nach außen gezogen wird. Dann kommt die Vene zum Vorschein, durch eine derbe Scheide mit der darunter liegenden

Arterie eng verbunden. Die Arterie liegt auf dem Fett der Rückfläche des Oberschenkelknochens im oberen Teil, im unteren auf dem M. popliteus (vergl. Fig. 130).

Am Unterschenkel.

Der N. tibialis verläuft neben, und zwar lateral von der Arteria tibialis postica. Seine Freilegung fällt deshalb ganz mit der Methode der Ligatur der Arterie zusammen (vergl. Fig. 131).

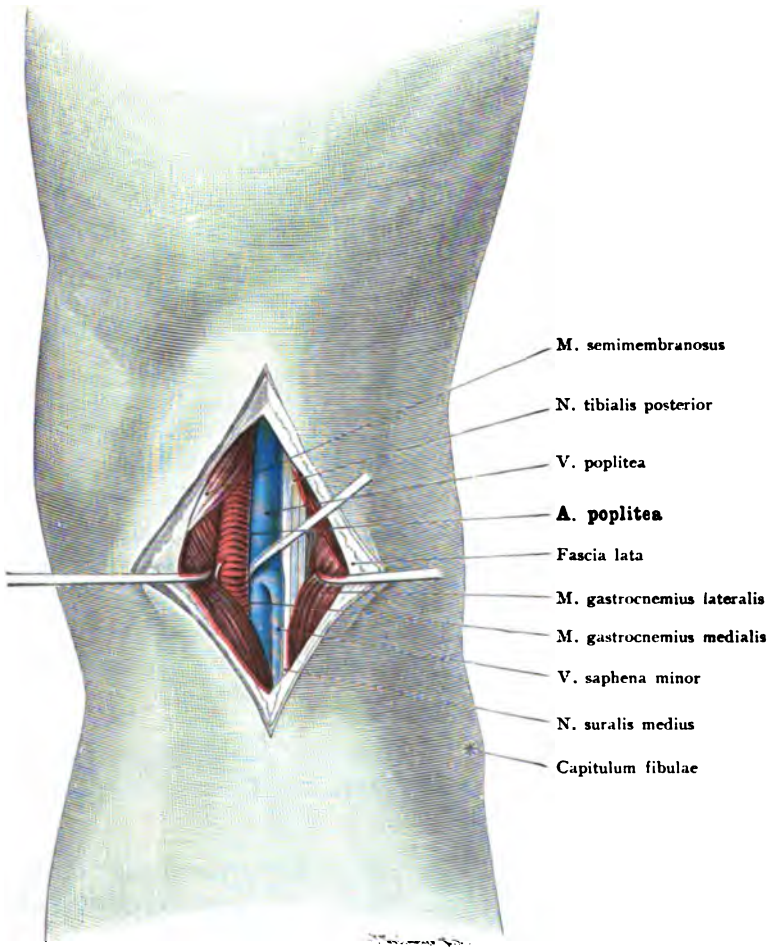

Fig. 130. Ligatura arteriae popliteae.

α) **N. cutaneus surae medialis.**

Ein Nerv von sehr gut charakterisiertem Verlauf, da er die Vena saphena parva begleitet. Diese geht in der Mitte der

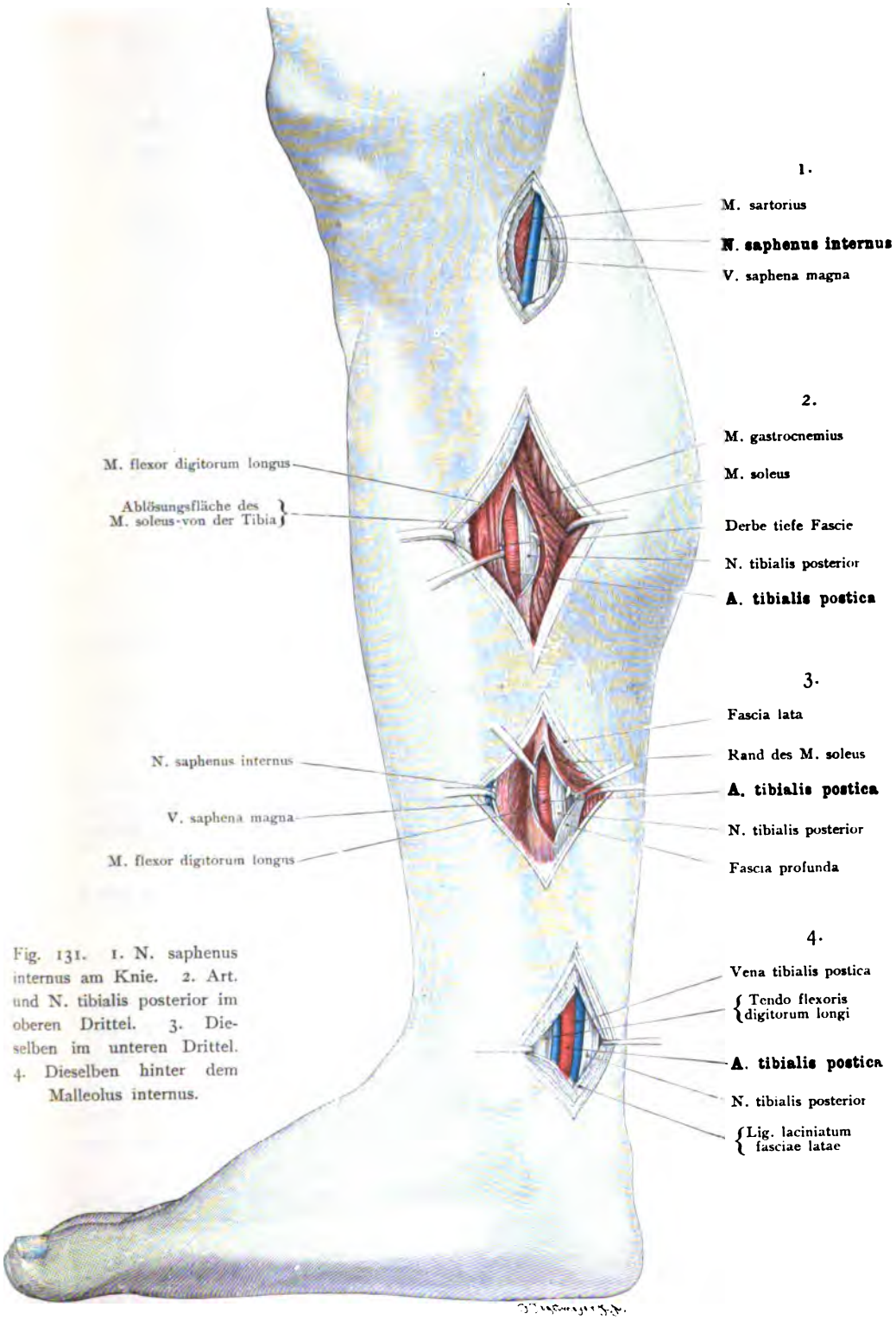

Fig. 131. 1. N. saphenus internus am Knie. 2. Art. und N. tibialis posterior im oberen Drittel. 3. Dieselben im unteren Drittel. 4. Dieselben hinter dem Malleolus internus.

Rückfläche des Unterschenkels zwischen den Köpfen des Gastrocnemius unter der Fascia cruris (die er unter dem Wulst der Wade durchbohrt) lateral an der Vene abwärts (vergl. Fig. 130).

Hinter dem Malleolus externus liegt der Nerv zum N. suralis mit dem N. suralis lateralis des N. peroneus vereinigt in der Mitte zwischen Achillessehne und Malleolus auf der Fascie neben der Vene. Er versorgt den lateralen Fußrand.

β) N. plantaris medialis.

Am medialen Fußrande.

Schnitt auf der medialen Fußseite fingerbreit unter dem fühlbaren Sustentaculum tali beginnend, horizontal rückwärts oberhalb des Wulstes des M. abductor hallucis. Spaltung von Haut und Fascie, unter welcher das Muskelfleisch des Abductor hallucis erscheint. Dasselbe wird von der tiefen Fascie abwärts gelöst, letztere gespalten. In der Verlängerung des hinteren Randes des Malleolus internus liegt Arterie und Vene und darunter der Nervus tibialis posticus.

In der Planta.

Schnitt in der Richtung von der Spitze des Fersenhöckers zur 1. Zehe, vom vorderen Umfang des Fersenballens vorwärts durch Haut, reichliches Fett und die derbe, längsgestreifte Plantaraponeurose.

Freilegung des Muskelfleisches des Abductor hallucis. Die Arterie kommt von diesem Muskel gedeckt in die Planta. Der M. flexor digitorum brevis liegt lateralwärts.

Nervus plantaris internus liegt neben der Arterie. Die Arterie ist sehr klein, der Nerv stark, von reichlichem Fett bedeckt. Die Sehne des Flexor hallucis longus liegt unter (tiefer) diesen Gebilden (vergl. hierzu Fig. 132).

Der Nerv versorgt die $3^1/_2$ ersten medialen Zehen auf der Plantarseite.

γ) N. plantaris lateralis (vergl. Fig. 132).

Der N. plantaris lateralis begleitet die Arteria plantaris externa.

Schnitt in der Richtung einer Linie von der Spitze des Fersenhöckers zur 4. Zehe vom Fersenballen vorwärts durch Haut, reichliches Fett und die starke Plantaraponeurose. Freilegung des Muskelfleisches des Flexor digitorum brevis. Zwischen diesem und dem kurzen Kopf des Flexor longus tritt die Arterie in die Furche des ersteren und des Abductor dig. minimi.

Neben der gleichnamigen Arterie liegt der Nerv; erstere sehr stark, letztere dünn.

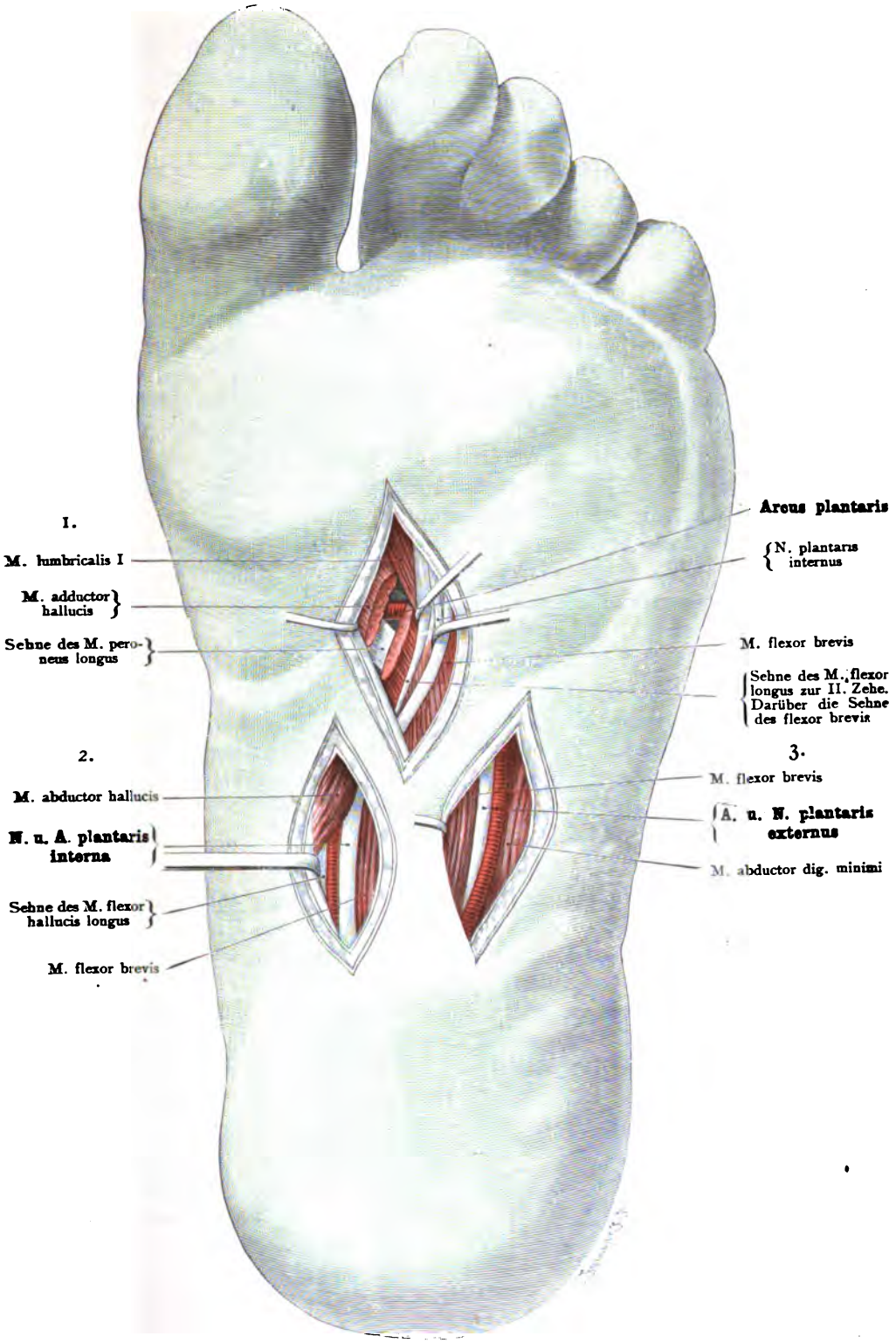

Fig. 132. Arcus plantaris. 2. u. 3. A. u. N. plantares interni und externi.

b) Nervus peroneus communis mit Aesten.

Dieser Nerv, der sich von hinten nach vorne um den Hals des Fibulaköpfchens herumwindet, ist hauptsächlich mechanischen Schädigungen ausgesetzt und in seinem Bereich strahlen mit Vorliebe neuralgische Schmerzen aus.

Ueber und in der Kniekehle.

Der Stamm des Nerven, deutlich zu fühlen und sogar sichtbar hinter dem Fibulaköpfchen ist noch deutlicher auf der Rückfläche des Condylus externus femoris.

Schnitt oben entlang dem medialen Rande der Bicepssehne auf dem fühlbaren Vorsprung des Condylus externus, unten in einer Linie vom hinteren Umfang des Fibulaköpfchens aufwärts. Der Nervus peroneus liegt direkt unter der Fascie am lateralen Rande des Gastrocnemius lateralis und tritt unter dem Fibulaköpfchen in den M. peroneus longus ein, nachdem er weiter nach oben den N. suralis lateralis (communicans peroneus) abgegeben hat (Fig. 129). Auch dieser Nerv ist an der Rückfläche des Condylus externus femoris durch die Haut hindurch fühlbar.

Hinter dem Fibulaköpfchen schneidet man zwischen diesem und dem lateralen Rande des Gastrocnemius lateralis durch die Fascie ein und findet leicht den fühlbaren Nerven.

α) N. cutaneus surae lateralis.

Der Hautnerv für die laterale Seite des Unterschenkels, welcher sich unten mit dem N. suralis medialis vereinigt, ist an der Rückfläche des Condylus ext. femoris durch die Haut fühlbar und durch den Schnitt wie zur Auffindung des N. peroneus communis in der Kniekehle freizulegen (vergl. Fig. 129).

β) N. peroneus profundus.

Der N. p. profundus begleitet die Arteria tibialis antica auf dem Lig. interosseum, nur oben hat er eine abweichende Lage.

Nervus peroneus profundus in der Nähe seines Ursprungs (Fig. 134).

Schnitt fingerbreit vor dem Fibulaköpfchen vom lateralsten Punkte des Condylus externus tibiae abwärts durch Haut und Fascie. In letzterer zeigt ein etwas schräg nach vorne abwärts verlaufender weißer Streifen das Muskelinterstitium an. Eingehen zwischen dem stark sehnigen M. extensor digitorum longus und dem M. peroneus longus. Schräg unterhalb des Fibulaköpfchens in der Tiefe tritt der Nerv in der erwähnten Furche median und abwärts unter den M. extensor longus, während der N. peroneus superficialis in derselben Furche bleibt und abwärts zieht.

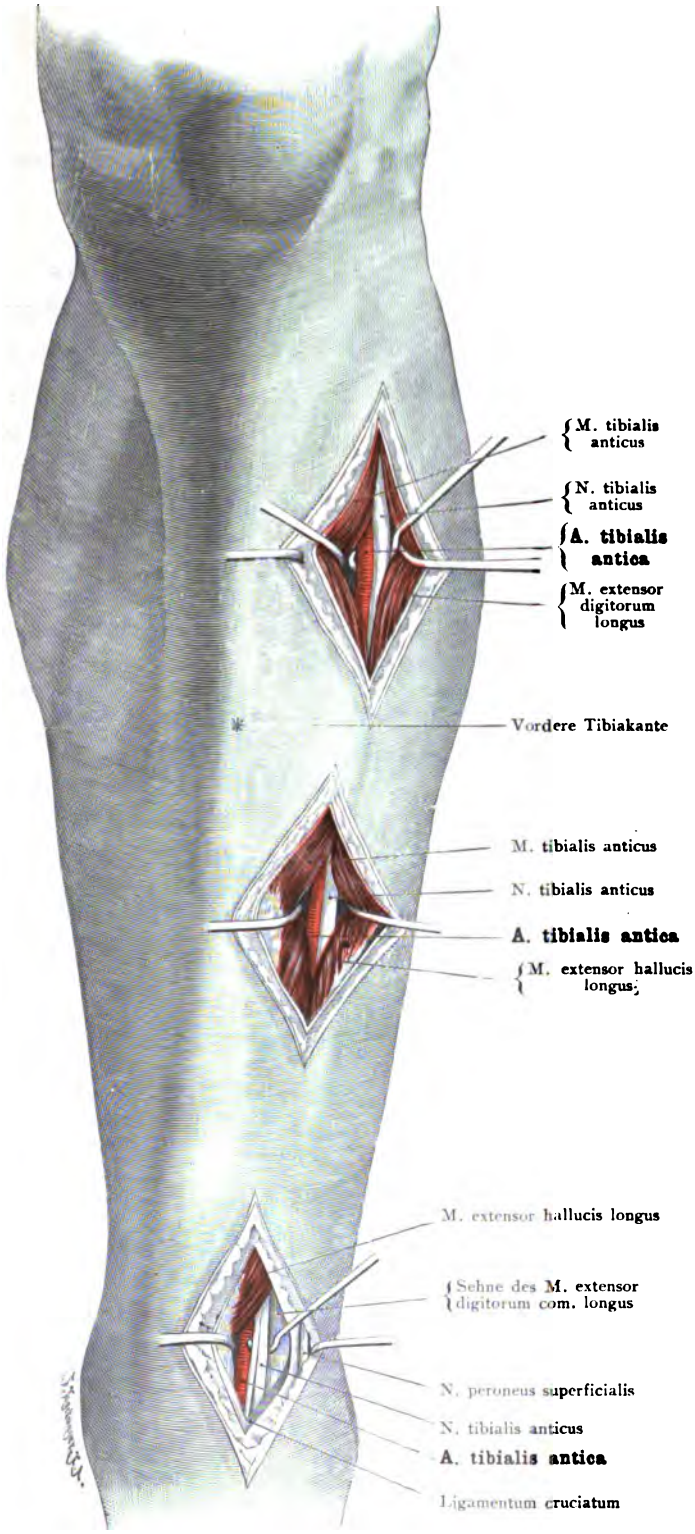

Fig. 133. Art. tibialis antica und N. tibialis anterior (peroneus profundus).

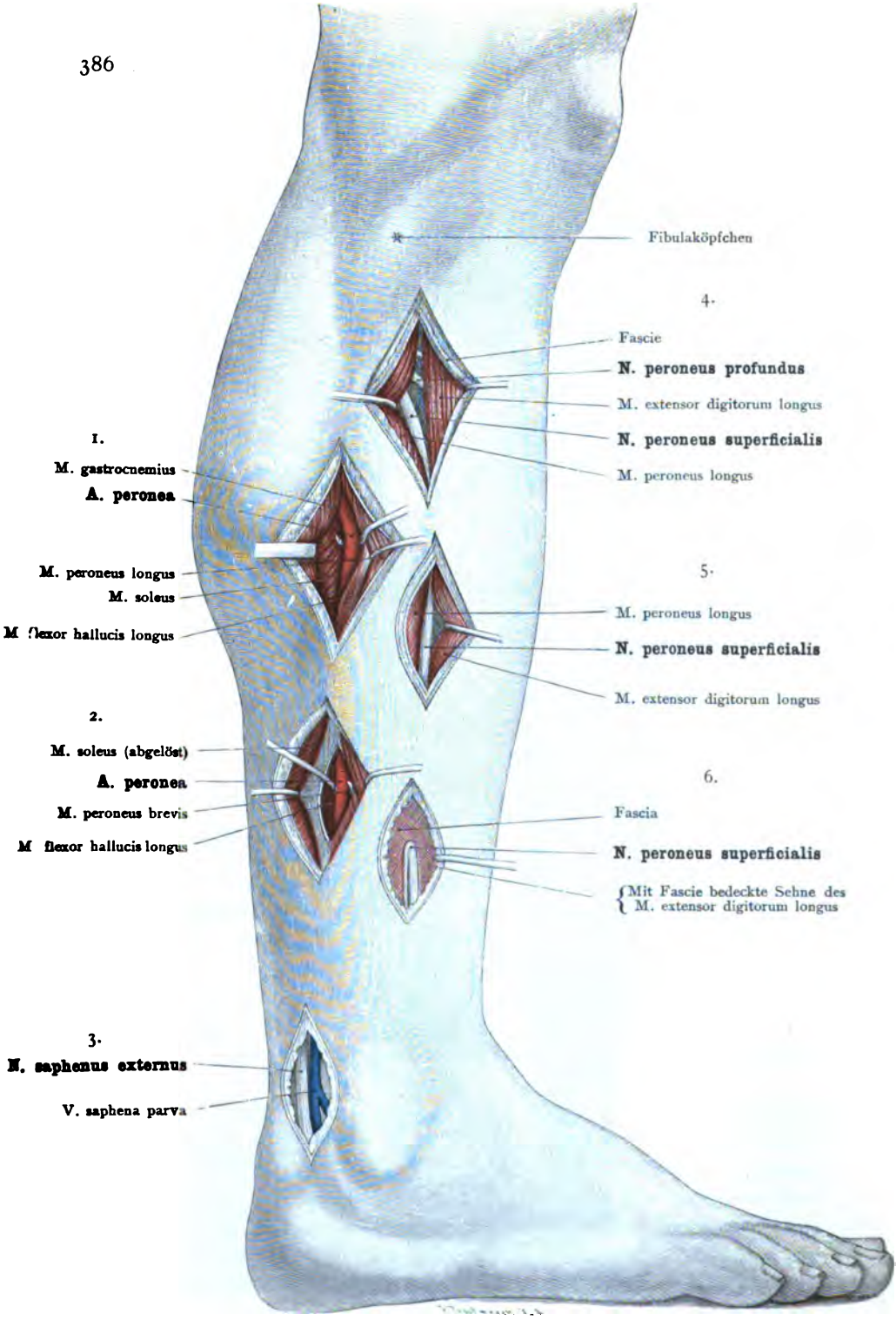

Fig. 134. Ligatur der Arteria peronea im oberen (1.) und unteren Drittel (2). 3. Freilegung des N. suralis (saphenus externus). 4. Freilegung des N. peroneus profundus und superficialis unterhalb des Condylus externus tibiae. 5. Freilegung des N. peroneus superficialis über der Mitte des Unterschenkels und 6. im unteren Drittel an der Durchtrittsstelle durch die Fascie.

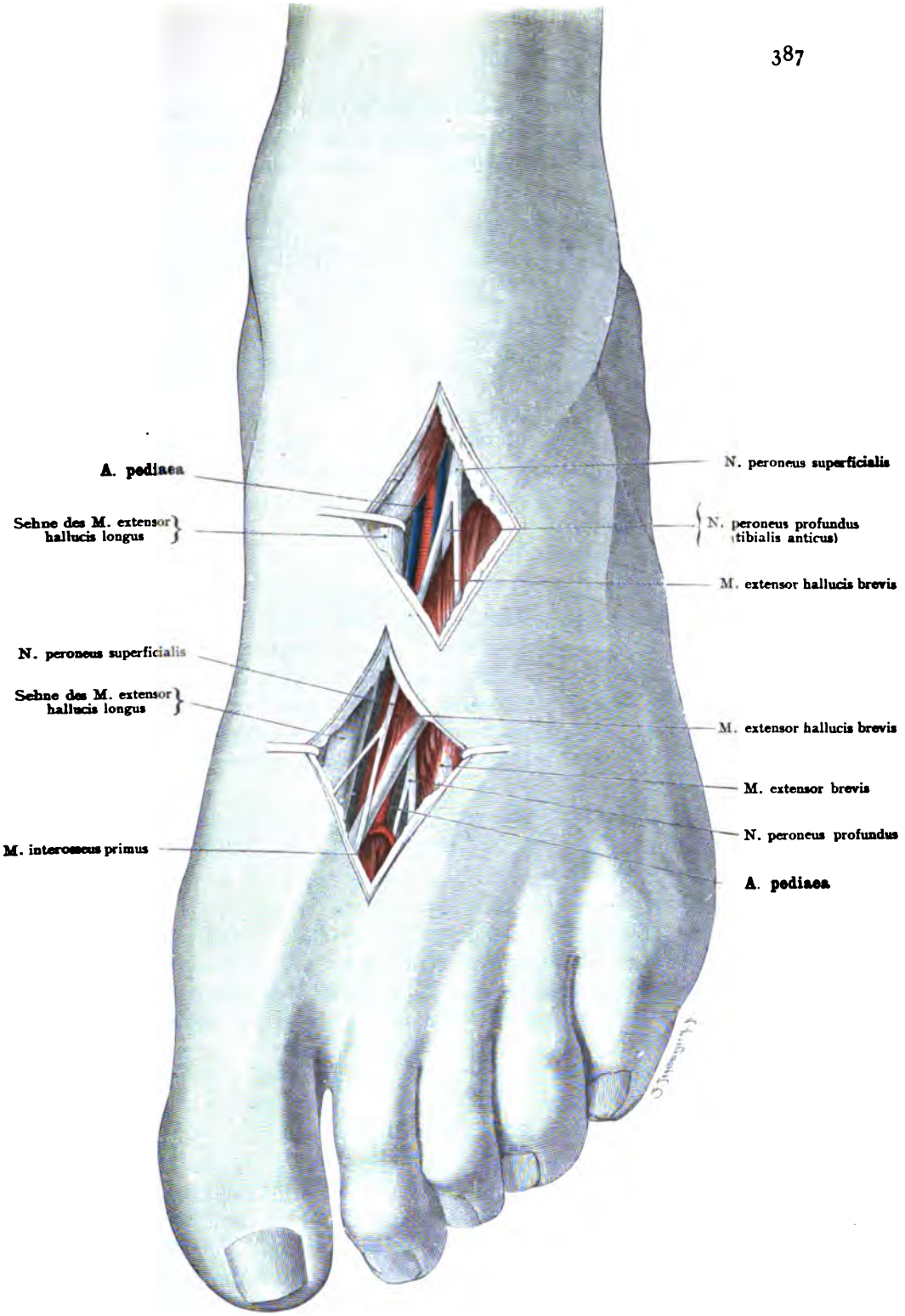

Fig. 135. Art. dorsalis pedis (pediaea) mit N. peroneus profundus und superficialis.

Im weiteren Verlaufe begleitet der N. peroneus profundus die Arteria tibialis antica in ganzer Länge und kann durch dieselben Schnitte freigelegt werden. Er liegt auf ihrer lateralen, nur zu unterst auf ihrer vorderen und inneren Seite.

Auf der Vorderfläche des Unterschenkels.

Da hier der Nerv in ganzer Länge die Arteria tibialis antica begleitet, so fällt dessen Freilegung mit der Ligatur der Arterie zusammen.

Für die Freilegung des Nerven auf dem Fußrücken vergl. Fig. 135. Der Nerv versorgt das Interstitium zwischen 1. und 2. Zehe sensibel.

γ) N. peroneus superficialis.

Vor dem Fibulaköpfchen.

Vergl. Freilegung des N. peroneus profundus vor dem Fibulaköpfchen Fig. 134.

An der lateralen Fläche des Unterschenkels (Fig. 134).

In der Mitte des Unterschenkels.

Schnitt an der Vorderfläche des Wulstes der M. peronei (longus oben, brevis unten) und Eingehen nach Spaltung von Haut und Fascie zwischen jenen Muskeln und dem M. extensor digitorum longus. Der M. peroneus wird lateralwärts gezogen. Der Nerv liegt in der Tiefe der Furche, nach abwärts oberflächlicher werdend.

An der Grenze vom mittleren und unteren Drittel tritt der Nerv durch die Fascie.

Schnitt in der Mitte zwischen vorderer Tibiakante und hinterer Fibulakante. Der Nerv ist hier gelegentlich schon durch die Haut fühlbar.

Auf dem Fußrücken.

Hier versorgt der N. p. superficialis sämtliche Zehen außer den einander zugewandten Seiten von 1 und 2.

Der N. peroneus superficialis liegt suprafascial über dem Verlauf der Arteria dorsalis pedis, der N. p. profundus begleitet sie subfascial.

I. Plexus pudendus.

Der Plexus pudendus und seine Aeste sind trotz der relativen Kleinheit wichtig, weil sie den Damm, die Harnblase und -röhre, den Mastdarm und die Scheide sensibel und motorisch versorgen und weil Neuralgien in ihrem Gebiet nicht zu den Seltenheiten gehören. Der Plexus entsteht aus dem 3. Sacralnerven unter Zuzug von allen anderen Sacralnerven inkl. 4.

a) Nervus pudendus.

Dieser stärkste Nerv des Plexus muß öfter chirurgisch behandelt werden. TAVEL hat dessen chirurgische Behandlung eingehend studiert.

Auf sein Ansuchen hat Professor STRASSER die Verteilung der Aeste des N. pudendus näher studiert. Er läßt den N. pudendus (mit der Arterie) in einem Doppelblatt der Aponeurose verlaufen, welche den M. obturator internus bedeckt und bezeichnet den Kanal als Canalis ALCOCK, fingerbreit unter der durch die Vereinigung von Fascia obturatoria und unterer Fascie des Levator gebildeten Rinne am oberen Umfang des Cavum ischiorectale.

Am wichtigsten ist es, im N. pudendus internus die den Anus innervierenden Zweige von den übrigen zu trennen, weil Durchschneidung jener Incontinentia alvi zur Folge haben könnte. Man wird deshalb distal von diesen Aesten den Nerv trennen, wenn Neuralgie oder Krämpfe am Damm, an den Geschlechtsteilen (Vaginismus), an der Urethra, am Blasenausgang dazu Veranlassung geben.

Freilegung am Gesäß.

Da, wo der Nerv mit der Arteria glutaea inferior aus dem untersten Teil der Incisura ischiadica rückwärts tritt, ist er mittelst der für Ligatur der Arteria pudenda interna angegebenen Methode sicher zu finden, weil er medial von der A. glutaea inferior auf der Rückfläche der Spina ischii neben der A. pudenda int. liegend mit ihr durch die Incisura ischiadica minor wieder ins Becken zurücktritt.

Am Damm.

Dehnungen und Durchtrennungen des N. pudendus internus in therapeutischer Absicht sind bis jetzt bloß am Damm gemacht, da man den Sphincterkrampf am Anus in der Regel mit weniger Gefahr der Inkontinenz anders behandeln kann. SIMPSON hat nach TAVEL schon 1861 wegen Vaginismus, ALBERTIN und ROCHET wegen Cystalgie und schmerzhaften Urethrocystiten die Operation erfolgreich ausgeführt.

Am Damme hat der N. pudendus die N. haemorrhoidales inferiores zum unteren Mastdarmende bereits abgegeben, man trifft also hier bei seiner Durchschneidung (resp. Dehnung etc.) bloß noch die Damm, Scheidenausgang, Urethra und Genitalien betreffenden Zweige (N. perinei und N. dorsalis penis). Indes macht TAVEL aufmerksam, daß ein rekurrierender Ast des N. perineus profundus auch noch einen Hämorrhoidalast zum Sphincter abgibt, der nicht verletzt werden darf.

Am besten ist es, TAVELs Rat zu befolgen und nach Freilegen des Nerven am Damm denselben auf eine KOCHERsche Kropfsonde aufzuladen und Zweig um Zweig durch eine mechanische Reizung

zu prüfen auf seine Bedeutung resp. welche Muskeln er zur Zusammenziehung bringt (Sphincter ani, M. transversus perinei superficialis et profundus, Constrictor cunni, Sphincter urethrae membranaceae, M. ischio- und bulbocavernosi). Sensibel versorgt [der N. haemorrhoidalis inferior noch die Haut hinter dem Anus, die N. perinei die Haut vor dem Anus, am Damm und die hinteren Teile von Labien und Scrotum, in der Tiefe die kleinen Labien, Vulva, Vaginal- und Urethralschleimhaut; der N. dorsalis penis (clitoridis), Penis und Clitoris und zum Teil kleine Labien.

In Rückenlage bei zurückgeschlagenen Beinen Schnitt sagittal entlang dem medialen Umfang des Tuber ischii (TAVEL macht ihn ebenso, aber 8—10 cm lang und in der Mitte zwischen Tuber und Anus) durch Haut und dickes Fett und die Fascia superficialis. Man kommt auf den vom vorderen Umfang des Sitzknorrens entspringenden Msc. ischio-cavernosus und dahinter den weniger deutlichen Msc. transversus perinaei superficialis. Nach hinten geht das Lig. sacrotuberosum, unter dessen Ansatz der Nerv mit 2 Hauptästen hervorkommt. Der obere (von der Haut gerechnet tiefere) Ast geht gedeckt vom Msc. transversus nach vorne und dieser tiefere Ast kommt für die Durchschneidung in Frage. Von den oberflächlichen auf dem Msc. transversus ziehenden Zweigen muß man oft die zu den Labien ziehenden mit durchreißen, man kann den Verlauf beim Anspannen leicht erkennen. An der Innenfläche des M. obturator internus, wo man die Arterie fühlt und oberflächlicher als diese kann man nach Fascienspaltung den Nerven mit Kropfsonde herausheben und wie wir mit TAVEL raten, die kranken Aeste peripher nach THIERSCH ausreißen durch Aufwinden auf einer KOCHERschen Arterienklemme.

K. Plexus coccygeus.

Auch im Bereich dieses Plexus kommen Neuralgien vor: Coccygodynie, welche chirurgische Hilfe verlangen.

Der Plexus, welcher vom 5. Sacral- und vom Coccygealnerven Hauptzuzug hat, liegt auf der Vorderfläche des Ursprungs des M. coccygeus und gibt durch oder unter diesem Muskel die die Steißbeingegend versorgenden untersten sensiblen Nerven ab.

46. Nervi anococcygei.

Excision des Steinbeines trennt diese Nerven und wird zum Heilmittel derartiger Neuralgien.

L. Truncus sympathicus.

In neuester Zeit hat man sich in Chirurgie des N. sympathicus versucht, um ohne die genügenden physiologischen Vorkenntnisse durch

praktische Chirurgie Aufschluß über dessen Funktion zu erhalten und durch Aufhebung derselben pathologische Zustände zu beeinflussen.

Wesentlich handelt es sich dabei um den Halssympathicus, durch dessen totale oder teilweise Excision man Epilepsie, BASEDOWsche Erkrankung und Neuralgien im Gebiete des Trigeminus zu heilen hoffte. Diese Hoffnungen haben sich so wenig bewahrheitet, daß es nicht gerechtfertigt erscheint, eine Totalexcision des Halssympathicus auszuführen, und auf diese Weise sämtliche Gefäßnerven des Kopfes und Halses, die sympathischen Nerven zum Auge, sowie die 3 Nervi cardiaci superior, medius und inferior von den gleichnamigen Halsganglia des Sympathicus ausgehend, kurzer Hand zu entfernen, ohne über die schädlichen Folgen eines solchen Eingriffes orientiert zu sein.

Wir verzichten bis auf bessere Belehrung auf eine Schilderung der Totalexcision und begnügen uns, die Excision des oberen Halsganglion, resp. die Trennung der von demselben nach oben gehenden Aeste (N. caroticus internus und event. N. jugularis) zu schildern, weil wir hiervon günstige Beeinflussung des Exophthalmus und der Trigeminusneuralgie konstatiert haben.

47. Trennung der Pars cervicalis nervi sympathici über dem Ganglion cervicale superius.

Schnitt bei gestrecktem Hals von der Spitze des Processus mastoideus abwärts durch Haut und Fascie, N. auricularis magnus und Vena jug. ext. werden abgezogen oder durchschnitten. Freilegung des vorderen Randes des M. sternocleido, der zurückgezogen wird. Die sich in die Wunde hineinblähende Vena jugularis interna wird am hinteren Rande freigemacht. Zwischen ihr und der nach vorne in der Tiefe gelegenen Carotis interna erkennt man den Nervus vagus. Man muß sich hüten, mit dem Gefäßbündel nicht auch den Sympathicus nach vorne zu ziehen.

Ueber die Ansätze des Levator scapulae und der Scaleni dringt man auf die Vorderfläche der Wirbelsäule, d. h. auf den dieselbe bedeckenden M. longus capitis mit der prävertebralen Fascie, auf welcher vom 2.—4. Querfortsatz das 2 cm lange, sehr charakteristische, spindelförmige und etwas grauliche Ganglion des Sympathicus liegt. Von seinem oberen Ende geht die Pars cephalica des Grenzstranges, hauptsächlich des N. caroticus internus ab, welcher mit einem Häkchen gefaßt und getrennt wird.

Die zur Carotis externa und ihren Aesten abgehenden Zweige, sowie diejenigen zum Larynx (und Pharynx), sowie den vom unteren Ende des Ganglion entspringenden N. cardiacus superior läßt man unbehelligt. Nach einigen Stunden ist die leichte Ptosis, Verengerung der Pupille und eine Wangenschwellung deutlich zu sehen.

Vierter Abschnitt.

Die Chirurgie der Extremitäten.

a) Allgemeines.

Da sich die Chirurgie des Gefäß- und Nervensystems schon zu einem guten Teil mit Extremitätenchirurgie zu befassen hatte, so reihen wir das Uebrige hier an. Wir haben dazu die weitere Veranlassung, daß diese Chirurgie sich am Kadaver am besten einüben läßt in regelrechten Kursen und deshalb zur Benutzung als erste Hälfte für sich dienen kann.

Nachdem die Erfahrung der letzten Jahre gelehrt hat, daß eine stets zunehmende Anzahl von Aerzten zum Wohle der Kranken sich der Mühe unterzieht, neben dem bloßen Bleistifte zu ärztlichen Ordinationen auch den Stahl zu führen für Fälle, wo man bloß mit chirurgischen Operationen gute und wirksame Hilfe bieten kann, ist zu hoffen, daß sich die Chirurgie der Extremitäten noch bedeutend ausbilden werde.

Sie ist ein besonders dankbares Feld für den praktischen Arzt, weil hier unter Blutleere ohne sachkundige Assistenz und vielfach unter Zuhilfenahme lokaler Anästhesie operiert werden kann. Es wäre recht schade, wenn auch dieses Stück Chirurgie dem praktischen Arzte durch Spezialisten unter dem einen oder anderen Titel entwunden werden sollte.

Die Chirurgie der Extremitäten ist nicht mehr, wie noch vor verhältnismäßig kurzer Zeit, auf Gefäßligaturen, Resektionen und Amputationen und mechanische Korrektur von Verkrümmungen beschränkt, sondern das Gebiet chirurgischer Hilfe hat sich außerordentlich erweitert, und es wäre sehr wünschenswert, wenn es dem Praktiker noch für den einzelnen Fall viel mehr zum Bewußtsein käme, wie reichlich gegenwärtig die Hilfsmittel der Chirurgie sind.

Wir begnügen uns nicht, Gefäße zu unterbinden bei Blutung und Blutungsgefahr, bei Aneurysmen u. s. w., sondern wir machen auch Unterbindungen zur Besserung der Zirkulation (bei Elephantiasis lymphatica, bei Varicen); wir verhüten Gefahren der Embolie durch Verschluß der Gefäße zentral oder durch Eröffnung der Gefäße und

Entfernung von Thromben; wir nähen die Gefäßwunden, wenn es sich um zufällige oder künstliche seitliche Verletzuugen handelt, auch bei Exstirpation von Aneurysmen. Ja wir dürfen Transplantationen von Gefäßen in Aussicht nehmen, wenn Defekte da sind (Einsetzen von Stücken Vene in eine Arterie) und wenn dieselben sich nicht durch Einlegung von Magnesiumröhrchen nach PAYR ausgleichen lassen. Es erscheint sogar nicht unsinnig, den Kreislauf völlig umzukehren, wenn Verletzung der arteriellen Seite mit Gefahr der Gangrän droht (CAREL und GUTHRIE).

Eine Chirurgie der peripheren Nerven ist erst in voller Entwicklung. Daß es ein Fehler ist, einen durchtrennten Nerven nicht so rasch wie möglich wieder durch Nervennaht zu vereinigen, ist anerkannt, ohne daß gar zu regelmäßig danach gehandelt würde. Zumal bei gequetschten und angerissenen Nerven huldigt man viel zu sehr der Bequemlichkeit des „laisser aller", um event. spätere Verdickungen und Verwachsungen zu beseitigen.

Aber nicht bloß die Nervennaht hatten wir im Auge, wenn wir für jeden einzelnen Nerven Angaben machen zu sollen glaubten. Wir müssen besser als bislang orientiert sein über den Verlauf selbst kleiner Nerven, wenn wir die großen Vorteile der von SCHLEICH zur größten Ausbildung gebrachten und von LENNANDER in jüngster Zeit so glänzend zu Aufschlüssen über Sensibilität der Gewebe verwendeten Lokalanästhesie uns zu nutze machen wollen. Die von BRAUN eingehend behandelte Leitungsanästhesie verdient viel ausgedehntere Anwendung als bisher und wird sie erhalten, sobald die Aerzte mit dem anatomischen Verlauf der Nervenstämme besser vertraut sind.

Aber auch die Freilegung von Nerven behufs Blockierung durch Tetanusantitoxin hat schon gute Resultate gezeitigt, wie wir bestätigen können. Denn es scheint sich mehr und mehr abzuklären, daß das Tetanusgift durch den Achsencylinder von der Peripherie her nach dem Zentralorgan aufsteigt und durch Trennung der Nerven oder Blockierung aufgehalten werden kann.

Ich habe des ferneren schon von der ersten Auflage dieser Operationslehre weg mich bestrebt, den Weg zu weisen, wie man ohne Schädigung von Nerven ausgedehnte Incisionen zur Freilegung der tieferen Gewebsschichten am menschlichen Körper machen kann, und die von mir inaugurierten Normalschnitte sind seither weiter ausgebaut worden (ich erinnere an KÜSTNERs und PFANNENSTIELs Abdominalschnitte), so daß wir selbst schon ausgedehnte Trennungen der Gewebe vornehmen können, ohne durch diese den geringsten bleibenden Schaden hervorzurufen.

CUSHING hat in neuester Zeit hervorgehoben, wie wichtig es ist, auch da, wo man selbst kleinere Nervenstämme zu trennen nicht

vermeiden kann, eine Nahtvereinigung in der sorgfältigen Weise anzulegeu, daß die Nervenenden in Kontakt gebracht werden, weil ein vielleicht auf chemotaktischen Vorgängen beruhendes Bestreben besteht, daß zentrale Nervenstümpfe ihre Ausläufer zur Vereinigung mit den motorischen Endorganen in die peripheren Stümpfe aussenden, sobald einigermaßen ein Kontakt (selbst ohne direkte Naht) hergestellt wird. CUSHING hebt als Beispiel hervor, daß z. B. bei den sehr ausgedehnten Drüsenausräumungen am Halse die Hautäste und der Accessorius sich wieder regenerieren, wenn nach exakter Blutstillung bei Vermeidung von Wundnekrosen genaue Koaptation der zusammengehörigen Stellen der Wundflächen stattfindet.

b) Ueber Nervenanastomosen, Nerventransplantation und Nervenpfropfung.

Ueber Nervenanastomosen, Nerventransplantation und Nervenpfropfung haben wir im vorigen Kapitel schon verschiedene Bemerkungen zu machen gehabt, zumal bei Besprechung der Chirurgie des Nervus facialis. Es ist von mehreren Seiten hervorgehoben worden, daß es nicht anzunehmen ist, daß bei Vereinigung eines zentralen und eines peripheren Nervenstumpfes sich genau die zusammengehörigen Fasern wiederfinden und daß durch diese Vermutung die Vereinigung von nicht zusammengehörigen Nervenenden ohne weiteres nahegelegt ist. Der Versuch hat denn auch gezeigt, daß das Zentralorgan, wie es seine Impulse in den zugehörigen peripheren Nervenstumpf nach wenigen Monaten wieder ungeschmälert sendet, so auch in ein aufgepfropftes peripheres fremdes Nervengebiet gleichzeitig Erregungsimpulse (also zu ganz fremden Endorganen) senden kann.

Es ist deshalb auch schon von auf dem Gebiete besonders erfahrenen und unternehmenden Chirurgen der Versuch gemacht worden, in geeigneten Fällen von Kinderlähmung der Extremitäten Anastomosen mit intakten Nerven vorzunehmen.

CUSHING hat bei einer partiellen Lähmung durch Poliomyelitis anterior acuta, welche alle 4 Extremitäten betraf, den Accessorius durchschnitten und das zentrale Ende desselben in die hauptsächlich betroffene 5. Wurzel eingesetzt. LANGLEY und ANDERSON haben erfolgreiche Verbindungen hergestellt zwischen den präganglionären Fasern des Sympathicus am Halse und den peripheren Enden des Laryngeus recurrens, des Phrenicus, des Accessorius.

c) Zur Muskelchirurgie.

Eine besondere Aufmerksamkeit verdient die Chirurgie der Sehnen und Muskeln. Bei Operationen kommt es hinsichtlich

der Muskulatur hauptsächlich darauf an, die Schnitte in und durch die Muskeln zu vermeiden, da hier leichter als bei anderen Geweben Nekrosen zu stande kommen auf der Schnittfläche, und weil Muskelwunden bloß durch Bindegewebe heilen, d. h. unter Eintritt einer künstlichen Inscriptio tendinea. Es ist ferner wichtig, die Muskeln durch Schonung der zuführenden Nerven vor Atrophie zu bewahren, wie wir besonders betont haben bei Begründung unserer Normalschnitte.

Dieser Rücksicht auf möglichste Schonung und Vermeidung der Muskeln wird man gerecht durch intermuskuläre Schnitte oder, falls diese nicht angehen, bei breit angelegten Muskeln, durch solche permuskuläre Schnitte, welche in die Faserrichtung der betreffenden Muskeln gelegt werden. Wir machen auf die Art der Schnittführung bei der Perityphlitisoperation (vergl. unten) aufmerksam, wo die Schnitte in den einzelnen Schichten der Bauchwand sich 3mal kreuzen, damit keine Faser durchschnitten werde, sondern die Muskeln stumpf auseinandergezogen werden können.

Muß man aber die Muskulatur quer zum Verlauf ihrer Fasern trennen, so kommt alles darauf an, daß dies nicht so geschehe, daß ein peripherer Stumpf zurückbleibt, welcher atrophiert: Man nimmt also die Trennung an der dem Nerveneintritt weitest abgelegenen Seite der Muskeln vor. Dieser Indikation wird bei vielen Vorschlägen über Incisionen sehr wenig nachgelebt. So macht eine Reihe von Chirurgen unbefangen Laparotomieschnitte senkrecht durch die seitliche Bauchwand, ganz besonders gern am lateralen Rectusrand, obschon die Nerven von der Seite, schräg von oben herabkommend, zutreten. Es ist bei langen Schnitten viel weniger verletzend, resp. störend für die spätere Funktion, den Rectus einfach zu durchschneiden, als ihm seine Nervenzufuhr von der Seite durch den Längsschnitt abzuschneiden.

In ähnlicher Weise haben wir (s. unten) für Schnitte am Halse bei sehr eingreifenden Excisionen von Tumoren durch Abbildungen illustriert, wie man ohne Schaden größere Muskeln, wie den Sternocleido, ganz durchschneiden kann, wenn dies nur an dem dem Eintritt des Nerven entgegengesetzten Pole geschieht.

In gleicher Weise verfahren wir bei Myotomien zur Beseitigung von Krämpfen; wir verweisen hierfür auf die Schilderung der Operation des Torticollis spasticus bei Besprechung der Halsoperationen. Man kann einen Muskel durch Ablösung seines Ansatzes vom Knochen so weit außer Funktion setzen, daß Krämpfe zur Heilung kommen, ohne daß eine definitive Atrophie der Muskeln dabei zu stande zu kommen braucht.

Muskeltransplantationen werden in der Regel nur mittelst Transplantation der zugehörigen Sehnen ausgeführt, d. h. es

wird bloß für die Sehne ein anderer Insertionspunkt geschaffen und dadurch die Funktion des Muskels geändert, ohne daß man denselben von seiner Stelle dislociert.

Verlegung des muskulösen Anteils selber wird ausgeführt bei breiten Muskeln, namentlich am Abdomen und gelegentlich auch am Halse. Am Abdomen hat man zur Verhütung und zur Heilung von Hernien statt bloßer Fasciennähte Verschiebungen von Muskeln, sowohl in der Leiste, als namentlich bei medianen Bauchbrüchen, vielfach vorgeschlagen, indem man nach Naht von Peritoneum und tiefen Fascien die breiten Bauchmuskeln und auch den Rectus über die Nahtstelle verschob und durch Nähte fixierte. Kontraktionsfähige Muskeln bieten einen guten Schutz gegen Hernien.

Am Halse war ich mehrfach in der Lage, bei dem schönen Geschlecht Transplantationen vorzunehmen nach früheren Operationen, welche eingesunkene Narben zur Folge gehabt hatten. Dieselben sind, zumal unterhalb des Unterkiefers, allein dadurch zu beseitigen, daß man über die betreffende Stelle nach Excision der Narbe eine sorgfältige Vereinigung des Platysma ausführt. Dann lassen sich aber auch sehr zufriedenstellende kosmetische Erfolge erzielen. Dieselben sind geeignet, den Chirurgen darauf aufmerksam zu machen, wie wichtig von vornherein die isolierte Naht des Platysma bei Operationen ist.

d) Sehnenchirurgie.

Ungleich wichtiger als die Muskelchirurgie für aktive Eingriffe ist das, was man schlechtweg als Sehnenplastik bezeichnet. Mit dieser läßt sich außerordentlich viel leisten, seit die strenge Asepsis es möglich gemacht hat, die Sehnen zu schneiden und zu dislocieren, ohne Gefahr einer Nekrose dieser elastischen Gebilde. Solange dies nicht der Fall war, mußte man sich mit subkutaner Durchschneidung der Sehnen wegen Verkürzung derselben begnügen. Jetzt hat man gelernt, die Sorge der Art und des Grades der Sehnenverlängerung nicht der Natur zu überlassen, sondern sie direkt herzustellen.

Wir können auf die Tenotomie der Achillessehne hinweisen, bei welcher die Frage der Elongation am häufigsten sich bietet. Statt der queren Trennung der Sehne macht man eine **Z**-Trennung (VULPIUS bezeichnet sie als den BAYERschen Schnitt), indem man die kurzen horizontalen Schenkel des **Z** so berechnet, daß man die genau berechnete Verlängerung erhält. Die beiden vorragenden Hälften werden dann durch Nähte genau vereinigt (Fig. 136).

Was die Art der Naht anlangt, so sind wir mittelst der einfachsten, gewöhnlichen Naht ganz gut ausgekommen, wenn wir die

Nadel etwas weitab vom Schnitt einstachen, und wenn wir ohne Spannung nähten, was viel wichtiger ist als die Nahtmethode. Ganz hübsch ist bei Spannung die WILMS-SIEVERSsche Naht, welche am Ein- und Ausstichspunkt auf der Sehnenoberfläche, nachdem die Stümpfe zur Berührung gebracht sind, einen dünnen Sehnenfaden umschnürt nach Fig. 137 [1]). Sie hält nach SIEVERS 5 Kilo mehrere

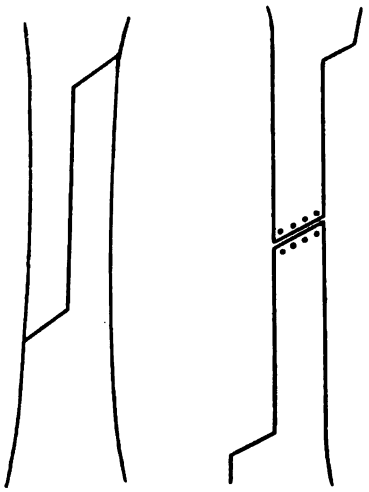

Fig. 136.

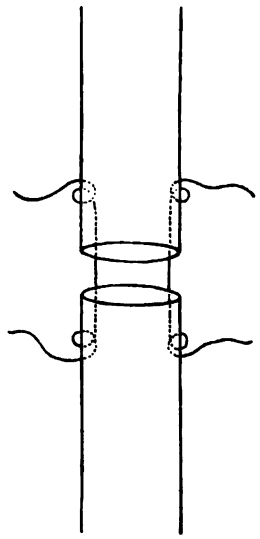

Fig. 137.

Tage lang und erlaubt daher, worauf wir den Hauptwert legen würden, noch sicherer rasche Aufnahme aktiver Bewegungen.

Es ist zweckmäßig, nicht zu kurz zu bemessen, aber auch unnütz, über das Maß hinaus zu verlängern. Berechnet man gut, so ist es im Gegensatz zu den Erfahrungen mit Regeneration nach einfacher Tenotomie auffällig, wie ungemein rasch die Funktion wieder aufgenommen werden kann. Wir haben gerade an der Achillessehne auf erhärtende Verbände bei dieser Operation ganz verzichtet, da die kleinen Bewegungen, welche ein weicher Bindenverband gestattet, nicht schaden und schon nach 8 Tagen mit Vorteil aktive Bewegungen erlaubt werden dürfen.

Wir geben in den beiden schematischen Zeichnungen die Art der Schnitte bei Trennung der Sehnen und die Art der Vereinigung. Bei der Achillessehne wird hinten ein langer Schnitt gemacht, die Sehne freigelegt, ohne weitere Schädigung, die sagittale Längsspaltung in 2 Seitenhälften vorgenommen und die Trennung oben und unten

1) Nach WILMS-SIEVERS im Centralbl. f. Chir., Bd. 40, 1905, kopiert.

schräg ausgeführt, um für die Naht breitere Anlageflächen zu erhalten.

Frontaler Schnitt gibt dünnere Hälften und ist weniger gut. Die Sache subkutan machen zu wollen, heißt das Resultat durch ungenaue Ausführung verschlechtern.

Außer an der Achillessehne lassen sich auch an anderen Stellen, so am Vorderarm, Kontrakturen sehr wirksam beseitigen, teils durch Elongation von Sehnen, teils resp. in Kombination mit Verkürzung von Sehnen der Antagonisten, welche durch Excision von Stücken mittelst Schrägschnitten oder durch bloße Faltung bewirkt wird. Letztere gibt aber nicht so gleichmäßig glatte Sehnen.

Zur Sehnenverkürzung schneidet man entweder einfach ein Stück, das zu viel ist, mit 2 parallelen Schrägschnitten aus und legt eine End zu End-Naht mit feinen Fäden an, wie bei der Elongation. Oder man verkürzt durch Faltung, wobei man Sorge zu tragen hat, daß kein Wulst zurückbleibt, der das Gleiten der Sehne hindert. Wenn sich derselbe nach HOFFA und BORST zurückbildet, so wissen wir doch bei dem schnellenden Finger, wie beträchtlich geringe Verdickungen das Spiel der Sehnen hindern können. Man kann Hilfe schaffen, indem man nach Fig. 138 entsprechende Abtragungen der Sehnen vornimmt, so daß die 3 Sehnenstücke an der Faltungsstelle auf $^1/_3$ ihres entsprechenden Durchmessers verdünnt werden. Faßt man in die Naht die nächstgelegenen Sehnenfibrillen, so gibts eine völlig genügende Festigkeit, da ja in einem Durchmesser die Dicke nicht angetastet wird.

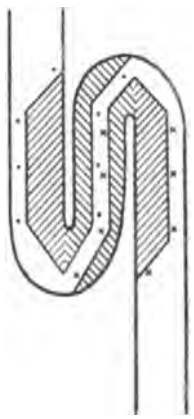

Fig. 138.

Von Sehnenverkürzung und -verlängerung kann man mit großem Vorteil Gebrauch machen bei spastischen Paralysen als Folge cerebraler Kinderlähmung, bei LITTLEscher Krankheit, wie bei Spasmen und Paralysen anderer Quelle.

Vorzügliche Resultate lassen sich außer mit dieser einfachen Sehnenplastik mit der Sehnentransplantation und Sehnenpfropfung erhalten. Das Gebiet der Poliomyelitis acuta anterior gibt für Fälle, wo die Lähmung nur einzelne Muskeln oder Muskelgruppen betrifft, die besten Verhältnisse zur Anwendung dieser Methode.

Die Operation besteht im wesentlichen darin, daß man die Sehne eines noch aktiv kontraktionsfähigen Muskels möglichst peripher, aber an einer Stelle, wo sie noch gut zugänglich ist, durchtrennt

und diesen zentralen Stumpf entweder seitlich aufpfropft in einen Spalt der Sehne eines gelähmten oder leistungsschwachen Muskels oder die Sehne dieses Muskels durchtrennt und End zu End mit dem zentralen Stumpf des gesunden Muskels vereinigt.

Wie bei der einfachen Sehnenplastik, ist es auch hier wesentlich, so zu handeln, daß die neuhergestellten Sehnen den richtigen Grad passiver Spannung darbieten, damit bei Kontraktion des Muskels die Sehne auf die Stellung des Knochens und der Gelenke kräftig einwirke, welche sie zu beeinflussen hat. Es ist am zweckmäßigsten, dies an einem Beispiel zu veranschaulichen.

Ein Kind hat die Supinatoren des Fußes gelähmt, während die Pronatoren normal funktionieren. Der Fuß steht in Valgusstellung. Es ist die Aufgabe, den Fuß zu aktiver Supination zu bringen und dem abwärts gesunkenen inneren Fußrande einen Halt und aktive Unterstützung zu gewähren.

Ein Schnitt, unter dem Malleolus internus beginnend, legt durch Spaltung der Sehnenscheide die Sehne des Tibialis posticus frei (nebst der Flexorensehne). Dieselbe wird zunächst noch nicht durchschnitten. Ein zweiter Schnitt legt hinter dem Malleolus externus unter Spaltung der Sehnenscheide die Sehne der beiden Peronei frei. Dieselben werden am lateralen Fußrand verfolgt, bis man sich versichert hat, die Sehne des Peroneus longus vor sich zu haben. Sie wird möglichst weit peripher durchschnitten.

Nun wird der zentrale Stumpf letzterer unter Verfolgung der Sehne aufwärts bis zum Muskelfleisch zwischen der Fibula mit Tibia und der tiefen Muskulatur mittelst einer langen schlanken Faßzange nach der medialen Seite durchgestoßen, bis er zu der früher angelegten Wunde herausgezogen werden kann. Statt dabei die Schnitte ungebührlich zu verlängern, tut man besser, eventuell oben einen zweiten kurzen Schnitt hinzuzufügen und die Sehne erst hier durchzuziehen. Nunmehr wird der Fuß in die richtige Stellung gebracht, d. h. in normale Supination und in Mittelstellung zwischen Flexion und Extension, und die Sehne des Peroneus unter mäßigem Zuge bis zu leichter passiver Spannung mit ihrem Ende an die Sehne des Tibialis posticus in gegebener Lage angelegt und jetzt erst letztere entweder durchschnitten oder eingeschlitzt, um den Sehnenstumpf hereinstecken und festnähen zu können. Sobald man seiner Asepsis sicher ist, ist es besser, die Sehne zu durchschneiden und die beiden Stümpfe durch feine Nähte exakt zu vereinigen. Naht der Wunde ohne Drain.

Der Verband hat durch Erhaltung der richtigen Stellung des Fußes für 8—14 Tage jede stärkere passive Zerrung an der Naht zu verhüten.

Es ist selten, daß wir gleichsinnig wirksame Muskeln resp. Sehnen

zu überpflanzen haben, da diese sich ohne unser Zutun mit der Zeit ersetzen. Es handelt sich vielmehr meist um Transplantation von Antagonisten, und unter diesen wählt man am liebsten die doppelt vertretenen, wie einen der beiden Peronei in dem von uns gewählten Beispiel. Seltener wird man unter Spaltung einer Sehne (aber dann bis in den Muskel hinein) bloß die eine Hälfte mit der gelähmten vereinigen, weil da der Erfolg nicht so rasch und vollkommen eintritt.

Hat man mit feiner Seide gut genäht, so ist auch hier frühe Aufnahme der aktiven Funktion in den ersten 8—14 Tagen wesentlich, wie ich im Gegensatz z. B. zu VULPIUS hervorhebe, welcher für mindestens 6 Wochen einen Gipsverband anlegt und die dadurch eingetretene Steifigkeit dann wieder durch Massage, Bäder, Elektrisieren beseitigen muß. Eine gute feine Seidennaht hält die Sehnenstümpfe so fest zusammen, daß man gar nicht mit der Ueberdehnung der jungen Sehnennarbe zu rechnen hat.



Fig. 139.

Sowohl an der Hand als am Fuße kann man mit derartigen Sehnenanastomosen und Transplantationen ganz vorzügliche Resultate erzielen, welche sich in Monaten oder Jahren oft zu vollkommener Wiederherstellung der Funktion bessern.

Aber auch bei großen Gelenken, wie am Knie, kann man durch Ueberpflanzung von Sartorius, Semitendinosus und Bicepssehne den mächtigen Quadriceps wirkungsvoll ersetzen. Hier hat man keine isolierte Sehne, an welche man die aktiven Muskeln anheften kann, sondern man muß hier die solide Ansatzstelle an der Patella wählen, um einen fixen Punkt zu haben, d. h. mehr oder weniger nach LANGE die kontraktionsfähigen zentralen Sehnenstümpfe am Periost und den bedeckenden, resp. seitlich mit denselben in strammer Verbindung befindlichen Fascien ansetzen. Auch Beugekontraktionen am Knie sind nach CODIVILLA und HEUSSNER durch Verlegung der Beugesehnen auf den Streckapparat bleibend zu heben.

e) Zur Chirurgie der Gelenkbänder

läßt sich bloß aufmerksam machen im allgemeinen, daß die Therapie, zumal bei Gelenktraumen, wesentlich aktiver sein sollte, als sie gegenwärtig ist. Ein guter Teil chronischer sog. Arthriten könnte durch rechtzeitige Naht von zerrissenen Gelenkbändern, sowie durch Entfernung zerrissener Menisken in Gelenken verhütet werden. Die Bänder heilen relativ gut zusammen, und wenn man nach Traumen

ein Gelenk vor länger dauernden Funktionsstörungen bewahren will, so müssen Verhältnisse hergestellt werden, welche baldigste Wiederaufnahme der Bewegungen gestatten. Dazu ist die Naht da, wenn man Arthrotomien so zu machen versteht, daß nicht durch die Operation selber die Funktion eine Beeinträchtigung erfährt. Wie Arthrotomien zu machen sind, ist in den folgenden Kapiteln auseinandergesetzt.

Wo man rechtzeitig operiert, findet man oft zur Erklärung der sonst so lange bleibenden Funktionsbeschränkung viel intensivere Verletzungen, als klinisch zu vermuten gewesen war. Am Ellbogengelenk habe ich bei vermeintlich einfachen Distorsionen vollständige quere Zerreißung der vorderen Kapselwand gelegentlich mit Abriß des Epicondylus internus gesehen, welche die Einleitung zu einer Luxatio cubiti posterior darstellte.

Zur künstlichen Trennung von Gelenkbändern zieht man es vor, die Ansätze am Knochen mit einer Schicht Knochensubstanz vorzunehmen, weil hier leichter solide Vereinigung eintritt. So hat v. BERGMANN geraten, bei veralteter Fractura patellae zur Vereinigung das Lig. patellae vorgängig von der Spina tibiae loszulösen.

So gibts Arthrotomien, bei denen es vorteilhafter erscheint, Gelenkkapsel mit Bändern in den oberflächlichen Knochenschichten zu lösen, als quere Durchtrennungen vorzunehmen.

f) Zur Chirurgie der Knochen.

Der Knochen ist ganz anders zu behandeln, wenn man bei einer denselben betreffenden Operation auf Neubildung von Knochen zum Ersatz von Defekten ausgeht oder solche vermeiden will. Zunächst was das Knochenmark anlangt, so ist dieses für die Blutbildung so wesentliche Gewebe bloß als etwas Fremdartiges in die starren Knochenhülsen eingeschlossen. Dasselbe kann bei Entzündungen oder Zerfall ohne die geringste Beeinträchtigung des Knochens in toto entfernt werden, so an den Diaphysen.

Knochenneubildung geht vom Periost und den osteoplastischen Schichten der Knochenoberfläche aus. Diese werden deshalb besonders sorgfältig geschont, wo man Knochenregeneration erwartet, wie es der Fall ist bei vielen Osteotomien, bei Resektionen der Gelenke, bei gewissen Exartikulationen.

OLLIER hat gezeigt, daß es sehr viel darauf ankommt, wie man das Periost abhebt, wenn man seine osteoplastischen Eigenschaften erhalten will: Benutzt man ein stumpfes Instrument, so bleiben im Periost fast nur die elastischen Bestandteile. Mit dem Messer bekommt man mit dem Periost zahlreiche unversehrte knochenbildende Elemente. Mit der schneidenden Knochenschabe (Rugine, Raspatorium) führt die innere Schicht des abgehobenen Periosts noch

ihre beiden knochenbildenden Elemente, die osteogene Lage und die innig verbundenen Knochenlamellen der Oberfläche.

Im Gegensatz dazu ist eine Knochenneubildung bei Amputationen im allgemeinen nicht erwünscht. Man hat sich überzeugt (wir haben durch unseren Assistenten Dr. v. STEIGER eine große Anzahl von Belegen hierzu veröffentlichen lassen), daß es bei Amputationen am besten ist, wenn gar keine Knochenneubildung eintritt, vielmehr der Knochenstumpf die Form behält, welche man ihm zur Zeit der Operation gegeben hat. Es ist deshalb, wie wir bei Besprechung der Amputationen sehen werden, die aperiosteoplastische Operation diejenige, welche die besten Stümpfe sichert.

Eine nicht geringe Wichtigkeit hat die Frage des Ersatzes des Marks in den Fällen, wo dasselbe entfernt werden mußte oder wo überhaupt Knochenhöhlen geschaffen werden, deren Ausfüllung eine außerordentlich lange Zeit beansprucht. Nach früheren Versuchen hat MOSETIG-MOORHOF seine Jodoformknochenplombe angegeben, welche sich am besten bewährt hat. Sie besteht aus 60 Teilen feinstgepulvertem Jodoform und je 40 Teilen Wallrat und Sesamöl, bei 50° C sich verflüssigend, und ist vor Gebrauch gehörig umzuschütteln und flüssig in die Höhle zu gießen nach vollkommener Blutstillung und nach Trocknen der Höhle mittelst eines elektrischen Apparates für heiße Luft oder eines Gebläses für sterile, trockene, kalte Luft. Die Höhle muß vollkommen rein sein. SILBERMARK hat gezeigt, daß die Plombe durch Knochengewebe langsam ersetzt wird, von Periost und Mark ausgehend. MOSETIG hat auch Weichteilhöhlen, namentlich nach Gelenkresektionen, in gleicher Weise ausplombiert. Seine erfolgreichen Knochenoperationen bezogen sich wesentlich auf Höhlen bei chronisch gewordener Osteomyelitis und Tuberkulose.

A. Arthrotomie, Osteotomie und Resektion.

a) Technik im allgemeinen.

Unter Resektion versteht man die Herausnahme eines Körperteils aus der Kontinuität im Gegensatz zur Amputation als Entfernung desselben bis zu seinem Endteil. Der Ausdruck hat namentlich für die Entfernung von Gelenkteilen Anwendung gefunden.

Der Voraussetzung einer Resektion ist die Anlage eines richtigen Schnittes bis auf den zu entfernenden Gelenk- oder Knochenteil, die Arthrotomie und Osteotomie. Es müssen deshalb diese Operationsmethoden vorangestellt werden, obschon sie nicht von den Resektionen getrennt werden können.

Es ist LANGENBECKs Verdienst, auf den kapitalsten Punkt in

der Ausführung der Gelenk- und Knochenresektionen hingewiesen zu haben, nämlich auf die Anlage möglichst einfacher Schnitte durch sämtliche Weichteile und die Erhaltung letzterer in normalem Zusammenhang mit dem Periost bei sauberer Auslösung der Knochen. Und OLLIER hat das Verdienst, die große Bedeutung ausgesucht sorgfältiger Schonung des Periostes mitsamt sämtlichen Kapsel-, Bänder- und Sehnenansätzen an demselben durch Experimente und vorzügliche Resultate seiner Operationen bewiesen zu haben. Allein trotzdem scheint es uns nicht im Geiste dieser Meister zu liegen, bei ihren Methoden stehen zu bleiben, solange die Prinzipien gewahrt werden, welche wir ihrer Arbeitskraft und ihrem Genius verdanken.

Einen sehr großen Fortschritt sehen wir speziell darin, daß — wie KÖNIG es am bestimmtesten ausgesprochen hat — die Zeit typischer Resektionen vorbei ist und an Stelle der „Resectio" die Arthrotomie und Osteotomie mit Entfernung ausschließlich der erkrankten Weich- und Knochenteile getreten ist. KAPPELER hat für solche Resektionen den Namen der atypischen benutzt. Es erweckt dieser Name aber zu sehr den Eindruck einer gewissen Unregelmäßigkeit der Ausführung, obschon im Gegenteil sich sehr bestimmte Vorschriften geben lassen. Darin glaube ich einen weiteren Fortschritt angebahnt zu haben, daß ich für sämtliche Gelenkschnitte diejenigen Methoden wähle, welche vor allen anderen geeignet sind, die Verletzung der Weichteile auf ein Minimum herabzusetzen, nicht bloß große Gefäße, Nerven und Muskeln zu schonen, sondern auch der Nervenversorgung der Muskeln durch Schonung kleinerer Aeste, sowie der Bedeutung der einzelnen Muskeln und ihrer Ansätze für die Gelenkfunktion Rechnung zu tragen. Von diesem Gesichtspunkte aus dürften einzelne unserer „Methoden" den Vorzug verdienen.

Einen Fortschritt endlich sehen wir darin, daß die Art der Erhaltung von Bänder- und Sehnenansätzen wesentlich verbessert worden ist durch das vorzüglich von KÖNIG und TILING ausgebildete Verfahren der Abmeißelung dieser Ansätze samt den Apophysen, an welchen sie sich ansetzen. Es muß aber betont werden, daß Schonung der Knochencorticalis nicht bloß für die Apophysen, sondern prinzipiell in ganzer Ausdehnung des Resektionsgebietes von nöten ist. Deshalb trage ich das Periost mittelst eines scharfen Raspatorium analog der OLLIERschen „Rugine" samt der oberflächlichen Corticalschicht des Knochens ab behufs sicherer Erhaltung der osteoplastischen Cambiumschicht. Die Erhaltung der oberflächlichen Knochenschicht gewährleistet nach den schönen Nachweisen OLLIERS (s. Einleitung) eine gute Knochenproduktion sicherer, als wenn bloß das Periost vorhanden ist.

Es ist deshalb, wo sie zulässig und ausführbar ist, die subcorticale Resektionsmethode besser als die subperiostale LANGENBECKs nach Art der subperiosteo-subkapsulären von OLLIER. Es ist dabei noch auf den Gewinn aufmerksam zu machen, daß die Verwachsung rascher geschieht und daher Bewegungsversuche rascher aufgenommen werden können. Denn die Ansätze von Sehnen und Bändern haben einen besonders hohen Grad von Empfindlichkeit, welche bei langsamerem Anwachsen am Knochen für die so sehr wünschenswerte frühzeitige Wiederaufnahme aktiver Bewegung sehr hinderlich ist.

Die empfehlenswerteste Methode der Neuzeit scheint uns also diese zu sein für die Arthrotomie, Osteotomie und die eigentlichen Resektionen: 1) Wahl eines möglichst einfachen Schnittes im Sinne LANGENBECKs, aber unter Berücksichtigung nicht bloß der Interstitien von Muskeln, Bändern und Sehnen, sondern auch der kleinsten Gefäße und Nerven, also unter Benutzung von neutralen Zonen zwischen den Ausbreitungsgebieten der Nerven. 2) Danach subcorticale Ablösung der Kapsel, des Periosts, der Bänder- und Sehnenansätze und Entfernung zunächst bloß des kranken Knochens, kranker Gelenkweichteile, dagegen gesunder Knochen und Gelenkteile bloß insoweit, als deren Mitentfernung der Funktion Nutzen bringt.

Es darf demgemäß das Verfahren, das man zur Eröffnung des Gelenks und zur Freilegung eines Knochens benutzt, den Chirurgen in keiner Weise binden für seine weitere Entscheidung; der Schnitt muß ebensogut sein für den Fall, daß man nach Eröffnung der Gelenkhöhle es dabei bewenden lassen will, als wenn man einen Teil oder die ganze Synovialis exstirpieren will oder zu partieller oder totaler Entfernung der knöchernen Gelenkenden sich entschließt. Der erste Schnitt bleibt sich ganz gleich. Wir sind schließlich für alle großen Gelenke zu der Verwendung eines Schnittes gekommen, den man als Hackenschnitt bezeichnen könnte und welchen wir bei den einzelnen Resektionen illustriert haben.

Man hat folgende Formen von Gelenkoperation danach zu unterscheiden:

1) die Arthrotomie (beispielsweise zur Entleerung eines Ergusses, zur Entfernung eines Gelenkkörpers) mit Schnitt durch Haut, Aponeurosen, Kapsel und Synovialis bis in den Gelenkraum;

2) Die Arthrektomie mit Schnitt bis auf die erkrankte und verdickte Synovialmembran (speziell bei Tuberkulose), von deren Außenfläche die fibröse Kapsel losgelöst wird, um die Synovialis wie einen Tumor als zusammenhängende Masse exstirpieren zu können unter Ablösung ihres visceralen Blattes vom Knochen bis zum

Knorpel und Abtragung des Knorpels und der darunter liegenden Granulationsschicht im Falle von Tuberkulose;

3) die Osteoarthrotomie. Hier geht der Schnitt bis auf den Knochen, und es folgt die subcorticale Ablösung sämtlicher Weichteile in normalem Zusammenhang, wie man einen gutartigen Tumor ausschält aus gesunder Nachbarschaft, danach die Entfernung der kranken Knochen;

4) die Osteoarthrektomie ist die Kombination von 2 und 3. Hier wird die Kapsel außen umschnitten, abgetragen in toto, aber nunmehr noch die Gelenkenden umschnitten und entfernt.

Noch eine prinzipielle Frage soll hier speziell betont werden, das ist diejenige der besten Methode zur Wiederherstellung guter Funktion. Eine solche hat zwei Grundbedingungen: Die eine ist die Erhaltung kontraktionsfähiger Muskeln, ein kapitaler Punkt, dessen Berücksichtigung dem Chirurgen viel öfters als es jetzt geschieht, das Messer frühzeitig in die Hand drücken sollte. Man kann mit keiner Resektionsmethode so viel schaden wie mit dem fatalen Zuwarten, bis durch Inaktivität die Muskeln atrophisch oder durch entzündliche Veränderungen die Weichteile starr und unelastisch geworden sind. Die zweite Grundbedingung ist die Herstellung einer guten Form der Gelenkenden. Wie darf man erwarten, daß zwischen 2 Gelenkenden sich eine richtige Bewegung ausbilde, wenn man dieselben einfach quer absägt, wie dies früher ganz regelmäßig geschehen ist? Man soll im Gegenteil die Form der Gelenkenden beim Schnitt sorgfältig nachbilden, um den mechanischen Anforderungen gewisser Bewegungsformen gerecht zu werden.

b) Indikationen und Kontraindikationen.

Wenn man sich an diese prinzipiellen Forderungen hält, so darf man bei richtiger Asepsis ohne Furcht vor Schaden in frühen Stadien der Gelenkerkrankungen die Arthrotomie ausführen. Da wird durch Unterlassung sehr viel gesündigt. Man mag Statistiken beibringen wie man will, so ist doch noch zur Stunde, selbst bei tuberkulösen Gelenkentzündungen, die frühe und ausgiebige Eröffnung des Gelenks und die gründliche Entfernung der tuberkulös erkrankten Gewebe (mit folgender Jodoformeinreibung) oft das einzige Mittel, eine rasche und bleibende Heilung zu erzielen. Wie oft erlebt man es nicht, daß man bei einer Operation ganz im Anfangsstadium einer Gelenktuberkulose einen Käseherd oder Sequester in einem Gelenkende findet, bei oft in der Hauptausdehnung noch ganz glatten Knorpelflächen einen Herd, welcher eine Heilung auf konservativem Wege unmöglich gemacht hätte. Und um einen solchen sicherzustellen,

ist die breite Eröffnung der Gelenke der richtige Weg. Glücklicherweise hilft jetzt oft das Röntgenbild zu rascherer Entscheidung.

Bei den zahlreichen Formen bloß plastischer Gelenkentzündung, den proliferierenden, deformierenden und adhäsiven Arthritiden ist auch die moderne Chirurgie im allgemeinen noch viel zu schüchtern, angesichts des trostlos langen Verlaufes bei nicht operativer Behandlung, und nur einzelne Stimmen werden zu Gunsten der Arthrotomie laut. Ganz sicher liegt der Grund für dieses ablehnende Verhalten darin, das man zu sehr in den älteren Methoden der Resektion befangen ist und meint, es müsse immer gleich regelrecht reseziert sein. Die von uns hier vertretenen Incisionsformen haben die spezielle Absicht zu zeigen, daß der richtige Schnitt es gestattet, eine regelrechte Resektion auszuführen, aber ebensogut für die bloße Eröffnung eines Gelenks, die Arthrotomie, wie für die Exstirpation der Gelenkkapsel und Knorpel, die Arthrektomie, wie endlich eine partielle Osteotomie oder Osteoarthrotomie Verwendung zu finden.

Es wäre unrecht, die möglichst frühe Arthrotomie namentlich bei Tuberkulose warm zu empfehlen und nicht noch ein Wort zu sagen über die Kontraindikationen derselben. Diese beziehen sich auf die späteren Stadien, wo nach der Meinung einzelner Chirurgen erst die Indikation zur Operation eintritt. Ich wiederhole nochmals:

Die Resektion, gut ausgeführt, ist das einzig sichere Verfahren, eine wirkliche und bleibende Radikalheilung einer Gelenktuberkulose in kurzer Zeit herbeizuführen. Ich habe noch nie ein durch Injektionen, auch die berühmten Jodoforminjektionen mit oder ohne langdauernde Fixation „geheiltes" Gelenk nachträglich reseziert, ohne in der Synovialis oder den Schwarten, welche dieselbe bedecken oder im Knochen tuberkulöse und käsige Herde zu finden neben oft ausgiebigen Narbenvorgängen. Umso wichtiger ist es, daß man sich über die Kontraindikation dieser wichtigen Eingriffe klar sein kann.

Von den lokalen Veränderungen, welche den guten Erfolg der Resektion bei Tuberkulose beeinträchtigen können, steht im Vordergrund die Mischinfektion bei Eiterung und Fistelbildung. In jedem Falle von Fistel und offenem Absceß besteht Mischinfektion, hauptsächlich mit gleichzeitiger Staphylomykose. Nur wo man sicher ist, sämtliches erkranktes Gewebe entfernen zu können, ist es geraten, zur Resektion zu schreiten. Die schlechten Resultate früherer Resektionsstatistiken aus der voraseptischen und halbaseptischen Zeit sprechen laut für die Bedenken des Eingriffes unter diesen Umständen.

Will man resezieren, so muß vor allem eine gründliche Entfernung des Eiters durch Spaltung der Fistelöffnungen mit dem Thermokauter und Spülung mit sehr warmer Kochsalzlösung (42° C) vorgenommen werden. Dann müssen die freigelegten Gewebe des-

infiziert werden. Auch dies geschieht am besten mit dem Thermokauter. Wo dieser nicht anwendbar ist, da wird am besten mit Alkohol (50—85-proz.) die Oberfläche von Synovialis und Knochen betupft, danach kann man die Resektion ausführen unter Irrigation mit sehr warmer Kochsalzlösung, muß aber ohne Ausnahme zur Nachbehandlung antiseptische Tamponade und Sekundärnaht anwenden.

Die zweite Hauptkontraindikation gegen Ausführung einer Resektion bildet alles, was zu akuter Miliartuberkulose führen kann. Eine solche kommt bei käsig eitrigen diffusen Gelenkentzündungen, bei welchen es nicht möglich ist, einen Kontakt des Eiters mit den frischen Wundflächen völlig zu verhüten, am leichtesten zu stande, wenn man namentlich mit para- und periartikulären Abscessen gleichzeitig zu tun hat. Individuen, welche an noch florider Tuberkulose anderer Organe leiden, sind am meisten ausgesetzt. Es tritt dann bald nach der Operation bei übrigens ganz gutem Wundverlauf Fieber ein, beschleunigte Herzaktion, etwas Dyspnoë, eingenommenes Sensorium, Aufgeregtheit, leichte Eiweißtrübung des Urins. Der Exitus tritt öfters unter dem Bilde der serösen resp. tuberkulösen Meningitis ein.

Es mag am Platze sein, bei den Kontraindikationen noch zweier Gefahren zu gedenken, die der Arthrotomie wie den Resektionen ankleben, nämlich die Gefahren der ESMARCH-Lähmung und der üblen Folgen der Spinalanalgesie. ESMARCH-Lähmung tritt nicht so selten als Folge zu gut gemeinter Verhütung der Blutung mittelst des elastischen Schlauches ein. Es ist zweifellos bequem, bei Arthrotomie und Osteotomie nicht durch Blutung gehindert zu sein, den Zustand sowohl der Weichteile als der Knochen genau zu beurteilen und alles Kranke sauber entfernen zu können, auch bei tuberkulösen Individuen namentlich Blutung zu vermeiden. Allein man muß sich sehr in acht nehmen, nicht eine Lähmung herbeizuführen, was außer bei stärkerem Zug des elastischen Schlauches oder Anlegung an unrichtiger Stelle (am Oberarm gerade an der Umschlagsstelle der Radialis um den Humerus) namentlich geschieht, wenn eine Operation lange dauert. Ich sah noch vor kurzem eine totale Lähmung des Arms nach einer $1\,^1/_2$-stündigen Operation, und der Chirurg war ganz verblüfft über diesen ihm unerklärlichen Zustand.

Die ESMARCHsche Einwickelung hat auch den Uebelstand, leicht Nachblutung zu veranlassen, wenn auch bloß parenchymatöser Natur, und so die Wundheilung zu schädigen. Man darf also den Schlauch nicht zu früh anlegen und muß ihn baldigst wieder wegnehmen, kann ihn überhaupt oft ganz entbehren.

Ein zweiter Punkt, der bei der Resektion an der unteren Extremität üble Folgen haben kann, ist die gerade bei Tuberkulösen

oft vorgezogene Spinalanalgesie. Ich halte für tuberkulöse Individuen die BIERsche Methode der Anästhesierung für ungeeignet, weil ich 2mal tuberkulöse Meningitis danach habe eintreten sehen. Man muß bei diesen Individuen jede Reizung der Meningen vermeiden.

c) Nachbehandlung.

Wer mit Arthrotomien gute Resultate erzielen will, muß sich einer ganz besonders strengen Asepsis befleißen, sowohl während als nach der Operation, und die Abneigung gegen Arthrotomie bei Tuberkulose, die vielerorts herrscht, hat zum guten Teil ihren Grund darin, daß man keine wirkliche Prima intentio herbeizuführen versteht.

Ich benutze gerade für Gelenkoperationen mit Vorliebe Gummihandschuhe, deren ich z. B. bei Kropfoperationen ohne Schaden entraten kann. Man kann bei Gelenk- und Knochenoperationen kleine Nachblutungen bei größter Sorgfalt nicht vermeiden, und darin ist der Boden gegeben für die Entwickelung der paar Mikroorganismen, welche zu Ende jeder Operation in die Wunde gelangt sind.

Es muß deshalb gesorgt werden, daß das Blut, welches Gelenk- und Knochenhöhlen füllt, sich nicht zersetzen kann. Dies geschieht 1) durch Einreiben von desinfiziertem (in Sublimat gewaschenem) Jodoformpulver oder womöglich durch Anfüllen der Höhlen mit MOSETIGS Jodoformplombe (s. Einleitung zu diesem Abschnitt); 2) durch Verhütung der Nachblutung mittelst völlig sicherer Fixation auf Schienen oder in Gipsverband für die ersten 8 Tage.

Wir benützen den Gipsverband sehr ausgiebig, stets für diejenigen Gelenke, nach deren Resektion man eine Ankylose anstrebt, wie für das Knie und den Fuß. Wo derselbe Schwierigkeit hat, wie für Hüfte und Schulter, kommt man mit richtiger Extension mittelst Gewichten aus. An Ellbogen und Hand genügen Schienen vollkommen (speziell Drahtschienen). Für eine sichere Fixation der Gelenkenden wird auch dadurch gesorgt, daß man dieselben nach Resektion genau ineinanderpaßt. So für Knie und Fuß. Da kann man durch bogenförmige Absägung am Knie (ev. winklig nach TAVEL) dafür sorgen, daß der konvexe Femur genau in die konkave Tibia hineinpaßt, ebenso am Fuß Tibia mit Malleolen auf Talus ev. Calcaneus.

3) Durch Ableitung von Wundsekreten durch Drainage für längere Zeit, als dies bei anderen Wunden geschieht. Wir lassen Drainröhren an Gelenken statt bloß 24 Stunden oft bis 8 Tage liegen. Aber gerade darin liegt wiederum eine große Gefahr nachträglicher rückläufiger Infektion. Es müssen reichlich antiseptisch wirksame Ver-

bandstoffe auf die Drainöffnungen gelegt werden, um zumal die Zersetzung des Blutes im Verbande selber sicher zu verhüten.

Am besten kommt auf jeden Drain eine dicke Lage Jodoformgaze, in 5proz. Karbol vor dem Auflegen noch selber desinfiziert. Darüber dicke Lagen von Sublimatgaze frisch hergestellt und so in Oeffnungen des Verbandes angebracht, daß sie anfänglich alle paar Stunden, später 2—3mal im Tage gewechselt werden können.

Trotz alledem ist die Ableitung des Blutes von den angefrischten Gelenkenden nicht immer so vollständig, daß rasche reparatorische Vorgänge in kurzer Zeit die Gelenkflächen abglätten, die Empfindlichkeit beseitigen und die Aufnahme der Bewegungen möglich machen, Wir haben zu rascher Erzielung letzterer uns mehrfach eines Verfahrens bedient, das man als Luxationsmethode oder Sekundärreposition bezeichnen könnte. Wir bringen (am Ellbogen und Hüfte z. B.) nach der Resektion die Knochenenden in Luxationsstellung, so daß die empfindlichen Sägeflächen des Marks bloß mit Weichteilen in Berührung sind, und führen die meist ganz leichte Reposition erst nach 10—14 Tagen aus, nachdem die äußere Wunde völlig geheilt ist. Der Patient beginnt dann sofort seine Bewegungen, was ihm oft selbst beim besten Willen nicht möglich ist bei der üblichen Nachbehandlungsmethode. Und doch ist es für Erzielung guter Funktion, wo man, wie für Ellbogen und Hüfte, ein bewegliches Gelenk wünscht, wesentlich, daß sehr frühzeitig die Bewegung der Muskeln wieder aufgenommen werde. Mittelst Apparates mit elastischen Extensions- und Flexionszügen bei gesicherter Bewegungsachse kann man die Behandlung wesentlich unterstützen.

Läßt sich eine Gelenkhöhle gehörig trocken machen und ganz mit Jodoformplombe in alle Recessus ausfüllen, so kann man mit vollkommenem Schluß durch Kapsel-, Muskel-, Fascien- und Hautnaht oft vollkommene Primaheilung erzielen.

Macht man die Arthrotomie resp. Osteoarthrotomie zum Zwecke einer Arthrodesis nach ALBERT, d. h. einer Ankylosierung eines schlaffen oder Schlottergelenks, so hat man auch bei Schulter, Ellbogen und Hüfte von vorneherein durch erhärtende Verbände für Unbeweglichkeit zu sorgen.

Für Knie, Handgelenk und Fußgelenk geht man überhaupt nicht in erster Linie auf Beweglichkeit des Gelenks aus, sondern sucht dessen gute solide Stellung zu sichern, um die Beweglichkeit der peripher gelegenen Teile um so besser zu erhalten. Dies ist von ganz besonderer Wichtigkeit für den Fuß und noch mehr für die Hand. Fixiert man das Handgelenk mit unserer Dorsalflexionsschiene sicher, so nimmt der Patient in kürzester Zeit die Bewegungen der Finger wieder auf.

Nach Knieresektion kann man im ersten Gipsverband in völlig gestreckter Stellung den Patienten schon nach 14 Tagen aufstehen lassen.

Bezüglich Sicherung der Beweglichkeit verdienen noch erwähnt zu werden die Maßnahmen, welche durch Zwischenlegung eines Fremdkörpers die Verwachsung resezierter Gelenkflächen verhüten sollen. Man hat zu diesem Behufe ein Stück Gelenkkapsel, Sehnen oder Muskeln interponiert im Interpositionsverfahren.

Die Arthroplastik ist in neuester Zeit eingehend von MURPHY [1]) studiert worden. MURPHY kommt zu dem Resultat, daß zur Herstellung der Beweglichkeit bei Ankylose am besten von der Fascie ein Lappen gelöst wird mit einer Muskelschicht darunter und einer Fettschicht darauf. So wird z. B. am Knie nach Lösung der Verwachsungen ein Lappen mit Basis am Knie nach oben gebildet aus der Fascia lata, einer Muskelschicht des darunter liegenden Vastus externus und dem Panniculus darauf, der Lappen abwärts geschlagen und über die Femurcondylen herübergedeckt und fixiert. Aehnlich am Hüftgelenk. Resultate zum Teil sehr gut.

HOFMANN (Graz) hat über die angefrischten Knochenflächen eine Schicht Periost herübergelegt, ebenfalls mit sehr gutem Resultat, so für das ankylosierte Ellbogengelenk ein Perioststück der Tibia mit der Unterfläche auf den wunden Knochen.

d) Operationen am Fuss.

1. Resektion der Phalangen und Metatarsalknochen

(vergl. Fig. 140).

2. Resektion bei Hallux valgus.

Bei Hallux valgus bin ich stets mit der Abmeißelung der medialen Metatarsuskopfhälfte ausgekommen. Die Wucherung an dieser ist es, welche die Adduktion der Basis der Grundphalanx hindert.

Fig. 140.

Man schneidet auf dem Dorsum auf den Kopf und durch die Gelenkkapsel und trennt von der Stelle weg, wo sich über die kugelige Gelenkfläche der Höcker des gewucherten medialen Condylus metatarsi erhebt, das betreffende Stück des Köpfchens mit dem Meißel ab.

1) Journ. of the American med. assoc., Mai-Juni 1905.

Ich kann die Angaben RIEDELS bestätigen, daß durch den Druck der lateral gerichteten ersten Zehe der Metatarsus I eine Biegung im Sinne einer Adduktion seines vorderen Teiles erfährt. Wenn man deshalb nach REVERDIN noch einen Keil mit medialer Basis hinter dem Köpfchen entfernt, so wird diese Adduktionsstellung noch stärker.

3. Osteoarthrectomia metatarso-tarsea und Tarsectomia anterior.

Eine sehr wichtige Operation bei infektiösen Erkrankungen (speziell Tuberkulose) der vorderen Tarsalgelenke, weil in der Regel die Gelenkkapseln derselben sämtlich in Kommunikation stehen. Am häufigsten finden sich noch abgeschlossene Gelenkkapseln für das Gelenk zwischen Metatarsus I und Cuneiforme I, an der vorderen und hinteren Fläche des Cuboideum, zwischen Taluskopf und Naviculare, Talus und Calcaneus (vergl. Fig. 141). Bei dem häufigen Beginn tuberkulöser Ostitis in der Basis der Metatarsalknochen kann gelegentlich eine Resektion der Basen der Metatarsalknochen und der Gelenkflächen der anstoßenden Ossa cuneiformia und Ossis cuboidei genügen (Resectio metatarso-tarsea). Sicherer wird bei Ergriffensein der Gelenke die Mitentfernung der letzterwähnten Knochen inklusive Os naviculare sein. Bei diffuser Erkrankung sind auch die Gelenkflächen von Talus und Calcaneus abzutragen.

Fig. 141. Resectio tarsea anterior (gewöhnliche Anordnung der Gelenkkapseln).

Die Resektion wird gemacht von 2 dorsal angelegten Seitenschnitten aus (s. Fig. 141). Der mediale Schnitt geht vom hinteren Drittel des Metatarsus I bis auf den inneren Umfang des Taluskopfes, welcher in Abduktionsstellung des Fußes sichtbar zu Tage tritt, an letzterer Stelle bloß durch die Haut, um die auf den Talushals vorgeschobene Fußgelenkkapsel nicht zu eröffnen. Medialwärts von der Extensorensehne der großen Zehe beginnend, trennt der Schnitt die Ansätze des Tibialis anticus auf dem Metatarsus I und Cuneiforme I ab und macht die dorsale Fläche des Keilbeins und des Os naviculare frei. Nach abwärts wird ebenso die untere Fläche dieses Knochens freigemacht; die Sehne des Tibialis posticus bleibt nach hinten und unten.

Der laterale Schnitt, vom hinteren Drittel des Metatarsus V bis auf die obere Fläche des Corpus calcanei vor dem Malleolus ex-

ternus bleibt lateral von den Sehnen, indem er den Ansatz des Peroneus tertius am Metatarsus V abhebt und die obere Fläche der Metatarsalbasen und des Os cuboideum freimacht. Zur Freilegung der unteren Fläche dieses Knochens muß die Sehne des Peroneus brevis am Metatarsus V gelöst und diejenige des Peroneus longus aus der Rinne an dessen Außen- und Unterfläche herausgehoben und nach hinten gezogen werden.

Dann wird die Abtragung der Basen der Metatarsalknochen und der Gelenkfläche des Talus und Calcaneus vorgenommen.

In schwierigen Fällen, zumal wo auf dem Dorsum pedis schon Abscesse bestehen oder stärkere Erkrankung der Weichteile, ist es besser, die Seitenschnitte vorne durch einen Querschnitt zu verbinden, d. h. einen dorsalen Lappenschnitt zu machen, aber bloß durch Haut und Fascie unter Schonung von Sehnen, Nerven und Gefäßen. Letztere lassen sich genügend auf die Seite ziehen, so daß man die Präparation der Knochen leicht ausführen kann. Den dorsalen Lappenschnitt gleich durch alle Weichteile (Sehnen, Gefäße und Nerven) auf den Knochen zu führen, wird man sich nur bei Erkrankung der Weichteile entschließen. Die Trennung der Sehnen macht nicht so viel aus, da sie doch zu lang werden und verkürzt werden müssen, ist immerhin eine unnötig schwere Verletzung und durch die nachträglichen Sehnennähte mühsam. Der letzte von uns nach obigen Angaben mit dorsalem Hautlappen operierte Fall hat einen vorzüglich brauchbaren beweglichen Fuß ergeben.

OBALINSKI und in modifizierter Form nach ihm CATTERINA haben den neuen Weg der Spaltung des Fußes von vorneher zur Ausführung der Tarsectomia anterior betreten; indem sie durch die Intermetatarsalräume vordringen (CATTERINA zwischen 2. und 3.) und die beiden vorderen Fußhälften nach innen und außen auseinanderklappen. Vor Verletzung der Plantarbogen und des N. plantaris externus hat man sich dabei in acht zu nehmen.

Der verkürzte Fuß gibt eine ausgezeichnete Brauchbarkeit zur Stütze und Bewegung.

4. Osteoarthrectomia medio-tarsea.

Die Resektion zwischen vorderen und hinteren Tarsalknochen wird am häufigsten in der Form der Keilexcision bei Pes varus gemacht. Diese Keilexcision gibt zumal bei veraltetem Klumpfuß vorzügliche Resultate, bei gründlichem Vorgehen, d. h. genügend ausgiebiger Resektion, bessere Resultate, als alle anderen Operationsverfahren.

Schnitt auf der Rückfläche des Talo-Naviculargelenks beginnend und schräg gegen den äußeren Fußrand ab- und rückwärts entsprechend den sichtbaren Hautfalten (vergl. Fig. 142). Im oberen Teil

wird der N. peroneus superficialis, im unteren der N. saphenus externus auf der Fascie angetroffen und abgezogen; einige Venen werden gefaßt und torquiert. Nach Spaltung der Fascie erscheint am oberen Ende des Schnittes die Sehne des Peroneus III; im unteren Teil des Schnittes auf der Außenfläche des Calcaneus liegen die Peronealsehnen; beide werden mit stumpfen Haken nach Eröffnung der Sehnenscheiden abgezogen. Die feste Kapsel auf dem Taluskopf wird gespalten, so daß das Gelenk eröffnet und der Kapselansatz auf dem

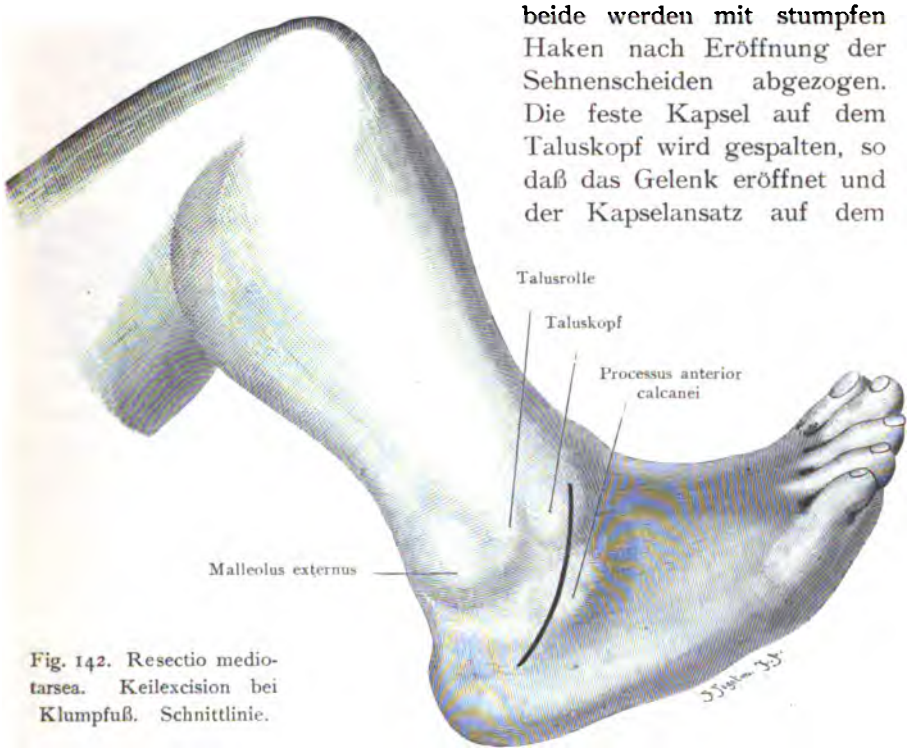

Fig. 142. Resectio mediotarsea. Keilexcision bei Klumpfuß. Schnittlinie.

Halse des Talus und bis in den Sinus tarsi getrennt wird (vergl. Fig. 143). Das Gelenk zwischen dem stark vorragenden Calcaneuskörper und dem Os cuboideum wird eröffnet, und zwar werden die tiefen Schnitte geführt, nachdem der M. extensor brevis an seinem oberen Rande und Ansatz am Calcaneus freigemacht und abwärts gezogen ist (vergl. Fig. 144). Man kann von einem verhältnismäßig kleinen Schnitt aus die Resektion machen, wenn man sofort auf den Knochen dringt, in erster Linie auf den Processus anterior calcanei und dann subperiosto-subkapsulär die weitere Ablösung unter Abziehen von Periost und Kapsel mit scharfen Haken macht. Darauf wird der Meißel eingesetzt und der Processus anterior des Calcaneuskörpers und dann der Hals des Talus durchschlagen, mit scharfen Doppelhaken kräftig angezogen und die Reste der Kapselverbindungen getrennt und die Knochenstücke entfernt. In Fällen von hochgradigem Klumpfuß muß noch das ganze Os naviculare aus-

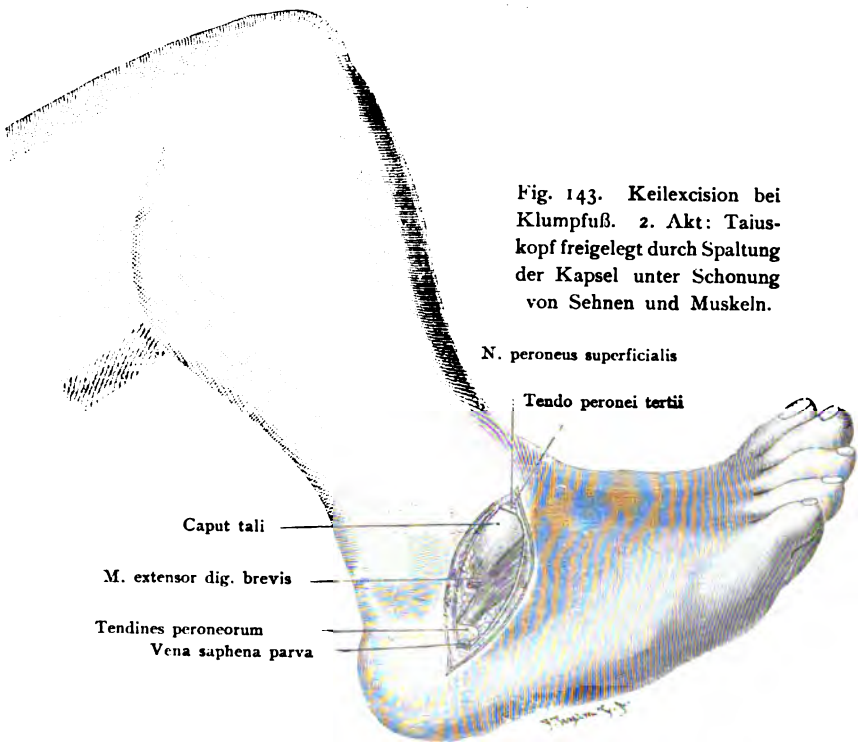

Fig. 143. Keilexcision bei Klumpfuß. 2. Akt: Taiuskopf freigelegt durch Spaltung der Kapsel unter Schonung von Sehnen und Muskeln.

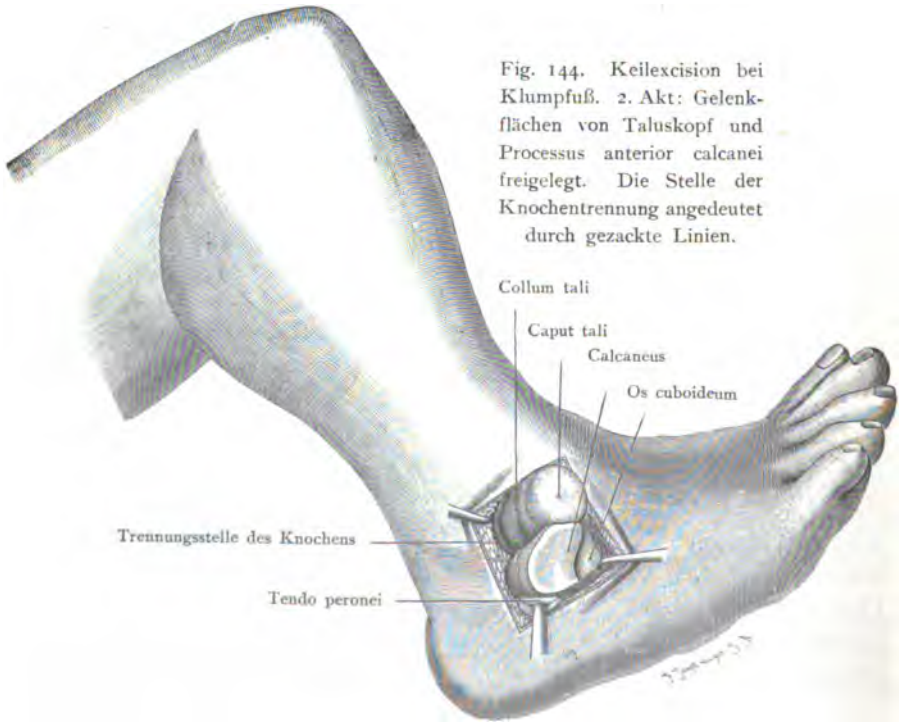

Fig. 144. Keilexcision bei Klumpfuß. 2. Akt: Gelenkflächen von Taluskopf und Processus anterior calcanei freigelegt. Die Stelle der Knochentrennung angedeutet durch gezackte Linien.

geschält und ein Stück des Os cuboideum abgemeißelt werden, damit unter fester Aufeinanderlegung der Trennungsflächen der Fuß sich über den rechten Winkel leicht aufrichten lasse. Draineinlage ist nicht nötig, da keine Höhle bleibt und keine Nachblutung zu gewärtigen ist. Fortlaufende Naht. Gipsverband bei dorsalflektiertem, aufgerichtetem Fuß, bei rechtwinklig flektiertem Knie, über letzteres hinaufreichend. Die Fixation bei rechtwinklig gebeugtem Knie halten wir für recht wesentlich. Nur indem man in dieser Stellung den Verband bis über das Knie macht, kann man jede Rotation und Adduktion des Fußes durch Bindentouren vom lateralen Fußrand aufwärts über den Oberschenkel (Steigbügeltour) mit Sicherheit korrigieren. Zur Sicherung des Endresultates die Elongation der Achillessehne hinzuzufügen, ist in der Regel notwendig.

Wenn in geschilderter Weise dafür gesorgt wird, daß nach der Operation der Fuß mit Leichtigkeit sich über den rechten Winkel aufrichten läßt; wenn Primaheilung eintritt; und wenn in den schwersten Fällen spätere Verschiebung der gewonnenen Gleichgewichtslage nach der plantaren Seite hin durch Achillotenotomie verhütet wird, gewinnt man durch das empfohlene Verfahren nicht nur eine bleibende Heilung, sondern auch eine schöne Fußform.

5. Excisio ossis navicularis.

Außer bei isolierter Tuberkulose des Naviculare, welche selten ist, ist die Entfernung bei gewissen Formen von Plattfuß und Valgus indiziert. Sie ergibt eine sehr gute Korrektion der Fußform und läßt das Fußgewölbe wiederherstellen. Ein Längsschnitt auf dem Dorsum, Auslösung subcortical und subkapsulär und Heraushebelung mit einem starken Elevatorium ist die unschwierige Operation.

6. Arthrotomie des CHOPARTschen Gelenks.

PHELPS hat zur Aufrichtung des Klumpfußes empfohlen, mit querem Schnitt alle retrahierten Weichteile der Planta pedis bis auf den Knochen durchzuschneiden. Die Hauptsache an dieser Operation ist die Trennung der plantaren Kapsel zwischen Taluskopf und Naviculare, welche einfacher von einem Längsschnitte am Innenrande des Fußes oberhalb des M. abductor hallucis vorgenommen werden kann.

7. Excisio tali.

Während für die hier und da notwendige Excision der kleinen Tarsalknochen unnütz erscheint, bestimmte Vorschriften zu geben, ist dieses notwendig für Talus und Calcaneus, deren Entfernung bei Tuberkulose, Verletzungen und Klumpbildungen öfter notwendig wird. Letztere 2 Indikationen gelten speziell für den Talus.

In der Regel genügt ein ergiebiger Längsschnitt auf der vorderen lateralen Seite, wie ihn VOGT angibt für die Resektion des Fußgelenkes.

Handbreit über dem Fußgelenk an der Vorderfläche der Fibula beginnend, geht derselbe an der lateralen Seite der Strecksehnen (Peroneus tertius), die Zweige des N. peroneus superficialis medianwärts lassend, über den lateralen Rand der Talusrolle, welchen man in Adduktionsstellung sehr gut fühlt, bis gegen die Tuberositas metatarsi V herunter, dringt in das Fußgelenk und CHOPARTsche Gelenk ein, Talusrolle und Taluskopf freilegend. Auf dem Talushals wird

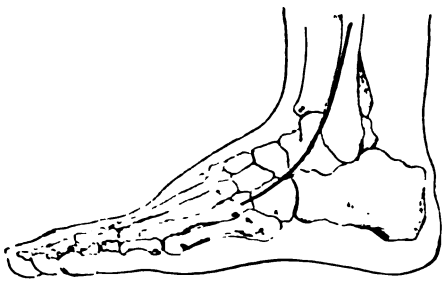

Fig. 145. Excisio tali (laterale Seite).

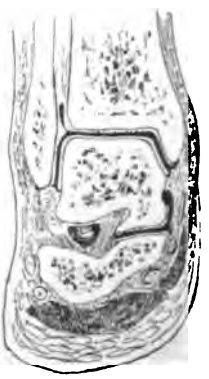

Fig. 146. Frontalschnitt de Fußgelenkes, nach HENLE.

der Ansatz der vorderen und hinteren Gelenkkapsel nach beiden Seiten hin ergiebig abgelöst, im Sinus tarsi lateralerseits das stramme Ligamentum interosseum getrennt. Längs dem vorderen Rande von Tibia und Fibula wird die Gelenkkapsel gelöst und seitlich am vorderen und hinteren Ende der Talusrolle das Lig. talofibulare anticum und posticum durchschnitten. Außen und dem Hinterrand des Talus entlang wird die Kapselverbindung mit dem Calcaneus gelöst. In forcierter Adduktionsstellung läßt sich nun der Talus so weit emporheben, daß ein Elevatorium darunter eingeführt und die Band- und Kapselansätze auf der Innenseite getrennt werden können.

Die von BESSEL-HAGEN bevorzugte Talusexcision bei Klumpfuß gibt eine sehr gute Korrektion der Fußstellung, wenn man zugleich den Malleolus ext. verkürzt, aber keine entsprechend guten funktionellen Resultate wegen Inkongruenz der Tibia- und Calcaneusgelenkfläche

8. Excisio calcanei.

Ein Längsschnitt auf der medialen Seite d
Achillessehne bis zum untersten hintersten Ende
abwärts und von da quer hinten herum nach d
gegen die Tuberositas metatarsi V gibt bei
reichen genügenden Raum

Am hinteren Anfang des Tuber wird die Achillessehne abgehoben, die Gelenkkapsel am hinteren und äußeren Umfang des Calcaneus samt Lig. calcaneo-fibulare getrennt, unter Emporziehen der Peronealsehnen im Sinus tarsi das Lig. interosseum durchschnitten und die Gelenkkapsel zum Os cuboideum außen und unten mit dem starken Lig. calcaneo-cuboideum abgelöst. Die Fersenkappe wird kräftig auf die mediale Seite herübergezogen und hier die Sehne des Tibialis posticus unten am Sustentaculum tali freigemacht und emporgehoben, endlich der Ansatz der Gelenkkapsel am Talus mit bedeckendem Lig. deltoideum (Lig. calcaneo-tibiale) und nach vorne das starke Lig. tibio-calcaneo-naviculare gelöst. Der Knochen muß mit einer kräftigen Zange gefaßt werden.



Fig. 147. Excisio calcanei.

LANDERER empfiehlt einen medialen Längsschnitt über die Ferse von der Achillessehne bis in die Planta. Von diesem Schnitte aus entfernt er nicht bloß den Calcaneus, sondern eventuell sämtliche Tarsalknochen. LANDERER versichert, daß die Narbe für das Gehen nicht nachteilig sei.

9. Arthrectomia talo-calcanea und Tarsectomia posterior.

Die Resektion des Gelenkes zwischen Talus und Calcaneus ist von ANNANDALE ausgeführt mit zwei seitlichen Bogenschnitten und kann nach der für Excisio calcanei geschilderten Methode, resp. modifizierten Methode für die Resectio tarsea posterior besorgt werden.

Die Resectio tarsea posterior, in gleichzeitiger Wegnahme des Talus und Calcaneus und eventuell der anstoßenden [illegible]kflächen bestehend, erg[illegible] wider Erwarten gute [illegible]ultate bei normal gest[illegible] Fuß, inde[illegible] [illegible] den Defekt herabrückt (Koc[illegible] KUMMER[illegible]

[illegible] posterior nach KOCHER.

Die B[illegible]ng des [illegible] schildernd

Koche[illegible] Oper[illegible]

In der Regel genügt ein ergiebiger Längsschnitt auf der vorderen lateralen Seite, wie ihn VOGT angibt für die Resektion des Fußgelenkes.

Handbreit über dem Fußgelenk an der Vorderfläche der Fibula beginnend, geht derselbe an der lateralen Seite der Strecksehnen (Peroneus tertius), die Zweige des N. peroneus superficialis medianwärts lassend, über den lateralen Rand der Talusrolle, welchen man in Adduktionsstellung sehr gut fühlt, bis gegen die Tuberositas metatarsi V herunter, dringt in das Fußgelenk und CHOPARTsche Gelenk ein, Talusrolle und Taluskopf freilegend. Auf dem Talushals wird

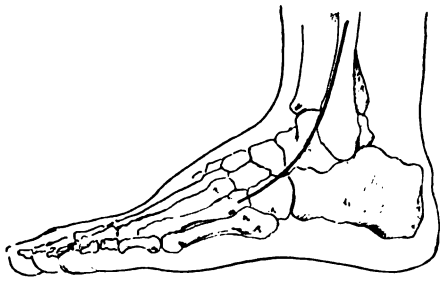

Fig. 145. Excisio tali (laterale Seite).

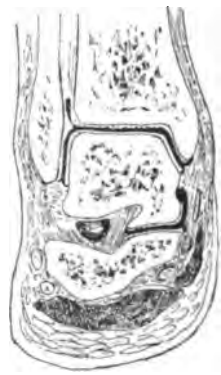

Fig. 146. Frontalschnitt de Fußgelenkes, nach HENLE.

der Ansatz der vorderen und hinteren Gelenkkapsel nach beiden Seiten hin ergiebig abgelöst, im Sinus tarsi lateralerseits das stramme Ligamentum interosseum getrennt. Längs dem vorderen Rande von Tibia und Fibula wird die Gelenkkapsel gelöst und seitlich am vorderen und hinteren Ende der Talusrolle das Lig. talofibulare anticum und posticum durchschnitten. Außen und dem Hinterrand des Talus entlang wird die Kapselverbindung mit dem Calcaneus gelöst. In forcierter Adduktionsstellung läßt sich nun der Talus so weit emporheben, daß ein Elevatorium darunter eingeführt und die Band- und Kapselansätze auf der Innenseite getrennt werden können.

Die von BESSEL-HAGEN bevorzugte Talusexcision bei Klumpfuß gibt eine sehr gute Korrektion der Fußstellung, wenn man zugleich den Malleolus ext. verkürzt, aber keine entsprechend guten funktionellen Resultate wegen Inkongruenz der Tibia- und Calcaneusgelenkfläche.

8. Excisio calcanei.

Ein Längsschnitt auf der medialen Seite dicht neben der Achillessehne bis zum untersten hintersten Ende des Tuber calcanei abwärts und von da quer hinten herum nach der lateralen Seite bis gegen die Tuberositas metatarsi V gibt bei geschmeidigen Weichteilen genügenden Raum.

Am hinteren Anfang des Tuber wird die Achillessehne abgehoben, die Gelenkkapsel am hinteren und äußeren Umfang des Calcaneus samt Lig. calcaneo-fibulare getrennt, unter Emporziehen der Peronealsehnen im Sinus tarsi das Lig. interosseum durchschnitten und die Gelenkkapsel zum Os cuboideum außen und unten mit dem starken Lig. calcaneo-cuboideum abgelöst. Die Fersenkappe wird kräftig auf die mediale Seite herübergezogen und hier die Sehne des Tibialis posticus unten am Sustentaculum tali freigemacht und emporgehoben, endlich der Ansatz der Gelenkkapsel am Talus mit bedeckendem Lig. deltoideum (Lig. calcaneo-tibiale) und nach vorne das starke Lig. tibio-calcaneo-naviculare gelöst. Der Knochen muß mit einer kräftigen Zange gefaßt werden.



Fig. 147. Excisio calcanei.

LANDERER empfiehlt einen medialen Längsschnitt über die Ferse von der Achillessehne bis in die Planta. Von diesem Schnitte aus entfernt er nicht bloß den Calcaneus, sondern eventuell sämtliche Tarsalknochen. LANDERER versichert, daß die Narbe für das Gehen nicht nachteilig sei.

9. Arthrectomia talo-calcanea und Tarsectomia posterior.

Die Resektion des Gelenkes zwischen Talus und Calcaneus ist von ANNANDALE ausgeführt mit zwei seitlichen Bogenschnitten und kann nach der für Excisio calcanei geschilderten Methode, resp. modifizierten Methode für die Resectio tarsea posterior besorgt werden.

Die Resectio tarsea posterior, in gleichzeitiger Wegnahme des Talus und Calcaneus und eventuell der anstoßenden Gelenkflächen bestehend, ergibt wider Erwarten gute Resultate bei normal gestelltem Fuß, indem der Unterschenkel in den Defekt herabrückt (KOCHER, KUMMER).

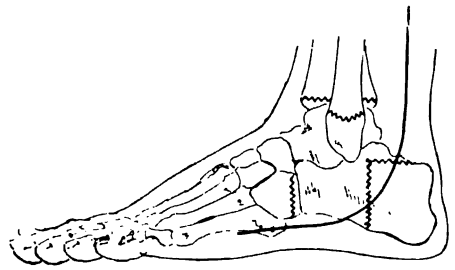

Fig. 148. Resectio tarsea posterior nach KOCHER.

Die Bedingung des Vorgehens nach der zu schildernden Methode

ist die Möglichkeit, die den Fuß bewegenden Sehnen und Muskeln (Peronei, Tibialis anticus und posticus) erhalten zu können.

Schnitt handbreit über dem Fußgelenk auf der Außenseite neben der Achillessehne beginnend, hinter dem Malleolus externus und den Peronealsehnen abwärts bis an die Tuberositas metatarsi V. Von diesem Schnitt aus werden nach Eröffnung der Sehnenscheiden der Peronei und Abhebung dieser Sehnen nach vorne ganz in der für die Excisio tali und calcanei geschilderten Weise diese beiden Knochen exartikuliert und die Gelenkfläche der Unterschenkelknochen und der Ossa cuboideum und naviculare abgetragen. Es ist wünschenswert, einen kleinen Vorsprung des Malleolus externus zu erhalten, behufs Einhakung der Peronealsehnen hinter demselben.

Läßt sich der Tuber calcanei erhalten, so kann derselbe zur Osteoplastik in analoger Weise benutzt werden, wie nach PIROGOFF bei der Amputatio pedis. Es genügt, diesen Fall durch die Sägelinien in beigefügter Figur zu illustrieren.

10. Arthrotomia et Resectio pedis.

Die Resektion im Talo-Cruralgelenk gibt wegen der Kompliziertheit des Gelenkes und wegen der häufigen Miterkrankung der direkt anstoßenden Knochen, sowie auch des anstoßenden Talo-Tarsalgelenks samt seinen Knochen (zumal Calcaneus) nicht immer befriedigende Resultate. Daher das Bestreben nach fortwährender Verbesserung der Technik. Auf allen Seiten des Gelenks und in allen Richtungen sind Schnitte geführt worden. Eine gute Incision muß der Indikation genügen, vollkommen freien Einblick zu gestatten ins Fußgelenk, eventuell auch ins Gelenk unter dem Talus zu gleicher Zeit. Sehr gut ist es, wenn auch die Sehnenscheiden, namentlich der Peronealsehnen, nachgesehen werden können.

Vordere Längsschnitte machen VOGT (lateral); KÖNIG und RIEDEL (bilateral mit Abmeißelung der Malleolen); MEINHARDT SCHMIDT (gleichzeitig mit hinterem); vorderen Querschnitt HÜTER, früher SABATIER, HEYFELDER, HANCOCK; hinteren Querschnitt LIEBRECHT, hinteren Längsschnitt WACKLEY, TEXTOR; unteren Steigbügelhakenschnitt BUSCH, HAHN, SSABANEJEW (mit Trennung des Tuber calcanei); seitliche Schnitte, zum Teil neben Querschnitten MOREAU, LANGENBECK, OLLIER, CHAUVEL, GIRARD.

Wir haben, wie die Zeichnungen zeigen, unseren lateralen Bogenschnitt (wie er von REVERDIN und uns eingeführt ist) dahin modifiziert, daß wir die Incision weiter rückwärts verlegen, höher hinauf führen am Unterschenkel und im Bogen tiefer abwärts gehen lassen bis zur Höhe der Gelenke zwischen Talus und Calcaneus, damit mehr Raum geschaffen und nötigenfalls (und zwar ist dieser Fall ein häufiger) der Talus in toto ohne Schwierigkeit heraus-

genommen werden kann, falls auch das Gelenk unterhalb krank ist. Dadurch ist unsere Schnittführung analog geworden der zuerst nach CATTERINAS Nachweis von ALBANESE und später von LAUENSTEIN empfohlenen (Fig. 149 und 150).

Der Schnitt trennt die Haut und Fascie und läßt den Nervus saphenus externus und die Vena saphena minor, welche hier verlaufen (siehe Unterbindungen), nach hinten.

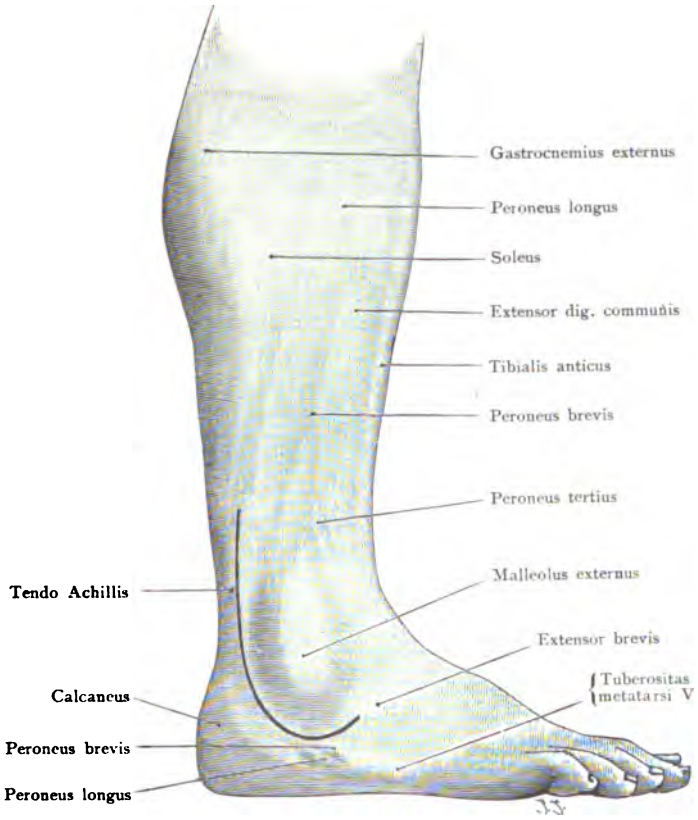

Fig. 149. Arthrotomia pedis, leider für die rechtsseitige Operation angegeben. Konturen unter teilweiser Benützung von PAUL. RICHERS „Anatomie artistique".

Das Ende des Bogenschnittes geht bis zur Sehne des M. peroneus tertius vorwärts unter Schonung des Nervus peroneus superficialis. Man legt sofort die Sehnenscheide des M. peroneus longus und brevis frei und spaltet dieselbe aufwärts, entlang der Fibula, soweit der Schnitt reicht. Die Sehnen müssen in einzelnen Fällen, um Raum zu bekommen, durchschnitten werden, werden aber in je 1 Fadenschlinge fixiert, um nachher wieder vernäht zu werden. Das Periost von der äußeren und unteren Fläche des Malleolus externus wird

losgelöst und an der Vorderfläche des Malleolus das Fußgelenk eröffnet.

Jetzt präpariert man die Kapselansätze los entlang der Außenfläche des Talus, so daß dieser zu Tage tritt bis zur Fibula, von welcher die 3 Ligamente zu Talus und Calcaneus an der Spitze und Innenfläche dicht am Knochen abgetrennt werden.

Entlang dem Vorderrand der Tibia wird der Kapselansatz samt Periost abgelöst bis zum Malleolus internus, während ein Haken die Strecksehnen in die Höhe hebt, ebenso am Hinterrand der Tibia, wobei die Sehnenscheide der Peronei mit dem Periost in Zusammenhang gelassen wird.

Durch eine kräftige Adduktionsbewegung wird der Fuß medialwärts über den Malleolus internus herüberluxiert, so daß die Talusrolle abwärts sieht und die Planta pedis aufwärts, wie Fig. 151 dies veranschaulicht. Ist der Knochen erweicht, so bricht nicht selten der Malleolus internus bei diesem Manöver ab, allein gerade in solchen Fällen hat dieses Ereignis keinen Nachteil.

Jetzt hat man so freien Einblick ins Gelenk, daß man nicht bloß über das Talo-Cruralgelenk sich genau orientieren kann, sondern auch das Tibio-Fibulargelenk sich gut zugänglich machen und ein Urteil gewinnen kann, ob bei ausgedehnter Erkrankung des Talus oder bei intensiver Erkrankung auch des Talo-Calcanealgelenkes der ganze Talus entfernt werden soll oder nicht. Dieses findet sich bei Tuberkulose zur Sicherung des Erfolges verhältnismäßig häufig notwendig. Es läßt sich ohne besondere Schwierigkeiten ausführen.

Wird der Talus nicht entfernt, so bleibt es bei Arthrektomie oder Resektion des Talo-Cruralgelenkes.

An der vorragenden Spitze des Malleolus internus erhält man wo möglich das kräftige innere Seitenband, das bloß getrennt wird, wenn die Erkrankung es verlangt. Die Trennung muß in diesem Falle dicht am Knochen unter Wegnahme eines oberflächlichen Knochenstückes geschehen, weil die Flexorsehnen dicht hinter dem Malleolus herablaufen. Ausräumung des Gelenkes, Resektion des Talus ist nun mit Leichtigkeit zu beschaffen. Will man den Talus erhalten, so muß man sich vor unnützer Eröffnung des Talo-Calcanealgelenkes in acht nehmen, indem man die Kapselansätze am hinteren und am seitlichen Umfange des Talus schont.

Die geschilderte Methode erhält den Bandapparat auf der medialen und die Stütze des Malleolus externus auf der lateralen Seite intakt, sichert daher gegen seitliche Abweichungen des Fußes möglichst gut.

Bezüglich Nachbehandlung ist es von großer Bedeutung, daß der Fuß sofort mittelst eines Gipsverbandes in ganz korrekte Stellung zum Unterschenkel gebracht und darin bis zur Heilung erhalten

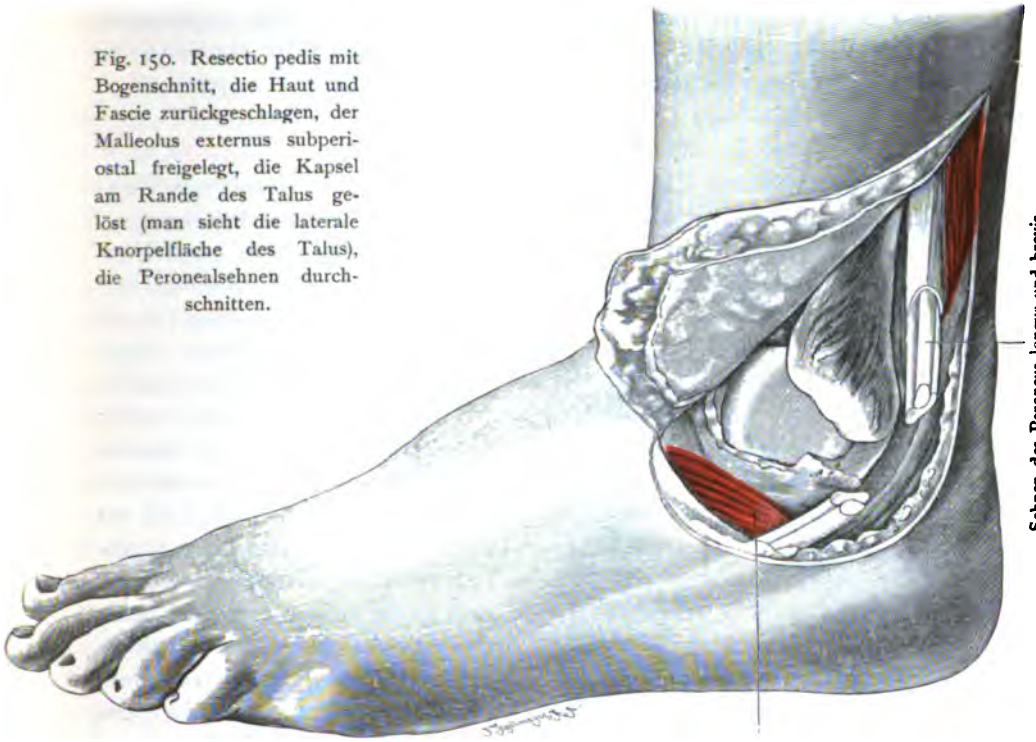

Fig. 150. Resectio pedis mit Bogenschnitt, die Haut und Fascie zurückgeschlagen, der Malleolus externus subperiostal freigelegt, die Kapsel am Rande des Talus gelöst (man sieht die laterale Knorpelfläche des Talus), die Peronealsehnen durchschnitten.

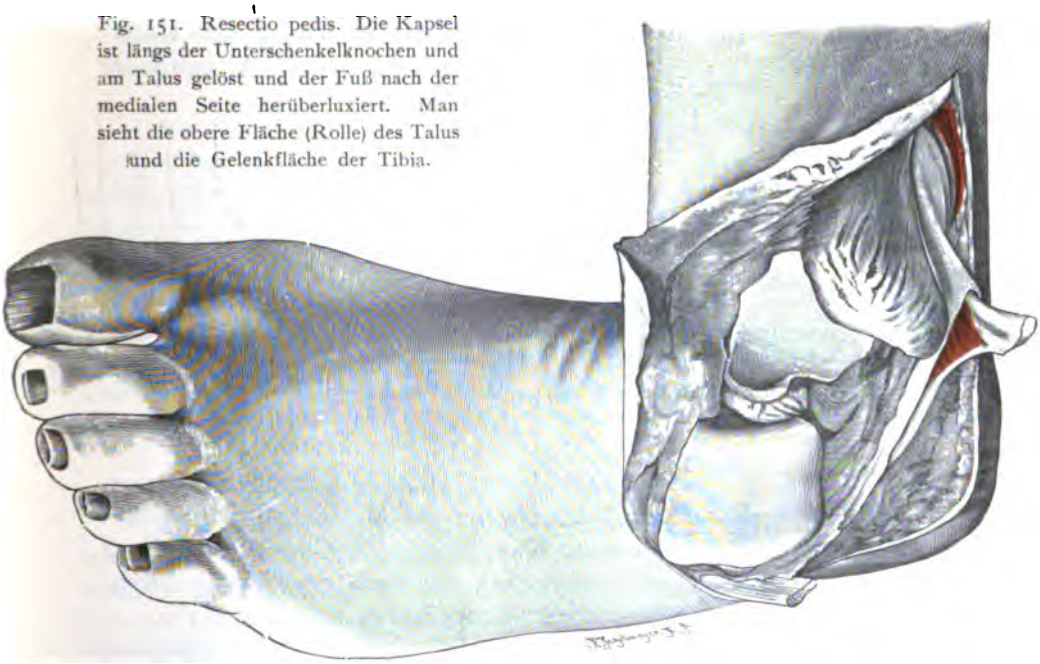

Fig. 151. Resectio pedis. Die Kapsel ist längs der Unterschenkelknochen und am Talus gelöst und der Fuß nach der medialen Seite herüberluxiert. Man sieht die obere Fläche (Rolle) des Talus und die Gelenkfläche der Tibia.

werde. Dabei kann bei Primaheilung der Patient sehr wohl noch 2 oder 3 Wochen im Verband herumgehen. Später ist ein SCARPA-scher Schuh zur Sicherung guter Stellung nötig.

11. Tarsectomia totalis.

WLADIMIROFF und MIKULICZ haben unsere Mittel zur Konservierung des Fußes, selbst bei sehr ausgedehnten Erkrankungen, durch ein Verfahren bereichert, welches von diesen Autoren bei Erkrankung der hinteren Tarsalknochen und -gelenke angewandt worden ist. Für diesen Fall halten wir die Methode für überflüssig, solange die Weichteile der Sohle und Ferse erhalten werden können. Wert hat die Methode bei Erkrankung sämtlicher Tarsalgelenke (event. auch -knochen). Es ermöglicht auch dann noch, einen ohne Prothese brauchbaren Fuß zu erhalten, indem man nach Excision des ganzen Tarsus die abgesägten Basen der Metatarsalknochen auf die Sägefläche der Unterschenkelknochen in vertikaler

Fig. 153. Fall von Resectio tarsea totalis, eigene Beobachtung nach Photogramm.

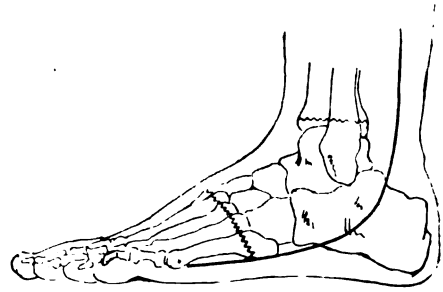

Fig. 152. Resectio tarsea totalis. WLADIMIROFF, MIKULICZ.

Stellung des Fußes (in der verlängerten Unterschenkelachse) aufsetzt. Der Patient geht auf der Vorderfläche der Metatarsalköpfchen bei forciert dorsalflektierten Zehen. Kann man das Os naviculare und cuboideum absägen oder letzteres und die Ossa cuneiformia durchtrennen, so erhält man eine breitere und festere Sägefläche.

Wie PIROGOFF den hintersten Fußabschnitt um 90° dreht und

als Verlängerung an den Unterschenkel ansetzt, so tut dieses die MIKULICZsche Methode mit dem vorderen Fußabschnitt.

Da MIKULICZ' Methode von der Voraussetzung eines Defektes an der Fersenhaut ausgeht, also von einem ganz speziellen Falle, bei welchem sich schließlich die Schnittführung von selbst ergibt, so ziehen wir vor, das Verfahren für den typischen Fall einer Erkrankung des ganzen Tarsus bei verwertbaren Hautdecken zu schildern.

Schnitt ganz analog wie zur Resectio tarsea posterior in Form eines lateralen hinteren Bogenschnittes, nach Fig. 152 handbreit über dem Fußgelenk beginnend, hinter Malleolus externus und Peronealsehnen abwärts bis zur Mitte der Metatarsus V. In der früher geschilderten Weise werden die Knochen und Gelenke zwischen Unterschenkel und Metatarsus freigelegt, indem man die Achillessehne mit dem Periost des Calcaneus ablöst, die Peronealsehnen aus ihrer Sehnenscheide heraushebt und nach vorne zieht und unter Schonung von Nerven und Gefäßen die sehnigen Ansätze sämtlicher langen Fußmuskeln (Peroneus tertius, brevis und longus) von der oberen, äußeren und unteren Fläche der Metatarsalknochen und die Ansätze des Tibialis anticus und posticus ebenso von der oberen, medialen und unteren Fläche derselben Knochen abhebt.

LAUENSTEIN hat für die Fälle von Steifigkeit im Fußgelenk eine passende Prothese zur Abwicklung des Fußes durch Anbringung einer Cylindersohle mit transversaler Achse angegeben.

e) Operationen am Unterschenkel.

12. Osteotomia supramalleolaris.

Diese Operation wird zur Korrektion bei Klumpfuß vorgenommen. Sie besteht darin, daß man Tibia und Fibula durch einen schräg von außen oben nach innen unten oberhalb des Malleolus internus auslaufenden Schnitt trennt, um die Adduktionsstellung des Fußes zu korrigieren.

Der Unterschenkel erhält dann aber die Form wie bei supramalleolärer Abduktionsfraktur der Fibula. Da die Form der Füße keine Verbesserung erfährt, so läßt das Endresultat zu wünschen übrig und ist auf schon erfolglos anderswie operierte und rezidive Fälle zu beschränken.

13. Resektion des unteren Unterschenkeldrittels.

Für den Fall ausgiebiger Erkrankung der Knochen des Unterschenkels im unteren Drittel ist zu prüfen, ob es zulässig ist, mit einem sehr langen lateral-hinteren Schnitt die Rückfläche des Tuber calcanei freizulegen und an die entsprechend angefrischte Sägefläche der Tibiadiaphyse anzusetzen.

BRODNITZ hat meinen Vorschlag aufgenommen, nur mit einer etwas veränderten Sägerichtung. Ich gebe zur Illustration meiner Methode in seiner Modifikation folgende Skizzen wieder.

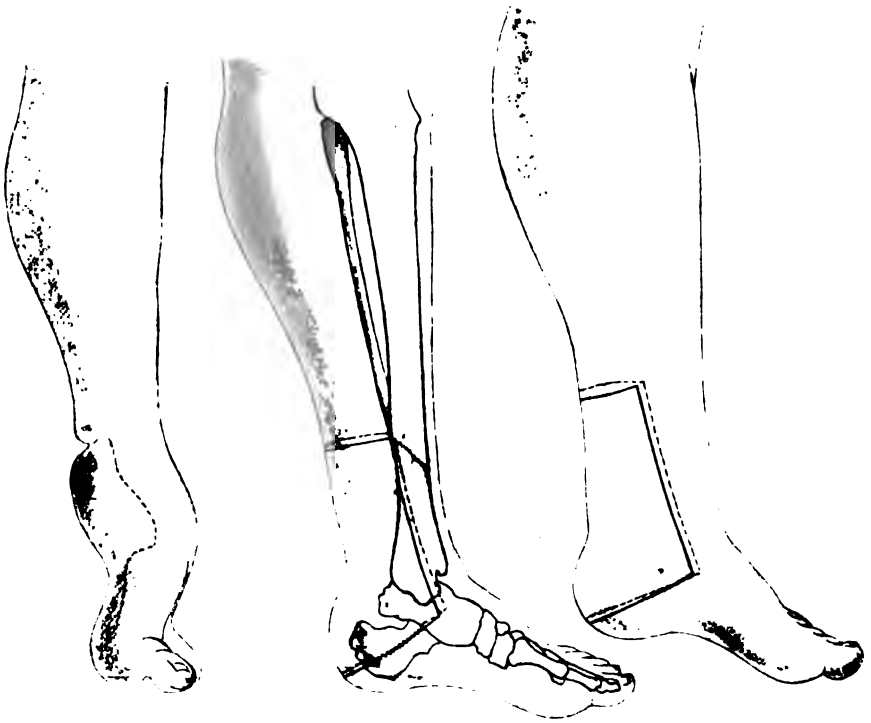

Fig. 154.

14. Osteotomia tibiae.

Diese Operation wird sehr oft ausgeführt und ist eine der einfachsten, weil die Innenfläche der Tibia direkt unter Haut und Fascie liegt. Sie wird einerseits gemacht, um osteomyelitische Herde aus der Tibia zu entfernen oder die damit verbundenen Sequester, in der Weise, daß man die Corticalis der Innenfläche breit trichterförmig wegmeißelt, um den Herd im Mark flach offenzulegen. Zur Ausfüllung im Bereich der Tibiadiaphyse ist es am besten [illegible] von beiden Seiten in die Höhle hineinzulegen und auf de[illegible] zum Anwachsen zu bringen, sei es durch Druck mit Jod[illegible] durch Annageln.

Osteotomia tibiae et fibulae wird ferner gemac[illegible] Verkrümmungen, indem ohne Abhebelung des [illegible] kleinen Schnitte auf der Tibiakante aus (und [illegible] Fibula) meist unter der Mitte des Knoche[illegible] wird.

Bei schlecht geheilten Frakturen ergibt sich die Art der Osteotomie aus dem individuellen Falle. Bei Genu valgum ist die keilförmige Osteotomia tibiae unterhalb der Epiphysenlinie auf der medialen Seite angezeigt.

Zwei Finger breit unterhalb der Gelenklinie wird in der Spaltrichtung der Haut, d. h. quer incidiert von der Spina tibiae bis auf die vorragende Wadenmuskulatur, das Periost gespalten, abgelöst und der Meißel aufgesetzt in der Richtung des Hautschnittes. Der Ansatz des Ligamentum patellae darf nicht verletzt werden, weil hier zwischen ihm und der Tibia ein Schleimbeutel sich befindet, der mit dem Gelenk kommunizieren kann.

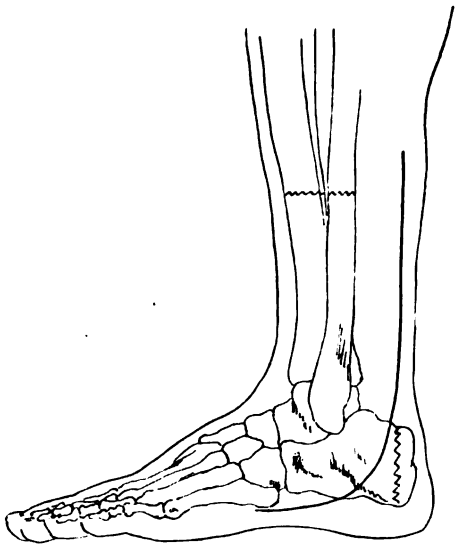

Fig. 155. Resektion des unteren Unterschenkeldrittels nach KOCHER.

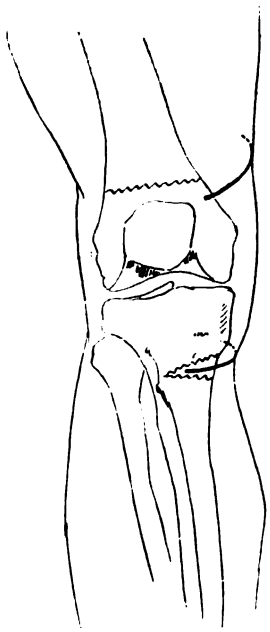

Fig. 156. Osteotomia femoris. Osteotomia cuneiformis tibiae.

Bei hochgradigem Genu valgum ist die Excision eines Keils aus der Tibia vorzuziehen mit medialwärts gerichteter Basis, weil sonst bei der Geraderichtung eine [illegible] starke Zerrung im Bereich des Fibulaköpfchens und eine Lähm[illegible] des das [illegible] umschlingenden N. peroneus die Folge sein kann. [illegible]UKSCH (N[illegible]LADONI) findet das Herausschneiden eines Prisma [illegible] der Tibia [illegible]eilhafter.

15. R[illegible]ectio tibi[illegible]

Al[illegible] Osteomyelitis [illegible] ausgedehnt[illegible] [illegible]krose kann die Entfernun[illegible] [illegible]ößerer Stücke [illegible] Tibia, [illegible] ganzen Di[illegible] einer [illegible]ysenlinie bi[illegible] [illegible]anderen [illegible] machen. [illegible] Peri[illegible] [illegible]lten werde[illegible] und in [illegible]bula ein [illegible]

BRODNITZ hat meinen Vorschlag aufgenommen, nur mit einer etwas veränderten Sägerichtung. Ich gebe zur Illustration meiner Methode in seiner Modifikation folgende Skizzen wieder.

Fig. 154.

14. Osteotomia tibiae.

Diese Operation wird sehr oft ausgeführt und ist eine der einfachsten, weil die Innenfläche der Tibia direkt unter Haut und Fascie liegt. Sie wird einerseits gemacht, um osteomyelitische Herde aus der Tibia zu entfernen oder die damit verbundenen Sequester, in der Weise, daß man die Corticalis der Innenfläche breit trichterförmig wegmeißelt, um den Herd im Mark flach offenzulegen. Zur Ausfüllung im Bereich der Tibiadiaphyse ist es am besten, die Haut von beiden Seiten in die Höhle hineinzulegen und auf deren Wand zum Anwachsen zu bringen, sei es durch Druck mit Jodoformgaze, sei es durch Annageln.

Osteotomia tibiae et fibulae wird ferner gemacht bei (rhachitischen) Verkrümmungen, indem ohne Abhebelung des Periosts von einem kleinen Schnitte auf der Tibiakante aus (und ebenso außen an der Fibula) meist unter der Mitte des Knochens schräg durchmeißelt wird.

Bei schlecht geheilten Frakturen ergibt sich die Art der Osteotomie aus dem individuellen Falle. Bei Genu valgum ist die keilförmige Osteotomia tibiae unterhalb der Epiphysenlinie auf der medialen Seite angezeigt.

Zwei Finger breit unterhalb der Gelenklinie wird in der Spaltrichtung der Haut, d. h. quer incidiert von der Spina tibiae bis auf die vorragende Wadenmuskulatur, das Periost gespalten, abgelöst und der Meißel aufgesetzt in der Richtung des Hautschnittes. Der Ansatz des Ligamentum patellae darf nicht verletzt werden, weil hier zwischen ihm und der Tibia ein Schleimbeutel sich befindet, der mit dem Gelenk kommunizieren kann.

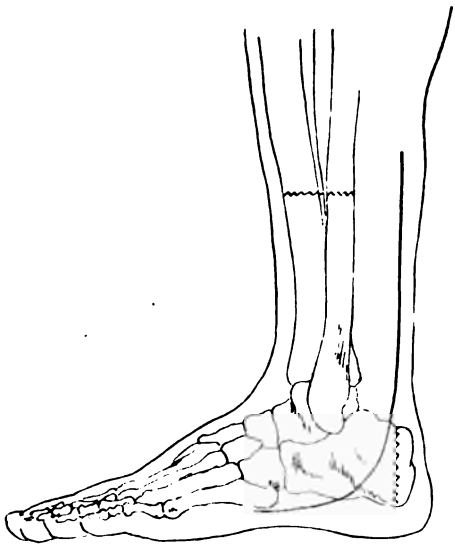

Fig. 155. Resektion des unteren Unterschenkeldrittels nach KOCHER.

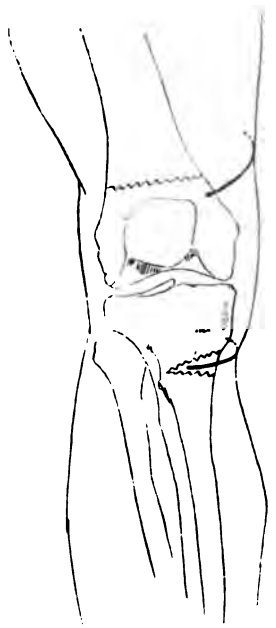

Fig. 156. Osteotomia femoris. Osteotomia cuneiformis tibiae.

Bei hochgradigem Genu valgum ist die Excision eines Keils aus der Tibia vorzuziehen mit medialwärts gerichteter Basis, weil sonst bei der Geraderichtung eine zu starke Zerrung im Bereich des Fibulaköpfchens und eine Lähmung des dasselbe umschlingenden N. peroneus die Folge sein kann. LUKSCH (NICOLADONI) findet das Herausschneiden eines Prisma aus der Tibia vorteilhafter.

15. Resectio tibiae.

Akute Osteomyelitis und ausgedehnte Nekrose kann die Entfernung größerer Stücke aus der Tibia, ja der ganzen Diaphyse von einer Epiphysenlinie bis zur anderen nötig machen. Solange das Periost erhalten werden kann und in der Fibula ein Halt gegeben

bleibt, besteht Aussicht auf eine sehr vollkommene Regeneration, wie ich selbst erlebt habe. Wenn auch durch den Zug des neugebildeten und etwas schrumpfenden Knochengewebes das obere Fibulaende nach oben verschoben wird und der Unterschenkel das Bestreben hat, eine Varusrichtung einzunehmen, so resultiert doch ein durchaus tragfähiges Glied. Bei Totalresektion der Tibia, bei welcher das Periost nicht erhalten werden kann, hat sich die Transplantation der anderseitigen Fibula als ein geeignetes Verfahren erwiesen. Wir haben in der früheren Auflage eines Transplantationsfalles Erwähnung getan.

16. Resectio fibulae.

Die Diaphyse, ja sogar die ganze Fibula, kann durch einen Schnitt hinter den Peronealmuskeln in ganzer Länge entfernt werden (bei Tumoren oder behufs Ersatzes anderer Knochen) ohne Beeinträchtigung der Stütz- und Gehfähigkeit des Beines und der Bewegung des Fußes nach allen Richtungen. Am oberen Ende ist der Nervus peroneus, welcher sich um den Hals herumschlingt, in der unteren Hälfte die hinter der Fibula verlaufende A. peronea zu schonen.

f) Operationen am Knie.

17. Arthrotomie, Arthrektomie und Resektion am Kniegelenk.

a) Arthrotomia et Resectio genu (Fig. 157, 158).

Für die breite Eröffnung des Kniegelenkes liegen zahlreiche Methoden vor, welche auch wir geprüft haben. Eine derselben, welche in einfacher Weise vollkommen genügenden Zugang gibt, ist der Querschnitt mit unterer Konvexität; allerdings muß derselbe seitlich genügend weit rückwärts geführt werden, so daß er mindestens zwei Drittel des Umfanges des Knies einnimmt. Es ist nicht recht klar, welchem Chirurgen das Verdienst der Einführung desselben zukommt, da schon PARK den Vorschlag gemacht zu haben scheint und TEXTOR als Vater der Methode genannt wird. Jedenfalls hat ERICHSEN zur Verallgemeinerung desselben beigetragen.

VOLKMANN hat einen Querschnitt mitten durch die Patella empfohlen und DIAKONOW (Charkow) macht einen Längsschnitt mitten durch die Patella, mit Abmeißelung des zerspaltenen Lig. patellae nach beiden Seiten samt einer Knochenlamelle. Die Methode hat, wie alle medianen Schnitte, den Vorzug der Einfachheit und geringer Nebenverletzungen.

Wir haben die früher von uns für Resectio genu festgehaltene Methode des queren Bogenschnittes zu Gunsten des lateralen

Hackenschnittes völlig aufgegeben, da sich bei dieser nach Arthrotomie sehr leicht die Resektion in jeder gewünschten Ausdehnung hinzufügen läßt. Wir schließen uns also. abgesehen von der Schnittführung, der Methode sous-capsulo-periostée an, immerhin unter strenger Berücksichtigung des Grundsatzes, alles erkrankte Gewebe von Grund aus zu entfernen. Wir legen demgemäß bei

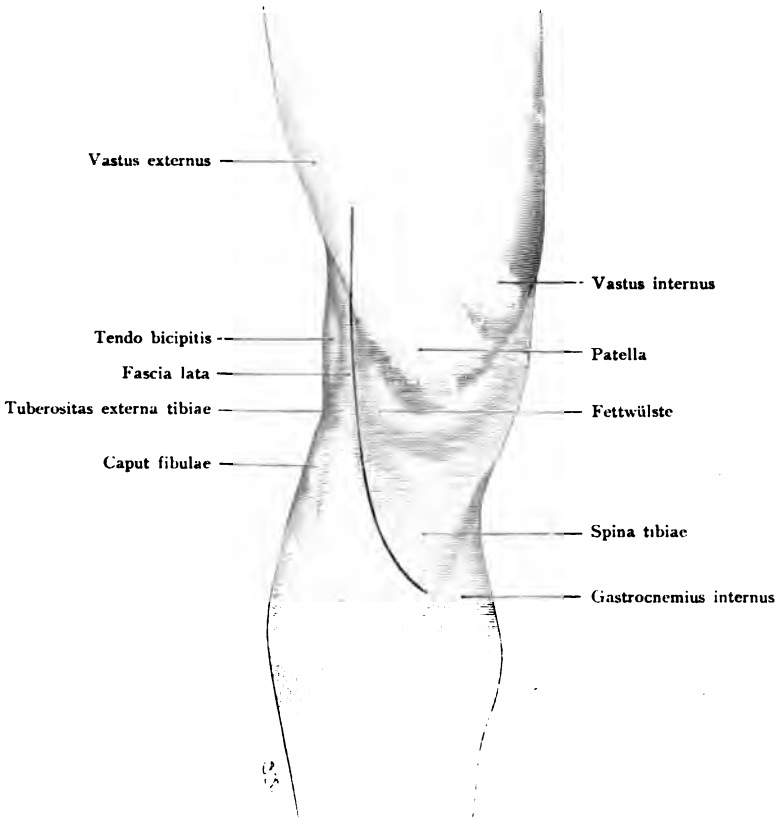

Fig. 157. Arthrotomia genu. (Konturen unter teilweiser Benützung von PAUL RICHERS „Anatomie artistique".)

diffuser Gelenktuberkulose die Haut auf die frei präparierten Knochen direkt auf.

Aber zunächst suchen wir in allen Fällen einen völlig intakten Streckapparat zu sichern, um freie Hand zu haben für die Art des Vorgehens, und es fällt deshalb jetzt unsere Resektionsmethode mit den Methoden der Arthrotomie im wesentlichen zusammen.

LANGENBECK hat einen ähnlichen Schnitt benutzt für die Resektion, aber er hat ihn viel bogenförmiger angelegt und, was der Haupt-

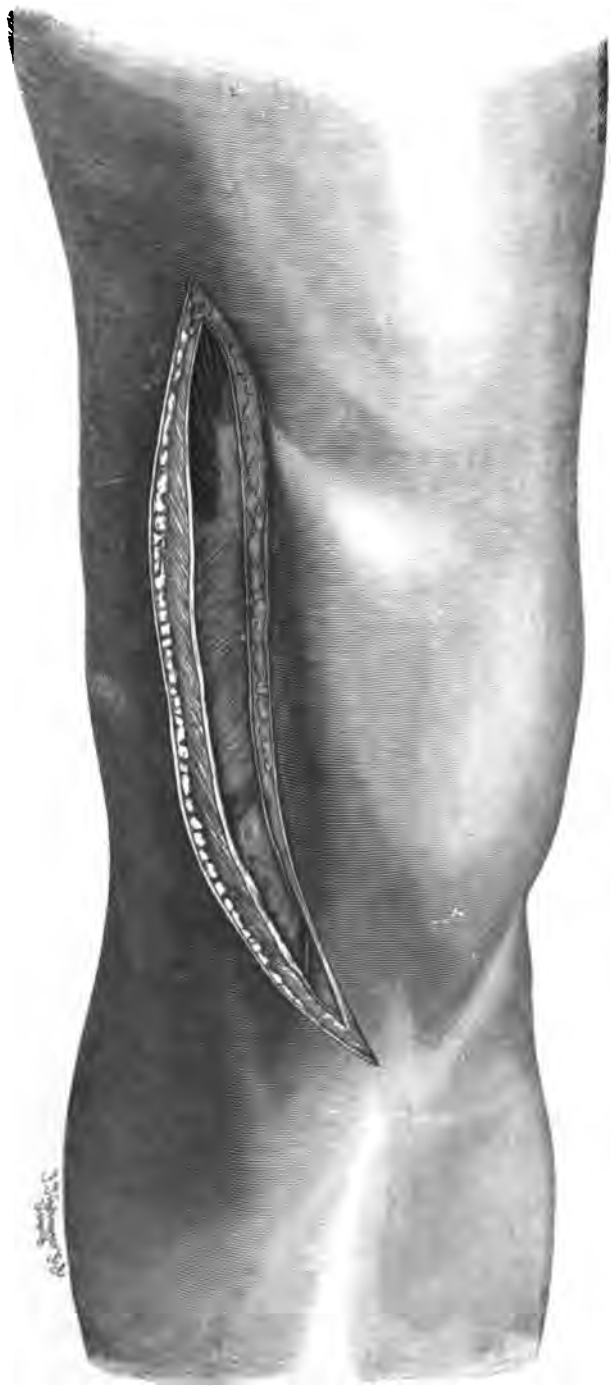

unterschied ist, auf die mediale Seite des Gelenkes verlegt. Das scheint uns viel weniger passend als die Verlegung des Schnittes auf die laterale Seite. Besteht doch bei späteren Stellungsabweichungen stets zunächst Neigung zu Valgus. Es kann daher nicht gleichgültig sein, ob man Muskeln und Fascien außen oder innen durchschneidet; vielmehr ist es wünschenswert, die Resistenz der Gewebe auf der medialen Seite nicht durch Incisionen zu vermindern. Aus diesem Grunde erscheint uns der Vorzug des lateralen Schnittes zweifellos. Wir geben die Schilderung unseres Verfahrens, das sich auch am Lebenden in vollem Maße bewährt hat.

Der Schnitt (Fig. 157 u. 158) beginnt auf dem Vastus externus, handbreit oberhalb des oberen Endes der Patella,

Fig. 158. Arthrotomia genu mit lateralem Bogenschnitt; Haut und Fascia lata gespalten; oben erscheint der Vastus externus, abwärts die Kapsel, dann Fettgewebe und im unteren Winkel der laterale Rand des Lig. patellae.

und geht erst senkrecht abwärts auf der lateralen Seite letzterer und 1 Querfinger von derselben entfernt, um sich im leichten Bogen medianwärts zu wenden und unterhalb der Spina tibiae auf der medialen Tibiafläche zu enden. Spaltung von Haut und Durchtrennung einiger Quervenen. Es erscheint die sehr stramme Fascia lata mit schräg vorwärts absteigender Faserung. Sie wird gespalten; sie ist namentlich nach abwärts sehr dick. Oben erscheint der laterale Rand des Vastus externus, welcher eingeschnitten wird; abwärts von demselben die Außenfläche der Gelenkkapsel, noch weiter abwärts Fettgewebe und am unteren Teile der laterale Rand des Ligamentum patellae, welchem entlang man auf den Knochen bis unter die Spina tibiae schneidet. Letztere wird mit dem untergesetzten Meißel im Zusammenhang mit dem Ligament und mit dem Periost der Tibia subcortical abgehoben und medianwärts gezogen.

Oben wird auf der Außenfläche des Condylus externus femoris die Gelenkkapsel gespalten und das obere Ende des Recessus subquadricipitalis freigelegt; nach abwärts aber wendet man sich der Mittellinie zu, um ohne Ablösung der Kapsel vom Meniscus lateralis diesen an seinem vordersten Ende von den Kreuzbändern zu trennen und samt der Kapsel vom oberen Umfang der Tibia loszulösen. Medianwärts zieht man mit scharfem Haken das Lig. patellae auf die Seite und trennt zwischen vorderem Ansatz des Ligamentum cruciatum und Meniscus medialis den letzteren los und löst, wie auf der Außenseite, vom Knorpelrand des Condylus internus tibiae die Kapsel samt dem Periost der Tibia. Jetzt kann man die Patella einwärtsklappen (Fig. 159). Dabei flektiert man mehr und mehr unter Loslösung der Kapsel von der Tibia innen und außen bis zur stärksten Beugestellung. Nunmehr wird der Ansatz der Ligamenta cruciata von der Eminentia intercondyloidea tibiae abgelöst dicht am oder mit einem Stück Knochen bis zum hinteren Ansatz der Menisken, welche im Zusammenhang mit den Ligamenta cruciata abgelöst werden bis auf die Hinterfläche der Tibia (Fig. 160).

Zeigt sich die Abtragung der Gelenkenden nötig, d. h. muß man zur Resektion übergehen, so wird an der Fossa intercondyloidea femoris der obere Ansatz der Ligamenta cruciata getrennt, so daß dieselben samt den Menisken mit der Hinterwand der Kapsel und dem Periost aufwärts in normalem Zusammenhang bleiben. Danach wird am Knorpelrand des Femur die Kapsel gespalten, und wenn sie nicht mit exstirpiert werden muß, subperiostal zurückgeschoben bis zum Ansatz der Ligamenta lateralia an den Epicondylen, und das Femur bogenförmig unterhalb dieser konvex abgesägt, ebenso die Tibia bogenförmig konkav nach ähnlicher Loslösung der Kapsel samt Periost an der Hinterseite.

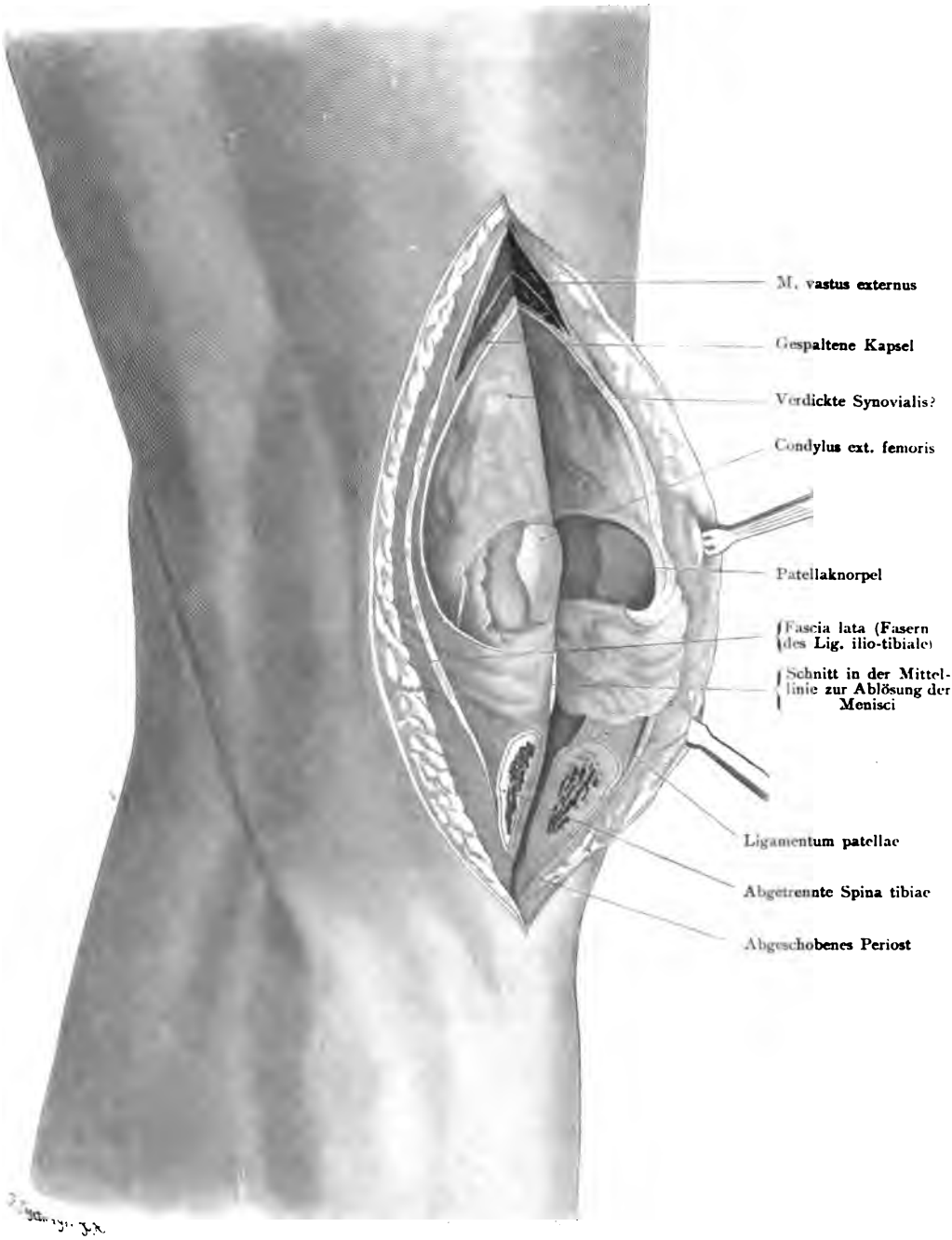

Fig. 159. Arthrotomia genu. Das Gelenk ist eröffnet, die Patella mit Quadricepssehne und Lig. patellae medianwärts geschlagen, ebenso die losgemeißelte Spina tibiae, welche mit Lig. patellae oben und Periost unten im Zusammenhang geblieben ist.

Ist der Knochen in größerer Tiefe erkrankt, so werden die Seitenbänder unter Abmeißelung der Epicondylen entsprechend weiter vom Knochen abgehoben. Speziell für das Femur ist es wichtig, daß nach Ablösung von Periost und Kapsel von der nicht knorpeligen Oberfläche der Condylen bis unter die Epicondylen diese Knochenvorsprünge (samt Seitenbändern und Sehnenansätzen) mit einem Meißelschlag abgehoben (nach Art der von KÖNIG eingeführten Methode für Erhaltung der Bandansätze) und in ungestörtem Zusammenhang mit dem Periost rückwärts gelagert werden, bis zu der Stelle, wo der Sägeschnitt hindurchgeführt werden soll (Fig. 161).

Angesichts der Forderung fester Ankylose bei exakt an-

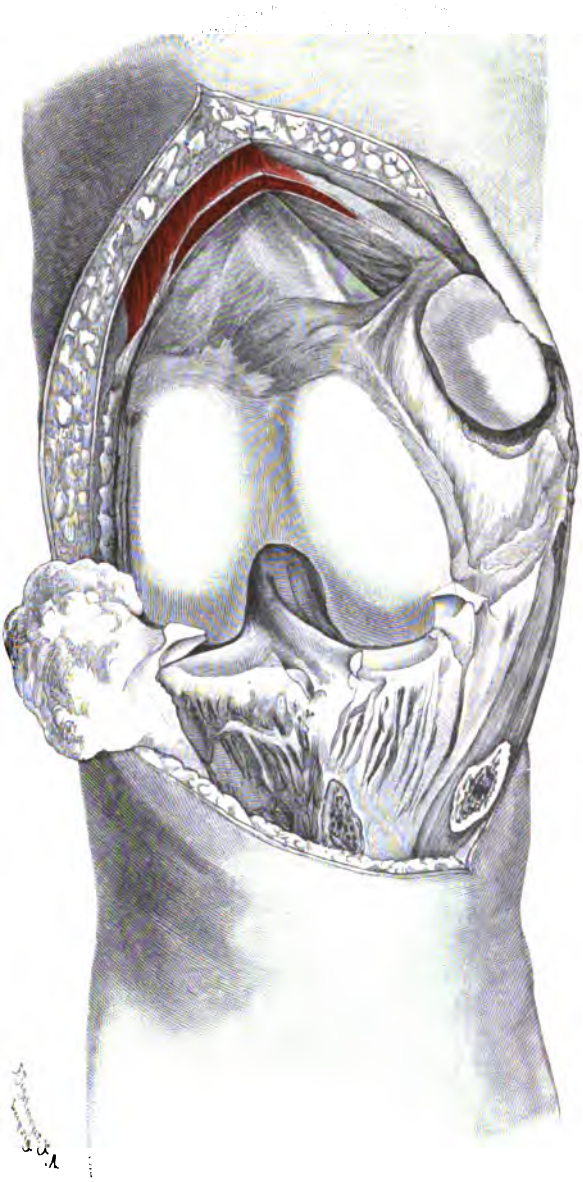

Fig. 160. Arthrotomia genu mit lateralem Schnitt behufs vollkommener Freilegung des Gelenks. Die Kapsel ist bis in das Muskelfleisch des Vastus externus oben und neben die Spina tibiae unten gespalten, letztere abgemeißelt und samt Ligamentum patellae und Periost medianwärts abgehoben, so daß die Patella in ununterbrochenem Zusammenhang mit dem Streckapparat nach innen gewälzt werden konnte. Die Menisken am vorderen Ansatz getrennt und ohne Ablösung von der Kapsel mit dieser nach beiden Seiten geschlagen.

einander gefügter Knochen am Kniegelenk ist ein sehr wesentlicher Punkt die Art und Weise der Absägung des Knochens.

Fig. 161. Resectio genu. Lösung von Spina tibiae und Menisken, wie bei Fig. 160 angegeben; auch der Ansatz der Ligamenta lateralia an den Epicondylen des Femur ist abgemeißelt, die Lig. cruciata, mit der Kapsel im Zusammenhang, von ihren Ansätzen in der Fossa intercondyloidea femoris et tibiae losgelöst.

Um die Verschiebung des Femur an der Tibia nach vorne zu verhüten, hat man allerlei winkelige Absägungen einerseits und Fixationsversuche zwischen den Sägeflächen andererseits gemacht. Zur Fixation hat man Nägel benutzt, oder Suturen angelegt. Da dieselben aber öfter ausrissen und dem Zwecke nicht entsprachen, haben ALBERT in Wien u. A. bei der Absägung Kanten angelegt. Wir sind mit METZGER, FENWICK, welch letzterer Autor darauf besonderen Wert schon in einer Publikation von 1871 gelegt und später 28 Fälle mit sehr gutem funktionellen Resultat mitgeteilt hat, weitaus am besten gefahren mit konvexer Absägung des Femur und entsprechend konkaver Absägung der Tibia. Allerdings muß man die Führung der Säge gut zu berechnen verstehen, aber dann kann man auch die beiden Sägeflächen so exakt zum Ineinandergreifen bringen und aufeinanderpassen, daß irgend ein weiteres künstliches Fixationsmittel völlig überflüssig wird, vorausgesetzt natürlich, daß das Bein in vollkommener Streckung auf einer Schiene befestigt wird[1]). Die bogenförmige Absägung des Femur hat noch den Vorteil, daß die Epiphysenlinie desselben, welche für das spätere Wachstum maßgebend ist, am sichersten geschont wird. Nach Ineinanderfügung der Knochen wird ganz einfach eine tiefgreifende Haut-Fasciennaht angelegt, nachdem Drainröhren durch eigene Oeffnungen eingelegt sind. Durch dieses Verfahren haben wir in zahlreichen Fällen der letzten Jahre vollkommene Verklebung durch prima intentio wie bei einfachen Weichteilwunden erzielt, so daß nach 8—14 Tagen der Patient in dem gleich nach der Operation angelegten Gipsverband aufstehen kann oder ein geschlossener Wasserglasverband als Gehverband angelegt werden kann. Für diejenigen Fälle, wo wegen Eiterung, überhaupt lokaler Infektion, offene Wundbehandlung stattfinden muß, kann man die Knochenenden nicht durch bogenförmige Absägung gegeneinander fixieren. In diesem Falle tut man gut, den Streckapparat zu erhalten.

b) Arthrectomia genu.

Die Arthrectomia genu mit lateralem Hakenschnitt weicht insofern von dem geschilderten Vorgehen ab, als man die kranke Kapsel von außen her möglichst weit freilegt; die Schnittführung und die Art und Weise der subcorticalen Abhebung der Anheftungsstellen der Kreuz- und Seitenbänder nebst Epicondylen

1) KÜSTER (in der Festschrift für LEUTHOLD, Bd. 2) glaubt mit Unrecht, daß man vor ihm der genauen Koaptation der Gelenkfläche zu wenig Beachtung geschenkt habe. Wir betonen nicht bloß die primäre genaueste Koaptation, sondern auch, daß sie dauernd unverrückt erhalten werde, was bei seinem geraden Sägeschnitt viel schwieriger ist.

und des Ansatzes des Kniescheibenbandes samt Tuberositas tibiae bleibt sich gleich[1]).

Ist nämlich die Kapsel in dem Maße erkrankt, daß man von vorneherein sicher ist (z. B. bei tuberkulöser Synovitis und Arthritis), daß sie in toto entfernt werden muß, mag dabei noch eine Resektion der Gelenkenden hinzutreten oder nicht, so geht man in folgender Weise vor:

Nachdem nach Fig. 158 die Haut, ein Teil des Vastus externus, die Fascia lata gespalten sind und der Ansatz des Lig. patellae abgehoben, so schneidet man nun nicht in die Gelenkkapsel hinein, sondern präpariert sie von außen her an ihrem ganzen oberen und unteren Umfang frei und löst das Visceralblatt vom Knochen los, was am Femur bis zum Knorpelrand sich ganz gut machen läßt, da die Bursa subquadricipitalis durch eine Fettschicht eine Strecke weit vom Knochen getrennt ist. Dann wird die ganze Kapsel als eine zusammenhängende Masse entlang den Knorpelrändern von Femur, Tibia und Patella gelöst. Die Patella wird ebenfalls von vorneherein von der bedeckenden Fascie eventuell mit dem Periost, in Zusammenhang mit Quadriceps und Lig. patellae losgelöst[2]). Bei Kindern kann die Lösung der Bänderansätze und die Abhebung der Epicondylen mit dem Messer geschehen.

Bei der Arthrektomie werden auch im Gegensatz zur Arthrotomie die Menisken entfernt, da sie miterkrankt sind und sich bei Ablösung der Kapsel ober- oder unterhalb nicht erhalten lassen. Zumal bei Tuberkulose als Indikation zur Operation kommt ja alles darauf an, daß die sämtlichen erkrankten Gewebe, Synovialis, Knorpel und Knochen, gründlich entfernt werden, wie wenn es sich um eine maligne Neubildung handelte.

Nachbehandlung.

Wo die Kapsel geschont ist, wird dieselbe sorgfältig genäht, dann werden die Fascien-Hautlappen durch einige tiefgreifende Nähte

1) Ich freue mich, aus den Mitteilungen von BLAUEL (Beiträge zur klin. Chir., Bd. 42) zu ersehen, daß v. BRUNS seit 6 Jahren die schon in früheren Auflagen von mir geschilderte „extrakapsuläre" Methode adoptiert hat und großen Wert auf deren Anwendung legt. Er hat allerdings übersehen, daß sie schon von mir genau geschildert worden ist. v. BRUNS benutzt den früher auch von mir geübten TEXTORschen unteren oder HAHNschen oberen Bogenschnitt, den ich zu Gunsten des lateralen Bogenschnittes aufgegeben habe, weil ich es für einen Nachteil halte, in denjenigen Fällen den Streckapparat durch Schnitt zu schädigen (wie es auch bei VOLKMANNS querem Patellarschnitt der Fall ist), wo man nicht von vorneherein sicher ist, eine Totalresektion auszuführen. Aus demselben Grunde kann auch die extrakapsuläre Methode von WOLKOWITSCH und SABANEJEW, welche prinzipiell mit Durchsägung von Femur und Tibia beginnt und von v. BRUNS verworfen wird, bloß eine beschränkte Anwendung finden. Dasselbe gilt von der Methode von FLINT (Annals of Surgery, 1906, 3).

2) KÜSTER hat für die Fälle, wo extrakapsuläre Kapselexcision indiziert ist, mit der Betonung der Notwendigkeit auch der prinzipiellen Entfernung der Patella ganz recht, wie wir sie da schon lange ausführen.

in Kontakt gebracht und nach Drainage die fortlaufende Hautnaht angelegt. Zur Sicherung bleibender Heilung bei Tuberkulose wird Jodoform in alle Furchen und Falten eingerieben, sorgfältig in alle Buchten drainiert und genäht; bei Fisteln und offenen Wunden wird die Höhle mit Jodoformtampons ausgefüllt, bloß provisorisch einige die Haut in der Lage erhaltende Nähte angelegt, aber erst nach 10—14 Tagen die definitive Naht nach der von uns empfohlenen und in neuester Zeit von BERGMANN, SPRENGEL, HELFERICH u. A. zum Teil modifizierten Methode der Sekundärnaht gemacht; wo irgend eine Unsicherheit besteht, führt man die offene Wundbehandlung mit Tamponade bis zu Ende durch. Für diese offene Wundbehandlung mit fortgesetzter Tamponade oder Einbringung von Jodoformplombe nach MOSETIG ist auch KÜSTERS querelliptischer Schnitt unter sofortiger Entfernung der Patella empfehlenswert, weil dadurch sehr guter Zugang erreicht und die Wunde vereinfacht wird.

Unumgänglich nötig ist in allen Fällen der primäre Gipsverband in vollkommener Geradstreckung des Beins und zwar in der Weise angelegt, daß die Wunde ohne die geringste Bewegung des Beines verbunden werden kann. Der Verband soll bis zum Sitzknorren und abwärts bis zu den Malleolen reichen. Der Fuß darf von vorneherein frei bleiben und bewegt werden.

Unregelmäßige Resektionen und Excisionen im Kniegelenk, z. B. des einen Condylus tibiae oder femoris, sind nur gestattet, wenn man den anderen Condylus in ankylotische Verbindung mit dem gegenüberstehenden Knochen zu bringen Sicherheit hat.

Man strebt bei Resectio genus eine knöcherne Ankylose an. Bei Arthrektomie erhält man unerwünschterweise in der Regel eine fibröse Ankylose. In Fällen von fibröser und knorpeliger Ankylose, wie sie zumal bei Kindern auch nach der Resektion eintreten, ist es recht schwierig, nachträgliche Beugekontraktur zu verhüten, wenn schon starke Atrophie des Quadriceps eingetreten ist. Hier kann sich die Frage erheben, ob man nicht zu deren Verhütung primär eine Sehnentransplantation vornehmen soll, indem man Biceps und einen der Semimuskeln an ihren Ansätzen löst und mit Fascie und Periost am Rande der Patella vereinigt.

18. Meniscotomie.

Man kommt recht oft in die Lage, wegen Verletzung des Meniscus eine Entfernung desselben vorzunehmen. Die Indikation dazu liegt viel öfter vor, als allgemein angenommen wird. Die sog. Luxation des Meniscus, die vorwiegend am M. medialis vorkommt, ist keine eigentliche Luxation, und es wäre besser, wenn der Name verschwinden würde. Es handelt sich vielmehr um eine Quetschung

desselben mit Zerreißung und Dislokation der zerrissenen Zipfel, so daß dieselben sich einklemmen und die bekannten Beschwerden, ähnlich wie bei einer Gelenkmaus, auftreten [1]). Partielle oder totale Excision ist das Heilmittel.

Incision für den Meniscus internus wie bei der Arthrotomia genu bogenförmig von innen oben nach unten außen, um sie beliebig verlängern zu können, aber auf der Innenseite des Gelenks, Spaltung von Haut, Fascie und der Gelenkkapsel oberhalb des Meniscus vom Lig. mediale bis zum Lig. patellae. Jetzt kann man bei Flexion und leichter Abduktion des Knies die Verhältnisse überschauen und entweder bloß am Gelenk vorragende Fetzen oder den vorderen Teil des Meniscus allein oder den ganzen Meniscus entfernen. Letzteres ist aber bloß nötig, wenn er den Halt an der Kapsel verloren hat, verdickt ist und druckempfindlich. Sehr genaue Naht ohne Drain.

Es tritt vollkommene Bewegungsfähigkeit ein, das Knie zeigt eine Andeutung von Genu varum.

19. Arthrotomie wegen Luxatio patellae habitualis (congenita).

Die Luxation der Patella lateralwärts beruht auf angeborenen Anomalien oder sie ist traumatisch veranlaßt und hat eine außer-

Fig. 162.

Fig. 163.

ordentliche Neigung zu Rezidiven wegen des von Femur und Tibia gebildeten nach außen offenen Winkels, welche dem Zuge des Quadriceps nach außen das Uebergewicht geben.

1) Ich werde gemeinsam mit Dr. A. Kocher, der diese Frage experimentell studiert hat, nächstens unsere einschlägigen Fälle veröffentlichen.

Die Faltung der Kapsel an der medialen Seite der Patella mit einer Mauernaht und Längsspaltung der Fascie des Vastus externus mit Naht so gut als möglich in querer Richtung gibt gute Resultate.

KROGIUS hat ein Verfahren der Muskel- und Sehnentransplantation angegeben, das noch mehr verspricht, indem er einen Teil des längsgespaltenen Vastus internus mit seiner fasciösen Ausbreitung neben der Patella in Form eines langen Brückenlappens abhebt und auf die laterale Seite der Patella in eine Längsincision einnäht. Die Synovialis braucht nicht eröffnet zu werden. Die Operation wird von dem KOCHERschen lateralen Hakenschnitt aus ausgeführt.

20. Excisio patellae.

Eine bei primärer Erkrankung der Patella (die ja nicht selten ist) zur Verhütung diffuser Gelenkerkrankung wichtige Operation. Längsschnitt, Spaltung der Fascie und des häufig darunterliegenden glattwandigen Schleimbeutels, Ablösung der bedeckenden Quadricepsfascie und des Periosts und Auslösung aus der Vorderwand der Kapsel sind die einzelnen Momente dieser höchst einfachen Operation. Nach Entfernung der Patella können die Schnittränder der Kapsel in Längsrichtung ohne Schwierigkeit vereinigt, das Gelenk geschlossen und der Streckapparat auf diese Weise wiederhergestellt werden. Die Resultate sind funktionell sehr befriedigend, da völlig bewegliche Gelenke erhalten werden können (Nachweise von Dr. KUMMER).

g) Operationen am Oberschenkel.

21. Osteotomia femoris supracondylica.

Der Schnitt in der Spaltrichtung der Haut ist sowohl außen als innen ein schräg von oben hinten nach vorne abwärts gerichteter durch Haut und die zumal auf der lateralen Seite sehr starke Fascia lata. Der Vastus (internus oder externus) wird an seinem hinteren Rande freigelegt, aufwärts gezogen und vom Epicondylus weg aufwärts das Periost gespalten, nach vorne und hinten mit Elevatorium gehörig abgehebelt und der Knochen mit dem Meißel zu $^3/_4$ seines Durchmessers durchschlagen, der Rest eingebrochen.

Die Arteria articularis genu superior interna resp. externa ist zu berücksichtigen, innen besonders der tiefe Ast der A. articularis genu suprema. Wir haben neben MACEWEN, welcher dieselbe zum Normalverfahren bei Genu valgum ausgebildet hat, die erste Osteotomia femoris bei diesem Leiden ausgeführt.

Als Normalverfahren muß der Schnitt auf der medialen Seite gelten oberhalb des Epicondylus internus und fingerbreit vor dem Ansatz der Sehne des Adductor magnus, um die Arteria articularis genu suprema zu vermeiden. Man kommt von der medialen Seite leichter auf den Knochen und braucht nach Spaltung von Haut und

relativ dünner Fascie bloß mit stumpfem Haken den freigemachten unteren Rand des Vastus internus emporzuheben, um das Periost zu spalten. Es ist von hier auch leichter, das Periost vorne unter Schonung der Gelenkkapsel und ebenso hinten abzuhebeln. Wir halten diese Abhebelung im Interesse der sicheren Schonung der Weichteile vor Meißelverletzungen für besser, als das vielfach beliebte Verfahren von MACEWEN, der von ganz kleiner Oeffnung aus den Meißel auf den Knochen aufsetzt. Auch bedienen wir uns eines Meißels mit einseitig stumpfem Fortsatz.

Man meißelt den Knochen nicht total durch, sondern bricht den Rest ein. Die Nachbehandlung wird gewöhnlich mit sofortiger Anlegung eines Gipsverbandes geleistet; wir sind aber von diesem Verfahren abgegangen und machen jetzt lieber Lagerung und Extension mit Gewichten, um Steifigkeit des Kniegelenks zu vermeiden. Die kleine Wunde wird sofort zugenäht und mit einem Kollodialstreifen bedeckt.

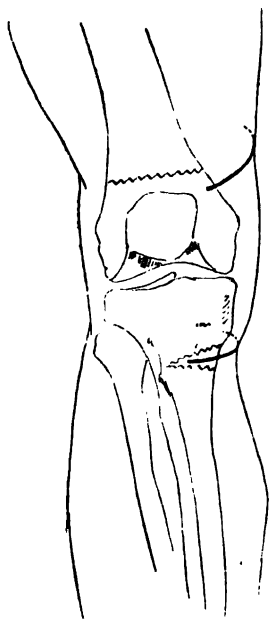

Fig. 164. Osteotomia femoris. Osteotomia cuneiformis tibiae.

Die Osteotomia supracondylica femoris bei der femoralen Form des Genu valgum ist völlig an die Stelle der sonst so ingeniösen Methode OGSTONs mit intraartikulärer Trennung des Condylus internus getreten. Sie ist jeder Form von Osteoklase und forcierter Geraderichtung ohne Operation weit vorzuziehen. Weniger geübt ist die Osteotomie bei Kontraktur und Ankylose des Kniegelenks in falscher Stellung, weil bei dieser durch die Resektion in Form keilförmiger Entfernung eines Stückes Femur und Tibia samt Gelenkspalte sich leicht sehr befriedigende Resultate erzielen lassen und dabei gleichzeitig bei noch zurückgebliebenen Krankheitsherden im Gelenk die definitive Ausheilung sicher zu erzielen ist. Es läßt sich aber, wie wir aus Erfahrung berichten können, durch supracondyläre Osteotomie in Fällen, wo Kontraktur mit einem gewissen Grad von Beweglichkeit des Gelenks verbunden ist, in einzelnen Fällen ein besseres Resultat erzielen, als dieses mit Resektion möglich wäre: Man kann die Streckstellung herbeiführen, ohne die Beweglichkeit des Gelenks einzubüßen.

Man schneidet lateral vom Quadriceps resp. Vastus externus ein, welche man nach vorne samt Gelenkkapsel vom Femur abhebt, und meißelt einen Keil mit v o r d e r e r Basis oberhalb des Gelenkknorpels heraus, hoch genug, um nicht das Gelenk zu eröffnen.

22. Osteotomia et Resectio femoris.

Partielle Knochenentfernung an der Femurdiaplyse wird bei akuten und namentlich chronischen Formen von Osteomyelitis gemacht, welch letztere oft bloß mit lokalen Schmerzen und Fiebererregung sich sonst lange hinziehen.

Man kann in der ganzen Länge des Oberschenkels, d. h. von der Basis des Trochanter major, welche der Endast der Arteria circumflexa externa femoris umfängt, bis zum Epicondylus externus femoris, über welchem die Arteria articularis genu superior lateralis verläuft, an der lateralen Seite auf die Femurdiaphyse einschneiden ohne wesentliche Nebenverletzungen, wenn man entlang dem Hinterrande des Vastus externus eingeht nach Spaltung der Haut und der hier sehr starken Fascia lata resp. Lig. ilio-tibiale. Die Totalresektion der Femurdiaphyse ist aber nur bei Sequesterbildung nach akuter Osteomyelitis nötig.

23. Osteotomia et Resectio femoris cuneiformis subtrochanterica.

Die Osteotomia subtrochanterica ist als die Operation, welche die Osteotomie zu einer Methode erhoben hat, schon historisch interessant. Sie wurde von RHEA BARTON ausgeführt. Sie ist von VOLKMANN in ausgedehntem Maße benutzt und ADAMS und SAYRE haben ihre Vorzüge ins Licht gestellt. Sie ist eine ausgezeichnete Operation für alle diejenigen Stellungsanomalien im Hüftgelenk, bei welchen man letzteres nicht angreifen kann oder will. Dies ist in erster Linie der Fall bei der mit Ankylose oder hochgradiger Steifigkeit in Flexions- und Adduktionsstellung ausgeheilten Coxitis. Man ist bei schweren Fällen froh, daß es zur Ausheilung mit Ankylose gekommen ist, und eine Resektion des Gelenkes, welche die Beweglichkeit wiederherstellen würde, ist ungünstig, weil die Hüftmuskulatur atrophisch geworden ist. Mit der Osteotomia subtrochanterica vermeidet man diesen Uebelstand und erreicht die Korrektion ebenso gut. Der Eingriff ist leicht und hat bloß die Bedeutung einer subkutanen Fraktur, wenn man aseptisch vorgeht.

In ähnlicher Weise kann man ganz erhebliche Besserung der Gehfunktion erzielen durch Osteotomia subtrochanterica bei veralteten und bei kongenitalen Hüftluxationen. Auch hier ist die Operation oft weniger verletzend, als ein blutiger Eingriff zur Reposition des Kopfes in die Pfanne, wenn diese anders nicht zu beschaffen ist. Wenn der luxierte Kopf gut fixiert und zugleich beweglich ist an seinem neuen Standort, so kann es vorteilhaft sein, ihn daselbst zu belassen und bloß die gute Richtung des Beins durch die Osteotomie herbeizuführen.

Querer oder noch besser in der Richtung des Sägeschnittes (Fig. 166) schräger Schnitt durch Haut und Fascie des Glutaeus maximus hinter dem sehnigen Ansatz des M. vastus externus auf den Knochen an der lateralen Seite der Höhe der Basis des Trochanter major, so daß der Trochanter minor oberhalb der Trennungslinie bleibt. Der Endast der A. circumflexa externa läuft dem queren Schnitt parallel (s. Ligaturen). Der Knochen wird schräg von außen oben und hinten nach unten innen und vorne

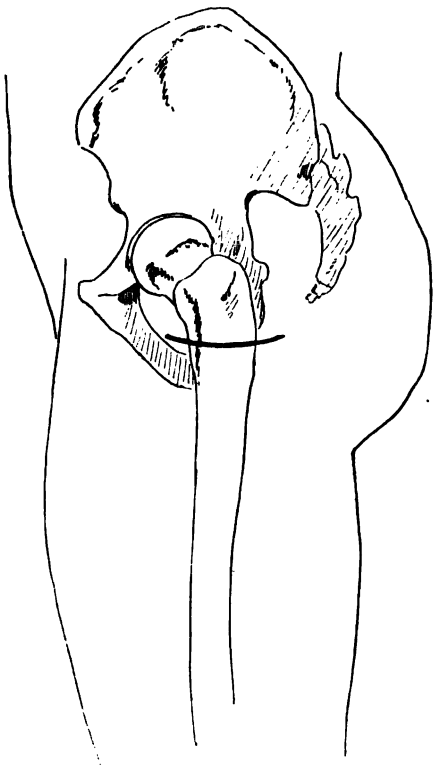

Fig. 165.

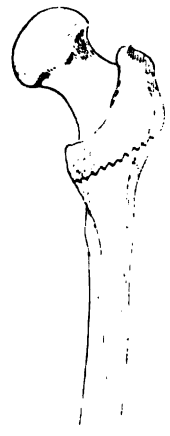

Fig. 166.

Osteotomia subtrochanterica.

durchgemeißelt, weil verhütet werden soll, daß bei forcierter Abduktion das untere Fragment sich medialwärts oder nach vorne vom oberen dislociere.

Nachbehandlung kann mit Gipsverband und Doppelhose geleistet werden in den Fällen, wo die Korrektion der Stellung leicht vollkommen zu bewerkstelligen ist. Wo aber dies nicht auf einmal vollkommen gelingt, ist eine Extension mit Gewichten bei guter Lagerung zweckmäßiger.

h) Operationen an Hüfte und Becken.

24. Arthrotomia et Resectio coxae.

α) Arthrotomia coxae mit vorderem Schnitt.

Wir haben den namentlich von BARKER, LÜCKE und SCHEDE warm empfohlenen vorderen Resektionsschnitt nach HÜTER versucht,

halten ihn aber nur behufs partieller Resektion, d. h. zur Entfernung am vorderen Umfang der Gelenke gelegener Kapsel- oder Knochenteile angezeigt. Besonders geeignet ist HÜTERs vorderer Längsschnitt zur Freilegung der Pfanne bei congenitaler Hüftgelenkluxation: Die Methode zur Arthrotomie des Hüftgelenkes bei kongenitaler Hüftluxation ist durch die Arbeiten HOFFAs und LORENZ' aufs genaueste ausgebildet und daselbst nachzusehen. Incision längs von der Spina a. s. ilii abwärts durch Haut und Fascia lata 10—15 cm lang. Der Nervus cut. femoris lat. bleibt medianwärts. Der Schnitt dringt in das Interstitium zwischen Sartorius nebst dem darunter liegenden Rectus femoris (von der Spina a. inferior ilii herabkommend) und Tensor fasciae. Im unteren Teil des Schnittes kann der Querast der Art. circumflexa femoris externa durchschnitten werden, was nach doppelter Ligatur geschehen kann.

Dann ist man auf dem Schenkelhals und eröffnet die Kapsel in geeigneter Weise, wenn man viel Raum haben will, am oberen Umfang längs und entlang dem Ansatz des Lig. Bertini an der Linea intertrochanterica auf der Vorderfläche abwärts.

Man kann eine Osteotomie oder auch Keilexcision am Halse mittelst dieser Methode machen. Ich habe sie z. B. bei Coxa vara benutzt. Sie paßt auch bei schlecht geheilten Schenkelhalsfrakturen; ferner zur Ausräumung von Herden im Kopf oder vorderen Umfang des Schenkelhalses; zur Pfannenbildung bei Luxatio coxae congenita. Aber für eine Inspektion des Gelenkes oder für eine Entfernung der Kapsel oder von Teilen der Pfanne gibt dieses sonst höchst einfache Verfahren viel zu wenig Zugang.

β) Arthrotomia coxae mit hinterem Schnitt.

Für jede breitere Eröffnung der Gelenke gibt der hintere Schnitt bei weitem mehr Raum, zumal bei folgendem Vorgehen:

Winkelschnitt (resp. Bogenschnitt) an der Basis der Hinterfläche des Trochanter major beginnend, von da zur hinteren Trochanterspitze aufwärts und winklig abbiegend in der Richtung der Faserung des Glutaeus maximus schräg auf- und medianwärts durch Haut und oft reichliches Fettgewebe (Fig. 167). An der Basis des Trochanter major werden gelegentlich größere Aeste der Arteria circumflexa externa verletzt und gefaßt. Auf der Außenfläche wird die platte dicke Fascie des M. glutaeus maximus gespalten, wodurch das Periost und der die Trochanterspitze in ganzer Breite deckende Ansatz des M. glutaeus medius freigelegt und das Abheben des M. glutaeus maximus erleichtert wird (Fig. 168).

Auf- und rückwärts trennt der Schnitt den Glutaeus maximus in der Richtung seiner Fasern, wobei im oberen Teil einige größere Gefäßäste durchschnitten und unterbunden werden müssen. Besser

ist es noch, den oberen Rand dieses Muskels freizulegen und abwärts zu ziehen, wenn derselbe schwach entwickelt ist.

Jetzt tritt eine dünne Fettschicht zu Tage, welche getrennt wird, um am unteren Rande des Glutaeus medius in das Interstitium zwischen diesem Muskel nebst Glutaeus minimus und der Sehne des M. piriformis zu gelangen. Nun wird die breite Sehne des Glutaeus medius und darunter die Sehne des Glutaeus minimus samt dem Periost mit Längsschnitten bis zur Linea intertrochanterica von Außenfläche und oberem Umfang des Trochanter major nach vorne abgehoben. An letzterer Stelle löst man den Ansatz des Lig. ilio-femorale los unter Beugestellung des Oberschenkels mit Auswärtsrotation. Nunmehr wird entlang dem oberen Rande der Sehne des M. piriformis die Kapsel gespalten und bei gebeugtem und einwärts rotiertem Oberschenkel der Ansatz der schlanken Piriformissehne in der Fossa trochanterica samt Periost dicht am Knochen losgelöst, danach die sämtlichen Auswärtsrotatoren in Zusammenhang mit dem Periost oder einer dünnen oberflächlichen Knochenschicht rückwärts abgehoben, nämlich von vorne beginnend die Sehne des Obturator internus mit Gemelli und des Obturator externus. So wird auch die periostale Bedeckung der Innenfläche des Trochanter und der Rückfläche dieses Knochenteils im Zusammenhang nach hinten abgehoben (Fig. 169).

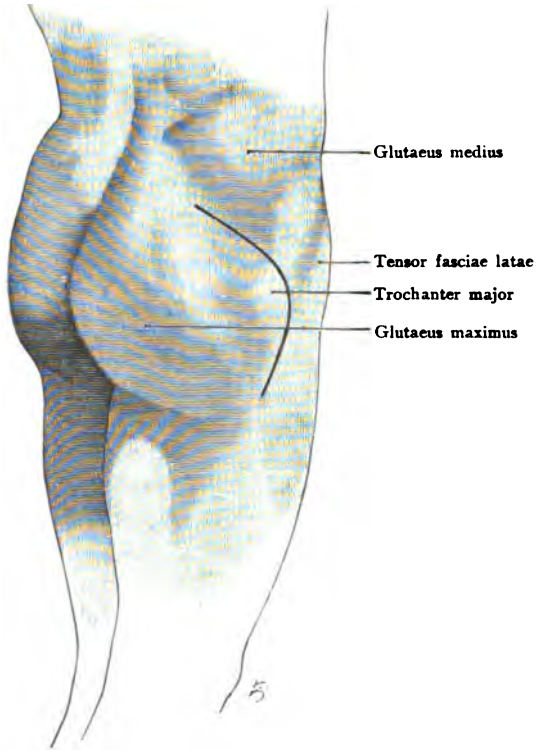

Fig. 167. Arthrotomia coxae. Konturen unter teilweiser Benützung von PAUL RICHERS „Anatomie artistique".

Auf diese Weise hat man die vom Nervus glutaeus superior versorgten Muskeln, nämlich die Glutaei medius und minimus nach vorne oben geschoben gegen den M. tensor fasciae hin, welcher dieselbe Nervenversorgung hat und mit den Glutaei für die spätere

Abduktion des Schenkels von besonderer Wichtigkeit ist, während die übrigen Muskeln, Glutaeus maximus und Obturatorii, welche vom N. glutaeus inferior wesentlich versorgt sind, nach hinten im Zusammenhang bleiben. Der M. piriformis ist von einem Nebenzweig des Glutaeus superior oder inferior versorgt, aber dieser Ast geht so hoch oben ab, daß dessen Verletzung nicht in Betracht kommt.

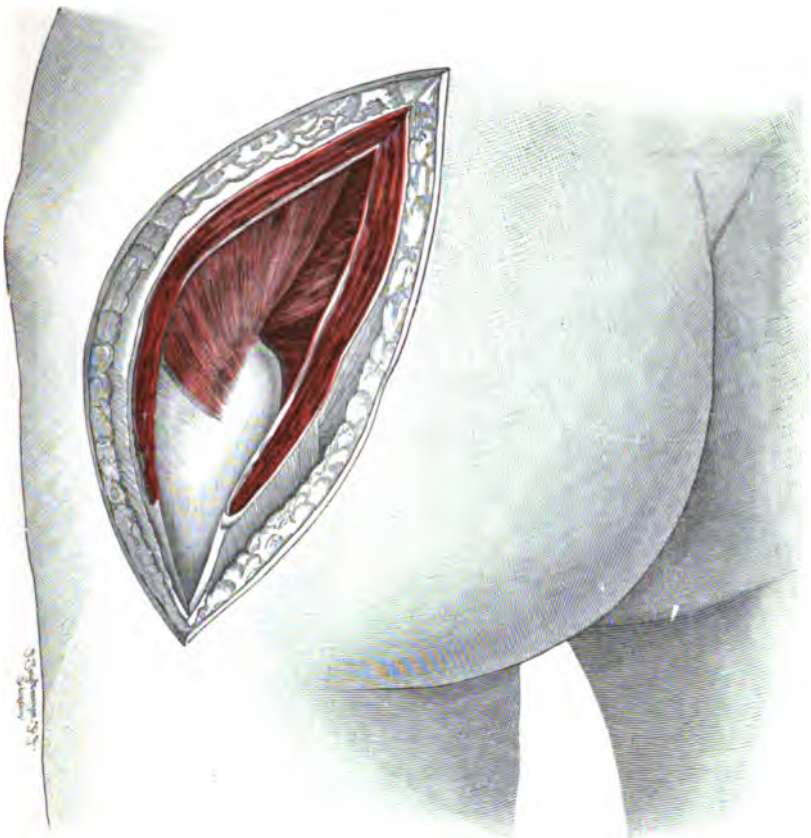

Fig. 168. Arthrotomia coxae nach Spaltung des Glutaeus maximus und dessen starker kappenförmig über den Trochanter gehenden Fascie. Man sieht die Ansätze des Glutaeus medius und minimus am Trochanter major.

So wird die ganze Rück-, Außen- und Vorderfläche von Femurkopf, Femurhals und, soweit nötig, Trochanter freigelegt, und man hat bloß einige Aeste der Arteria femoris circumflexa interna, welche quer über die Kapsel des Schenkelhalses verläuft, und eventuell die A. circumflexa externa da, wo sie an der Basis des Trochanter major unter dem Vastus externus durchtritt und sich um das Femur herumschlägt, zu unterbinden. Meistens genügt es, die wenigen

Arterienäste mit Arterienzangen zu fassen und nachher abzudrehen. Es ist leicht, die Synovialis, wenn dieselbe fungös entartet ist und excidiert werden soll, vor der Eröffnung der Kapsel auf eine große Strecke hin von hinten exakt zu präparieren und von ihrem Ansatze an Pfanne und Schenkelhals loszulösen und so die hintere, obere und zum Teil vordere Wand in toto zu entfernen. Nach Trennung des

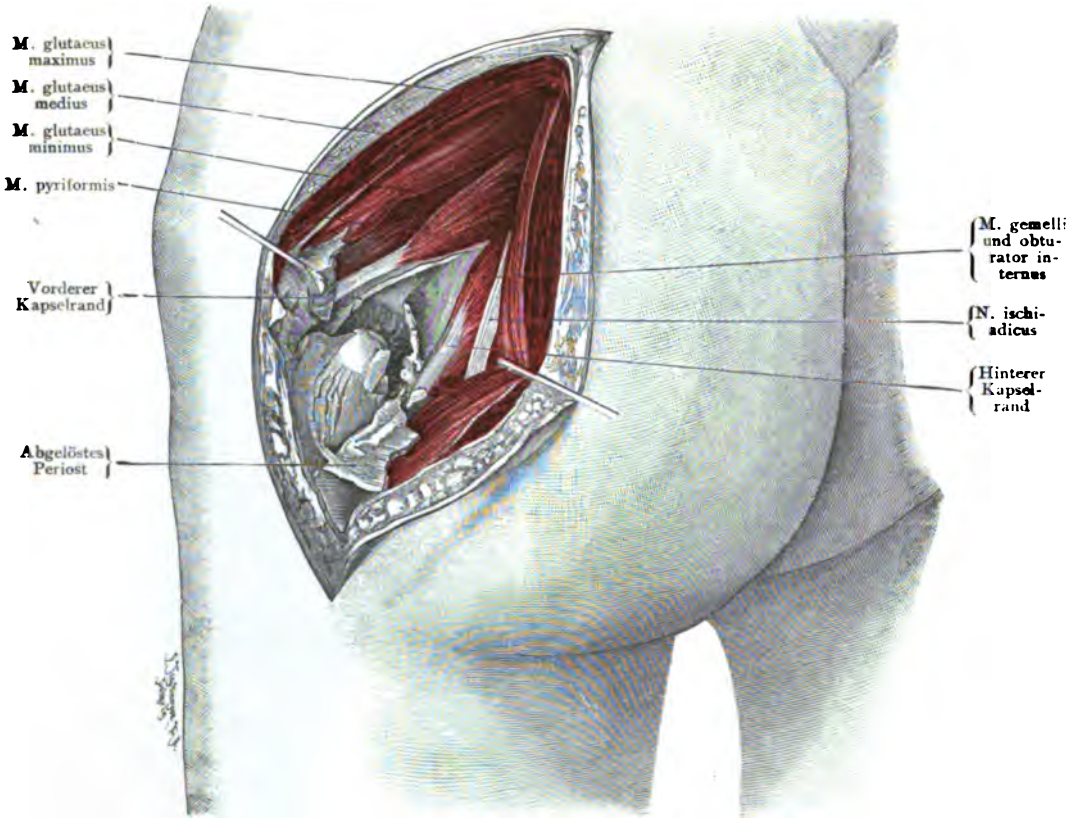

Fig. 169. Arthrotomia coxae. Die Kapsel ist eröffnet, die Ansätze des M. glutaeus medius und minimus samt Piriformis vom Trochanter nach oben losgelöst; abwärts ist die Kapsel im Zusammenhang mit Periost und Sehnenansätzen des Obturator internus, Gemelli und Obturator externus rückwärts gelöst[1]).

Lig. teres durch Schnitt von hinten unten auf den Schenkelkopf bei stark adduziertem, einwärts rotiertem und flektiertem Schenkel wird der Kopf nach hinten luxiert, und so die Pfanne der Inspektion zugänglich gemacht. Fungositäten werden jetzt mit Pincette und

1) In der Regel lösen wir den Piriformis ebenfalls nach abwärts mit den Auswärtsrotatoren los, danach ist die Zeichnung zu korrigieren.

Schere abgetragen und mit kräftigem scharfen Löffel ausgeräumt und die Wundflächen mit Karbol-Alkohol betupft.

Von den zahlreichen Methoden der Hüftgelenksresektion kennen wir keine, welche so vollständige Schonung von Muskeln mit Nerven, sowie des Knochens erlaubt, so wenig verletzend ist und so freien Einblick ins Gelenk gewährt. Es ist die Weiterbildung der LANGENBECKschen Methode, deren Schrägschnitt zu Grunde liegt, welche aber nicht genügt, zumal für bloße Kapselexstirpation mit Erhaltung des Knochens. Wir verzichten deshalb hier darauf, Vergleiche mit anderen Operationsverfahren herbeizuziehen.

Will man bloß die Arthrotomie machen oder bloß Knochen entfernen, so eröffnet man, wie geschildert, sofort die Kapsel längs des oberen Randes des Piriformis von der Pfanne bis zum Schenkelhals und löst mit der Kapsel Periost und Muskelansätze von Hals und Trochanter ab. Die nach vorne und hinten mit dem Periost oder oberflächlichen Knochenschichten losgelösten Sehnenansätze werden kappenförmig über den Trochanter nach der Operation zusammengeklappt und wieder vernäht. Auch wo Herde an der vorderen Fläche des Schenkelhalses sich finden, habe ich den geschilderten Schnitt besser gefunden, als die Resectio von vorne.

BARDENHEUER geht bei der Arthrektomie noch kategorischer vor: Er entfernt das Gelenk ohne Eröffnung der Gelenkhöhle samt Synovialis und Kapsel vollständig, indem er jenseits der Pfanne Kopf mit Hals und auch die Pfanne entfernt. Er benutzt den LARGHI-SPRENGELschen Querschnitt.

Die Methode erreicht die gründliche Entfernung alles Kranken am sichersten, allein ebenso sicher wird die Epiphyse geopfert und Knochengewebe weggenommen, welches hätte erhalten werden können, da die Synovialis auch den Hauptteil des Halses noch bedeckt.

Was die Nachbehandlung anlangt, so kann man hier nicht wie am Knie die Knochenenden unbeweglich gegeneinander fixieren durch einen Gipsverband; man wünscht hier ein bewegliches Gelenk. Die richtige Nachbehandlung ist die Extension mit Gewichten und zwar in der Weise, daß das Becken hochgelagert wird und beide Beine symmetrisch in gehöriger Abduktionsstellung mit Gewichten versehen werden. Dringend nötig ist es dabei, daß der erste Verband, der am besten erst nach 8—10 Tagen gewechselt werden sollte, reichlich und mit kräftig antiseptisch wirkendem Material angelegt werde: Einhüllung der Drainröhren in karbolgetränkter Jodoformgaze und darüber unter Schutz der Haut reichliche Lager Sublimatgaze und Lagerung des Patienten auf dichten Lagen von Sublimatholzwolle, die, ohne wesentlich die Lage zu stören, fleißig geändert werden können.

25. Arthrotomia coxae bei Luxatio congenita.

Wir haben schon der vorderen Arthrotomie Erwähnung getan, die von den Spezialisten der kongenitalen Luxation, HOFFA und LORENZ, eine Zeitlang bevorzugt wurde. Sie hat mich wenig befriedigt.

Wenn einmal ein blutiger Eingriff nötig ist, so legt unser hinterer Schnitt die Verhältnisse völlig klar und sichert den Erfolg, aber er hat noch den Vorteil, daß man zunächst bloß mit einem kleinen Schnitt beginnen kann: Bei adduziertem Oberschenkel, wo der Kopf hinten gut vortritt, führt man in der Richtung der Glutaeus maximus-Faserung einen etwa 5—6 cm langen Schnitt, zieht mit 2 Haken die Glutaeusfasern auf die Seite und spaltet die dicke Kapsel, welche den luxierten Kopf überzieht, um die Gelenkhöhle zu eröffnen.

Fig. 170.

Fig. 171.

Hebel zur blutigen Reposition des luxierten Kopfes.

Nunmehr führt man einen Hebel, der mir vorzügliche Dienste geleistet hat, zwischen Kopf und der glatten Rückfläche des Os ilii, die auch von der Synovialis bekleidet ist, nach der Richtung der Pfanne kräftig vor, bis der umgebogene Rand über den hinteren Pfannenrand herübergleitet. Durch Vorwärtsbewegung der Handhabe in der Richtung der Pfanne kann nun der in der Aushöhlung ruhende Kopf bei gleichzeitiger Abduktion und Aus- oder öfter Einwärtsrotation mit großer Kraft reponiert werden. Der Schnitt bedarf bloß einer fortlaufenden Naht und eines Kollodialstreifens, um den Gipsverband darüber legen zu können.

Für die nicht kongenital veralteten Hüftluxationen ist von OLLIER und MIKULICZ ein abwärts konvexer Querschnitt über den Trochanter

geübt und die Trochanterspitze abgemeißelt worden, RYDYGIER macht einen ähnlichen Lappenschnitt und meißelt den ganzen Trochanter oberhalb des Trochanter minor durch und rühmt den guten Zugang zur Pfanne.

26. Osteotomia pelvis.

Um auf der Außenfläche des Os ilii und am oberen und hinteren Umfang der Pfanne reichlichen Zugang zu schaffen, hat SPRENGEL einen Schnitt angegeben, der Beachtung verdient und der vielleicht auch unter Umständen bei gewissen Fällen von kongenitalen und veralteten Luxationen in Frage kommen könnte. SPRENGEL hat hartnäckige Beckeneiterungen durch die Operation zur Heilung gebracht. Die Operation ist aber wesentlich blutiger als unsere Freilegung des Hüftgelenkes von hinten.

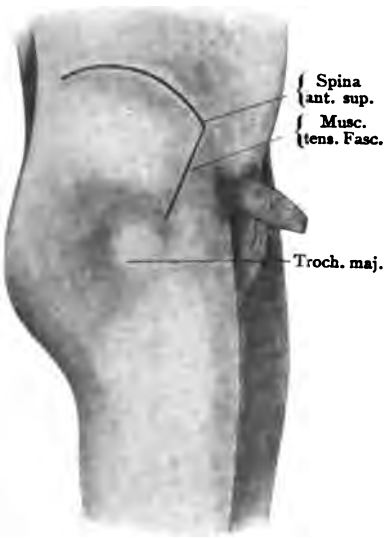

Fig. 172. Aus SPRENGEL.

Schnitt von der Spina a. s. ilii abwärts am Vorderrand des Tensor fasciae latae, zwischen ihm oder Sartorius unter Spaltung der strammen Fascia lata mit Ligatur einiger kleiner Gefäße; dann Schnitt der Crista ilii entlang rückwärts durch Fascie und Ansatz des M. glutaeus medius und minimus. Ablösung der Muskeln vom Becken abwärts mit scharfem Raspatorium. So erhält man einen Lappen, bei dessen Herabziehen ein sehr guter Einblick auf das Hüftgelenk von oben außen zu gewinnen ist und auf den betreffenden Teil des Pfannenrandes. Ich trug so eine Exostose vom Pfannenrand nach Verletzung ab. Der Schnitt hat den Vorteil, die ganze Weichteilmasse im Zusammenhang subperiostal abheben zu können.

27. Resektion einer Beckenhälfte.

Ich habe im Jahre 1884 die erste Operation dieser Art gemacht bei einem 51-jährigen Manne wegen Osteoidchondrosarkom.

Der Tumor hatte sich angeblich 6 Wochen vor seinem Eintritt entwickelt auf ein Trauma hin und war rasch größer geworden unter Schmerzen und Funktionsstörung. Die unregelmäßige, derbe, höckerige Geschwulst nahm fast die ganze rechte Darmbeinschaufel ein, bot stellenweise eine dünne Knochenschale dar, wölbte sich gegen die Glutäen vor, war empfindlich auf Druck. Im Hüftgelenk ein Knacken.

Bei der Operation (9. Dez. 1884) wurde Scham- und Sitzbein 2 cm medianwärts von der Pfanne durchsägt, die Lösung hinten in der Synchondrosis sacro-iliaca gemacht. Es zeigte sich nötig, auch das obere Femurende zu resezieren.

Am 19. Januar 1885 konnte Patient Gehversuche machen, am 16. März mit Krücke und Stock entlassen werden. Unser letzter Status datiert vom 13. Juli 1888 (vergl. Fig. 173): Patient ist seit der Operation gesund gewesen, er hat einen Monat nach der Entlassung angefangen, leichte Arbeit zu verrichten; jetzt ist er bei Landarbeit behilflich. Er kann eine Stunde weit gehen ohne Unterstützung.

Fig. 173. Resektion des Hüftgelenks und einer Beckenhälfte wegen Tumor pelvis.

Er hinkt wie ein Hüftgelenksresezierter, geht auf der Fußspitze, setzt sein Bein in Schleuderbewegung vor. Das Bein hat eine natürliche Stellung, das Knie kann gestreckt werden. Die Verkürzung beträgt 10 cm. Passiv besteht ein Schlottergelenk (Rotation 270°), aktiv abnorme Auswärtsrotation möglich. Flexion aktiv auf 105°, passiv normal. Streckung aktiv normal, passiv Hyperextension von 45°. Ab- und Adduktion passiv auf 70° nach beiden Seiten.

Oberes Femurende bloß 3 cm von der Medianlinie des Körpers entfernt in der Höhe der anderseitigen Spina ilii a. s. entsprechend. Das Femur läßt sich einige Centimeter auf- und abwärts schieben. Arteria femoralis, stark pulsierend, zeigt starke Windungen. Horizontaler Schambeinast 3 cm lang. Abdomen wölbt sich zu einer faustgroßen Hernie vor. Der rechte Sacrolumbalis bildet einen vorragenden Wulst. Der rechte Umfang der Wirbelsäule ist mit Leichtigkeit abzutasten, ebenso die Gelenkfläche des Kreuzbeins und dessen Vorderfläche.

Bald nach mir hat ROUX in Lausanne eine ähnliche Operation ausgeführt und vor kurzem habe ich wieder wegen eines Beckensarkoms bei einem 13-jährigen Knaben die Operation gemacht. Die Ausführung hängt von der Erkrankung ab. Bei diesem letzteren

Falle machte ich einen Schnitt von der Synchondrosis sacro-iliaca entlang der Crista und des POUPARTschen Bandes.

Nach oben wird zunächst nach Trennung der Bauchmuskeln entlang dem POUPARTschen Bande und der Crista die Fascia transversa mit dem Peritoneum vom Tumor emporgehoben bis an die großen Gefäße (A. und V. iliaca), welche samt dem Nervus cruralis medianwärts abgehoben werden. Kleinere Nerven (Cutaneus externus u. a.) müssen eventuell durchschnitten, die A. circumflexa ilii ant. und post. mit Arterienzangen gefaßt werden.

Abwärts werden erst unter dem Lig. Pouparti die Muskeln lateral von den großen Gefäßen gelöst und getrennt: Rectus femoris, Sartorius, Tensor fasciae, dann stumpf die Ansätze des Glutaeus medius und minimus unter der Crista abgehoben und getrennt bis zur Synchondrose.

Vorne wird Iliopsoas und Gelenkkapsel mit Lig. Bertini durchschnitten und medianwärts das Schambein und Sitzbein subperiostal freigemacht und mit der schneidenden Zange durchschnitten. Jetzt setzt man von oben ein kräftiges Messer in die Synchondrosis sacro-iliaca ein, trennt dieselbe und luxiert die Beckenhälfte abwärts. Es bleibt noch der Rest der Rückfläche des Beckens stumpf frei zu machen und die Flexoren am Sitzknorren, sowie die starken Ligamenta sacralia an diesem und an der Spina ischii mit dem Messer abzutrennen. Die Blutung ist wegen der längeren Dauer der Operation nicht unbeträchtlich, indes werden keine größeren Gefäße verletzt und bei unserem letzten Falle haben wir keine einzige Ligatur angelegt, sondern alle Klemmpinzetten abgedreht. Der Knabe ist per primam geheilt.

Nach einer Erfahrung bei einem älteren und heruntergekommenen Patienten, bei welchem wir einen Exitus erlebten, scheint es uns empfehlenswert, nach Trennung der Bauchmuskeln an Crista und Lig. Pouparti unter gehöriger Abhebung der Fascia transversa samt Peritoneum die Vasa iliaca interna behufs Verhütung zu starken Blutverlustes temporär oder definitiv zu unterbinden.

Partielle Beckenresektionen sind schon vielfach gemacht (vergl. GUSSENBAUER, Ueber Exstirpation von Beckenknochengeschwülsten, 1891). WILMS hat eine von TRENDELENBURG ausgeführte Resektion des ganzen vorderen Beckenrings beschrieben, nach welcher der Gang der Patientin auffallend wenig gestört war.

28. Resectio ossis sacri.

Eine Totalresektion des Sacrum wegen eitrig-käsiger Ostitis desselben und teilweiser Nekrose habe ich bei einer 37-jährigen Frau am 22. Dez. 1887 ausgeführt mit unglücklichem Ausgang infolge Cerebrospinalmeningitis. Doch ließ sich feststellen, daß man den

Sacralkanal und die Foramina sacralia aufmeißeln und die Cauda equina samt den austretenden Nerven in einer Weise herausheben kann, daß keine wesentliche Störung resultiert. Die Frau zeigte gar keine Motilitätsstörung, bloß eine herabgesetzte Sensibilität am linken Peroneus nach der Operation. Die Operation geschah mit Messer und Meißel.

i) Operationen an Fingern und Hand.

α) Vorbemerkungen zu den Operationen an den Fingern.

Die Operationen, welche der Arzt im Bereich der Finger zu machen hat, beziehen sich auf Incisionen zur Eröffnung von Abscessen, zur Entfernung von Geschwülsten, auf Resektion der kleinen Gelenke wegen eitriger Nekrose der Gelenkenden und wegen Tuberkulose, Excision ganzer Phalangen wegen ausgedehnter Tuberkulose (Spina ventosa), endlich auf Amputationen wegen Verletzungen und Gangrän der Finger.

Die kleinen Arterien und Nerven isoliert freizulegen kommt man kaum in die Lage, oft dagegen muß man sie bei den Incisionen vermeiden. Dazu müssen Incisionen als Regel an den Seitenrändern der Finger gemacht werden, sowohl wenn man bloß die Weichteile spalten, als wenn man Gelenke und Knochen resezieren will. Nur wenn man Sehnenscheiden eröffnen will bei Panaritium tendinosum oder behufs Sehnennähten nach Verletzung, schneidet man auf Dorsum oder Vola ein. Die Hauptmasse der subkutanen Weichteile an den Fingern machen die Sehnen aus, welche bloß die schmalen Seitenflächen freilassen. Die Beugesehnen liegen auf dem Periost. An der Mittelphalanx tritt die Sehne des tieferen Beugers durch diejenige des oberflächlichen. Letztere ist im Durchschnitt halbmondförmig, erstere cylindrisch.

Die zwei Schenkel des M. flexor sublimis legen sich um die Sehne des Flexor profundus herum und setzen sich an die Seitenflächen der Mittelphalanx an. Der M. flexor profundus wird nach seinem Durchtritt durch den Schlitz des Flexor sublimis ebenfalls platter und heftet sich an die Basis der Endphalanx an. Bis zur Basis der Endphalanx sind die Sehnen von der Fortsetzung der oberflächlichen Fascia palmaris, den Ligamenta vaginalia, röhrenförmig umschlossen und von den Köpfchen der Metacarpalknochen abwärts von geschlossenen Schleimscheiden umkleidet, welche sich am Daumen und kleinen Finger der Schleimscheide der Hohlhand nähern, oft bis zur Kommunikation. Von Knochen und Gelenkkapseln gehen Vincula tendinum zu der Unterfläche der Sehnen.

Die Strecksehne der Finger setzt sich an die Basis der Grundphalanx mit einzelnen Fasern an und teilt sich in drei Schenkel; zum mittleren treten unter den zwei seitlichen die Fasern der M. lumbri-

cales und interossei (der Beuger der Grund- und Strecker der Mittel- und Endphalanx) und setzen sich mit ihm an die Basis der Mittelphalanx an. Die seitlichen Schenkel gehen seitlich am ersten Interphalangealgelenk herab, dann erst wieder aufs Dorsum, um an der Basis der Endphalanx sich anzuheften; alle Strecksehnen sind fascienartig platt. Am Daumen endigt der M. extensor brevis an der Basis der Grundphalanx, der Extensor longus, etwas dorso-ulnarwärts gelegen, mit allen drei Schenkeln an der Basis der Endphalanx.

Da die Nagelphalanx nur an der Basis Sehnenansätze hat, so ist für Incisionen an derselben die Wahl frei; diese können also je nach der Indikation median oder seitlich angelegt werden.

Die Arteriae et Nervi digitales verlaufen zum Teil schon an der Mittelphalanx von der Volarseite nach dem Dorsum zu; bei Incisionen an der Mittelphalanx kommen hauptsächlich die stärkeren Gefäße und Nerven neben der Volarsehne in Betracht und daher sind seitliche Schnitte dem Dorsum näher anzulegen.

An der Grundphalanx finden sich die zwei volaren und zwei dorsalen Arteriae und Nervi digitales stark entwickelt, doch verlaufen auch hier die Hauptgefäße neben den volaren Sehnen (die Nerven volarwärts von den Arterien und Venen) so daß die Schnitte hier rein seitlich geführt werden können. Nur an der Basis der Grundphalanx müssen die tieferen Schnitte nach Spaltung der Haut volarwärts abgebogen werden wegen der breiten sehnigen Ansätze der M. lumbricales und interossei. Bei Möglichkeit der Wahl ist es besser, auf der Ulnar-, als auf der Radialseite zu incidieren, weil von den erwähnten kurzen Beugern der Grundphalanx die M. lumbricales radialerseits herantreten.

β) Vorbemerkungen zu den Operationen an der Hand.

Wie an den Fingern, kommen Incisionen an der Hand behufs Eröffnung von Eiteransammlungen in Frage behufs der hier so häufigen Infektionen und Entzündungen. Doch sind hier die Arterien schon groß genug, um direkter Ligatur bei Blutung zugänglich zu sein, wenigstens in der Vola manus. Außer Incisionen für tiefe Eiterherde unter der Fascia palmaris und für Blutung sind nicht selten solche behufs Sehnenoperationen an der Hand nötig, sei es bei Sehnenscheidenentzündungen, sei es behufs Sehnennaht bei den relativ häufigen Verletzungen durch schneidende Instrumente.

Auf dem Dorsum sind es bloß Sehnen und Nerven, welche man zum größten Teil durch die Haut hindurch fühlt, welche für die Stelle der Incision maßgebend sind. Bloß hinter und neben dem Daumenmetacarpus kommen stärkere Gefäße in Frage. Diese sind wie die Nerven durch die Haut fühlbar.

Am Handrücken trennt eine Linie über die Mitte des Mittelfingers aufwärts zum Handgelenk die Nervenverzweigungsgebiete des Nervus radialis und N. ulnaris. Der arterielle Arcus dorsalis und seine intermetacarpalen Zweige sind relativ schwache Gefäße. Die Strecksehnen haben am Handgelenk zum großen Teil getrennte Schleimscheiden bis zur Mitte des Metacarpus abwärts. Auf dem Dorsum manus fühlt man auf dem hinteren Ende des Metacarpus II den dorsalen Hautast des N. radialis, auf der Basis des Metacarpus V denjenigen des N. ulnaris. Im Interstitium zwischen Metacarpus I und II auf dem Dorsum fühlt man den Dorsalast der Art. radialis, welcher auch weiter aufwärts hinter der Basis des Metacarpus I auf dem Os multangulum majus fühlbar ist.

Die Vena cephalica verläuft sichtbar über die Tabatiere (zwischen den Sehnen des Extensor longus und brevis) herüber.

Zur Orientierung über die durch die Haut hindurch fühlbaren Teile: In der Vola manus verlaufen Gefäße und Nerven in der Richtung der Fingerinterstitien, die Sehnen in der Richtung der Finger, alle unter der strammen oberflächlichen Fascia palmaris.

Diese begleitet mit ihren Fortsätzen (Ligamenta viginalia) die Sehnen auf die Finger, endigt aber zwischen den Fingern in abwärts konkaven Bogen, welche durch Septa an die Ligamenta capitulorum metacarpi angeheftet sind zur Trennung der Sehnen samt Musculi lumbricales von den Gefäßen und Nerven.

Unter der glatten Unterfläche der Fascia palmaris liegt das Bündel der Flexorensehnen mit den Lumbricalmuskeln in einer Schleimscheide, welche von den Enden der Vorderarmknochen bis zu den Basen des Metacarpus reicht. Der Flexor pollicis longus hat eine eigene Scheide. Unter dem Sehnenbündel liegt die schwächere tiefe Fascie, die M. interossei und die Knochen deckend.

Als Merkzeichen für Incisionen im Bereich des Handgelenks sind zu nennen: 1) Das Os pisiforme mit dem Ansatz des M. ulnaris internus und der Anlagerung der fühlbaren Vasa und des Nervus ulnaris auf deren radialer Seite. 2) Auf der Ulnarseite des Handgelenks unter dem Os pisiforme der vorspringende Körper des Os hamatum; auf diesem fühlt man den Dorsalast des Nervus ulnaris. 3) Daumenbreit ab- und etwas radialwärts vom Os pisiforme am radialen Rande des Kleinfingerballens der Hamulus ossis hamati, unter welchem der tiefe Hohlhandbogen und der tiefe Ast des Nervus ulnaris herumläuft; auf dem Hamulus kann man durch die Haut hindurch den sensiblen Volarast des N. ulnaris hin und herrollen und den radialwärts desselben verlaufenden oberflächlichen Hohlhandbogen fühlen. 4) Endlich unmittelbar oberhalb des Daumballens der Vorsprung des Os multangulum majus, über

welchen, durch die Haut fühlbar, der Radialarterienast zum Arcus volaris sublimis herüberläuft. Das Handgelenk hat als Fascienhülle eine Querverstärkung der allgemeinen Fascie (Ligamentum carpi commune dorsale und volare) und eine Fascia profunda auf der Gelenkkapsel; außerdem auf der Vola das kräftige Ligamentum carpi volare proprium, welches die Sehnen in der Rinne der Handwurzelknochen überbrückt und einem Teil der Daumenmuskeln zum Ursprung dient.

29. Excision der Phalangen, Metacarpalknochen, der Interphalangeal- und Metacarpo-phalangealgelenke

(Fig. 174 und 175).

Für die Phalangen und Gelenke kann es sich bloß um Seitenschnitte, für die Metacarpi um Dorsalschnitte handeln. Die Incisionen an den Fingern werden näher dem Dorsum gelegt, um so mehr, je mehr sie peripher verlängert werden.

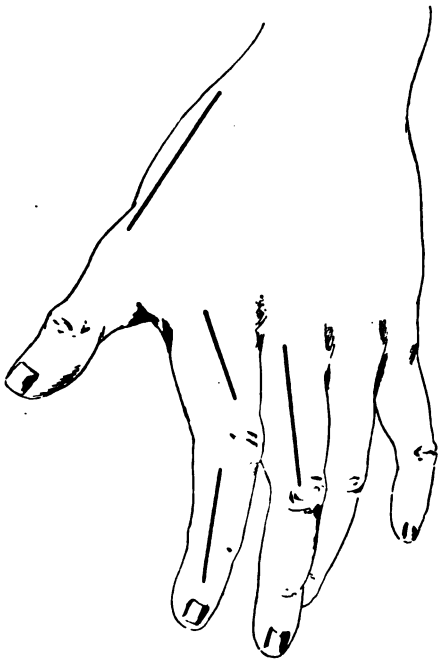

Fig. 174.
Resectio phalangum et metacarporum.

Fig. 175.
Resectio articulationum digitorum.
Frontalschnitt des Handgelenks nach HENLE.

Für die Finger ist es angezeigt, um einseitige Narbenretraktion und laterale Verkrümmungen nach Entfernung von Knochen zu verhüten, Incisionen beiderseits zu machen. Strecksehnen und Nerven

des Handrückens (N. radialis und ulnaris) sind zu schonen, die Schnitte auf dem subkutan fühlbaren Knochen zu führen über die anstoßenden Gelenke hinüber.

Wo keine Kontraindikation, ist subperiosteo-kapsulär zu resezieren, ist das Köpfchen zuerst freizulegen, weil es leichter beweglich gemacht werden kann.

Am Daumenmetacarpus ist die Sehne des Extensor brevis mit dem Periost auf die eine, die Daumenballenmuskeln auf die andere Seite zu schieben und am oberen Ende des Knochens der Sehnenansatz des Abductor longus abzutrennen. Bei den übrigen Metacarpi sind mit dem Periost die M. interossei externi und interni abzulösen. Nur das Metacarpocarpalgelenk des Daumens ist isoliert, die anderen hängen mit dem Handgelenk zusammen.

k) Operationen am Vorderarm.

Incisionen werden am Vorderarm nötig bei den häufigen Schnitt- und Hiebverletzungen behufs Ligatur von Gefäßen, sowie Nerven- und Sehnennähten; nicht selten ferner zur Resektion von Frakturenden und Knochennähten bei Fraktur und Pseudarthrose. Häufig ferner ist die Eröffnung tief gelegener Abscesse unter den Muskeln (von fortgeleiteten Sehnenscheidenphlegmonen) und unter dem Periost bei Osteomyelitis notwendig.

Incisionen auf der Volarseite des Vorderarmes dürfen unter Berücksichtigung der Arteria radialis mit dem gleichnamigen Nerven einerseits, des Medianus, der Arteria und des Nervus interosseus andererseits in der Furche zwischen Brachioradialis und Flexoren in der ganzen Länge auf den Radius und das Ligamentum interosseum eindringen, ohne Gefahr irgend einer Nebenverletzung, da sich hier die Grenzgebiete der 2 Nerven scheiden. Am bequemsten ist das Eingehen zwischen dem M. brachioradialis (Supinator longus) und den Flexoren durch Haut und Fascie und Präparation des N. radialis auf seiner lateralen Seite, so daß er samt der Arteria radialis medianwärts gezogen werden kann. Bloß am unteren Drittel muß man den Nervus radialis auf der lateralen Seite des Schnittes liegen lassen, weil er sich von der Arteria entfernt, um auf das Dorsum zu gehen. Auf diese Weise haben wir vor kurzem die Markhöhle des Radius bei einer diffusen Osteomyelitis in ganzer Länge freigelegt. Am oberen Ende sind die Fasern des Supinator brevis lateralwärts zu lösen, am unteren Ende diejenigen des Pronator quadratus medianwärts. Will man vom Radius auf das Lig. interosseum weitergehen, so müssen die am Radius sich ansetzenden Muskeln gelöst resp. getrennt werden und zwar in der Mitte der Pronator teres und darunter der Radialansatz des M. flexor sublimis

und neben und unter diesem der Flexor pollicis longus. In der unteren Häfte kann man, weil die Nervenfasern des Medianus nicht mehr zu verletzen sind, auch median von diesem Muskel auf das Lig. interosseum vorgehen und die Ansätze am Radius intakt lassen. Man legt, wo nötig, nach Spaltung des M. pronator teres und Flexor dig. com. sublimis in der oberen Hälfte am besten zuerst den N. medianus in ganzer Länge frei und geht auf dessen lateraler Seite wie zur Auffindung des N. interosseus in die Tiefe. Durch Eingehen bis auf Radius und Ligamentum interosseum auf der lateralen Seite des letztgenannten Nerven wird höchstens der Ast zum Flexor pollicis longus verletzt. Auf dem Lig. interosseum finden sich nicht selten tiefe Abscesse, welche von fortgeleiteten Sehnenscheidenentzündungen der Hand nach Panaritien sich ausbreiten und ergiebige, tiefe Spaltung nötig machen.

Incisionen an der Rückfläche des Vorderarmes, dessen Muskeln vom Radialis versorgt sind, dürfen in der ganzen Länge entlang der Ulna gemacht werden, denn der Dorsalast des N. ulnaris kommt ganz am untersten Ende der ulna unter dem M. flexor carpi ulnaris hervor; ferner entlang dem radialen Rande des der Ulna anliegenden Musculus ulnaris externus, welcher seinen Nervenzweig hoch oben erhält. Auf der radialen Seite sind Incisionen zulässig in einer Linie vom Radiusköpfchen zum Processus styloideus radii, aber erst von der Durchtrittsstelle des Nervus radialis durch den Supinator brevis abwärts zwischen Musculi radiales externi und Extensor digitorum communis, also ca. 6 cm unter dem Radiusköpfchen beginnend. Dieselben gelangen nach Abziehen der Radiales radialwärts und des Extensor communis ulnarwärts zuerst auf die Rückfläche der Daumenmuskeln, und hier liegt in der Furche zwischen Abductor longus pollicis (dem am meisten radialwärts gelegenen Muskel) und dem Extensor longus des Daumens der Nervus interosseus dorsalis des Radialis, von der gleichnamigen dünnen Arterie begleitet. In der unteren Hälfte, wo die M. radiales externi unter die schräg verlaufenden langen Daumenmuskeln treten, muß zwischen letzteren und der Sehne des M. brachioradialis auf den Radius incidiert werden unter Schonung des Dorsalastes des N. radialis. Ulnarwärts von den Daumenmuskeln darf im unteren Drittel zwischen allen Sehnen der Rückfläche (Extensor communis, Extensor dig. minimi und Ulnaris externus) incidiert werden, weil hier keine größeren Gefäße und Nervenäste mehr zu fürchten sind.

30. Osteotomia et Resectio ulnae.

Die Ulna liegt in der ganzen Länge des Vorderarmes subkutan in dem Zwischenraum zwischen M. ulnaris externus und internus. Sie kann daher partiell reseziert oder in ganzer Länge ohne Schwierig-

keit oder Nebenverletzung excidiert werden. Es kommen hier nicht selten staphylomykotische und tuberkulöse Ostiten vor, und bei Frakturen im oberen Drittel kann Knochennaht nötig werden zur guten Koaptation.

31. Osteotomia et resectio radii.

Der Radius ist viel weniger leicht zugänglich als die Ulna. Auf der radialen Rückseite ist das Köpfchen stets unter der Haut fühlbar und kann daher reseziert werden von einem Teil des Schnittes aus, dessen Richtung und Lage bei unserer Methode der Resectio cubiti näher bezeichnet ist.

An der Diaphyse ist das mittlere Drittel auf der Rückfläche fühlbar zwischen den Extensores radiales (longus und brevis) und den Extensoren der Finger. Hier kann ohne Furcht vor Gefäßen incidiert werden, und auch Nervenäste kommen nicht in Betracht, da die anstoßenden Muskeln ihre Radialiszweige bereits weiter oben erhalten. Das obere Drittel des Radius ist vom M. supinator brevis bedeckt, durch welchen der motorische Ast des N. radialis dorsalwärts durchtritt. Das untere Drittel ist außen von den Sehnen des Brachioradialis und der Radiales externi, welche immerhin längs verlaufen, und vom M. pronator quadratus und von den schräg die dorso-radiale Seite kreuzenden Extensoren und dem Abduktor des Daumens bedeckt.

Ein Schnitt in ganzer Länge des Radius bis auf den Knochen ist nur in der Linie der Unterbindung der A. radialis möglich, indem man dabei den oberflächlichen (sensiblen) Ast des N. radialis auf die radiale, die Gefäße auf die ulnare Seite schiebt. Der Nerv liegt nämlich schon oben radialwärts, am unteren Vorderarmviertel wendet er sich auf die dorsale Seite. Bei Frakturen, sowohl frischen als bei veralteten, kann die Osteotomie und Naht am Radius nötig werden, da sonst bei Frakturen im oberen und mittleren Drittel oft recht schlechte Heilung eintritt.

l) Operationen am Ellbogen.

betreffen vorzüglich Incisionen ins Gelenk behufs Resektion, Knochennaht. Ohne die Gefahr einer Nebenverletzung ist bloß die laterale hintere Gelenkgegend leicht zugänglich. Sie wird denn auch zu Gelenkschnitten hauptsächlich benutzt. Wir halten uns ausschließlich an diese Gegend mit unserem lateralen Bogenschnitt. Nur noch die lateralen Knochenkanten des Humerus liegen bis zum Gelenk ebenfalls oberflächlich genug, daß man ohne Bedenken auf dieselben einschneiden kann. Den besten Anhaltspunkt zur Bestimmung der Gelenklinie bildet stets das Radiusköpfchen, von der lateralen hinteren

Seite her palpiert. Wichtige Orientierungspunkte sind außerdem die beiden Epicondylen und das Olecranon.

Leicht fühlbar ist die Bicepssehne auf der Vola, medialwärts von ihr der Puls der Arteria brachialis; ferner der N. ulnaris hinter dem Epicondylus internus. Sichtbar bei den meisten Menschen ist die Vena mediana in der Ellenbeuge, welche für den Aderlaß benutzt wird.

32. Arthrotomia, Resectio et Arthrectomia cubiti.

Wir huldigen auch hier, wie bei allen Arthrotomien und Gelenkresektionen, welche einen freien Einblick ins Gelenk verlangen, behufs korrekter Entfernung aller erkrankten Gewebe, dem Grundsatz, lieber einen etwas komplizierteren Hautschnitt zu machen, um nicht nur alle Muskeln mit ihren Ansätzen zu erhalten, sondern besonders, um die Nervenfasern zu schonen, welche die Muskeln versorgen. Das war uns ein Hauptgrund der Einführung des nachher zu schildernden hinteren Bogenschnittes für die Arthrotomie der Schulter; danach haben wir auch die bisherige Methode der Ellbogengelenkresektion modifiziert.

Wir haben anfänglich das einfache VON LANGENBECKsche Verfahren mit hinterem Längsschnitt geübt, welches von TREVES auf PARK und MAISONNEUVE zurückgeführt wird, aber gefunden, daß man namentlich bei fungösen Entzündungen, die in der Gegend des Radiuskopfes sich lokalisieren oder nach dieser Richtung sich ausdehnen, nicht so bequemen Zugang hat, wie es wünschenswert wäre. Diesen Zugang gibt der OLLIERsche Bajonnettschnitt, eine vorzügliche Methode. Aber auch sie hat den Nachteil, daß sie den M. anconaeus quartus außer Funktion setzt. OLLIER geht freilich mit dem schrägen Mittelstück seiner Incision in dem Interstitium zwischen Caput externum tricipitis und Anconaeus durch, allein da der lange Ast des Radialis, welcher diesen letzteren Muskel versorgt, von oben herunter kommt als Ausläufer des den lateralen Tricepskopf versorgenden Zweiges, so muß der Muskel nach der OLLIERschen Operation atrophisch werden. Da wir aber für den Ellbogen die besondere Verpflichtung haben, das Beste zu leisten zur Erzielung aktiv beweglicher Gelenke, so sollte auch der Anconaeus quartus, der ein eigentlicher Gelenkmuskel ist zur Spannung und Fixation der Kapsel, erhalten bleiben. Das erzielen wir in folgender Weise:

Bei Beugung des Ellbogens auf ca. 150° wird ein Haken- oder Angelschnitt nach Fig. 176 gemacht, welcher, wie der OLLIERsche Schnitt, auf der Kante der Außenfläche des unteren Humerusrandes 3—5 cm über der Gelenklinie beginnt und in wesentlich der Humerusachse paralleler, d. h. vertikaler Richtung bis zum Radius-

kopf, aber abweichend von OLLIER, von da entsprechend dem lateralen Rande des M. anconaeus bis zur Kante der Ulna 4—6 cm unter der Spitze des Olecranon herabläuft und etwas auf der medialen Seite der Ulna heraufbiegt. Der Schnitt dringt oben auf die laterale Kante des Humerus zwischen M. brachio-radialis und radiales externi vorne und Rand des Triceps hinten, am Condylus externus und von diesem abwärts zwischen den Extensoren, zunächst Ulnaris externus vorne und lateralem Rand des Anconaeus bis auf die Ulna; er spaltet die derbe Kapsel auf dem Köpfchen des Radius und das Lig. annulare. Die letzten Ausläufer des Anconaeus abwärts an der Kante der Ulna werden quer durchschnitten, da dieselben häufig sehr weit am Vorderarm herabreichen.

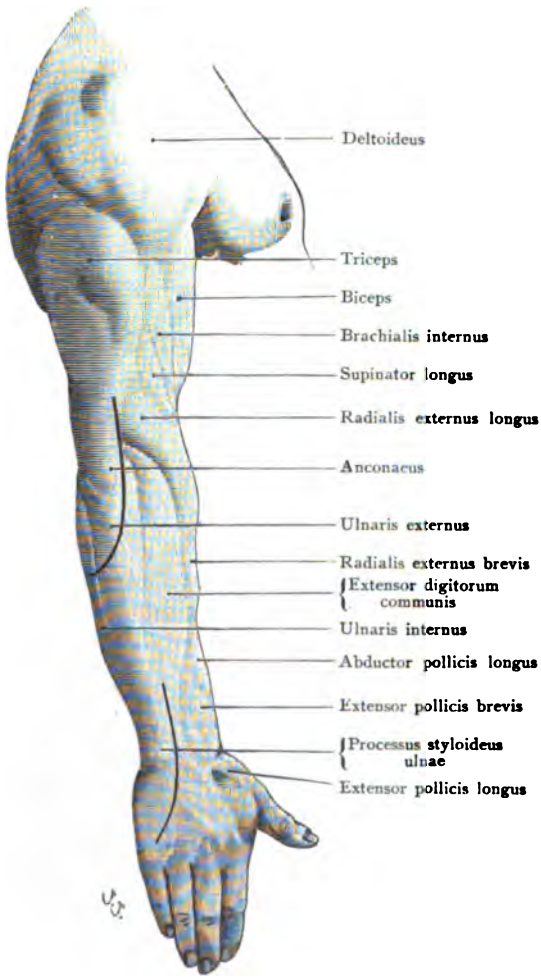

Fig. 176. Arthrotomia cubiti et manus. (Konturen unter teilweiser Benützung von PAUL RICHERS „Anatomie artistique".)

Der Schnitt trennt demgemäß vollständig sauber die Muskulatur, welche von den Oberarmästen des N. radialis versorgt wird, von derjenigen, welche vom Ramus profundus des N. radialis innerviert ist, und vermeidet dadurch jegliche spätere Atrophie. Ist der Knochen freigelegt und die Kapsel gespalten, so wird subperiostal das Caput externum tricipitis samt Periost und oberem Kapselansatz rückwärts vom Humerus, der Anconaeus von der Außenfläche der Ulna, der Ansatz des Triceps von der Olecranonspitze subcortical gelöst und dieser Triceps-Anconaeuslappen bei

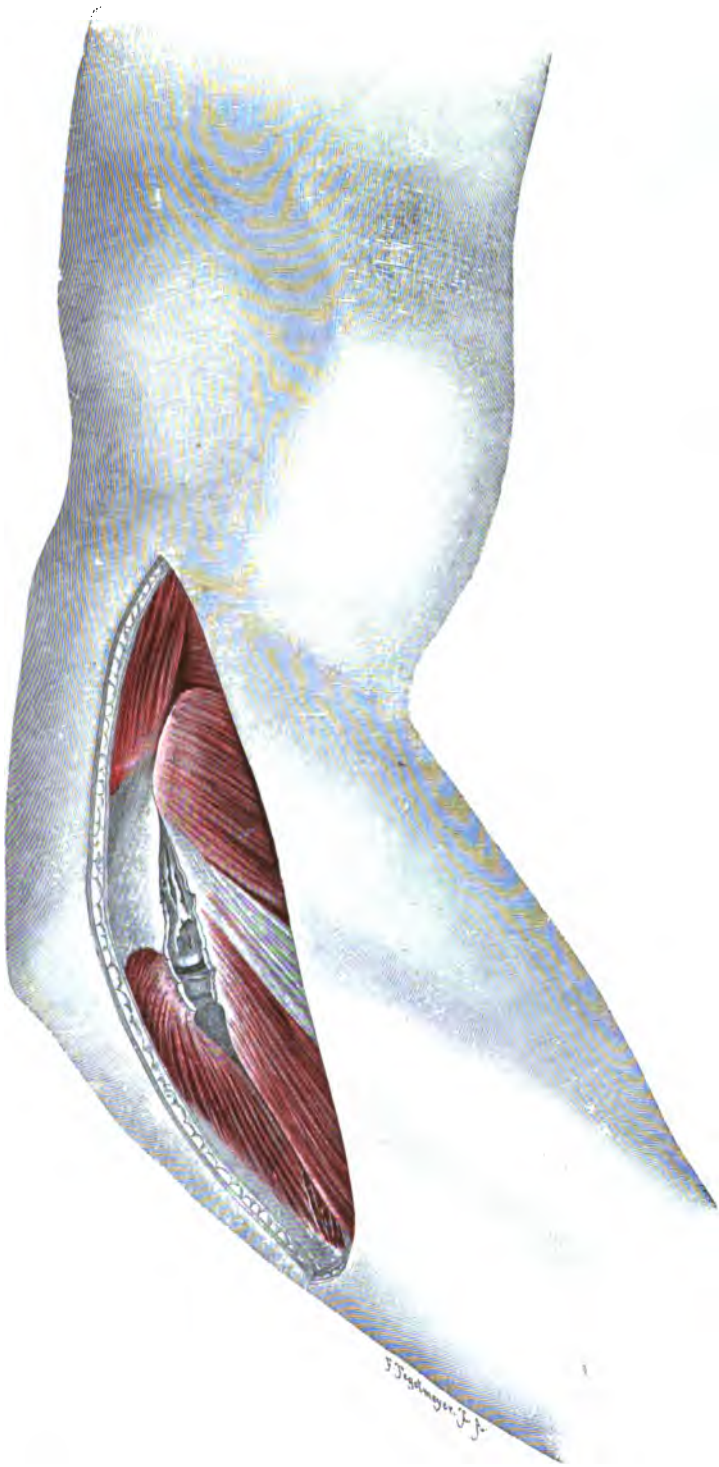

Fig. 177. Arthrotomia cubiti. Schnitt durch Haut und Fascie bis auf den Knochen oben zwischen Triceps (hinten) und Supinator longus und Radiales externi (vorne); unten bis durch die Kapsel auf den Radiuskopf und abwärts zwischen Anconaeus IV (hinten) und Ulnaris externus (vorne) bis auf die Ulna. Der unterste Ausläufer des Anconaeus IV durchschnitten.

gestrecktem Arm wie eine Kappe über das Olecranon herüber ulnarwärts geklappt. Jetzt wird das Lig. lat. ext. mit den Ansätzen der Extensorensehnen und die Kapsel am Condylus ext. humeri subcortical mit scharfem Raspatorium oder durch einen Meißelschlag von unten gelöst und nach vorne gezogen, und damit ist auch der Vorderarm so weit gegen den Oberarm beweglich geworden, daß er vollständig

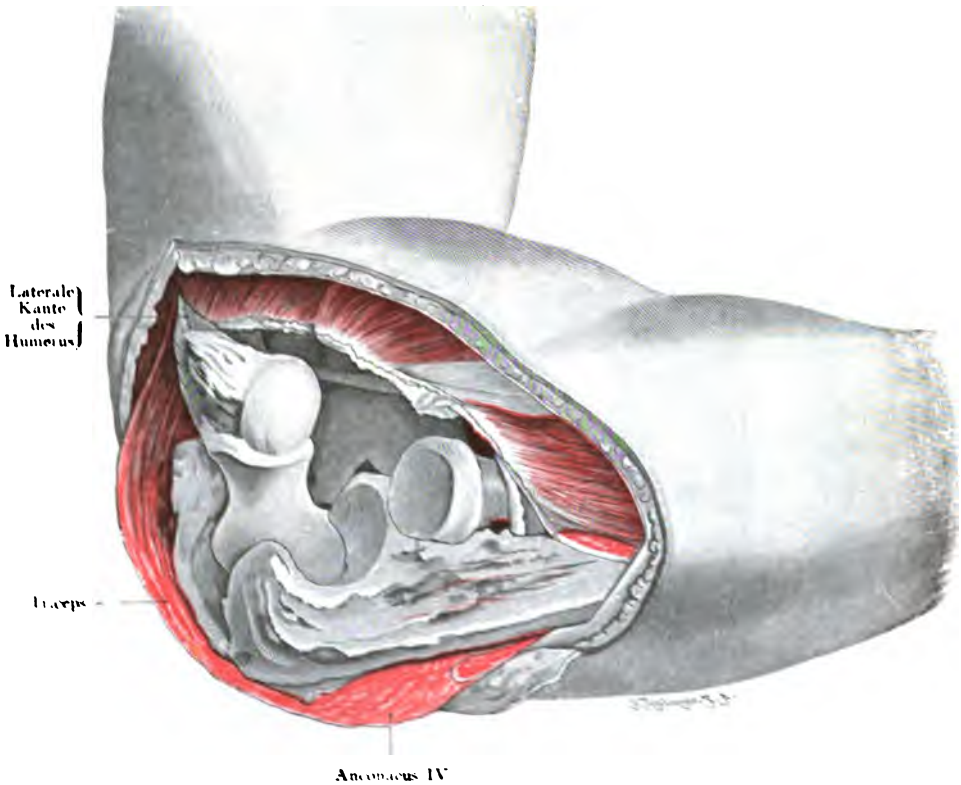

Fig. 178. Arthrotomia cubiti nach Vornahme der Luxation des Vorderarms medianwärts. Man sieht die Außenfläche der Ulna, von welcher der Anconaeus IV abgelöst ist. Die Schnittfläche letzteren Muskels ist unten zu sehen. Oben herum sieht man die subperiostal (resp. subcortical) losgelösten Ansätze des (von oben nach unten) Supinator longus, der Radiales externi, des Extensor digitorum communis und Ulnaris externus.

luxiert werden kann s. Fig. 178. So bleibt der ganze Streckapparat, sowohl was Muskeln und Nerven anlangt, in seinem Zusammenhang erhalten und ist zunächst noch das Lig. laterale internum intakt geblieben. Je nach Indikation zur Arthrotomie wird nach vollzogener Luxation das Lig. lat. internum vom Innenrande der Ulna, von der medialen Fläche der Trochlea und von der Basis des Epicondylus internus losgelöst, ebenso die Muskulatur so weit wie

nötig im Zusammenhang mit dem Periost von Humerus und Ulna, und event. die Resektion der Knochen ausgeführt. Man nimmt auch hier lieber etwas Knochen mit weg, als daß man die Kontinuität des inneren Seitenbandes mit dem Periost unterbricht.

Seit vielen Jahren haben wir die bogenförmige Absägung bei den Resektionen geübt, hier nicht, wie am Knie, bloß um die Knochen fest ineinander zu fügen, sondern um dem neuen Gelenk eine Winkelgelenkbewegung zu sichern. Namentlich wichtig ist die bogenförmige Absägung des Olecranon, um dem Ansatz des Triceps den hinteren Hebel zu erhalten. Dieser trägt, wie Dr. OSCHMANN auf Grund der Nachprüfung unserer Resezierten sehr überzeugend nachweisen konnte, viel dazu bei, die Subluxation des Vorderarmes nach vorne zu verhüten.

Fig. 179.

Wir haben schon hervorgehoben, daß gegenüber den einfachen hinteren Längsincisionen, von denen die LANGENBECKsche Methode die verbreitetste ist, die Bogenschnitte, deren bester Vertreter die Methode OLLIERS ist, den großen Vorzug besseren Raumes, klarerer Freilegung des Gelenkes, speziell im Bereiche des Radiuskopfes, haben. Quere Schnitte, seien sie gerade oder gebogen, mit 1 oder 2 Längsschnitten kombiniert oder nicht, wird kaum jemand noch Geneigtheit haben zu benutzen. Die Hauptrichtung des Schnittes wird immer eine longitudinale sein müssen, wenn man die Muskulatur und ihre Nervenäste schonen will. Die einzige Methode, deren wir nach FARABOEUFs Beschreibung Erwähnung zu tun haben, da sie sich unserer Schnittführung annähert, ist diejenige von AUGUSTE NÉLATON, welcher einen äußeren Längsschnitt auf den Humeruskopf mit einem rechtwinklig abbiegenden Schnitt vom Radiuskopf rückwärts zur Ulna verbindet. Allein auch NÉLATON beabsichtigt damit namentlich die gehörige Freilegung des Radiuskopfes und kümmert sich so wenig wie OLLIER um Erhaltung des Anconaeus. Auch HUETER und nach FARABOEUF

MARANGOS haben Schnitte durch die Haut empfohlen, welche dem unserigen verwandt sind, aber in der prinzipiellen Bedeutung und Absicht des Schnittes abweichen. Auch CAVAZZANIs lateralen Querschnitt kann ich gegenüber meinem Verfahren bloß für einen Rückschritt halten, weil dabei der Anconaeus quer durchtrennt wird. Die Luxation des Gelenks macht CAVAZZANI nach der von uns empfohlenen Weise.

Kein anderer Schnitt gibt bei so geringer Verletzung und namentlich vollständiger Erhaltung des besonders wichtigen Streckapparates so guten Zugang zu allen Teilen des Gelenkes. Er erlaubt besser als andere Methoden, sich nach Ausführung des Schnittes für totale Excision der Kapsel mit extrakapsulärer Präparation derselben oder für subperiostale Ausschälung der Knochen zu entscheiden, weil der Schnitt nur in kurzer Ausdehnung über die Kapsel zu liegen kommt.

Für Fälle, wo das Olecranon Sitz isolierter Erkrankung ist, verdient der einfache hintere Längsschnitt nach LANGENBECK den Vorzug, da er direkt auf den Knochenherd führt. Ebenso dürfte bei Erkrankungen bloß im Condylus externus oder am Radiusköpfchen die Modifikation unserer Methode von CAVAZZANI mit querem lateralen Schnitt gelegentlich Anwendung finden. In allen Fällen dagegen, wo ein gehöriger Einblick ins Gelenk gewünscht wird, hat unsere oben geschilderte Methode große Vorzüge, und es muß als Regel betrachtet werden, daß die Eröffnung des Gelenks zu machen ist, um ein vollkommenes Resultat zu sichern.

Nachbehandlung und Resultate der Ellbogengelenkresektion. Man kann mit größerer Sicherheit hier auf ein aktiv gut bewegliches neues Gelenk rechnen als bei anderen Gelenken, vorausgesetzt, daß man gründlich alles Kranke entfernt hat und ein mechanisch richtiges neues Gelenk konstruiert hat. Es braucht hier keinen Gipsverband, da man nach wenigen Tagen die aktiven Bewegungen aufnehmen will, sondern man muß bloß dem Vorderarm die richtige Stellung geben. Da der Oberarm Neigung hat, sich zu abduzieren und auswärts zu rotieren, so darf man den Vorderarm nicht, wie gewöhnlich geschieht, auf den Leib legen in Adduktions-Pronationsstellung, sondern man stellt ihn, um dem auswärts rotierten Oberarm entgegenzukommen, einfach senkrecht auf, so daß Ulna und Radius auf dem unteren Humerusende aufruhen und fixiert ihn so an einen Bogen.

Hat man es mit Tuberkulose zu tun, so muß nach sorgfältiger Blutstillung sämtliches wundgemachtes Gewebe nach Betupfen mit Karbol-Alkohol mit frisch sterilisiertem Jodoformpulver oder Jodoformpaste eingerieben, resp. die Wundhöhle mit MOSETIGS Jodoformpaste am besten ganz ausgefüllt werden und ein Drain durch eine Extra-

öffnung vor dem Hauptschnitt auf die Volarteile des Gelenks geführt werden. Bei sehr strenger Asepsis kann man nach Füllung der Gelenkhöhle mit der erwähnten Paste auch auf jede Drainage verzichten. Auch bei Resektion wegen veralteten Luxationen, die hier nicht selten zur Behandlung kommen, tut man gut, die Gelenkfläche des resezierten Humerus oder auch Vorderarms (man vermeidet hier möglichst, oben und unten eine Sägefläche herzustellen) mit Jodoformpaste zu bestreichen, um so rasch als möglich die Bewegungen aufnehmen zu können. An Vernachlässigung dieser Vorschrift früher aktiver Bewegung neben der nachlässigen Art der Gelenkflächenbildung liegt es, wenn öfters mangelhafte Beweglichkeit erzielt wird.

Bei weitgediehenen Gelenktuberkulosen mit Mischinfektion infolge von Fisteln, also bei Fällen, die eigentlich über die Zeit der richtigen Indikation hinaus durch Hyperkonservatismus vernachlässigt sind, verzichtet man am besten auf Beweglichkeit, behandelt ganz offen — was bei unserem Schnitt sehr gut geht — unter Jodoformtamponade und erzielt solide Heilung.

Zur Nachbehandlung ist es am besten, den Oberarm in ganzer Länge auf einen Tisch zu legen, ihn von der anderen Hand des Patienten festhalten zu lassen und bei senkrecht stehendem Vorderarm die Bewegungen zu machen, ferner frühzeitig eine Führung mittelst Winkelapparates mit elastischen Zügen nach beiden Seiten zu geben. Passive Bewegungen schaden.

Wir erwähnen anhangsweise die Resectio cubiti behufs Mobilisierung einer Ankylose, wie sie z. B. QUENU ausgeführt hat, unter Interposition eines Stückes Gelenkkapsel und Aponeurose. Wie diese Interposition auszuführen sei, muß im speziellen Falle entschieden werden. Die Interposition des am lateralen Humerusrande abgelösten M. brachio-radialis dürfte wegen seiner Länge am besten entsprechen. Er müßte auf der medialen Seite der Tricepssehne angenäht werden. Auch Periost kann auf die Gelenkfläche gelegt werden. Auch bei Resektion wegen Tuberkulose wird man an die Interposition fasciöser Gebilde behufs Sicherung der Beweglichkeit zu denken haben.

m) Operationen am Oberarm.

Operationen am Oberarm müssen oft in sehr bedeutender Ausdehnung gemacht werden wegen Nekrosen, Neubildungen an Knochen, Pseudarthrosen. Wir haben wegen eines diffusen Sarkoms des Knochens am 11. Mai 1898 eine Totalexcision des Humerus ausführen müssen. Die Linie, in welcher eine solche mit der geringsten Nebenverletzung ausgeführt werden kann, geht von dem Vorderrand des M. deltoideus auf der lateralen Seite des Humerus im Sulcus bicipitalis externus abwärts. Oben ist die Vena cephalica

medianwärts zu ziehen und unter dem Humeruskopf die Arteria circumflexa humeri anterior zu ligieren. Abwärts muß der Schnitt zwischen lateralem Tricepskopf und Brachialis internus auf dem Knochen so angelegt werden, daß der N. radialis mit der Arteria profunda brachii nach hinten bleibt und lateralwärts gezogen werden kann. Es freut mich, zu konstatieren, daß ROLANDO durch seine Studien (Clin. chir., Milano, 1904) dazu kommt, einen Schnitt anzugeben, welcher mit dem unserigen bis auf ein kleines Detail völlig übereinstimmt.

Auf der medialen Seite kommt man entlang der Hauptarterie und den Hauptnerven (Medianus und Ulnaris) auf den Knochen, indem man diese Gebilde medianwärts zieht, allein man kann nicht so hoch hinauf und abwärts gelangen, wie auf der lateralen Seite. Man incidiert deshalb im Sulcus bicipitalis internus bloß, wenn man hier Gefäße und Nerven aufzusuchen hat oder umschriebene Geschwülste, wie eine kranke Cubitaldrüse, über dem Epicondylus internus excidieren will.

In einem Falle eines gewaltigen Osteochondroms des Humerus, für welches von zwei anderen Chirurgen die Exarticulatio brachii vorgeschlagen war, gelang uns von den beiden erwähnten Schnitten aus die Geschwulst radikal zu entfernen und einen völlig brauchbaren Arm zu erhalten.

Die Hauptanhaltspunkte zur Orientierung am Oberarm sind der Sulcus bicipitalis internus und externus; vorne kann man den Biceps, hinten den langen Kopf des Triceps zwischen die Finger fassen und vom Knochen abheben.

Die Arteria brachialis ist im Sulcus bicipitalis internus in ganzer Länge des Oberarmes fühlbar von dem in der Axilla fühlbaren Humeruskopf bis zur Mitte der Ellenbeuge unter dem ebenfalls gut fühlbaren Nervus medianus, welcher die Arterie in der Mitte von außen nach innen kreuzt, über dieselbe hingehend. Die Arterie ist in ihrer ganzen Länge gegen den Biceps zu komprimierbar.

33. Osteotomia et Resectio diaphyseos humeri.

Die Excision des Humerusknochens bietet nicht so einfache Verhältnisse wie am Femur. Wie das untere und obere Ende enfernt wird, ergibt sich aus den Schilderungen der betreffenden Gelenkresektionen. An der Diaphyse ist dem Verhalten des Nervus radialis hauptsächlich Rechnung zu tragen, welcher sich von innen her um die hintere Fläche des Humerus auf die laterale Seite herumschlingt. Es sind hauptsächlich die Osteomyelitis humeri und Frakturen, resp. Pseudarthrosen (hier besonders häufig) und mit Schaden geheilte Frakturen, welche zu Eingriffen Anlaß bieten, z. B. bei Verwachsungen und Lähmungen des Radialis.

Die einzige Linie, in welcher man auf die Diaphyse in ganzer Länge vom unteren Ende des chirurgischen Halses (in dessen Bereich die A. circumflexae und der gleichnamige Nerv zu schonen sind) bis zu den Epicondylen abwärts incidieren kann, ist der Sulcus bicipitalis externus. Man trennt die Fascie des Deltoideus, um dessen Vorderrand in abduzierter Stellung des Armes rückwärts ziehen zu können, eröffnet danach die Fascie des Biceps, um dicht am Rande des Muskelfleisches und unter diesem entlang dem Coracobrachialis und dem Außenrand des Brachialis internus auf den Knochen zu gelangen. Der Nervus radialis nebst den Ausläufern der Arteria profunda brachii (collateralis radialis) bleibt auf der lateralen Seite, während im unteren Drittel der N. musculo-cutaneus, welcher zwischen Biceps und Brachialis internus nach der lateralen Vorderseite abwärts tritt, medianwärts gezogen wird.

n) Operationen an der Schulter.

Operationen an der Schulter werden am öftesten ausgeführt zur Eröffnung des Schultergelenks und zur Entfernung von Geschwülsten aus der Achselhöhle, speziell Drüsengeschwülsten. Die Incisionen vorne und hinten halten sich als Regel an den deutlich fühlbaren Vorder- oder Hinterrand des M. deltoides, dessen Fasern geschont werden müssen. Geben diese Schnitte nicht genügenden Raum, so wird ein Schnitt am oberen Ansatz des Deltoideus entlang. Acromion und Clavicula oder Spinae scapulae hinzugefügt. (Vergl. die S. 466—468 geschilderten vorderen und hinteren Schulterschnitte zur Resektion.) Von der Axilla aus gelangt man mittelst eines sagittalen Schnittes parallel der Furche zwischen Oberarm und Thorax, die vordere und hintere Achselfalte kreuzend, am besten und schonendsten in die Tiefe und erhält guten Zugang. Bei solchem Schnitt legen sich die Wundränder nach Annäherung des Arms an den Thorax von selbst aneinander, so daß man nicht zuzunähen braucht (vergl. S. 43). Der sagittale Achselhöhlenschnitt ist speziell bei Drüsengeschwülsten, aber auch zur Freilegung des unteren Pfannenrandes und des nach vorne luxierten Kopfes am Platz. Er wird bei stark abduziertem Arme gemacht.

34. Arthrotomia, Arthrectomia et Resectio articulationis humeri.

a) Von vorne bei Erkrankung des Humeruskopfes oder bei veralteter Luxatio anterior (Fig. 180 und 181).

Der Humeruskopf überragt die Pfanne sehr stark nach vorne, da der Durchmesser der Pfanne in horizontaler Richtung bloß $^1/_2$ des Durchmessers des überknorpelten Kopfes beträgt; er ist deshalb von

dieser Seite in dem Verhältnis leichter zugänglich, als die Pfanne von vorn schwierig freigemacht werden kann. Die einfachste Methode ist der vordere Längsschnitt, von BAUDENS, MALGAIGNE, ROERET, DUBREUIL geübt, aber speziell von LANGENBECK und seinen Schülern ausgebildet. Die Verbesserung desselben durch HUETER, OLLIER, CHAUVEL und SPENCE, welche statt des vertikalen Schnittes vom Acromion abwärts durch den Deltoides zur Schonung des letzteren einen Schrägschnitt machen, erscheint als das rationellste Verfahren, weil für die späteren Bewegungen dieser Muskel die Hauptbedeutung hat.

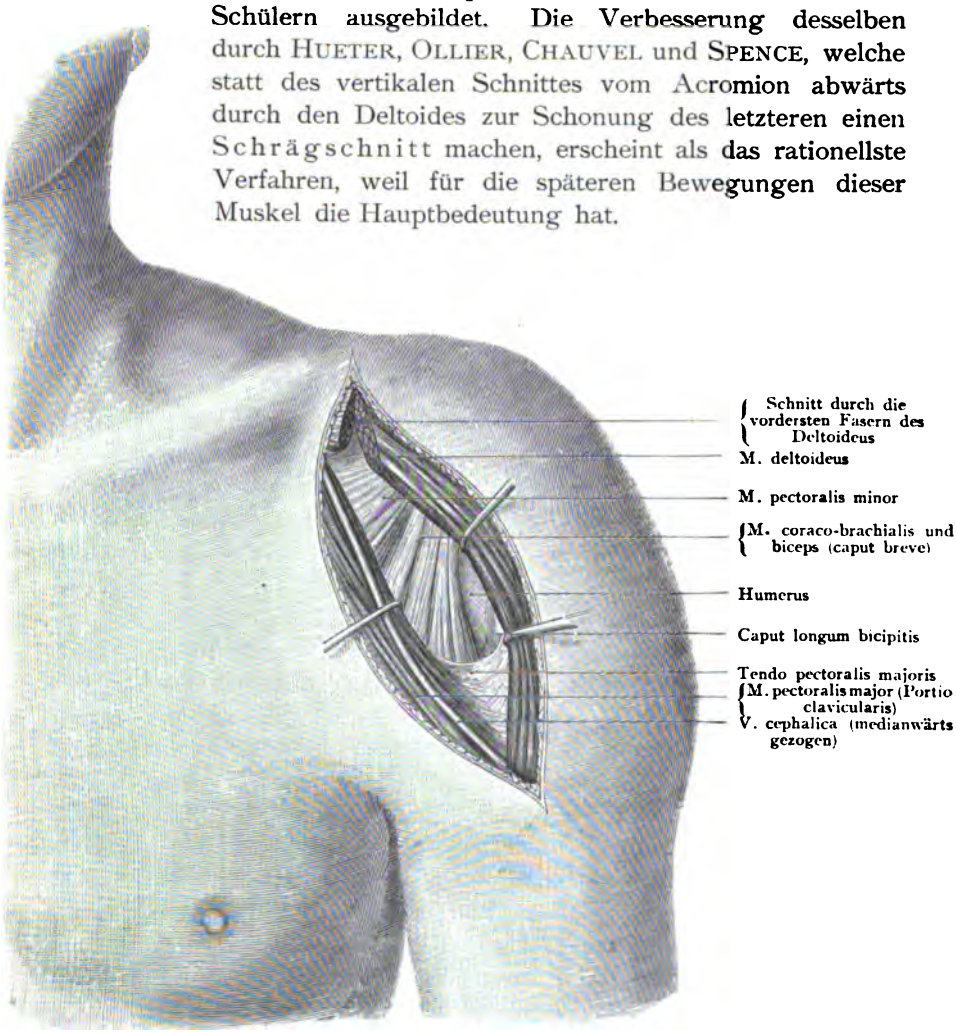

Fig. 180. Resectio humeri anterior mit Schrägschnitt (von ESMARCH als OLLIERS Methode bezeichnet).

Der Schnitt beginnt oberhalb des Processus coracoideus auf der Clavicula und geht am vorderen Rande des Deltoideus abwärts. Der Rand dieses Muskels, welchem die Cleidalportion des M. pectoralis major eng anliegt, ist charakterisiert durch die Vena cephalica. Diese wird mit dem Pectoralis medianwärts gezogen. Der Deltoideus wird

lateralwärts gezogen. Seine obersten vordersten Fasern an der Clavicula werden durchschnitten und unter denselben ein Ast der A. thoracico-acromialis unterbunden.

Nun erscheinen die vom Processus coracoideus ausgehenden Muskeln: M. pectoralis minor, Caput breve bicipitis und Coraco-brachialis, über welche unten die platte Sehne des Pectoralis major mit scharfem oberen Rande nach der Spina tuberculi majoris hinzieht. Am lateralen Rande jener Muskeln schneidet man auf den

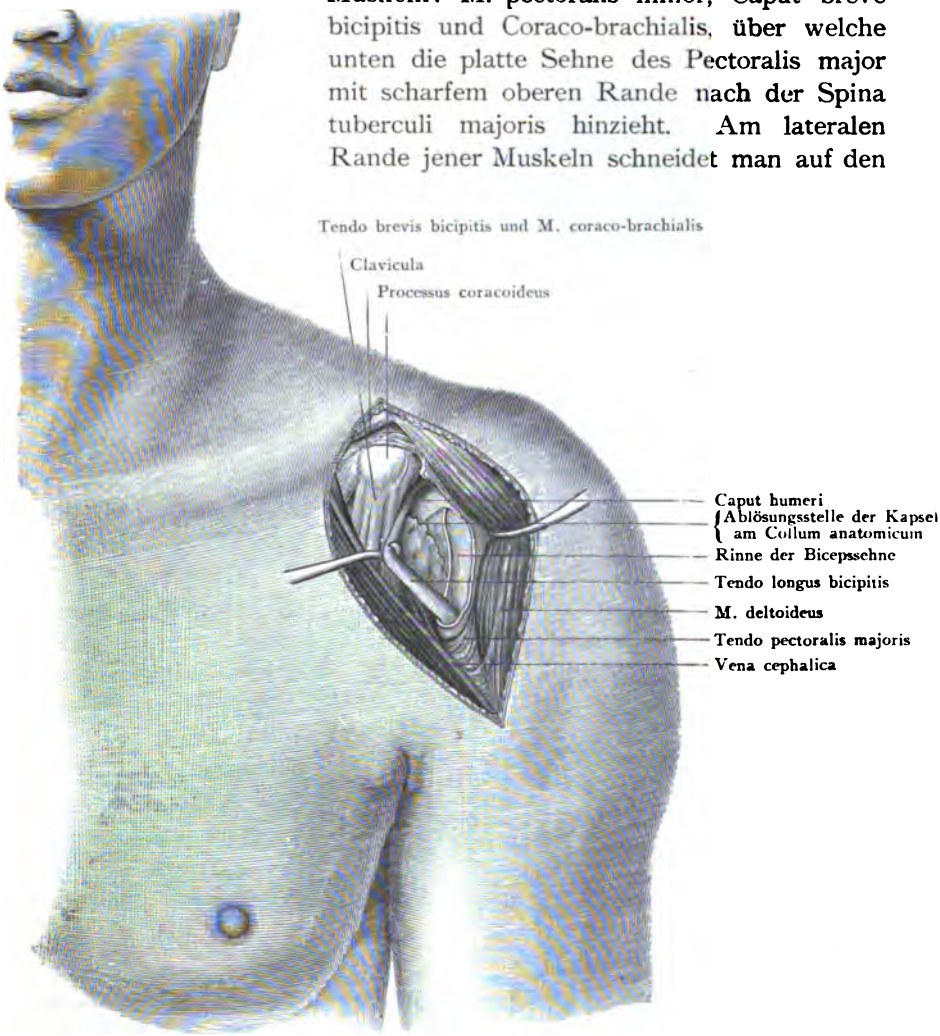

Fig. 181. Resectio humeri anterior. II. Akt: Die Bicepssehne aus ihrer Scheide herausgehoben, die Gelenkkapsel geöffnet.

Knochen ein und eröffnet bei leicht einwärts rotiertem Arme die Scheide der Bicepssehne über der deutlich fühlbaren Bicepsrinne. Die Spaltung derselben geschieht ab- und aufwärts bis durch die obere Kapselwand so weit herauf, daß die Sehne bis zu ihrem Ansatz am oberen Pfannenrande freiliegt und leicht nach einwärts

abgezogen werden kann. Dieses Freilegen der Bicepssehne hat nicht bloß den Sinn, die letztere womöglich zu erhalten, sondern ganz besonders die Absicht, den Humeruskopf in einer Linie zugänglich zu machen, längs welcher sich die Muskelansätze von vorne und hinten treffen. Jetzt beginnt dicht am Knochen und mit senkrechten Schnitten parallel der Bicepsrinne die Ablösung der mit dem Kapselansatz verbundenen Sehnen, nämlich des Subscapularis vom Tuberculum minus, des Supra- und Infraspinatus und Teres minor vom Tuberculum majus. Dabei wird der Humerus gedreht, so daß mehr und mehr die Gelenkfläche erst nach vorne, dann nach hinten zu tage tritt.

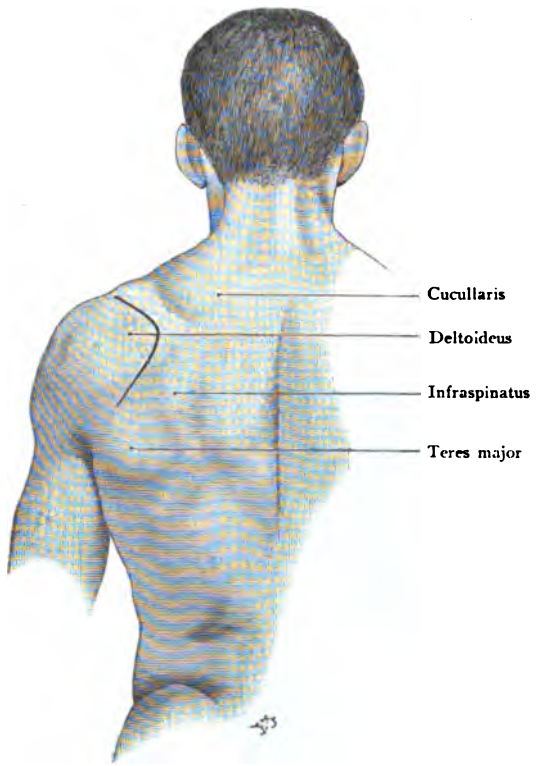

Fig. 182. Arthrotomia humeri mit hinterem Bogenschnitt. (Konturen unter teilweiser Benützung von PAUL RICHERS „Anatomie artistique".)

Jeglicher Querschnitt durch die Kapsel zwischen Kopf und Pfanne ist durchaus zu vermeiden. Falls der Humerus weiter abwärts freigelegt werden muß, müssen die A. circumflexa anterior und posterior am chirurgischen Hals samt Nervus axillaris beachtet, erstere event. unterbunden werden. CATTERINA hat den Zugang bei der Resektion von vorneher dadurch verbessert und erleichtert, daß er den Schrägschnitt noch über die Clavicula hinausführt, diese im lateralen Drittel durchsägt und unter Trennung von Cucullarisansatz oben, Subclavius und Lig. coraco-claviculare unten das laterale Drittel der Clavicula samt dem Deltoideuslappen rückwärts luxiert.

b) Resektion von hinten (Fig. 182—186) bei Erkrankung vorwiegend der Pfanne oder bei diffuser Gelenkerkrankung.

Der Hautschnitt, wie Fig. 182 zeigt, wird auf dem Acromio-Claviculargelenke beginnend über die Schulterhöhe längs des oberen

Randes der Crista scapulae bis nahe zur Mitte der letzteren geführt und von da bogenförmig abwärts gegen die hintere Achselfalte, 2 Finger breit über letzterer endigend. Der obere Schenkel des Schnittes dringt kräftig in das Acromio-Clavicular gelenk ein (dessen stramme Bandbedeckung durchschnitten wird) und trennt längs des weiteren Verlaufes am oberen Rand der Crista den sehnig musku-

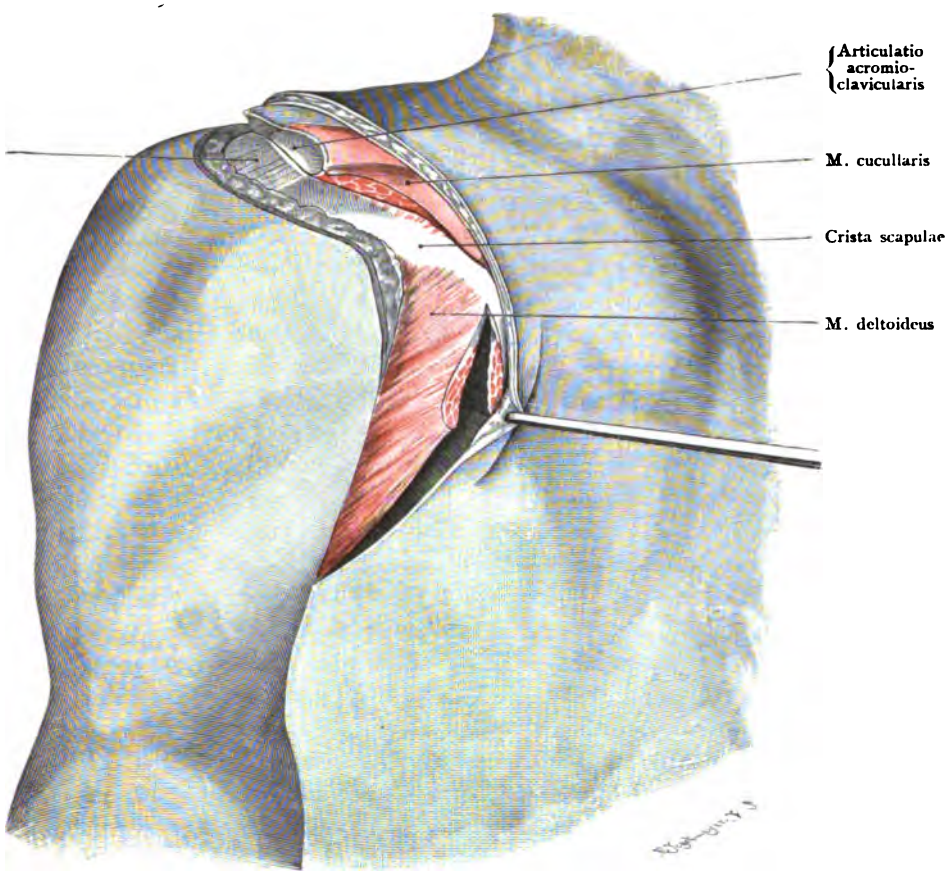

Fig. 183. Arthrotomia artic. humeri osteoplastica mit hinterem Bogenschnitt: Die Articulatio acromio-clavicularis ist eröffnet, der M. cucullaris vom oberen Rande der Crista scapulae losgelöst, der M. deltoideus am hinteren Rande freigelegt und sein hinterster oberer Ansatz an der Crista durchschnitten. An dieser Schnittstelle wird der Meißel nach stumpfer Ablösung des Supra- und Infraspinatus zur Trennung der Crista aufgesetzt.

lösen Ansatz des M. cucullaris. Der abwärtsgehende Schenkel spaltet die derbe Fascie auf und längs des hinteren Randes des M. deltoideus und legt den Muskel im unteren Teile frei. Mit dem unter den hinteren Deltoideusrand geschobenen Daumen hebt man diesen Muskel von den tieferen Muskelschichten (Infraspinatus) ab, mit welchen seine glatte Unterfläche bloß durch lockeres Zellgewebe

verbunden ist, bis zur Crista scapulae; hier werden die hintersten Ausläufer des Deltoideusansatzes durchschnitten. Der Finger geht nun entlang dem locker aufliegenden oberen Rande des M. infraspinatus bis zu der Stelle, wo der laterale Rand der Crista sich von der Scapula erhebt.

In gleicher Weise wird der untere Rand des M. supraspinatus stumpf zurückgeschoben, bis der Finger auch von oben den lateralen Rand der Crista umgreift. Jetzt wird die freigemachte Stelle der Crista schräg mit dem Meißel in der Richtung des Collum scapulae durchschlagen, und der acromiale Teil samt dem Deltoideus mit beiden Daumen kräftig nach vorne über den Humeruskopf herübergewälzt.

Bei der Durchmeißelung des Knochens muß man Sorge tragen, den Nervus suprascapularis, der unter den Muskeln aus der Fossa supra- in die infraspinata herabtritt, nicht zu verletzen, indem man nicht unnütz tief die Crista trennt. Der Nerv bleibt dann durch das Lig. scap. transv. inferius geschützt. Es ist zweckmäßig, vor der Durchtrennung schon 2 Bohrlöcher anzulegen, um später mittelst Naht die beiden Sägeflächen wieder in innigen Kontakt zu bringen. Oder man kann auch das Periost nach hinten und vorne trennen, ein kleines Knochenstück excidieren und das Periost darüber nähen.

Man kann die Bildung des hinteren Lappens ganz zweckmäßig in der Weise vereinfachen, daß man statt die Crista durchzuschlagen, bloß dieser entlang den Deltoideusansatz subcortical abmeißelt oder oberflächlich absägt, was nachträglich auch eine sehr sichere Vereinigung ermöglicht.

Nach Herüberschlagen des Acromio-Deltoideuslappens erscheint die obere, äußere und hintere Fläche der Humeruskopfwölbung ganz frei zugänglich, bedeckt von den Sehnen der Auswärtsroller, Supra- und Infraspinatus und Teres minor. Ebenso tritt die Rückfläche dieser Muskeln zu tage. Es kommt sehr viel darauf an, daß jetzt der Schnitt auf den Humeruskopf korrekt angelegt werde, um nicht unnötig zu verletzen. Der Assistent stößt den Humeruskopf kräftig rück- und aufwärts und dreht ihn auswärts, bis man die Bicepsrinne fühlt. An deren Hinterrande, da, wo die genannten Muskeln mit ihren Sehnen sich an das Tuberculum majus und die Spina tuberculi majoris ansetzen, wird ein Längsschnitt auf den Knochen gemacht. Derselbe läuft in frontaler Ebene über die höchste Kopfwölbung dem oberen Rande des Supraspinatus entlang, spaltet auf der oberen Fläche des Gelenkes die Kapsel und legt die Bicepssehne bis zu ihrem Ansatze am oberen Pfannenrande frei (s. Fig. 184). Nun werden längs des hinteren Randes des Biceps die Ansätze der Auswärtsroller am Tuberculum majus in ungestörtem Zusammenhang mit dem Periost abgelöst und nach hinten gezogen.

Dadurch wird die Bicepssehne aus ihrer Knochenrinne freigemacht, so daß sie nach vorne gezogen werden kann und die Bicepsscheide der Inspektion zugänglich wird. Um sich diesen ganzen Akt zu erleichtern, wird der Ellbogen nach vorne gebracht und der Arm auswärts rotiert und rückwärts emporgestoßen. So wird die ganze Kopfwölbung und die Pfanne der Inspektion zugänglich und es bleibt, wo totale Resektion unnötig erscheint, die vordere Kapselwand und die vorderen Muskelansätze erhalten. Anderenfalls da-

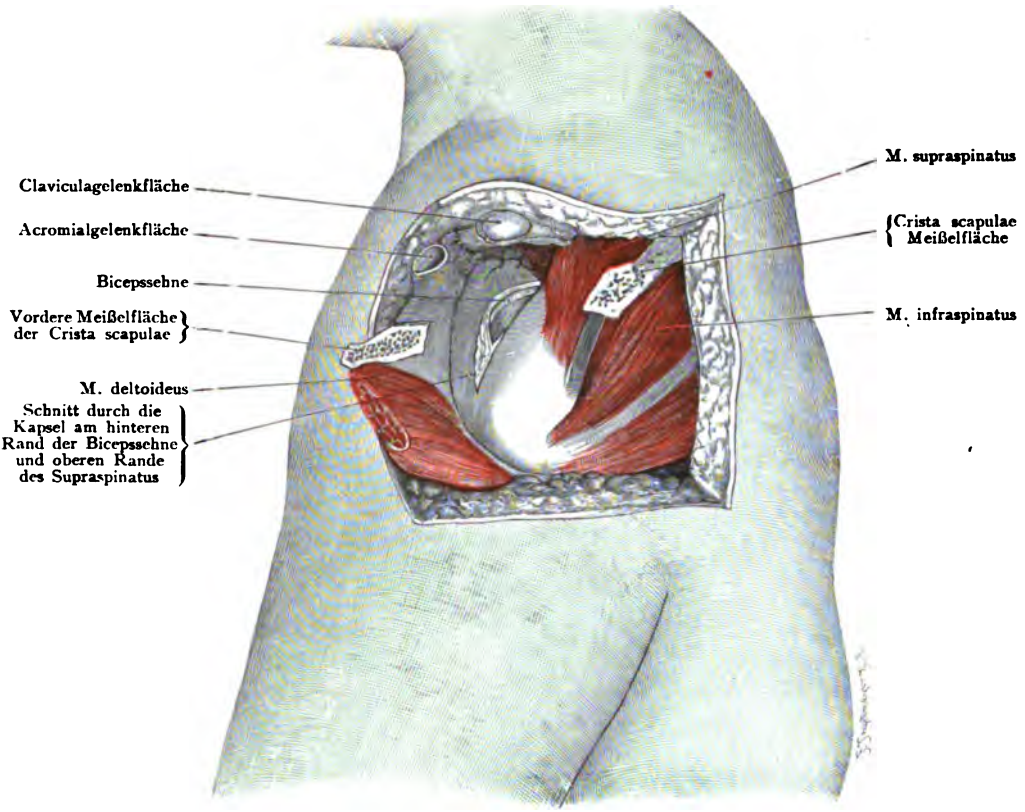

Fig. 184. Arthrotomia scapulo-humeralis osteoplastica, nachdem der Acromio-Deltoides-Hautlappen nach vorne geschlagen ist, von der Seite gesehen bei einem anderen Individuum.

gegen wird nunmehr der Ansatz des Subscapularis am Tuberculum und an der Spina tuberculi minoris nach vorne und innen losgelöst. Es gelingt ohne Schwierigkeit, die Vasa und Nervus circumflexus, welche unterhalb des M. teres minor heraustreten, zu schonen, ja bei korrekter Ausführung kommt deren Verletzung gar nicht in Frage.

Sobald der Kopf frei gemacht ist, um so mehr natürlich, wenn derselbe durch Resektion entfernt ist, erhält man einen vorzüglichen Einblick auf die Pfanne, viel besser, als das bei der Methode des

vorderen Schnittes je möglich ist; und daß dies, entgegen der früheren Praxis, bei welcher man es fast für selbstverständlich hielt,

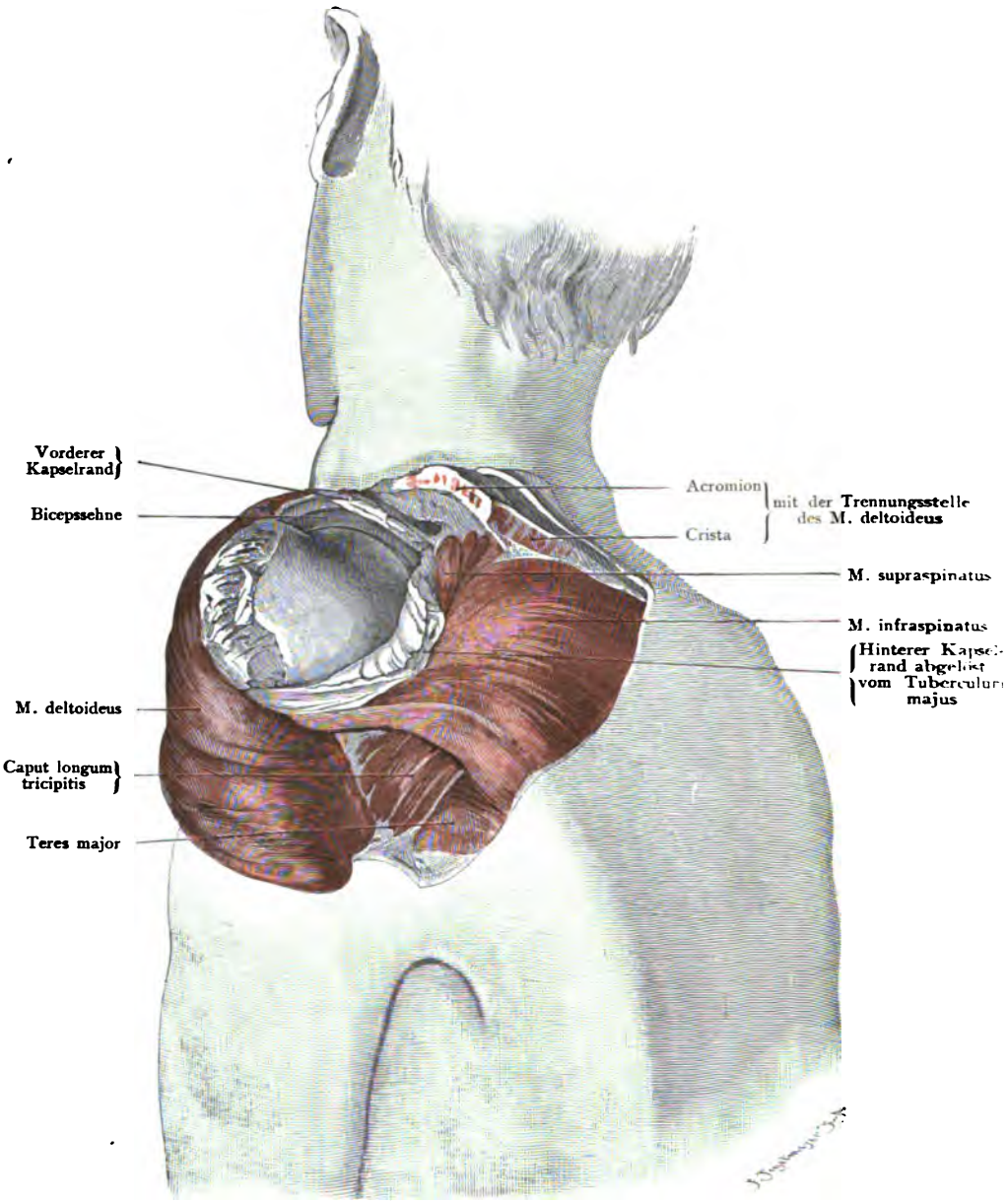

Fig. 185. Resectio humeri von hinten mit Loslösung des Deltoideus vom Acromion und von der Crista scapula ohne Knochentrennung. Die Kapsel ist am oberen Rande des M. supraspinatus gespalten und entlang dem Tuberculum majus rückwärts vom Kopf losgelöst.

bei der Resectio humeri bloß die Dekapitation des Kopfes auszuführen, gegenwärtig ganz besonders wichtig ist, braucht kaum hervorgehoben zu werden. Wenn man bei den tuberkulösen Erkrankungen nicht in ganzer Ausdehnung des Gelenkes die tuberkulös infizierten Gewebe entfernt hat, so hat man der operativen Behandlung ihren Hauptwert genommen.

Fig. 186. Resectio articulationis humero-scapularis wegen Fractura pertubercularis mit Umdrehung des Kopfes.

Die Resektion des Schultergelenkes von dem geschilderten hinteren Bogenschnitt aus gibt nicht bloß vollkommen freien Einblick ins Gelenk, sondern sie genügt der Indikation, den M. deltoideus (wie die übrigen Schultermuskeln) funktionsfähig zu erhalten, da sie weder den Muskel noch den zuführenden Nerven schädigt. Sie hat aber insofern einen erheblichen Vorzug vor der Resektion von vorne her, als sie erlaubt, bei fehlender oder beschränkter Erkrankung des Kopfes sich mit der Loslösung der von der Rückfläche der Scapula zur Kapsel tretenden Muskeln zu begnügen, die Kapsel am vorderen Umfang des Kopfes dagegen mit dem bedeckenden M. subscapularis und Lig. coraco-humerale intakt zu lassen; dadurch ist am besten für Verhütung der so häufigen Subluxation des Humeruskopfes nach dem Processus coracoideus zu gesorgt. Die Methode verdient deshalb bei partiellen Arthrektomien besondere Berücksichtigung.

vorderen Schnittes je möglich ist; und daß dies, entgegen der früheren Praxis, bei welcher man es fast für selbstverständlich hielt,

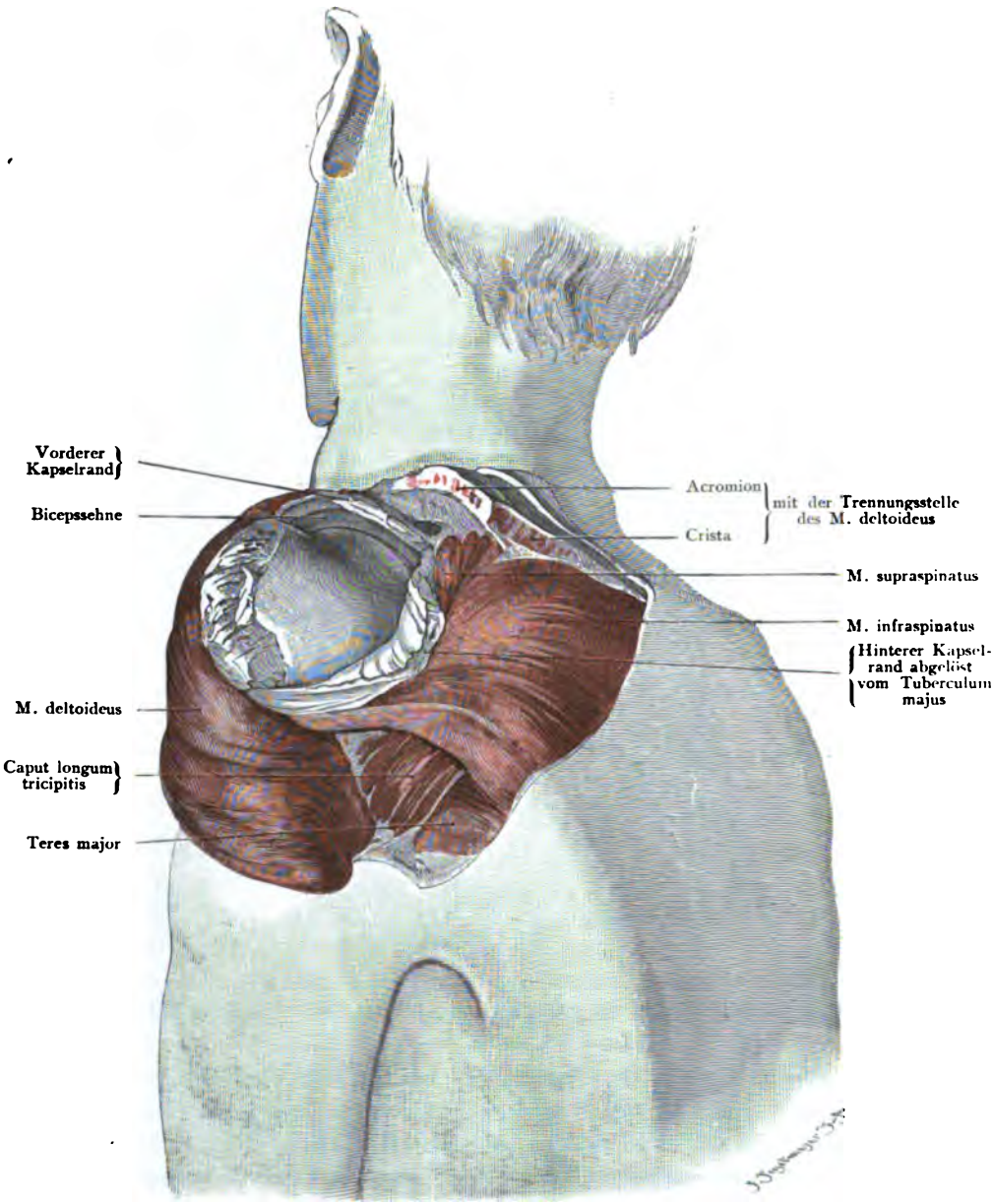

Fig. 185. Resectio humeri von hinten mit Loslösung des Deltoideus vom Acromion und von der Crista scapula ohne Knochentrennung. Die Kapsel ist am oberen Rande des M. supraspinatus gespalten und entlang dem Tuberculum majus rückwärts vom Kopf losgelöst.

bei der Resectio humeri bloß die Dekapitation des Kopfes auszuführen, gegenwärtig ganz besonders wichtig ist, braucht kaum hervorgehoben zu werden. Wenn man bei den tuberkulösen Erkrankungen nicht in ganzer Ausdehnung des Gelenkes die tuberkulös infizierten Gewebe entfernt hat, so hat man der operativen Behandlung ihren Hauptwert genommen.

Fig. 186. Resectio articulationis humero-scapularis wegen Fractura pertubercularis mit Umdrehung des Kopfes.

Die Resektion des Schultergelenkes von dem geschilderten hinteren Bogenschnitt aus gibt nicht bloß vollkommen freien Einblick ins Gelenk, sondern sie genügt der Indikation, den M. deltoideus (wie die übrigen Schultermuskeln) funktionsfähig zu erhalten, da sie weder den Muskel noch den zuführenden Nerven schädigt. Sie hat aber insofern einen erheblichen Vorzug vor der Resektion von vorne her, als sie erlaubt, bei fehlender oder beschränkter Erkrankung des Kopfes sich mit der Loslösung der von der Rückfläche der Scapula zur Kapsel tretenden Muskeln zu begnügen, die Kapsel am vorderen Umfang des Kopfes dagegen mit dem bedeckenden M. subscapularis und Lig. coraco-humerale intakt zu lassen; dadurch ist am besten für Verhütung der so häufigen Subluxation des Humeruskopfes nach dem Processus coracoideus zu gesorgt. Die Methode verdient deshalb bei partiellen Arthrektomien besondere Berücksichtigung.

Ein Schnitt unterhalb des Acromion ist von NEUDÖRFER, ein hinterer Längsschnitt von MAC CORMAC empfohlen worden, aber dieselben haben nicht Anklang gefunden, da sie zu wenig Raum geben.

Welche vortrefflichen Resultate sich mit unserer Methode erzielen lassen, zeigt Fig. 186. Sie betrifft eine von Dr. LARDY ausgeführte Resektion wegen Fractura pertubercularis mit Umdrehung des Kopfes. Photogramm nach 5 Monaten. Bei Ankylose hat COVILLE Beweglichkeit durch Einlage eines Deltoideuslappens erzielt. Am leichtesten dürfte bei Resektion von vorne die Einlage eines vorderen von der Clavicula abgelösten Streifens des Deltoideus sein, aber noch ergiebiger bei unserer hinteren Arthrotomie die Interposition eines hinteren Streifens dieses Muskels durch Ablösung der weit rückwärts reichenden Deltoidesfasern von der Crista scapulae und Annähen an die intakte vordere Kapselwand.

Totale Arthrektomie des Schultergelenks.

BARDENHEUER führt auch hier wie für die Hüfte bei Tuberkulose die extrakapsuläre totale Excision des Schultergelenks, deren Vorteile wir beim Kniegelenk berührt haben, wo wir ihre Ausführung angegeben haben, sehr konsequent durch. Er eröffnet das Gelenk nicht, sondern löst die Sehnenansätze unter Abmeißelung des betreffenden Knochenstückes los nach hinten, vorne und unten und trennt dann den Humeruskopf unterhalb des Kapselansatzes, ebenso die Scapula jenseits desselben mit Säge oder Meißel durch, schlägt sogar den Processus coracoideus ab und bekommt so die Möglichkeit, das ganze Gelenk samt Kapsel und Gelenkende in toto herauszuheben.

Für die radikale Entfernung des tuberkulösen Gewebes ist ein solches kategorisches Vorgehen gewiß das beste, allein, wie für das Hüftgelenk bereits hervorgehoben, wird auch gesunder Knochen dabei geopfert, weil die Grenze der Erkrankung sich nicht vorher bestimmen läßt, und man muß auf Anpassung neugebildeter Gelenkflächen aufeinander verzichten. Dazu kommt, daß doch die Bursa subscapularis eröffnet werden muß und die Umgebung infizieren kann. Man wird die Methode also auf schwere Fälle diffuser Erkrankung zu beschränken haben.

Wenn BARDENHEUER trotz seiner rücksichtslosen Oeffnung von Knochen gute funktionelle Resultate erzielt, so beruht dies darauf, daß er mit seiner Methode gründliche Entfernung alles Kranken erreicht, die wir auf schonenderem Wege allerdings auch erzielen zu können glauben, danach aber in der Art der Nachbehandlung.

Nachbehandlung. Wir stimmen BARDENHEUER völlig bei, daß früh mit aktiven Bewegungen begonnen werden muß, wenn

man funktionell befriedigende Resultate erzielen will. Darum sind wir auch einverstanden, auch hier, wie an der Hüfte, die Nachbehandlung mit Extension zu leiten. BARDENHEUER macht mit Recht eine Extension in sehr starker Abduktionsstellung bis zur Elevation, denn die Adduktion bekommt der Patient dank der Schwere des Arms schon fertig, und die Abduktion erlaubt bei richtiger Lagerung auch guten Zugang zu einer hinteren Wunde. Die mit derselben naturgemäß bei Rückenlage des Patienten verbundene Elevation vorwärts ist für späteren Gebrauch nur vorteilhaft. Für die ersten Uebungen hält man mittelst eines über eine Rolle gehenden Gewichtes den Arm in Hochlage, damit der Patient nicht mit dem Gewicht des Armes zu kämpfen hat.

Auch hier ist sehr genaue Drainage durch eigens angelegte Drainöffnungen nach Einreibung der Wundhöhle mit Jodoform, und ein sehr reichlicher antiseptischer Verband mit Jodoformgaze und antiseptischen Krülls von nöten, um 8—10 Tage lang bloß die antiseptische Unterlage wechseln zu müssen. Auch hier haben wir aber in geeigneten Fällen gar nicht in die Tiefe drainiert, sondern das Gelenk mit Jodoformpaste nach MOSETIG angefüllt und ideale Primaheilung erzielt.

Wo die Muskeln atrophisch sind, sucht man ein steifes Gelenk durch Gipsverband zu erzielen. Bei Fisteln, wie für die anderen Gelenke geschildert, ist mit offener Tamponade zu behandeln.

35. Resectio claviculae, articulationis sterno-clavicularis et acromio-clavicularis.

Da die Clavicula in ganzer Länge unter der Haut liegt, so ist ihre Resektion eine einfache Sache, sobald dieselbe subperiostal geschehen kann. Nach Spaltung der Haut, Platysma (mit Nervi supraclaviculares) und der Fascie läßt sich das Periost leicht zurückschieben. Die Durchsägung der Clavicula in der Mitte erleichtert die Auslösung beider Hälften. Am oberen Rande sind die Ansätze der Cleidalportion des M. sternocleido und des Cucullaris, am unteren Rande die Cleidalportion des Pectoralis major und des Deltoides abzulösen, an der Unterfläche der M. subclavius und das Lig. costo-claviculare medialerseits.

Bei Tumoren (Sarkom) der Clavicula macht man den Schnitt über den Tumor entlang der Clavicula, etwas schräg von unten innen nach oben außen und löst erst Haut und Fascie vom Tumor allseitig ab unter Durchschneidung der Nervi supraclaviculares und neben kleinen Venen der Vena jugularis externa hinter dem M. sternocleido. Der Hinterrand des letzteren Muskels wird emporgehoben und der Cleidalansatz entfernt vom Tumor getrennt, ebenso wird der Cucullarisrand freigelegt und unter Emporheben von der

Clavicula gelöst. Unten ist die Muskulatur der Pectoralis major (Cleidalportion) und Deltoideus im Gesunden zu trennen. Jetzt kann man vorne außerhalb der Grenze des Tumor auf den noch gesunden Teil des Knochens mit Knochenmesser incidieren und an der Unterfläche das Periost stumpf abheben. Messer oder Schere hat man bloß nötig für den sehnigen Ansatz des M. subclavius an der Grenze vom mittleren und äußeren Drittel, sowie für die Lösung der Lig. coraco-claviculare ant. und post. und des Lig. costo-claviculare. Bevor man diese strammen Gebilde trennt, eröffnet man das Acromio-Claviculargelenk und hebt die Clavicula mit Haken kräftig empor. So vermeidet man leicht eine Verletzung der unter dem M. subclavius liegenden Vena subclavia.

Zur Resektion der Articulatio acromio-clavicularis ist bloß die kräftige Bandmasse auf der Oberfläche des Gelenkes zu durchschneiden, um die Clavicula beweglich zu machen.

Die Articulatio sterno-clavicularis bietet an sich ebenfalls keine Schwierigkeit für die Auslösung von einem vorderen Schnitt aus, da die Bandscheibe im Gelenk die Trennung der Gelenkenden erleichtert. Wo aber die Excision nicht subcapsulo-periostal geschehen kann, muß bei Lösung des Lig. interclaviculare die Quervene in der Incisura sterni und bei Lösung des M. sternocleido deren Fortsetzung hinter diesem Muskel zur V. jugularis externa, bei weitergehender Trennung des Lig. costo-claviculare und M. subclavius Pleura und Vena subclavia berücksichtigt werden.

An beiden Gelenken kommt tuberkulöse Arthritis nicht selten vor. Danach kann auch bei Luxationen die Abtragung indiziert sein.

36. Resektion und Totalexcision der Scapula (Fig. 187).

Totalresektion wurde zuerst von LANGENBECK (GIES) 1855 ausgeführt. Welche vorzüglichen Resultate sich mit Totalexcision der Scapula bezüglich Funktion erzielen lassen, hat A. CECI und in neuerer Zeit PICQUÉ und DARTIGUES gezeigt. Selbst wenn ein Teil der Clavicula, ja das Caput humeri weggenommen wird, bleibt ein brauchbarer Arm. Aber der Unterschied zwischen subperiostaler Entfernung und parostaler Wegnahme ist in Bezug auf Funktion ein ganz bedeutender. Die subperiostale Operation wird hauptsächlich bei akuter Osteomyelitis und Nekrose gemacht, wo das Periost schon von selbst in großer Ausdehnung abgehoben ist. Da ist die Operation verhältnismäßig leicht. Es gilt bloß, unnütze Nebenverletzungen zu vermeiden, indem man an der Crista und Spina scapulae beginnt und sich dicht an den Knochen hält, namentlich ist hier der dicht anliegende Nervus suprascapularis hinter dem Collum scapulae zu schonen. Hier tritt (wie auch neuere Erfahrungen von BOCKENHEIMER belegen) nun fast vollkommene Regeneration der Scapula ein und entsprechend

eine fast normale Beweglichkeit des Schultergelenks. Wo es sich dagegen um Tumoren handelt, da muß man auf Bewegung im Schultergelenk von vorneherein verzichten und sich mit der immerhin kostbaren Beweglichkeit von Ellbogen, Hand und Fingern begnügen. Denn da die Totalexcision wesentlich bloß bei den verschiedenen Formen von Sarkom indiziert ist, so muß man zur Verhütung von Recidiven auch alle außer Funktion tretenden Muskeln gründlich mitentfernen. Dazu gehören bei Totalexcision der Scapula alle nur die Scapula bewegenden oder von der Scapula aus auf den Arm wirkenden Muskeln. Wir schildern zunächst die Totalexcision, wie sie bei Tumoren ausgeführt wird, da sich die subperiostale daraus von selbst ergibt.

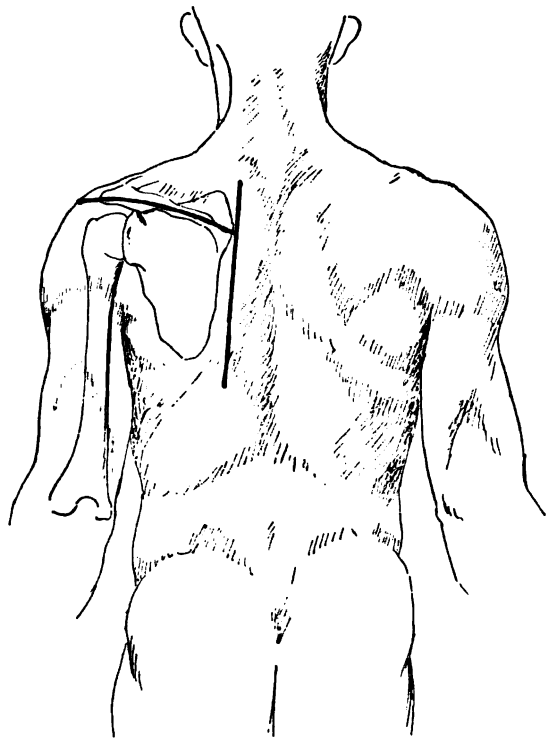

Fig 187. Resectio scapulae. (OLLIERS Methode nach ESMARCH.)

Bogenschnitt von der Stelle, an welcher das Acromion getrennt werden muß, über die Crista scapulae bis zum Hinterrand der letzteren und abwärts bis zum Angulus scapulae inferior. Es ist ein großer Vorteil für die Funktion des Armes, wenn man ein gutes Stück vom Acromialteil erhalten kann, weil hier Cucullaris von oben und Deltoides von unten als wichtige Muskeln sich ansetzen. Soll das Acromion ganz entfernt werden, so dringt der Schnitt an seinem Beginn gleich ins Acromio-Clavicular gelenk ein und trennt dasselbe völlig. Wird ein Stück erhalten, so wird das Acromion an der betreffenden Stelle nach Abhebung des Periosts mit einem Meißelschlag durchschlagen.

Der dreieckige Hautlappen, welchen der oben angegebene Schnitt gebildet hat, wird über die lateralen hinteren Fasern des Deltoides und über den aufsteigenden Teil des Cucullaris bis zum lateralen Rande des M. latissimus dorsi zurückgeschlagen. Unter dem freigelegten hinteren Rande des Deltoides wird der Finger eingeschoben

und der Muskel so nahe, als die Erkrankung es verträgt, entlang der Crista und dem Acromion getrennt bis zum Acromio-Claviculargelenk resp. bis zu der Durchmeißelungsstelle des Acromion und abwärts geschlagen.

Auf diese Weise legt man ähnlich wie bei unserem Resektionsschnitt für das Schultergelenk die Rückfläche der Kapsel samt den bedeckenden Sehnen der Auswärtsrotatoren frei. Kann man den Gelenkteil der Scapula erhalten, so wird Muskel um Muskel auf untergeschobenem Elevatorium oder Finger durchschnitten und der Gelenkteil der Scapula abgesägt. Muß dagegen auch der Gelenkteil der Scapula entfernt werden, so werden die Sehnen auf den Humeruskopf wie bei der Resectio humeri durchtrennt, vom Tuberculum majus der Supra- und Infraspinatus und Teres minor, vom Tuberculum minus der Subscapularis und abwärts der vereinigte Ansatz des Latissimus dorsi und Teres major von der Spina tuberculi minoris abgeschnitten.

Am Unterrande des Teres minor ist der N. axillaris und A. circumflexa humeri posterior zu schonen oder letztere zu unterbinden, weiter rückwärts die A. circumflexa scapulae zu unterbinden.

Nun erfolgt die Durchschneidung des Cucullaris, indem von der Trennungsstelle des Acromion weg der Finger unter dessen Fasern eingeschoben und der Muskel entlang dem oberen Rande der Crista scapulae gelöst wird, ebenso hinten entlang dem unteren Rande der Crista. Am vorderen Ende sind dabei die Acromialäste der A. thoracico-acromialis zu unterbinden.

Indem die bereits freier bewegliche Scapula nach unten gezogen wird, erfolgt die Ablösung der am oberen Rande sich ansetzenden Muskeln von vorne nach hinten, nämlich der 3 Sehnen des Coracobrachialis, kurzen Biceps und Pectoralis minor am Processus coracoideus oder öfter die Durchmeißelung dieses Fortsatzes; dann des Omohyoideus mit Ligatur des Endastes der A. transversa scapulae, des Levator scapulae am hinteren oberen Winkel mit Ligatur von Aesten der A. dorsalis scapulae (Transversa colli).

Jetzt bleibt noch der breite wulstige Ansatz des M. serratus anterior am Hinterrande der Scapula, dessen Trennung bei medianwärts umgeklappter Scapula erfolgt, und zuletzt werden die Ansätze der dünnen Rhomboidei an derselben Stelle durchgeschnitten (event. Ligatur der A. dorsalis scapulae), welche letztere entlang dem Scapularande auf dem M. serratus posticus superior herunterläuft.

BUCHANAN hat 72 Fälle dieser LANGENBECKschen Operation der Totalexcision gesammelt (1900) mit 15,3 Proz. †. In 92 Fällen wurde partiell reseziert mit 18 Proz. †.

QUÉNU und RENON haben auf die Vorteile der Erhaltung des acromialen Endes mit Fixierung der Kapselreste an demselben und

der Vernähung der Muskelstümpfe für die spätere Funktion aufmerksam gemacht.

Die partielle Excision hat sich mittelst kurzen Schnittes in denselben Linien, speziell im Anschluß an die Crista Zugang zu verschaffen (bloß für den Processus coracoideus durch direkten Schnitt von vorne her). Sie gibt funktionell ganz gute Resultate, sobald der Gelenk- und Acromialteil erhalten werden können.

Was die Nachbehandlung bei totaler Excision anlangt, so kommt es darauf an, dem Kopfe einen Halt zu geben. Man heftet deshalb zunächst den Kopf mittelst Kapsel und allfälliger Sehnenstümpfe fest an die Clavicula (Seidennähte) und überzeugt sich danach, wie weit noch durch Muskelnaht eine Fixation und eine funktionelle Leistung erzielt werden kann. Der obere Rand des Deltoideus, soweit er nicht mit dem erhaltenen Acromion in Verbindung geblieben ist, kann mit dem Cucullaris, Omohyoideus, Levator scapulae vereinigt werden, die Muskeln des Processus coracoideus an die Clavicula geheftet.

Dabei ist BARDENHEUERS Rat zu befolgen, um die Anheilung des wichtigsten Muskels zu sichern, den Arm in Abduktionselevation zu lagern.

Noch dringlicher sind natürlich alle diese Maßnahmen, wenn mit der Scapula gleichzeitig der Humeruskopf mit oder ohne ein Stück der Diaphyse entfernt werden mußte. Aber auch in diesem Falle erhält man wenigstens brauchbare Ellbogen-, Hand- und Fingergelenke.

B. Amputationen und Exartikulationen.

a) Einleitung.

Die Fortschritte in der Methodik der Amputationen und Exartikulationen seit der letzten Auflage dieses Buches bestehen darin, daß sich dieselbe noch intensiver als früher mit den Aufgaben zur Herstellung tragfähiger Stümpfe befaßt hat auf den von BIER gegebenen Anstoß hin. Da durch die Vervollkommnung der Asepsis eine wirkliche tadellose Primaheilung wie für andere Operationen Regel geworden ist, so hat man sich den feineren Rücksichten der Gestaltung des Stumpfes zur Erzielung bestmöglicher Funktion mit vermehrtem Interesse zuwenden können. Es ist auch eine gewisse Abklärung erfolgt, welche sich darin kundgibt, daß als Zeichen der Annäherung an die Wahrheit eine Vereinfachung eingetreten ist. Um dieses recht ins Licht zu stellen, reproduzieren wir aus der 4. Auflage das über Entwickelung der verschiedenen Amputationsmethoden Gesagte und die Art der Ausführung dieser Methoden,

um das einfache Normalverfahren am Schluß anzufügen, welches auf alle Fälle seine Anwendung findet.

b) Entwickelung der Amputationsmethoden.

Die älteste Methode der Amputation der Glieder, wie sie sich als gleichsam selbstverständlich schon den ältesten Chirurgen auf-

Entwickelung der Amputationsmethoden.

Fig. 188.



I. Grundtypen: Querschnitt und Schrägschnitt (Zirkelschnitt und Ovalschnitt).

Fig. 189.

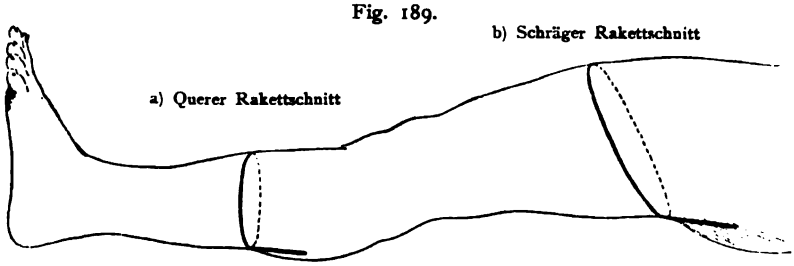

II. Hinzufügung eines Längsschnittes behufs leichter Ausführuug: Einfach gestielter Quer- und Schrägschnitt (Rakettschnitt).

Fig. 190.

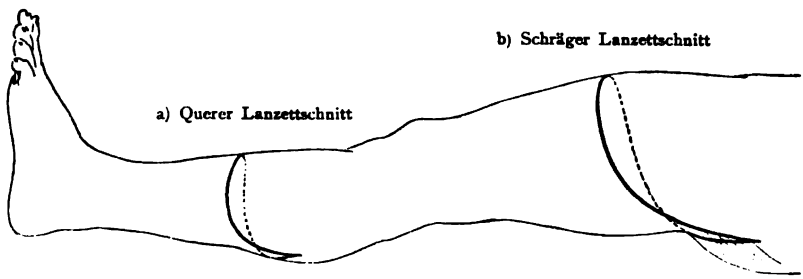

III. Abrundung der Ecken bei Typus II behufs rascherer Ausführung in einem Zug: Lanzettschnitt.

gedrängt hat, ist höchst einfach: Man schneidet die Weichteile bis auf den Knochen oberhalb des zu entfernenden Gliedabschnittes mit einem Zug quer (Querschnitt) durch und schält den Knochen so

weit aufwärts heraus, um ohne Spannung die Weichteile über das abgesägte Ende vereinigen zu können. Ist zur Ausschälung des Knochens ein querer Schnitt ungenügend, so fügt man 1 (Rakettschnitt) oder 2 (viereckiger Lappenschnitt) Längsschnitte hinzu, wie der Querschnitt bis auf den Knochen dringend. Von diesem einfachen Schema ist man im Verlaufe der Zeiten so vielfach abgewichen, daß man es in neuester Zeit gleichsam wieder erfinden müßte. NEUDÖRFER, BRUNS u. A. haben gezeigt, daß man die beste Bedeckung

Fig. 191.

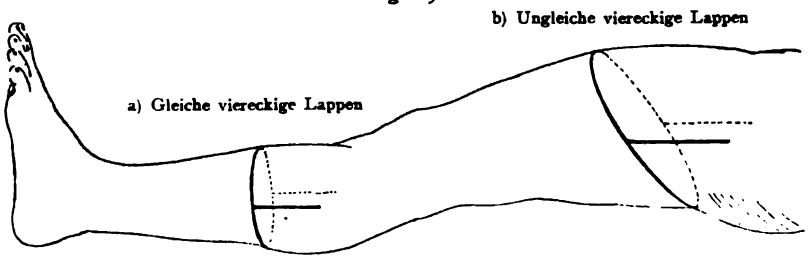

IV. Hinzufügung zweier Längsschnitte zum Quer- und zum Schrägschnitt (doppeltgestielte Quer- und Schrägschnitte): winkliger Lappenschnitt.

Fig. 192.

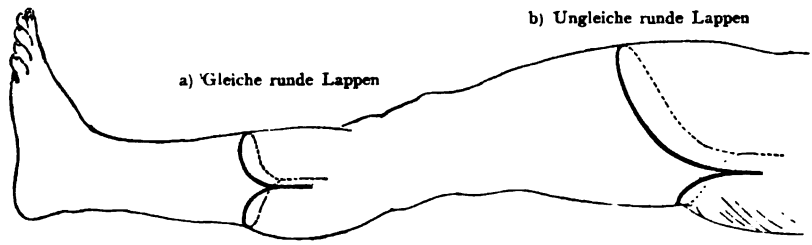

V. Abrundung der Ecken bei Typus IV: Runder Lappenschnitt.

für Knochenstümpfe erzielt, wenn man nach dem eben geschilderten ältesten Verfahren dem auf dieselben zu legenden Periost auch die ganze Weichteilhülse möglichst ungeschädigt angelegt läßt, d. h. wenn man die Weichteile bis auf den Knochen trennt und bloß diesen weiter oben durchtrennt, um gehörige Bedeckung für ihn zu erhalten.

Um den Zusammenhang der verschiedenen Amputationsmethoden zu zeigen, geben wir in Fig. 188—190 eine Uebersicht der Entwickelung der komplizierten Schnitte aus der erwähnten einfachen Methode.

Die älteste Methode ist der geschilderte Zirkelschnitt, welcher in einem kreisförmig um das Glied herumlaufenden Schnitt besteht. Der Schnitt liegt in einer quer zur Gliedachse stehenden Ebene, wird daher am zutreffendsten als Querschnitt bezeichnet. Legt

man diese Ebene schräg zur Gliedachse, so entsteht ein Ovalschnitt (Fig. 189). Dieser wird treffender als Schrägschnitt bezeichnet, da das Oval eine oft sehr unregelmäßige Form hat. Aus dem quer in einer Richtung fortlaufenden Zirkelschnitt und dem schräg ebenfalls in der Richtung einer Ebene fortlaufenden Ovalschnitt lassen sich alle anderen Amputationsmethoden ableiten, nämlich durch Hinzufügung von Längsschnitten und danach Abrundung der dabei zu stande kommenden Ecken. Wird zu einem Zirkelschnitt oder Ovalschnitt ein Längsschnitt hinzugefügt, so entsteht die „Incision en raquette" (Rakettschnitt) und bei Abrundung der Ecken der Lanzettschnitt. Derselbe ist ebenfalls vielfach als Ovalärschnitt bezeichnet worden, aber ein Oval mit einer zugespitzten Seite ist kein Oval. Fügt man 2 Längsschnitte hinzu, so entstehen die viereckigen Lappen- und bei Abrundung der Ecken die typischen runden Lappenschnitte.

Der Zirkelschnitt, kurzweg Querschnitt (Fig. 188 u. 193), ist der Grundtypus einer Amputationsmethode. Er stammt als einzeitiger Schnitt von CELSUS, welcher überhaupt zuerst regelrechte Amputationen machte, als zweizeitiger mit höherer Muskeldurchschneidung von CHESELDEN und PETIT (SCHEDE). Die höhere Knochendurchsägung ist von LOUIS und BOYER konsequenter gefördert worden, obschon nach der von FRERES gegebenen Beschreibung CELSUS zwar einzeitig die Weichteile durchschnitten, aber sie dann dem Knochen entlang gelöst, also die Methode geübt hat, welche neuerdings in modifizierter Weise von BRUNS und NEUDÖRFER wieder allgemein empfohlen worden ist. Der jetzige dreizeitige Zirkelschnitt ist von BELL und HEY eingeführt (TREVES).



Fig. 193. Lage der Nahtlinie bei Querschnitt.



Fig. 194. Lage der Nahtlinie bei Schrägschnitt.

Bei großer Einfachheit der Ausführung hat aber der Zirkelschnitt eine Anzahl von Nachteilen, welche ihn seltener zur Anwendung kommen lassen als den Ovalschnitt. Da man bei Amputation in der Regel möglichst viel zu erhalten sucht, so hat der schräge Schnitt den Vorteil, sobald auf einer Seite mehr gesunde Haut vorhanden ist, als auf der anderen, oder wenn die Haut auf einer Seite zur Bedeckung geeigneter ist. Ferner kann beim Zirkelschnitt die Ablösung der Haut in genügender Länge schwierig sein, z. B. wenn

das zu amputierende Glied nach oben dicker wird. Endlich kommt — und das ist der weitaus wichtigste Uebelstand bei dem Zirkelschnitt — die Hautnarbe auf das Stumpfende zu liegen, was bei schrägem Schnitt nicht der Fall ist. Die Figuren 193 und 194 illustrieren genügend die verschiedene Lage der Nahtlinie: bei querem Schnitt unten auf dem Stumpf, bei schrägem Schnitt oberhalb des Stumpfes seitlich.

Es ist ohne weitere Worte ersichtlich, daß aus obigen Gründen der Ovalschnitt (Fig. 188 u. 194) ein viel weiteres Anwendungsgebiet hat, weil er sich den meisten Fällen anpassen läßt, leicht auszuführen ist, eine bewegliche narbenfreie Hautbedeckung des Stumpfendes ergibt. Der Schrägschnitt ist deshalb die Methode der Wahl für die Mehrzahl der Amputationen und Exartikulationen, wenn nicht ganz spezielle Indikationen zu erfüllen sind.

Diese einfachsten Methoden der in einer Richtung fortlaufenden resp. in einer Ebene liegenden Schnitte geben aber nicht immer genügenden Raum zur Auslösung der tiefen Teile, speziell des Knochens, und die technische Schwierigkeit ist der Grund, daß man kompliziertere Schnitte machen muß, indem man zu den rings das Glied umkreisenden Schnitten Längsschnitte hinzufügt.

Der Rakettschnitt (Fig. 189) und seine Varietät, der Lanzettschnitt (Fig. 190), geben leichteren Zugang zu Knochen und Gelenken und sind daher ganz besonders bei schwierigen Exartikulationen anzuwenden, wenn die Erhaltung möglichst vieler Muskeln im Stumpf angezeigt ist, wie bei der Exartikulation von Hüfte, Schulter, Daumencarpalgelenk und den diesen Operationen nahestehenden hohen Amputationen. Ein weiterer Vorteil dieser Schnitte ist, vor der Abtragung des Gliedes die größeren Gefäße unterbinden und größere Nerven durchschneiden zu können. Der Lanzettschnitt verlangt größere Uebung als der Rakettschnitt. NEUDÖRFER (WANACH) und nach ihm CHAPUT hat als Normalverfahren für alle Amputationen empfohlen, erst einen Längsschnitt bis auf den Knochen zu führen, am oberen Ende mit dem Meißel den Knochen zu durchschlagen und das periphere Ende des getrennten Knochens nach subperiostaler (subcorticaler) Ablösung der Weichteile durch die Wunde herauszuziehen, und die Weichteile entsprechend weiter abwärts quer zu durchschneiden, also einen richtigen Rakettschnitt für alle Fälle zu machen.

Die Lappenschnitte (Fig. 191 u. 192), von LOWDHAM als Hautlappen, von RAVATON als Hautmuskellappen und von VERMALE als Stichlappen angegeben (nach TREVES), verdienen den Vorzug da, wo die Haut und namentlich auch die darunter liegende Muskulatur auf einer Seite des Gliedes besondere Berücksichtigung verlangen

und der Schrägschnitt zu schwierig ist. Dies ist z. B. der Fall für die Haut an der Sohle und Ferse, für die Muskeln an Schulter und Hüfte. Der Nachteil der Lappenschnitte, welcher schon ihrem Grundtypus, dem Schrägschnitt, in geringem Grade anhängt, ist die mangelhafte Ernährung der Haut.

c) Ausführung der verschiedenen Methoden.

Der Querschnitt (Fig. 195 u. 196): Das Messer wird in einer queren Linie zur Gliedachse ringsum durch die Haut und Fascie gezogen; erst unten herum, dann oben herum. Der Assistent zieht kräftig die Haut mit beiden Händen zurück, während das Messer

Fig. 195. Querschnitt: Art der Zurückziehung der Haut und der Anlage des Messers.

Fig. 196. Querschnitt nach Absägung, um den Hohlkegel zu zeigen (auf einem Sagittalschnitt) von der Haut bis zum Knochen.

am Hautrand noch die nicht getrennten, spannenden Fasern zur Muskulatur trennt. Dann erfolgt der Schnitt durch die Muskulatur und zwar da, wo dicke Lagen derselben größere Beweglichkeit der oberen Muskellagen bedingen, erst durch die letzteren dann nach Zurückziehen derselben durch die tieferen Schichten bis auf den Knochen. Die Stelle der Durchsägung des Knochens wird in der Weise berechnet, daß man reichlich um die halbe Länge des größeren Durchmessers des Gliedes an der betreffenden Stelle in die Höhe geht. Unter allen Umständen müssen die Weichteile lang genug sein, um ohne Spannung über den Knochen zusammengelegt werden zu können. Am Knochen wird das Periost so hoch oben wie möglich durchschnitten. Die Weichteile werden mittelst langer Gazekompressen zurückgezogen behufs Schutzes bei Durchsägung des Knochens. Der Knochen wird 1 cm unterhalb der Stelle, wo das Periost noch demselben anliegt, durchgesägt.

Dadurch, daß der mehrzeitige Zirkelschnitt gemacht wird unter jeweiligem Zurückziehen der durchschnittenen oberflächlichen Teile, erhält der Schnitt eine Trichterform, in deren Grund die Sägefläche des Knochens liegt. So ist die breite Anlegung der Weichteile von der Haut bis zum Knochen gesichert (Fig. 196). Die Muskeln werden vor dem Knochenstumpf und in ganzer Dicke bis zur Haut durch verlorene Nähte zusammengenäht.

Der Schrägschnitt (Fig. 197, 198, 199). Die „elliptische" Methode wird von TREVES auf SHARPE und SOUPART zurückgeführt. Den von uns geschilderten Schrägschnitt hat BLASIUS an-

Fig. 197. Schrägschnitt: Faltenerhebung zur Markierung des unteren Endes.

Fig. 198. Schrägschnitt: Faltenerhebung zur Markierung des oberen Endes.

Fig. 199. Schrägschnitt: Art der Messeranlage mit senkrecht gestellter Schneide zur allmählich tiefen Trennung der Weichteile.

gewandt. Das obere und untere Ende des Schnittes wird nach Faltenerhebung der Haut, mittelst zweier kurzer Einschnitte bezeichnet, deren peripherer senkrecht, deren zentraler wagrecht liegt (Fig. 197 u. 198). Das obere Ende liegt an der Stelle, wo der Knochen durchgesägt werden soll; das untere Ende liegt um den ganzen Durchmesser des Gliedes tiefer. Nach Schnitt durch Haut und Fascie wird das vorragende Hautende nach Fig. 199 mit der linken Hand gefaßt, kräftig emporgezogen und das Messer, mit der Schneide senkrecht gegen die Muskeln gerichtet, sägend durch die Muskeln bis zum Knochen geführt, so daß ein nach oben bis zur Trennungsstelle des Knochens dicker werdender Hautmuskellappen gebildet wird. Periost und Knochen werden wie beim Querschnitt behandelt. Der Hautmuskellappen von der längeren Seite her wird auf die Wunde übergelegt.

Kann man Muskeln und Sehnen aus irgend einem Grunde nicht erhalten, so wird nach dem Hautschnitt das untere Ende des Haut-

lappens gefaßt und derselbe samt Fascie bis in die Höhe des oberen Schnittendes von der Unterlage gelöst, wobei die Messerschneide niemals gegen den Lappen, sondern senkrecht zur Unterlage gerichtet bleibt. Nach Ablösung der Haut wird mit Muskeln und Knochen in ganz gleicher Weise verfahren, wie beim queren Zirkelschnitt.

Der Rakettschnitt (Fig. 189 u. 190) und seine Varietät: der Lanzettschnitt. SCOUTETTEN ist der Erfinder des Ovalär- oder besser Lanzettschnittes, MALGAIGNE der Rakettmethode. Er besteht in der Hinzufügung eines Längsschnittes nach oben zu einem queren (oder schrägen) Zirkelschnitt. Der Längsschnitt geht bis in die Höhe, wo der Knochen getrennt werden soll; er fällt womöglich an Stelle eines Muskelinterstitium, welches zugleich zwei Nervenversorgungsgebiete scheidet, dringt unter Vermeidung von Gefäßen und Nerven bis auf den Knochen ein und spaltet das Periost, welches vom Knochen abgelöst wird. Blutende Gefäße werden unterbunden und größere Gefäße direkt aufgesucht, um die Blutung beim nachherigen Zirkelschnitt zu beschränken. Bei Exartikulationen wird schon vom Längsschnitt aus das Gelenk eröffnet und die Gelenkkapsel vom Knochen abgelöst. NEUDÖRFER durchmeißelt in dem zuerst angelegten Längsschnitt den Knochen und löst ihn unter Vorziehen subperiostal bis zur Stelle des Zirkelschnittes aus. Jetzt läßt sich in ausgezeichneter Weise das LYNN-THOMASsche Zangenkompressorium einführen, um jede Blutung zu vermeiden (Fig. 200). Es folgt der Quer- oder Schrägschnitt durch die Haut und nach deren Zurückziehung durch die Muskulatur dann die Durchsägung des Knochens, wenn sie nicht schon nach NEUDÖRFER im Längsschnitt gemacht ist. Es folgt sorgfältige, schichtweise Vernähung der Muskelschnitte, um am Stumpfende eine bewegliche Schicht herzustellen.

Fig. 200.

Wie der Schrägschnitt die wichtigste und allgemeinste Am-

putationsmethode für die einfachen Fälle, so ist der Rakettschnitt der Typus der Amputation für alle Fälle, bei welchen ein spezieller Wert auf die Erhaltung der Muskeln im Stumpf gelegt wird, um demselben das Maximum von Beweglichkeit zu sichern. Er findet daher seine Hauptverwendung bei Amputation und Exartikulation in der Nähe der Gelenke, speziell der mit großen Muskeln bedeckten am Carpalgelenk des Daumens, an Schulter und Hüfte und eventuell noch am Ellbogen. Durch Regeneration des Knochens wird selbst bei völliger Entfernung desselben beim Rakettschnitt ein aktiv beweglicher Stumpf erzielt, zumal bei Vernähung der Muskelantagonisten am Stumpfende.

Der Lanzettschnitt, bei welchem die Ecken des Rakettschnittes abgerundet sind, ist die elegantere Modifikation des letzteren, wenn die Erhaltuug des Periosts nicht in Frage kommt.

Der doppelt gestielte Quer- und Schrägschnitt oder die Lappenschnitte[1]) (Fig. 189, 190) sind Modifikationen der beschriebenen Typen behufs leichterer Ausführung der Amputation und Exartikulation. Sie sind deshalb überall am Platze, wo die bloßen Zirkelschnitte wegen Derbheit und Spannung der Haut oder wegen breiter Knochenenden schwierig auszuführen sind, speziell bei Exartikulation in den Gelenken am Fuß und Knie.

Ihr Grundtypus sind 2 gegenüberliegende Längsschnitte, welche am unteren Ende durch einen Zirkelschnitt verbunden sind. Liegt dieser Zirkelschnitt quer, so entstehen 2 gleich lange, liegt er schräg, 2 ungleich lange eckige Lappen. In reiner Form übt z. B. TEALE derartige Lappenmethoden, alle Weichteile bis zur Sägestelle einschließend. Es ist aber Regel, daß von vorneherein die Ecken dieser Lappen abgerundet geschnitten werden, so daß bloß ein Teil der Längsschnitte beibehalten wird, und statt eines Zirkelschnittes 2 Bogenschnitte gemacht werden, welche spitzwinklig in die Längsschnitte einmünden. Es ist ein von Anfängern regelmäßig begangener Fehler, daß diese beiden Bogenschnitte sich in zu stumpfem Winkel treffen. Es ist deshalb besser, bei geringerer Uebung zuerst die beiden seitlichen Längsschnitte zu machen und diese bogenförmig (mit Konvexität peripherwärts) zu verbinden. Nach dem Haut-Fascienschnitt geht man in ganz analoger Weise wie beim Schrägschnitt in der Weise vor, daß man nach Emporheben des unteren freien Endes des Lappens schräg durch die Muskeln bis auf den Knochen schneidet. Man erhält so 2 Haut-Muskellappen, welche sich glatt aufeinander legen lassen bei gleich langen Lappen. Bei ungleich langen Lappen bedeckt der längere (meist

1) Nach SCHEDE hat LOWDHAM die Lappenmethode eingeführt, RAVATON den Doppellappen (1739), LISFRANC 1827 bloße Hautlappen vorgeschlagen. BECK und ESMARCH haben auf die Vorteile kurzer Lappen aufmerksam gemacht.

vordere) die Wundfläche in ihrer Hauptausdehnung. Doppellappen erhalten die halbe Länge des Glieddurchmessers, einfache die ganze Länge. Wie beim Schrägschnitt kann man gelegentlich die Muskeln nicht benutzen und löst in diesem Falle einen bloßen Haut-Fascienlappen ab.

Eine Modifikation der Lappenmethode ist die Amputation mittelst Stiches durch ein zweischneidiges Messer. Hier werden die beiden Lappen dadurch gebildet, daß man von einer Seite zur anderen, über und unter dem Knochen, das Messer durchsticht, und erst nach der einen, dann der anderen Seite unter Bildung eines Haut-Muskellappens das Messer bogenförmig abwärts durchzieht. Die Methode gibt sehr glatte Wunden und ist sehr rasch ausführbar, hat aber jetzt, wo wir ESMARCHs prophylaktische Blutstillung und die Narkose besitzen, ihre Bedeutung eingebüßt.

Nach der Absetzung des Gliedes werden die Gefäße unterbunden, am besten mit feiner Seide, indem man dieselben auf der Schnittfläche mit KOCHERschen Arterienklemmen sicher faßt und dahinter ligiert. Dann werden die Nervenstämme aufgesucht, stark vorgezogen, und so hoch wie möglich abgetragen, damit kein Nervenstumpf in den Bereich der übrigen Narbe komme und durch Verwachsung mit derselben Zerrungen ausgesetzt oder durch Druck im freien Ende geschädigt werde[1]); beides kann zu heftigen Schmerzen im Stumpf Anlaß geben. Es folgt die Naht der durchschnittenen Muskeln schichtweise, endlich die fortlaufende Hautnaht. Wo durch die Naht die Wundflächen nicht in ganzer Ausdehnung in vollkommenen Kontakt gebracht werden können, wird durch eigene kleine Oeffnungen (s. über deren Richtung die Figur der Spaltrichtungen der Haut) auf kürzestem Wege in eventuell übrig bleibende Höhlen ein Glasdrain (mit großen Seitenöffnungen) eingeschoben.

d) Die Methoden zur Erzielung funktionsfähiger Stümpfe.

Man bezeichnet einen Stumpf als funktionsfähig, wenn er an der oberen Extremität die an ihm angebrachte Prothese schmerzlos und kräftig bewegen kann; an der unteren Extremität gilt bezüglich Beweglichkeit und Schmerzlosigkeit dasselbe, aber es kommt hinzu die sogenannte Tragfähigkeit, d. h. ein guter Stumpf muß den direkten Druck der Prothese bei Belastung durch das Körpergewicht schmerzlos ertragen. Es kommen also für die obere und untere Extremität nicht

1) CUSHING hat den Gedanken geäußert, die Nervenstümpfe gegenseitig zusammenzunähen, aber dann kommen sie immerhin in die allgemeine Narbe. Man wird also diese Nervenanastomosen zunächst noch auf Fälle beschränken, wo trotz hoher Resektion und Einbettung der Nerven in gesundes lockeres Gewebe die Nervenenden auswachsen und hartnäckig schmerzhafte Amputationsneurosen bilden, und wird sie dann in eine gewisse Entfernung vom Stumpf zwischen Muskeln einzubetten suchen.

ganz dieselben Gesichtspunkte in Betracht für Beurteilung eines brauchbaren Stumpfes. Am Arme kann ein Stumpf noch diese Bezeichnung erhalten, während er bei gleichen Verhältnissen am Bein als unbrauchbar gilt.

Die neueste Zeit hat sich etwas einseitig mit dieser Tragfähigkeit beschäftigt. Aber es hat dies allerdings seinen guten Grund darin, daß die Erfüllung dieser Indikation die größten Fortschritte zu verzeichnen hat. Die Anregung zur Forderung dieser Frage geht, wie so mancher neuer Fortschritt in der Chirurgie, von BIER aus. BIER hat zuerst den Weg gewiesen, auch die Diaphysenstümpfe tragfähig zu machen, und hat den Beweis erbracht, daß dies möglich ist, wenn auch sein Verfahren als ein zu kompliziertes auf gewisse Fälle eingeschränkt worden ist[1]). Wie nötig da eine Wandelung war, kann man aus einer Zusammenstellung von CRAINER[2]) sehen, wo unter 96 Diaphysenstümpfen des Ober- und Unterschenkels 70 schlecht waren und bloß 2 tragfähig.

Während die Mehrzahl der Chirurgen als die beste Leistung die periosteoplastische Methode der Amputation für die Diaphysen betrachtet, wie sie (nach SCHEDE) schon 1813 WALTHER eingeführt und OLLIER ausgebildet hat, hat BIER den Weg eingeschlagen, die osteoplastische Methode, welche PIROGOFF eingeführt und GRITTI zum ersten Mal für eine Diaphyse verwertbar gemacht hat, prinzipiell zu verwerten.

Die Theorie, von welcher BIER ausging, hat sich zwar als unrichtig herausgestellt, nämlich daß jede Knochennarbe an der Trennungsstelle des Knochens empfindlich sei und bleibe und daher die Markhöhle durch einen Knochenlappen gedeckt werden müsse, dessen oberflächliche Seite den natürlichen Periostüberzug besitze. So schuf er zuerst durch Umklappen ein künstliches Füßchen, danach bildete er mit v. EISELSBERG die osteoplastische Lappenmethode in einfacherer Form aus zum Ersatz der von ihm verworfenen subperiostalen Methode.

Nun trat aber HIRSCH hervor mit seinem Nachweise, daß man unbrauchbare Stümpfe verschiedener Bildung tragfähig gestalten könne durch Nachbehandlung[3]) durch Gymnastik, Massage und allmählich stärkere Belastung. HONSELL hat aus v. BRUNS Klinik diese Tatsache für die subperiostal gebildeten Stümpfe bestätigt.

Schon HIRSCH, aber namentlich BUNGE[4]) haben aus diesen Erfahrungen im Gegensatz zu BIER den richtigen Schluß gezogen, daß es nicht sowohl darauf ankomme, die Knochennarbe am Ende

1) Vergl. die erste Mitteilung D. Zeitschr. f. Chir. Bd. 34.
2) Arch. f. Orthopädie, Bd. 3.
3) D. med. Wochenschr., 1899, No. 47.
4) Verhandlungen d. Deutschen Gesellsch. f. Chirurgie, 1900 ff.

des Knochens zu schützen vor Druck, als die empfindlichen Teile daraus zu entfernen bei der Operation, nämlich vor allem das Periost und nach BUNGE auch das Knochenmark. Diese Anschauung gipfelte in der Einführung der aperiostalen Amputationsmethode.

Fig. 201. Fall Aubry: Röntgenaufnahme des Unterschenkelstumpfes nach osteoplastischer Amputation nach $1^1/_2$ Jahren.

Durch diese Methode ist von BUNGE, von V. EISELSBERG (RANZI), MOSKOWICZ, AMBERGER, MANNINGER und V. STEIGER [1]) (aus unserer Klinik) der Beweis erbracht worden, daß der Knochennarbe an und für sich an der Durchsägungsstelle des Knochens eine abnorme Empfindlichkeit nicht zukommt, auch wenn die Markhöhle nicht verschlossen wurde.

Vielmehr hängt die Empfindlichkeit ab von den Wucherungen, welche vom Periost ausgehen (vielleicht auch vom Mark [BUNGE]) und zu Exostosenbildung führen. Diese sind durch saubere Entfernung des Periosts im Stumpfende am einfachsten zu verhüten, obschon nach HIRSCH und nach unseren Erfahrungen auch die frühe Belastung und Anpassung an eine gegebene Unterstützungsfläche dieselben ziemlich sicher zu verhüten vermag.

Wir geben zunächst einige besonders charakteristische Röntgenbilder wieder, wie sie Dr. K. V. STEIGER aus unserer Klinik publiziert hat. Zunächst einen Fall eines 46-jährigen Mannes (Aubry), bei welchem

1) Berner Dissertation, 1903.

erst eine osteoplastische Amputatio cruris gemacht (nach BIER-EISELSBERG) worden war und wegen späterer Geschwürsbildung am Stumpf infolge einer kleinen Knochennekrose reamputiert werden mußte.

Der Stumpf gehört zu den sehr gelungenen osteoplastischen, da der Knochen schön angeheilt war, völlige Abrundung bedingte und abgesehen von der Geschwürsbildung nicht druckempfindlich war.

Die Reamputation wurde aperiostal nach BUNGE ausgeführt.

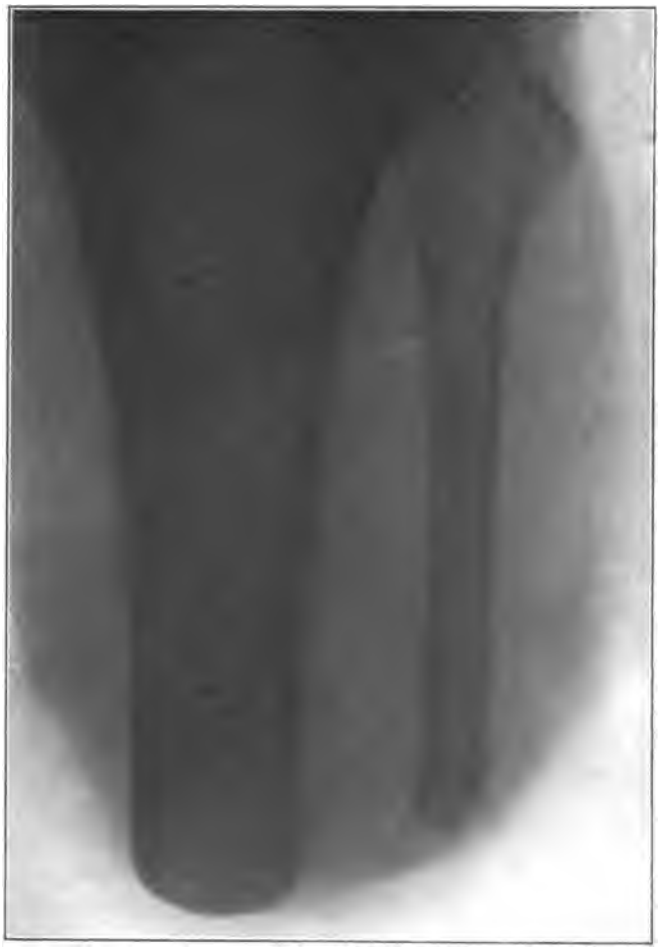

Fig. 202. Pat. Aubry: Röntgenaufnahme des Unterschenkelstumpfes nach aperiostaler Amputation nach $3^1/_2$ Monaten. Gute Tragfähigkeit.

Resultat vorzüglich, volle Belastungsfähigkeit ohne Schmerzen (außer bei Witterungswechsel). Stumpf ohne jegliche Exostosenbildung, glatt und rund.

Wir geben ferner 2 Röntgenbilder wieder von verschiedenen Patienten, um den Vergleich zu haben von aperiostaler Amputation und subperiostaler Amputation.

Fig. 203. Aperiostale Reamputatio cruris (Fankhauser). Sehr gute Tragfähigkeit.

Das 11-jährige Kind (Fankhauser) war anderswo subperiostal amputiert worden (leider ist aber keine Röntgenaufnahme des Stumpfes gemacht), mußte wegen schmerzhaften Stumpfes reamputiert werden. Die Tragfähigkeit dieses im Röntgenbild typischen aperiostalen Stumpfes war eine vollkommene.

Das Bild des subperiostalen Stumpfes ist bei einem 51-jährigen Manne (Zürcher) typisch, indem sich trotz schöner Abrundung des Stumpfes eine Exostose gebildet hat, die allein auf Druck empfindlich war. Prothese mit Beckenstütze, Stumpf ruht nicht vollkommen auf.

Daß sich aber auch sehr schöne Stümpfe subperiostal erzielen lassen, zeigt das Röntgenogramm Fig. 206 von einem Manne (Tschanz), welcher auf der einen Seite eine osteoplastische (Fig. 205), auf der anderen eine subperiostale (Fig. 206) Amputation überstand. Beide Stümpfe sind unempfindlich und tragfähig, schön abgerundet.

Es ergibt sich aus unseren Beobachtungen (STEIGER hat aus unserer Klinik 21 Fälle von Unterschenkelamputation nach ver-

schiedenen Methoden vergleichen und nachuntersuchen können, und 15 Fälle von Oberschenkelamputation), daß mit allen Methoden, der aperiostalen, subperiostalen und osteoplastischen, gute Resultate sich erzielen lassen, wenn man sie 1) regelrecht ausführt, 2) eine Heilung

Fig. 204. Röntgenbild eines Oberschenkelstumpfes nach subperiostaler Amputation (Zürcher).

per primam erzielt, welche erlaubt, 3) den Stumpf früh zu belasten und dadurch seine Form der neuen Funktion rasch anzupassen.

Die Frage stellt sich also so:

1) Welche Methode gibt die größte Sicherheit, bei Störungen irgend einer Art (zumal in der Wundheilung) doch

noch den tragfähigen Stumpf zu erzielen? Da ist die Antwort nicht schwierig: Die osteoplastische Methode setzt der Knochennekrose am meisten aus, die subperiostale ergibt als Folge der Entzündung

Fig. 206. Subperiostale Amputation.

Fig. 205. Osteoplastische Amputation. Doppelseitige Unterschenkelamputation bei Tschanz. Beide Stümpfe tragfähig. Röntgenbild.

Exostosenbildungen, und bloß die aperiostale kann auch dann noch völlig brauchbaren Stumpf geben. RANZI und AUFFENBERG[1]) aus

1) Wiener klin. Wochenschr., 1905, No. 51.

v. EISELSBERGs Klinik haben ausdrücklich hervorgehoben, daß man auch bei Eiterung der Wunde noch gute funktionelle Resultate mit BUNGEs Methode erzielt.

2) Welche Methode läßt sich auch von weniger geübten Chirurgen, z. B. im Felde am leichtesten und besten ausführen? Auch hier ist die Antwort nicht schwer: Die osteoplastische Methode (wie man in jedem Operationskurs sehen kann) ist schwierig, verlangt Uebung und Sorgfalt, die aperiostale Methode ist die einfachste und selbstverständlichste insofern, als bei Durchsägung des Knochens von selbst ein periostloses Knochenstück etwas vorragt.

Schlußfolgerung: Für die Amputationen im Bereich der Diaphysen soll die aperiostale Methode nach BUNGE die Regel bilden. Bei Primaheilung und der eng davon abhängigen frühzeitigen Belastung des Stumpfes gibt sie sicher tragfähige Stümpfe. BUNGE glaubt, daß dies auch zutrifft, wenn man sich um die Lage der Narbe gar nicht kümmert und keine besondere Nachbehandlung macht.

Danach wären alle anderen von HIRSCH empfohlenen Maßnahmen (Massage, Beklopfen etc.) überflüssig neben der Belastung. Doch läßt man es besser nicht darauf ankommen. Zu einer guten Amputation an der unteren Extremität gehört angesichts der Indikation, den Stumpf zum Aufstützen fähig zu machen (bloß dann!) die Sorge für Lagerung der Narbe seitlich von der Belastungsfläche (also Benutzung des Schrägschnittes oder der Lappenschnitte nach unserer obigen Schilderung). Nur bei der hohen Amputation und Exartikulation des Oberschenkels fällt diese Indikation dahin, da bei diesen doch die Beckenstütze für die Prothese benutzt wird. Für alle Amputationen aber gilt absolut die Vorschrift der hohen Resektion der Nerven, um jede Verwachsung von Nerven im Stumpfende sicher zu verhüten.

Die zwei Gesichtspunkte, welche uns zu leiten haben bei jeder Amputation (und Exartikulation), sind also: In erster Linie Verhütung der Schmerzhaftigkeit des Stumpfes, in zweiter Verhütung von Atrophie. Beides ist erst möglich geworden durch Einführung der aseptischen Wundbehandlung. Nur bei aseptischem Verlauf erzielt man zarte und unempfindliche Narben an Weichteilen und vollends an Knochen, wo das Periost auf jeden Entzündungsreiz hin mit so energischer Wucherung reagiert, und auf der Empfindlichkeit der Narben beruht die Schmerzhaftigkeit wesentlich. Wie für jede Wundasepsis spielt auch bei Amputationen die Anlage möglichst glatter ohne Spannung oder Druck zu vereinigender Wundflächen eine große Rolle, ebenso die vollkommen exakte Blutstillung.

Ist die aseptische Heilung gesichert, so muß jede Narbe vor mechanischen Schädlichkeiten, speziell vor Druck und Zerrung bewahrt werden, wenn sie nicht schmerzhaft werden soll. Am schmerzhaftesten in einem Stumpf sind die Nervennarben (sogenannte Amputationsneurome). Es ist oben gesagt, wie sie vermieden werden. In zweiter Linie ist es die Hautnarbe. Diese soll so gestaltet werden, daß sie nicht zwischen Knochenende und Prothese gequetscht wird. Sie soll aber auch nicht auf den tiefen Narben festwachsen, zumal nicht mit der Muskel- und Knochennarbe verschmelzen. Dies wird erreicht durch eine exakte Fasciennaht unter der Haut und wo möglich Vermeidung des Parallelismus beider Narben.

Dasselbe gilt bezüglich Lage von den Muskelnarben; auch sie sollen nicht zwischen Knochenende und Belastungsstelle der Prothese zu liegen kommen. Aber noch viel wichtiger ist dies für die Periostnarben. Am Knochen ist das Periost der einzig empfindliche Teil (LENNANDER). (Ob das Mark auch empfindlich ist, wird noch sicher festzustellen sein.) Es soll deshalb auch keine Periostnarbe da zu liegen kommen, wo eine Prothese einen Druck ausübt, daher wird es am besten im ganzen Umfang der Stumpfenden entfernt. Wir halten es auch durchaus nicht für gleichgültig, ob die Diaphysencorticalis scharfkantig bleibt oder abgerundet wird; letzteres verhütet schädlichen Druck.

Es ist bekannt, daß Absägungen durch die Epiphysen verhältnismäßig leicht und schon seit langem tragfähige Stümpfe ergeben, weil hier, wie bei der Exartikulation, eine Abrundung des Stumpfendes sich sehr leicht herstellen läßt.

Die Verhütung der Muskelatrophie (und damit des konischen Stumpfes) geschieht dadurch, daß den Muskeln neue Ansätze geschaffen werden, und wenn dieselben nicht am Knochen sich finden, so ist es am besten, sie an den Antagonisten zu suchen und sie mit diesen vor dem Knochenstumpf zusammenzunähen. Exartikulationen haben den Vorteil, daß eine Reihe von Muskelansätzen in natürlichem Zusammenhang mit den epiphysären Knochenenden erhalten werden.

Es ist dies ein Gesichtspunkt, dem bis jetzt keine ausdrückliche Beachtung geschenkt worden ist. Allerdings hat WILMS[1]) vorgeschlagen und DICHEL hat die Vorzüge der Methode bestätigt, auf den Knochenstumpf eine Sehne aufzulegen und am Periost zu befestigen, am Unterschenkel die Achillessehne, am Oberschenkel die Quadricepssehne. Ich kann aber wie BUNGE u. a. den Vorteil dieser Methode nicht in Schaffung eines Polsters sehen. Ich halte

1) Centralbl. f. Chirurgie, 1901.

vielmehr dafür, daß die Sehnenauflagerung dadurch günstig wirkt, daß sie eine narbige Verwachsung zwischen der Knochen- und den Weichteilwunden verhütet. In diesem Sinne hat das Verfahren, welches schon von DUVAL und LABORIE geübt worden sein soll, seine Berechtigung.

Ein weiteres Mittel zur Verhütung der Atrophie ist die frühe Uebung nach HIRSCH, welche nur möglich ist in wünschenswerter Weise, wenn durch Primaheilung und die oben besprochene Schmerzlosigkeit der Gebrauch des Stumpfes gesichert ist. Sie sorgt für die Dehnung von Verwachsungen, wirkt also ähnlich wie die Peristaltik nach Laparotomien.

e) Fussamputationen.

α) Allgemeine Bemerkungen.

37. Abtragung der Zehen und einzelner Metatarsalknochen (Fig. 207).

Es ist im allgemeinen geraten, nicht partielle Amputationen an einzelnen Zehen zu machen, da die Stummel bloß hinderlich sind, sondern gleich die Exartikulation der ganzen Zehe vorzunehmen.

Die Amputationen und Exartikulationen der Zehen sind denjenigen an den Fingern völlig analog. Für die Phalangen und Interphalangealgelenke ist der Schrägschnitt nach unten vorne, für die Metatarsi und Metatarso-Phalangealgelenke der Rakettschnitt mit dorsalem Längsschnitt angezeigt.

An der ersten und letzten Zehe wird der dorsale Teil des Rakettschnittes nicht auf die Mitte der Phalanx und des Metatarsus, sondern etwas nach der Fußmitte zu verlegt, um die Narben aus dem Bereich seitlich einwirkenden Druckes zu bringen. Dadurch erreicht man dieselbe günstige Lagerung der Narbe, wie FARABOEUF durch seine inneren und äußeren Plantarlappen.

38. Exartikulation sämtlicher Zehen (Exarticulatio phalango-metatarsea). (Fig. 208.)

Die sämtlichen Zehen werden an der Basis da, wo sie sich aus der gemeinsamen Hauthülle des Fußes isoliert erheben, umschnitten, so daß die Schnitte mit den Interdigitalfalten zusammenfallen. In der Planta läuft der Schnitt genau in der Zehen-Ballenfurche. Seitlich werden auf großer und kleiner Zehe zwei dorso-laterale Längsschnitte hinzugefügt. Es wird also ein doppelt gestielter Schrägschnitt, d. h. 2 ungleiche viereckige Lappen gebildet.

Bei rechtwinklig gestelltem Fuß werden am Hautrand die Dorsalsehnen, mit schmalem Messer die Seitenbänder und die dorsale und plantare Gelenkkapsel getrennt, zuletzt auch die plantaren Sehnen.

Die Sehnen werden von der plantaren und dorsalen Seite zusammengenäht oder beiderseits an die Kapselreste angenäht.

39. Amputatio metatarsea (Fig. 209).

Die Operation hat vor der Exarticulatio metatarso-tarsea den Vorzug, daß die Ansätze der hauptsächlichsten Muskeln des Fußes

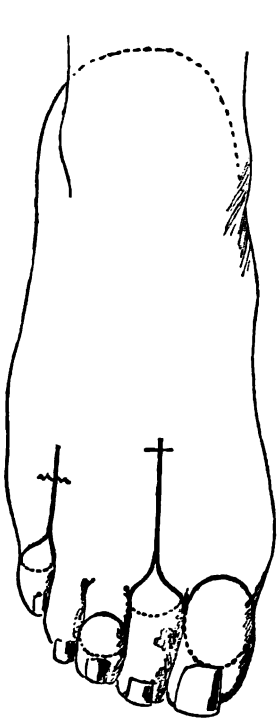

Fig. 207. Exarticulatio hallucis, Exarticulatio digiti II c. metatarso, Amputatio digiti III, Amputatio metatarsi V.

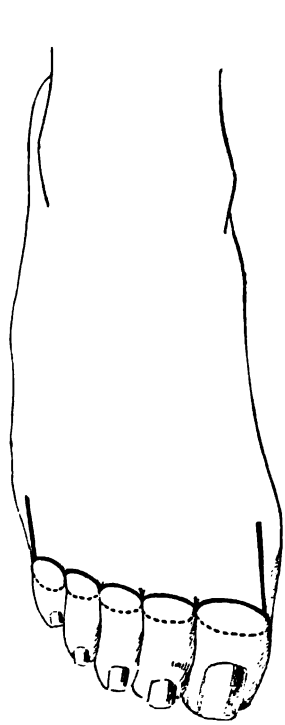

Fig. 208. Exarticulatio digitorum mittelst doppelt gestielten Zirkelschnittes.

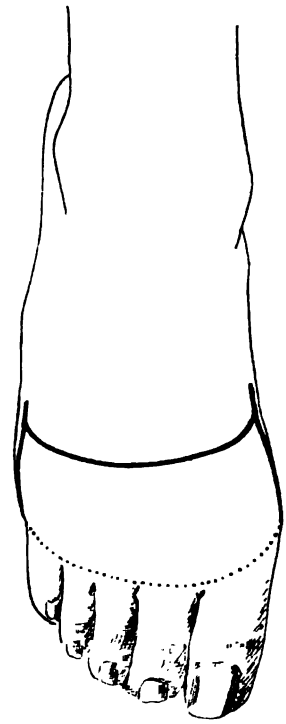

Fig. 209. Exarticulatio tarso-metatarsea mit Plantarlappen und dorsalem Konvexschnitt. (Dorsalansicht.)

alle erhalten werden, nicht bloß Tibialis posticus, welcher am Os naviculare und Cuneiforme I sich inseriert, sondern auch Peroneus longus und Tibialis anticus mit Insertion am Metatarsus I, Peroneus brevis und tertius am Metatarsus V. Der Fuß bleibt deshalb nach allen Richtungen normal beweglich. Auch als Stütze ist er sehr brauchbar, da der wichtige Stützpunkt des Metatarsus quintus am hinteren Ende erhalten bleibt und nur derjenige des Köpfchens des Metatarsus I dahinfällt.

Plantarer Lappenschnitt, seitlich oberhalb der Planta beginnend, wie bei der Exartikulation der Zehen in der Furche der Zehen und Ballen quer laufend und wieder oberhalb der Planta seit-

lich endigend, die Enden je 1 cm hinter der projektierten Durchsägungsstelle. Der Lappen wird mit glatten Messerzügen bis zu der letzteren abgelöst. Dorsalschnitt konvex 1 cm vor der Absägungsstelle. Mit einem schmalen Skalpell werden die sämtlichen Metatarsalknochen einer nach dem anderen umschnitten und abgesägt.

40. Exarticulatio metatarso-tarsea (LISFRANC).

(Fig. 210 und 211.)

Zwischen Metatarsus vorne, Ossa cuneiformia und cuboideum hinten. Das Gelenk ist charakterisiert lateral durch den Vorsprung des

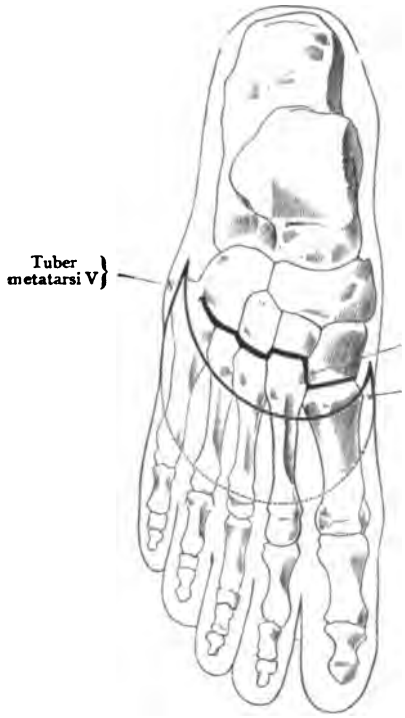

Fig. 210. LISFRANCs Operation mit Doppellappen. (Dorsalfläche.)

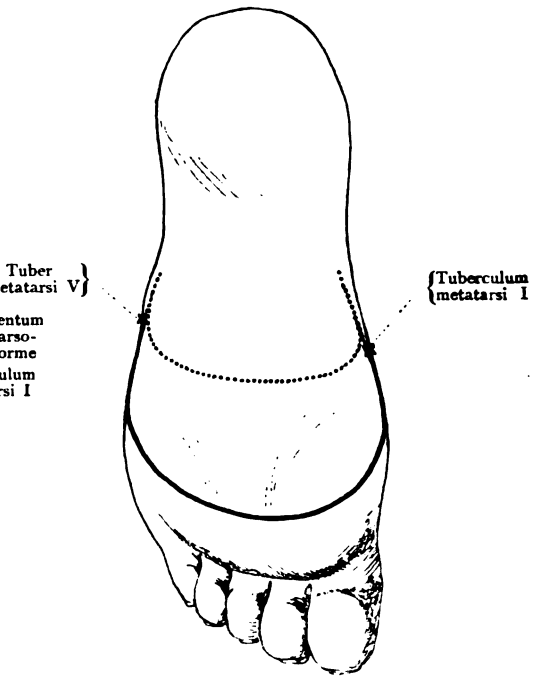

Fig. 211. LISFRANCs Operation. (Plantaransicht.)

Tuber metatarsi V, hinter welchem die Gelenklinie liegt (Fig. 211). Auf der medialen Seite ist ein kleiner Höcker an der Basis des Metatarsus I deutlich fühlbar. Von diesen mit den Fingern der linken Hand zu fixierenden Punkten aus wird mit 2 oberhalb der Planta laufenden Seitenschnitten ein längerer abgerundeter Plantarlappen gebildet durch die Mitte beider Zellenballen. Der Lappen wird mit schrägen, gegen die Tiefe zu gerichteten Schnitten bis 1 cm vor der Gelenklinie, nach hinten dicker werdend, losgelöst. Es folgt

ein Konvexschnitt auf dem Dorsum 1 cm vor der Gelenklinie, und nach Zurückziehen der Haut werden rings die Ansätze der bei der Amputatio metatarsea erwähnten Sehnen mit scharfem Raspatorium bis zum Gelenk abgehoben.

Die Gelenklinie ist distalwärts und auswärts konvex, hat oben eine Einbuchtung durch das Zurücktreten des 2. Keilbeins, welches gegen das 3. Keilbein um 2—3 mm, gegen das erste um 1 cm zurücksteht. Man eröffnet die Gelenke 1, 3, 4, 5 zuerst, zuletzt das 2. Das stärkste Band (Ligamentum Lisfranci) befindet sich zwischen Os cuneiforme I und Basis des Metatarsus II (siehe Fig. 210), und erst nach dessen Durchschneidung läßt sich das Gelenk zum Klaffen bringen. Die Abtragung der Basis des II. Metatarsus in der Linie der übrigen Gelenkflächen ist übrigens eher Vorteil als Nachteil.

Wie bei allen Fußoperationen werden im Plantarlappen die Gefäße erhalten.

Die Wegnahme der vorderen Hälfte des Cuneiforme I nach HEY und FARABOEUF bei ungenügender Hautbedeckung beeinträchtigt die Funktionsfähigkeit des Fußes nicht mehr als die LISFRANCsche Exartikulation allein, wenn der Ansatz des Tibialis anticus erhalten wird, resp. die Sehne wieder richtig angenäht wird.

41. Exarticulatio intertarsea anterior (JÄGER, BONA).

(Fig. 212.)

Zwischen Ossa cuneiforma vorne und Os naviculare hinten mit Durchsägung des Os cuboideum. Operation wie bei LISFRANC mit $2^1/_2$ cm kürzerem Plantarlappen. Die Methode hat vor dem Chopart den Vorzug der Erhaltung des starken Ligaments von Calcaneus zum Os cuboideum und naviculare.

Die BONA-JÄGERsche Operation gehört zu den unregelmäßigen Typen der Fußamputationen, weil die Amputation mit Exartikulation kombiniert wird. Aber auch diese unregelmäßigen Typen haben ihre volle Berechtigung, und es soll jeder Fall individuell aufgefaßt und soviel wie möglich von Muskel- und Sehnenansätzen und von stützenden Knochenstümpfen erhalten werden. Wir haben oben der Abtragung der vorderen Hälfte des Os cuneiforme I Erwähnung getan. Aehnlich kann man an Stelle des Lisfranc die Exartikulation bloß des I. Metatarsus setzen und die übrigen durchsägen und so namentlich die kostbare Stütze der Tuberositas des Metatarsus V erhalten. In gleicher Weise kann es von Vorteil sein, gegebenenfalls bloß die ersten Metatarsi samt Ossa cuneiformia zu entfernen und den 4. und 5. zu erhalten nebst dem Os cuboideum, eventuell umgekehrt die Entfernung letzteren Knochens vorzunehmen mit Erhaltung der

ersten Metatarsi samt Cuneiformia. Diese Fälle stoßen die Regel nicht um, daß meistens quere Abtragungen des Fußes indiziert sind.

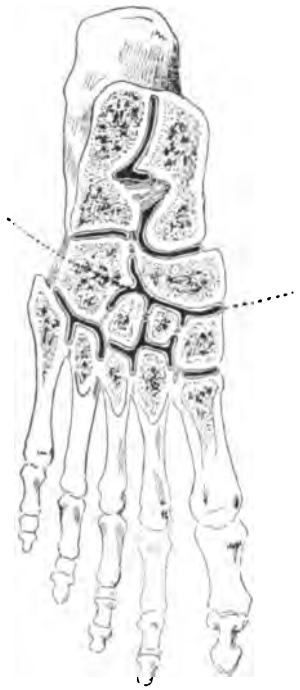

Fig. 212. Amputatio intertarsea anterior (JÄGER). Horizontalschnitt des Fußes nach HEITZMANN.

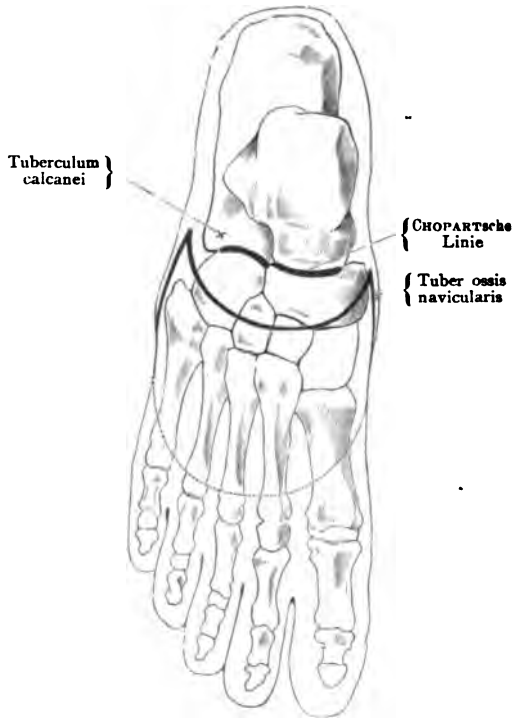

Fig. 213 (Dorsalfläche). Exarticulatio intertarsea posterior (CHOPART).

42. Exarticulatio intertarsea posterior (CHOPART) (Fig. 213, 214).

Zwischen Calcaneus und Talus hinten, Os cuboideum und naviculare vorne. Die Operation hat oft zu schlecht brauchbarem Stumpf geführt wegen Equinusstellung des Fußes und Decubitus am vorderen unteren Umfang des Calcaneus. Das ist leicht begreiflich, wenn man bedenkt, daß sämtliche Dorsalflexoren des Fußes zunächst jeden Halt verlieren, während die mächtigen Plantarflexoren durch die Achillessehne ihre ganze Wirkung behalten. Es scheint deshalb notwendig, für gute Anheftung der Dorsalflexorensehnen am Stumpfe zu sorgen. Diese kann geschehen durch prophylaktische Elongation der Achillessehne, welche ermöglicht, den Fuß in der Mittelstellung (rechtwinklig zum Unterschenkel) zu erhalten, bis die Dorsalflexoren festen Ansatz gefunden haben am Schnittrand. Oder, statt diese Verwachsung abzuwarten, näht man besser die Sehnenstümpfe primär

an den dorsalen Periostkapsellappen an bei rechtwinklig aufgerichtetem Fuß.

Die Gelenklinie ist charakterisiert auf der medialen Seite durch die stark vorspringende Tuberositas navicularis, hinter welcher sie liegt, und lateralwärts durch einen Höcker am Corpus calcanei, vor welchem sie liegt. Die Operation wird mit 2 abgerundeten Lappen gemacht, einem Plantarlappen dicht hinter den beiden Zehenballen und einem Dorsallappen daumenbreit vor der Gelenklinie. Die dorsalen Sehnen werden bei rechtwinklig aufgerichtetem Fuß durchschnitten.

Fig. 214. Exarticulatio intertarsea posterior mit plantarem Lappenschnitt und vorderem Konvexschnitt. Die Haut auf dem Dorsum ist zurückgeschlagen, das Gelenk nach Durchschneidung der Sehnen eröffnet, so daß man hinten die Gelenkfläche des Caput tali und des Calcaneus, vorne die Gelenkfläche des Naviculare und den Rand der Gelenkfläche des Os cuboideum sieht.

Man dringt mit dem Dorsallappen bis auf die dorsale Fläche von Os naviculare und cuboideum und schneidet an diesen Knochen den Kapselansatz ab, um so 1 cm hohe Lappen zu gewinnen. Dann dringt man von oben in das Gelenk zwischen Taluskopf und Naviculare, welches eine distalwärts konvexe Linie bildet; auf der lateralen Seite und tiefer muß man dem Messer wieder die Richtung nach den Zehen zu geben, denn der laterale Teil des Gelenkes zwischen Calcaneus und Os cuboideum ist distal konkav, also die ganze Gelenklinie ⌒-förmig. Richtet

man die Schneide nach hinten, so gerät man in das Gelenk zwischen Talus und Calcaneus.

Hauptverbindung zwischen den Knochen ist das Y-Band vom Corpus calcanei zum Os naviculare und cuboideum.

Ist die Exartikulation gemacht, so näht man die Sehnen der Dorsalflexoren (Tibialis anticus und Peroneus tertius und auch des Extensor digitorum) an den Periostkapsellappen auf der dorsalen Seite bei rechtwinkliger Stellung des Fußes an.

HOFFMANN [1]) hat eine von WITZEL angegebene Methode der CHOPARTschen Exartikulation mit Erhaltung der Zehen beschrieben, wobei auf dem Dorsum ein viereckiger Lappen mit den Fisteln excidiert, dann im CHOPARTschen Gelenk und vorne im Metatarsophalangeal-Gelenk getrennt (eventuell durch den Metatarsalknochen durchgesägt) und die Zehen mit der Sohlenhaut erhalten werden. Letztere, anfänglich stark sich faltend, schrumpft rasch zusammen.

43. Amputatio intertarsea.

Als Amputatio intertarsea kann man die Operation bezeichnen, bei welcher nach Exartikulation noch die Gelenkflächen von Talus und Calcaneus abgesägt werden wegen zu spärlicher Hautbedeckung für einen Chopart. Weil die Fußgelenkkapsel dabei uneröffnet bleiben kann (sie geht bis zu 1 cm an den Rand des Taluskopfes heran), so erzielt man noch einen beweglichen Fuß.

44. Exarticulatio sub talo (TEXTOR, MALGAIGNE) (Fig. 215).

Rakettschnitt horizontal unter der Spitze des Malleolus externus beginnend, nach dem Dorsum zu und, sobald er an der CHOPARTschen

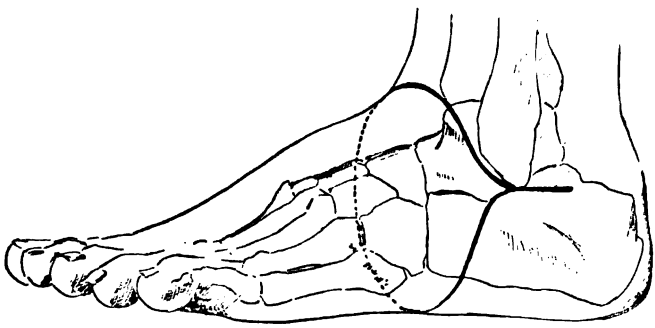

Fig. 215. Exarticulatio subtalica (TEXTOR, MALGAIGNE).

Linie angelangt ist (diese ist wie oben durch die Tuberositas navicularis genau markiert), in der CHOPARTschen Linie auf der medialen

1) Deutsche med. Wochenschr., Jan. 1899.

Seite senkrecht herab zur Planta, um auf der lateralen Seite in den Anfangsschnitt einzumünden. Der Schnitt stimmt ziemlich mit demjenigen von PERRIN und CHAUVEL und ist nahe verwandt dem inneren Plantarlappen FARABOEUFs.

Eröffnung des CHOPARTschen Gelenkes zwischen Taluskopf und Naviculare von oben. Dann wendet man, ohne tiefer ins CHOPARTsche Gelenk einzugehen, das schmale Messer sofort auf- und rückwärts unter den Taluskopf, um das starke Ligamentum interosseum talocalcaneum im Sinus tarsi zu trennen, und schält nun zuerst an der oberen, äußeren und unteren Fläche, dann erst innen und zuletzt hinten den Calcaneus aus. Auf der medialen Seite ist die schwierigste Stelle das weit hinaufragende Sustentaculum tali.

Bei mangelhafter Hautbedeckung wird das Caput tali abgesägt. Der Talus paßt sehr gut in die Fersenkappe hinein. Der Stumpf ist vorzüglich tragfähig.

45. Amputatio subtalica osteoplastica.

Von HANCOCK gemacht durch Ansetzen des abgesägten Tuber calcanei an die abgesägte Unterfläche des Talus. Indikation dazu liegt nur ganz ausnahmsweise vor.

Auch SSABANEJEFF hat neuerdings eine osteoplastische Amputatio sub talo angegeben.

46. Exarticulatio pedis (SYME) (Fig. 216—220).

Die totale Entfernung des Fußes im Fußgelenk ist von SYME mit einem aus der Fersenhaut gebildeten Lappen gemacht worden.

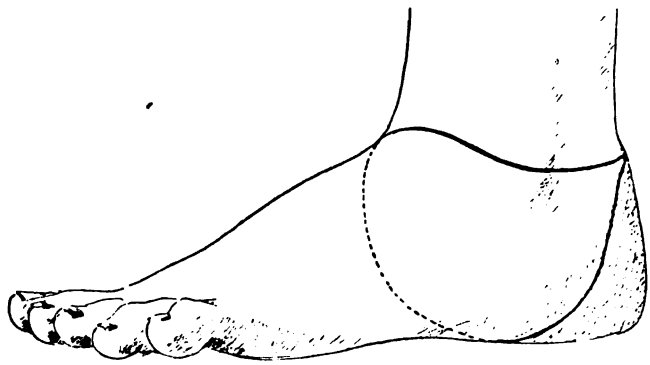

Fig. 216. Exarticulatio pedis mit medialem Lappen (Lanzettschnitt) (modifizierter SYME). Fuß von der lateralen Seite gesehen.

Diese Methode hat den Nachteil, an Stelle des ausgeschälten Tuber calcanei eine Höhle zu ergeben, welche durch nichts ausgefüllt wird.

Empfehlenswerter ist der Rakettschnitt mit Lappenbildung aus der medialen Seite, quer über der Spitze des Malleolus externus beginnend (Fig. 216). Derselbe entspricht am meisten dem von FARABOEUF empfohlenen inneren Plantarlappen und den Verfahren von ROUX und VERNEUIL. Nach TAUBER hat J. BELL schon 1885 den medialen Fersenlappen benutzt. Nach Trennung der Haut werden außen die starken Seitenbänder (Lig. fibulo-calcaneum und talo-fibularia) und die Peronealsehnen, am Rande der zurückgezogenen Haut die Strecksehnen durchschnitten, die Fußgelenkkapsel eröffnet und

Fig. 217. GUYONS wellenförmiger Schnitt zur Exarticulatio pedis.

entlang dem Calcaneus abwärts der Lappen dicht am Knochen ausgelöst. Die Malleolen werden umschnitten und schräg aufwärts abgesägt, dagegen der Knorpelüberzug der Tibia intakt belassen. PONCET hat gezeigt, daß man auch mit dorsalem Lappen einen ganz guten Stumpf erzielen kann. Noch besser ist GUYONS wellenförmiger Schnitt (Fig. 217), der, vom vorderen Umfang des Fußgelenks ausgehend, hinten bloß bis zum unteren Ende des Tuber calcanei reicht.

SAMTER hat bei ungenügender Haut das überknorpelte Ende der Tibia mit Epiphysenknorpel dadurch zu erhalten gewußt, daß er aus dem Unterschenkel einen Brückenlappen wie einen Steigbügel darüberzog und die übrigen Wunden granulieren ließ.

Fig. 218. Frontalschnitt durch das Fußgelenk nach HENLE.

Fig. 219. Exarticulatio pedis mit medialem Lappen; mediale Seite; der Schnitt auf dem Dorsum ist schon bis ins Fußgelenk geführt, die Haut und Fascienränder klaffen auseinander.

47. Amputatio pedis osteoplastica (PIROGOFF) (Fig. 221).

Die PIROGOFFsche Operation hat eine prinzipielle Bedeutung in der Lehre von den Amputationen, weil sie die erste osteoplastische Amputation darstellt. Sie datiert aus dem Jahre 1854.

Die Unterschenkelknochen werden dicht über der Knorpelfläche abgesägt und auf die Sägefläche diejenige des Tuber calcanei aufgesetzt zur Verlängerung. Die Erhaltung des Tuber calcanei hat den großen Vorteil, daß die Fersenhaut gut ernährt und die sogenannte

Fig. 220. Exarticulatio pedis mit medialem Lappen; laterale Seite. Der Schnitt hat das Fußgelenk vorne und außen eröffnet; man sieht die Rolle und die Außenfläche des Talus und die Spitze des Malleolus externus frei.

Fersenkappe ausgefüllt bleibt. Sie ist der SYMEschen Exartikulation weit vorzuziehen.

Die einfachste und sicherste Methode ist folgende: Tenotomie der Achillessehne. Schnitt auf der Höhe des einen Malleolus beginnend und in der Unterschenkelachse — bei rechtwinklig gehaltenem Fuß! — über die Ferse laufend (Steigbügelschnitt), um auf der Höhe des anderen Malleolus zu endigen. Der Schnitt wird überall kräftig bis auf die Knochen geführt und trennt innen und außen die Sehnen vollständig.

Zweiter Schnitt genau rechtwinklig zum ersten von dessen Enden direkt nach vorne, wodurch dessen vorderes Ende stark daumenbreit vor die Fußgelenklinie zu liegen kommt, bloß durch Haut und Fascie, an deren Rand die Strecksehnen getrennt werden.

Eröffnung des Talo-Cruralgelenkes von vorne, Trennung der Seitenbänder unter den Malleolen, bis der Talus bis zum hinteren Ende frei ist. Dann wird das Tuber calcanei hinter dem Talus senkrecht abgesägt, in der Ebene des Steigbügelschnittes und samt Fersenhaut nach oben geschlagen. Die Unterschenkelknochen werden um-

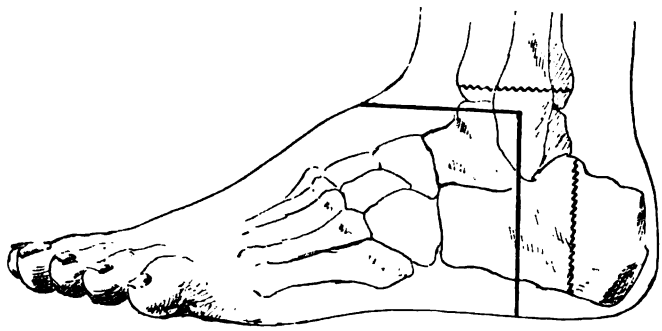

Fig. 221. Exarticulatio pedis osteoplastica (PIROGOFF).

schnitten und 1 cm über der Gelenklinie quer abgesägt. Periost zu sparen ist unnütz, weil man knöcherne Vereinigung erhält. Die Naht legt die Sägeflächen sehr exakt aufeinander. Der Gang ist später ein vorzüglicher.

Um die unserer Ansicht nach ganz zweckmäßige Drehung des Calcaneus zu vermeiden, haben viele Chirurgen den Calcaneus schräg (GÜNTHER, SEDILLOT, SCHEDE, VOLKMANN) oder horizontal (BUSK, BRUNS, PASQUIER, LEFORT) oder bogenförmig und winklig (BRUNS, BÖCKEL) abgesägt. KÜSTER setzt die LEFORTsche Methode der horizontalen Absägung des Calcaneus weit über den typischen Pirogoff, weil bei diesem die dünne Fersenhaut leicht durchgerieben werde. Wir können diesen Nachteil bloß als einen ausnahmsweisen ansehen, da unsere Patienten stets eine ganz vorzügliche Brauchbarkeit des Stumpfes aufwiesen. Es kommt alles auf die Art der Ausführung an.

KÜSTER schlägt vor, gar nicht abzusägen, sondern mit dem Fuß zugleich bloß den Talus zu exartikulieren und den Unterschenkel direkt auf den Calcaneus aufzusetzen, eine Methode, die man als Exarticulatio intercruro-calcanea bezeichnen könnte: Unterer Konvexschnitt von 1 cm unterhalb der Malleolen bis vor die Tuberositas metatarsi quinti und etwas kürzerer dorsaler Konvexschnitt dazu über das Talo-Naviculargelenk und Auslösen des Talus.

Die Vorderfläche des Calcaneus wird durch den Lappen von unten gedeckt. Ausführung schwierig.

Für horizontale Absägung empfiehlt sich der Lanzettschnitt (ähnlich Fig. 215), horizontal unter der Spitze des Malleolus externus beginnend. Durch diesen horizontalen Schnitt wird für die Absägung Raum gewonnen. TAUBER macht mit der bei der SYMEschen Exartikulation geschilderten Methode des medialen Lappens eine weitere Modifikation des Pirogoff, indem er, statt den medialen Lappen als Weichteillappen vom Calcaneus loszulösen, letzteren Knochen in sagittaler Ebene durchsägt und die mediale Hälfte auf die abgesägten Unterschenkelknochen auflegt. Vergl. den Schnitt für die TAUBERsche Methode in voriger Nummer.

Alle diese Modifikationen haben gegenüber der erst geschilderten Methode den Nachteil, daß ein Teil der Narbe näher an die Unterfläche des Fußes zu liegen kommt, und die alte PIROGOFFsche Methode ist schon aus dem Grunde immer noch die beste, weil das Tuber am öftesten gesund ist bei diffusen Gelenktuberkulosen und Verletzungen.

f) Unterschenkelamputationen.

48. Amputatio cruris (Fig. 222—227).

Bei Besprechung der Amputationen im allgemeinen und bei der Frage der Herstellung tragfähiger Stümpfe auch für die Diaphysen der unteren Extremität haben wir uns über die beste Art der Unterschenkelamputationen ausgesprochen. Sie entspricht völlig der dort geschilderten Methode der aperiostalen Amputation mit Schrägschnitt, welche in jeder Höhe anzuwenden ist.

Fig. 222 und 223 zeigen die Schnittführung in den verschiedenen Höhen. Die Verlängerung ist stets (wo nicht besondere Gründe eine Abweichung erfordern) auf der Vorderfläche. Ueber dem Fußgelenk wird bloß ein (vorderer) Haut-Fascienlappen abgelöst, und auch weiter oben kann ein großer Teil des Lappens bloß aus Haut und Fascie bestehen, weil auf der Innenfläche der Tibia keine Muskulatur liegt.

Aus diesem Grunde, und um nicht das Gewicht des Lappens gerade auf der Spina tibiae aufruhen zu lassen, verlegt man die längste Stelle des Schrägschnittes im mittleren Drittel des Unterschenkels nach vorne außen. Auch FARABOEUF spricht sich für den vorderen äußeren Lappen aus.

Nach Loslösung des Lappens bis zum oberen Ende des Schnittes wird die noch nicht getrennte Muskulatur quer durchschnitten. Im Spatium interosseum muß man besonders sorgfältig sein, das Messer ganz quer zu führen, um die Gefäße nicht längs zu schlitzen. Nach zirkulärer Trennung des Periostes wird dieses 1 cm weit abwärts

geschoben und der Knochen abgesägt, so daß er so weit entblößt vorragt. Die scharfen Kanten des Knochens, zumal die vordere Kante, werden abgerundet, die Fibula stets 1—2 cm höher getrennt, als die Tibia, damit sie sich nicht in die Weichteile einbohrt.

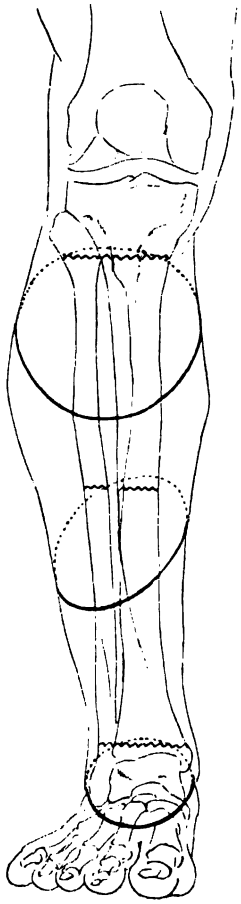

Fig. 223.
Amputatio cruris { alta, media, intra-malleolaris.

Am oberen und unteren Ende im Bereich der Epiphysen und Metaphysen wird der Sägeschnitt von vorneherein bogenförmig geführt, wie Fig. 222 andeutet; auch hier werden die seitlichen Kanten noch abgerundet mit schneidender Zange. An den Epiphysenenden, wo keine Muskeln erhältlich sind, kommt die Fascie direkt auf die Sägefläche zu liegen, und so wird der Haut darüber die Beweglichkeit gesichert. Weiter aufwärts kann man nach WILMS die letztere sehr gut sichern durch Auflagerung der Achillessehne auf den Knochenstumpf. Wir erwähnen bloß noch, daß OLLIER und KUMMER die Fersenhaut zur Bedeckung benutzten, um tragfähige Stümpfe zu erzielen, letzterer, nachdem er sie durch Granulierenlassen zur Schrumpfung gebracht hatte.

Es ist hier der Ort, eine Schilderung zu geben der osteoplastischen Methode,

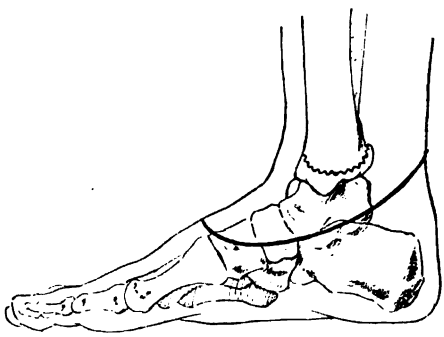

Fig. 222. Amputatio intramalleolaris.

welche gute Stümpfe gibt, aber weniger einfach auszuführen ist, als die aperiostale Methode.

Wir haben im allgemeinen Teil gezeigt, daß BIER zuerst ein kompliziertes Verfahren benutzt hat, während LANZ und GLEICH auf die jetzt übliche einfache Methode aufmerksam machten. Im großen und ganzen stimmen wir STORPS und BUNGES Schilderung des von EISELSBERG geübten Verfahrens bei, doch mit einigen Modifikationen.

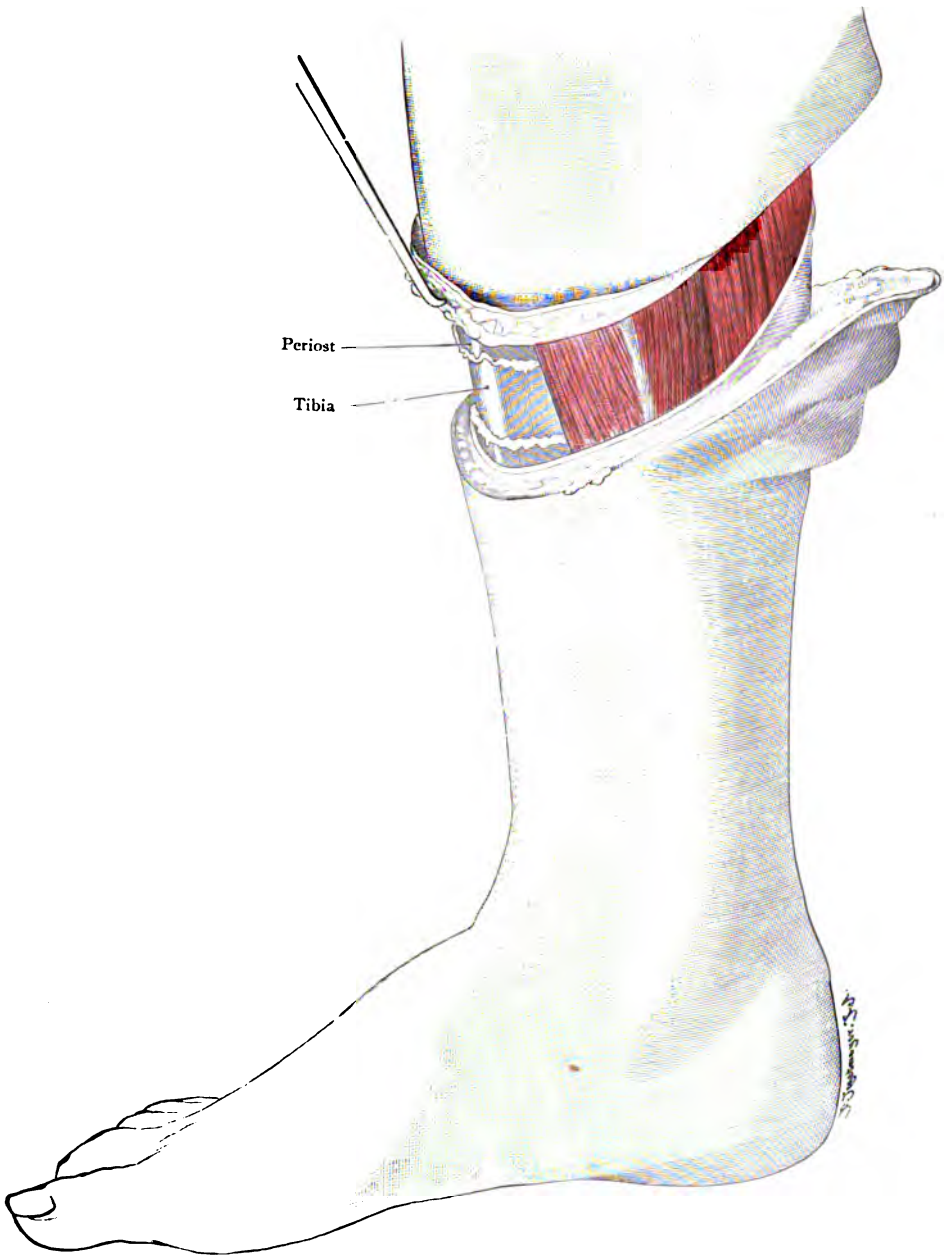

Fig. 224. Osteoplastische Unterschenkelamputation. Der Schrägschnitt durch Haut und Fascie, die sich zurückgezogen haben, ist gemacht und das Periost der Tibia gespalten und etwas heraufgeschoben.

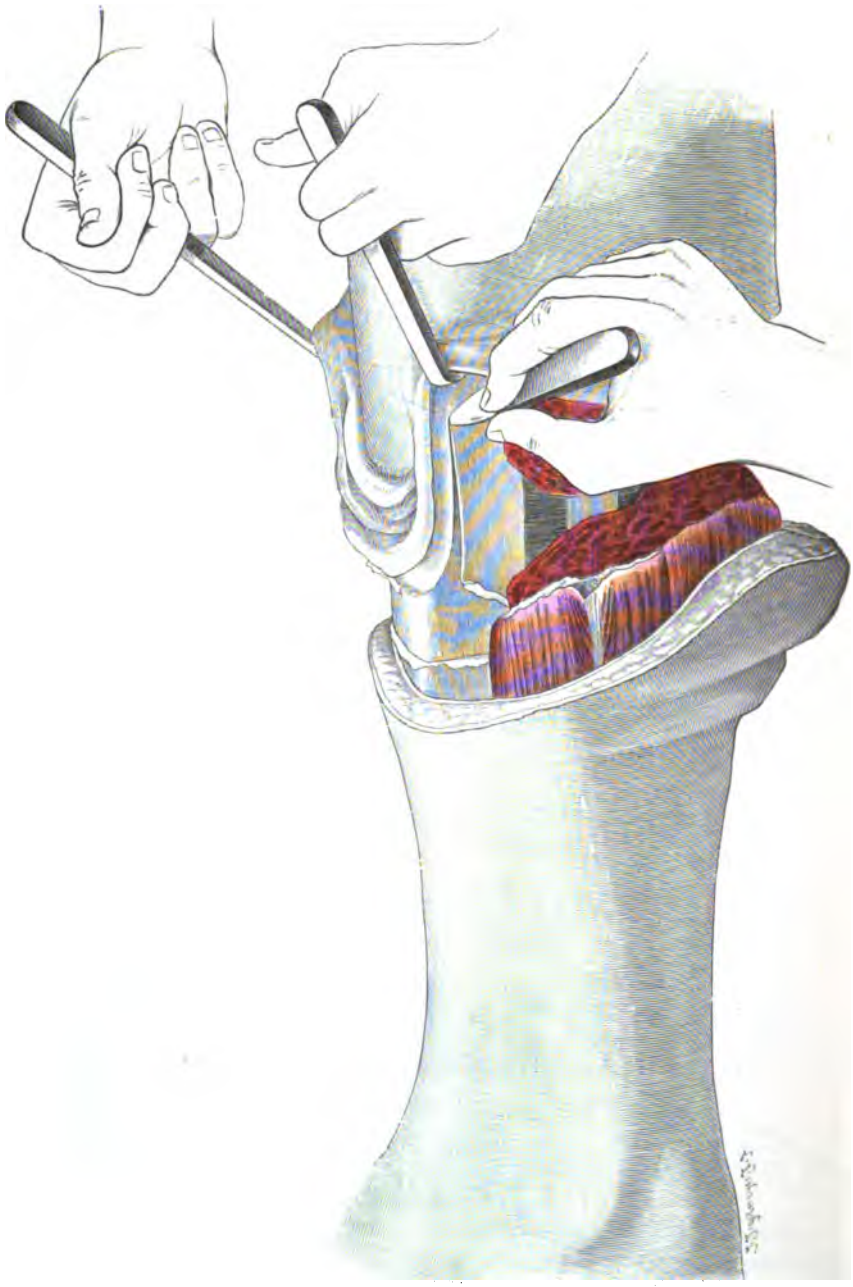

Fig. 225. Osteoplastische Unterschenkelamputation. Die Muskeln sind quer durchschnitten, die Hautränder emporgehalten, der Schnitt durch das Periost bezeichnet die Sägelinie.

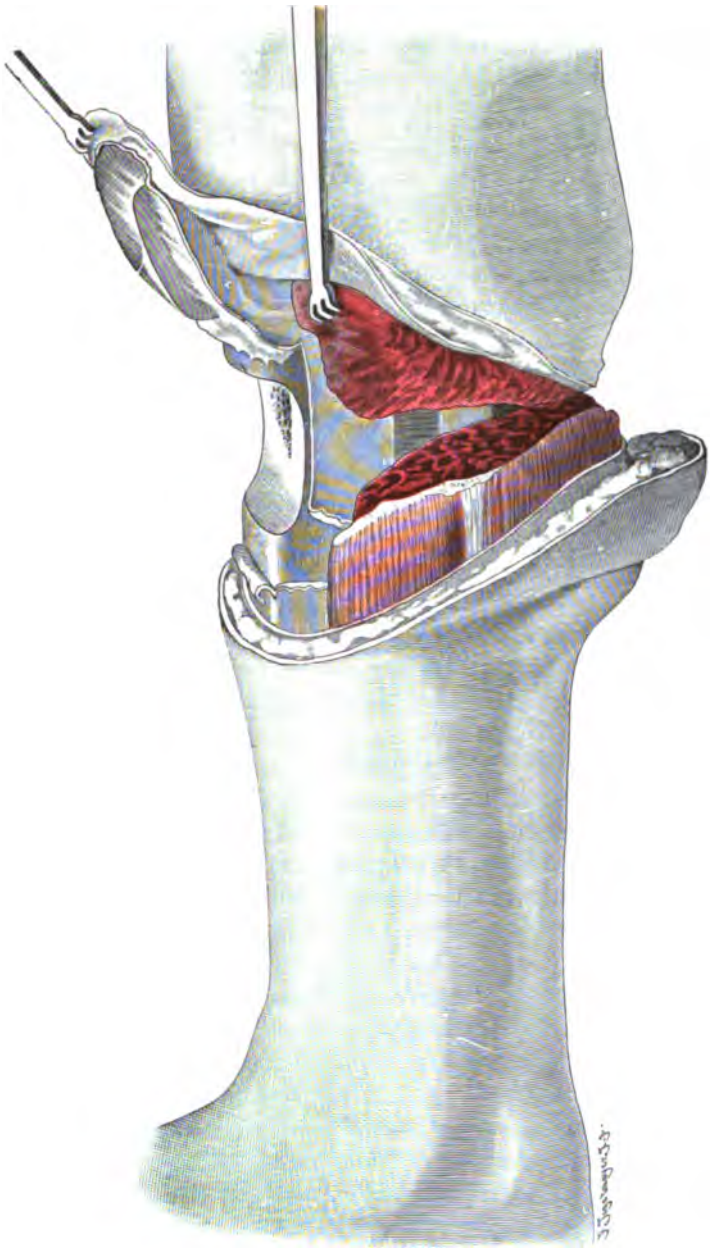

Fig. 226. Osteoplastische Unterschenkelamputation. Haut-Periost-Knochenlappen aufwärts geschlagen, das Periost an der Basis des Lappens etwas nach oben geschoben.

BUNGE schildert das sehr einfache Verfahren folgendermaßen: Man bildet einen vorderen inneren Lappen mit Mitte auf der Tibiainnenfläche und löst den Hautlappen nach oben los, schneidet das Periost quer seitlich 3 mm hinter der vorderen und hinteren medialen Tibiakante durch, schiebt es etwas nach oben, sägt an der entblößten Stelle einen Knochenkeil aus, um das Sägeblatt bequem parallel zur Innenfläche der Tibia ansetzen und dieser entsprechend eine Knochenscheibe absägen zu können. Die Scheibe wird mit einem Elevatorium herausgebrochen und an der Basis das den Stiel bildende Periost noch etwas zurückgeschoben, dann die Weichteile zirkulär durchschnitten und die Knochen durchsägt, der Knochendeckel mit Periostnähten auf die Tibiasägefläche befestigt.

Da die Erhaltung der Corticalis in einzelnen mit dem Periost zusammenhängenden Stücken genügt, so kann man dem von STORP formulierten Verlangen in einfacher Weise gerecht werden, den Periost-Knochenlappen mit der Haut in Zusammenhang zu lassen, wenn man den Periost-Knochenlappen mit dem Meißel parallel der Tibiainnenfläche abmeißelt und mit Haut und Periost nach oben zurückschlägt, unter Zurückschieben des Periosts seitlich und hinten an der Tibia und rings um die Fibula.

Die Erhaltung des Zusammenhanges mit der Haut ist aber auch sonst nicht schwierig und deshalb wünschenswert, weil bei Ablösung der Haut doch mehrfach Nekrose eingetreten ist. Unsere Figg. 224 bis 226 zeigen, wie wir vorgehen um die Haut im Zusammenhang zu erhalten und doch die Säge für die Lappenbildung zu benutzen, da der Meißel zu viel Splitterung macht. Die Mitbedeckung der Fibula ist unnütz, sobald man dafür sorgt, daß diese nicht vorsteht, resp. daß sie höher abgesägt wird. Wir machen den Schrägschnitt durch Haut und Fascie (Fig. 224), lösen aber die Haut nur soweit ab, als nötig, um die Muskulatur quer bis auf den Knochen zu durchschneiden. Dann wird die Haut über die Tibia mit Haken emporgehoben, um nach Fig. 225 den Periostlappen für den Sägeschnitt vorzuzeichnen, welcher mit der Säge konvex gebildet wird (Fig. 226). Dann wird erst die Fibula höher oben abgesägt und zuletzt die Tibia konvex durchgesägt, so daß der Lappen darauf paßt.

Wir erwähnen bloß noch die verschiedene Behandlung der dicken Muskelmassen der Wade. Während TREVES nach HEY und LEE dieselben zu einem hinteren Hautmuskellappen benutzt, welcher, im Falle man bloß die große Wadenmuskeln dazu nimmt, eine recht glatte Wundfläche gibt — suchen TEALE und BRUNS die Wundfläche zu verkleinern, indem sie ganze oder halbe Zirkelschnitte mit einem Längsschnitt bis auf den Knochen kombinieren.

TEALE schneidet einen großen vorderen und kleinen hinteren viereckigen Lappen, BRUNS macht die alte CELSUSsche Methode

mit zweizeitigem Zirkelschnitt und subperiostaler Ausschälung des Knochens. Wir haben schon in der allgemeinen Besprechung der Amputationsmethoden hervorgehoben, daß für Stellen dicker Muskelmassen der dort geschilderte Rakettschnitt oder Doppellappenschnitt passende Verwertung finden kann.

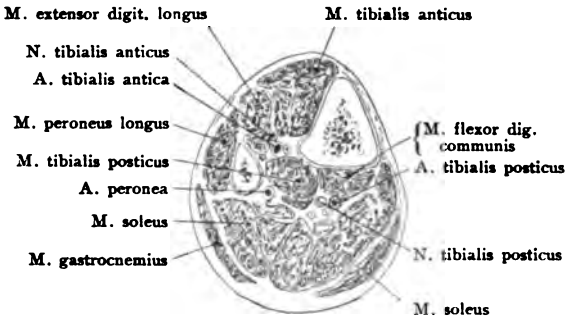

Fig. 227. Querschnitt des Unterschenkels über der Mitte, nach Photogramm.

In der ganzen Länge des Unterschenkels sind von Gefäßen die Arteria (und Vena) tibialis antica (auf dem Lig. interosseum) und die A. tibialis postica auf den tiefen Wadenmuskeln, in den unteren zwei Dritteln die Arteria peronea zu unterbinden an der Rückfläche der Fibula.

h) Amputationen am Knie.

Amputationen im Bereiche des Kniegelenkes.

Wie für die anderen Gelenksgegenden, gilt auch für das Kniegelenk, daß man selbst eine höchstmögliche Amputation des Unterschenkels der Absetzung im Gelenk vorzuziehen hat, solange die Sehnenansätze am oberen Ende der Tibia und Fibula sich erhalten lassen. Man vergleiche den schönen Stumpf Fig. 205 bei Besprechung der Erzielung tragfähiger Stümpfe. Ohne das letztere hat allerdings die hohe Amputation keinen Sinn. Ein zweiter maßgebender Punkt zur Entscheidung gegenüber den zahlreichen Operationsmethoden ist die Frage, ob das Gelenk selbst gesund oder krank ist. SSABANEJEFF hat gezeigt, daß selbst bei krankem Gelenk noch eine Art hoher Unterschenkelamputation ausführbar bleibt ohne Beschränkung der Indikation, die kranke Synovialis zu entfernen. Nach Berücksichtigung dieser beiden Hauptpunkte verdienen alle diejenigen Methoden den Vorzug, welche einen tragfähigen Stumpf garantieren. Nach diesen Prinzipien besprechen wir die verschiedenen Methoden.

Die Frage, ob bei gesundem Gelenk es vorteilhaft ist, die Gelenkkapsel zu erhalten, ist noch nicht entschieden. Ebensowenig

die Frage nach Vor- und Nachteil der Erhaltung der Patella. Letztere ist für Fixation der Prothese jedenfalls bequem.

Angesichts der relativ geringen Muskelmassen im Bereich des Kniegelenks ergibt sich ganz von selbst die Bildung bloßer Haut-Fascienlappen, auf der Vorderfläche wenigstens, und es ist der Schrägschnitt jeder Lappenbildung vorzuziehen wegen der starken Entwickelung der Femurcondylen; letztere verlangt namentlich Rücksicht auf genügende zeitliche Hautbedeckung.

49. Exarticulatio genu (Fig. 228 und 229).

Die Exarticulatio genu wird gemacht, wenn das Kniegelenk noch gesund ist, während man bei Vereiterung desselben die Amputation höher oben machen muß. Die Erhaltung der Gelenkkapsel samt Synovialis hat nach SOCIN den Vorteil, eine gut bewegliche Bedeckung für den Stumpf zu schaffen, allein diese ist auch bei Haut-Fascienlappen bei Asepsis leicht zu erzielen. Bei der großen Breite und Dicke der Condylen muß ganz besonders genügende Haut an den Seiten gespart werden. Hierzu ist der Schrägschnitt geeigneter, als alle Lappenmethoden. Er gibt bei aseptischem Verlauf vorzüglichen Stumpf.

α) Mit Erhaltung von Kapsel und Patella.

Schrägschnitt mit Lappen vorne, analog dem elliptischen Schnitte von BAUDENS, hinten in der Gelenklinie beginnend, vorne 4 Finger

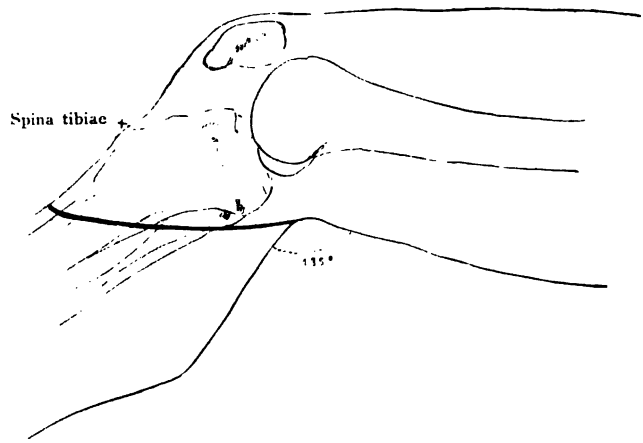

Fig. 228. Exarticulatio genu.

breit unterhalb der Spina tibiae endigend. Hält man den Unterschenkel halb gebeugt (135° gegen den Oberschenkel), so fällt die Schnittrichtung in die verlängerte Oberschenkelachse (Fig. 228). Haut mit Fascie wird zurückpräpariert bis zum Ansatz des Lig. patellae an der Tibia, der Kapsel (mit Menisken) und der Seitenliga-

mente vorne und seitlich an der Tibia. Hier werden Kapsel und Ligamente dicht am Knochen gelöst, dann entlang der Eminentia intercondyloidea der Tibia die Ligamenta cruciata abgetrennt, die hintere Kapselwand längs der Tibia durchschnitten und die Operation mittelst Querschnitts durch die hinteren Weichteile von hinten her vollendet.

Die Hauptgefäße sind Arteria und Vena poplitea. An größeren Aesten kommen die A. articularis genu suprema und die übrigen Art. articulares, sowie Muskeläste der Gastrocnemii zur Unterbindung. Nervus tibialis und peroneus werden vorgezogen und hoch oben reseziert.

Bei Erhaltung des Gelenkcavum ist es nötig, beiderseits neben der Patella je einen Drain durch eigene Oeffnung auf- und abwärts in dasselbe einzuführen, um angesammelte blutige Gelenkflüssigkeit zu entleeren. Dann kann die Hauptwunde ganz geschlossen werden.

β) Mit Entfernung von Kapsel und Patella.

Schrägschnitt wie oben. Fascienlappen wird bis über die Patella losgelöst, hier die Quadricepssehne und Ansätze der Vasti an der Patella durchschnitten und der Quadricepsbeutel von außen her aufwärts frei präpariert und dann von der Vorderfläche des Femur losgelöst und vom Knorpelrand abgeschnitten. Die Lig. cruciata werden am Femur, die Lig. lateralia unter den Epicondylen durchschnitten und die hintere Kapsel entfernt, dann Schnitt von außen durch die Weichteile der Kniekehle.

Die Bildung eines vorderen Lappens ist weniger gut, als der Schrägschnitt; dagegen rühmt TREVES 2 seitliche Lappen nach

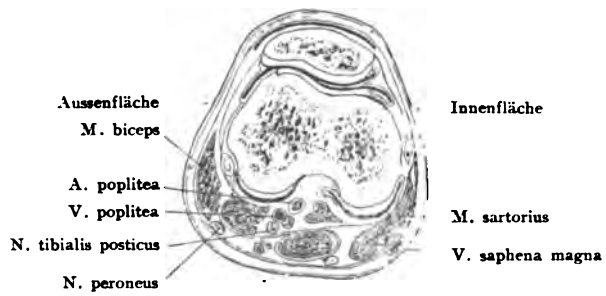

Fig. 229. Querschnitt durch das untere Femurende und Kniegelenk (nach BRAUNE).

STEPHEN SMITH, bloß aus Haut und Fascie bestehend, und diese Operation wird auch von anderen Chirurgen besonders geschätzt. Allein sie gibt eine Hautnarbe unten auf dem Stumpf, während bei unserem Schrägschnitt die Narbe ganz auf die Rückseite fällt, noch viel mehr als bei Zirkelschnitt.

MILLER macht nämlich bei vollkommen gestrecktem Knie einen zirkulären Schnitt quer $2^1/_2$ Zoll unter den Condylen und behauptet, die Weichteile ziehen sich auf der Beugeseite so weit zurück, daß bloß der Lappen auf der Streckseite abgelöst zu werden braucht und eine hintere Narbe resultiert.

BIER erklärt die Exarticulatio genu für ein ausgezeichnetes Verfahren zur Erzielung eines tragfähigen Stumpfes, weil jede Knochennarbe vermieden wird. Wo Haut genug vorhanden, ist sie demnach jedem Amputationsverfahren vorzuziehen. Aber gerade deshalb sind auch alle Methoden minderwertig, welche Narben auf der Belastungsfläche des Stumpfes ergeben. Natürlich kann man auch gelegentlich einen hinteren Schrägschnitt machen, falls vorne die Haut fehlt.

i) Oberschenkelamputationen.

Dieselben gehören zu den relativ häufigsten Amputationen bei Verletzungen (komplizierten Frakturen und Zermalmungen), bei Gangrän, bei Erkrankungen und Vereiterungen des Kniegelenks. Die Indikationen für die Wahl der Methode stellen sich je nach Höhe verschieden: *Am unteren Drittel* ist die Muskulatur spärlich. Hier sind deshalb die Bedeckungen mit *Haut-Fascienlappen* die Regel, und da Epi- und Metaphysenschnitte zu bedecken sind, so kann man bei Abrundung mittelst genannter Bedeckung ganz vorzüglich tragfähige Stümpfe herstellen, sobald man den *Schrägschnitt* anwendet, dadurch die Narbe ganz nach hinten verlegt und die Haut beweglich erhält durch Belag der Sägefläche mit der Fascienschicht. In dieser Hinsicht liegen die Verhältnisse ähnlich wie bei der Exartikulation im Kniegelenk.

In der Mitte des Oberschenkels darf man auch noch auf einen tragfähigen Stumpf ausgehen. Es sind daher auch hier die Schnitte, welche die Narbe auf den Stumpf legen, im allgemeinen zu vermeiden, so der Zirkelschnitt und die Methoden gleich langer Lappen, dagegen sind *große einseitige Lappen* sehr zweckmäßig, *speziell der vordere*, weil der Schrägschnitt schwieriger anzuwenden ist, da das Glied aufwärts konisch sich stark verdickt. Hier ist es auch geraten, wir wir nach V. BRUNS' Empfehlung schon für die Amputation in der muskelreichen Mitte des Unterschenkels empfohlen haben, zur Vereinfachung der Muskelschnitte nach Art des alten CELSUSschen Verfahrens, *die Muskeln mit Zirkelschnitt in einer Ebene glatt zu trennen* und einen bloßen Haut-Fascienlappen überzulegen über die große Muskelschnittfläche. Ist die Muskulatur atrophisch, so ist es nötig, einen vorderen Haut-Fascien-Muskellappen zu bilden aus der ganzen Dicke des Quadriceps.

Verzichtet man auf tragfähigen Stumpf, wenn man die Prothese am Becken festmachen muß, so treten auch die einfachen Methoden des alten CELSUS (zweizeitiger Zirkelschnitt durch Haut-

Fig. 230. Fig. 231.

Fig. 230. Die Figur zeigt den empfehlenswerten Lappenschnitt für das untere Drittel und die ebenfalls sehr gute Rakettmethode für das obere Drittel des Oberschenkels.

Fig. 231. Die Figur zeigt den typischen Schrägschnitt vorne und etwas median für die Amputationen im unteren Drittel, die Lanzettmethoden für Mitte und oberes Ende, wenn man auf tragfähige Stümpfe verzichtet und zu Gunsten einfacher Wundverhältnisse bloß die Beweglichkeit des Stumpfes sichern will.

Fig. 232. Querschnitt durch den Oberschenkel (nach Photogramm eines Gefrierdurchschnittes von AEBY).

Fig. 232.

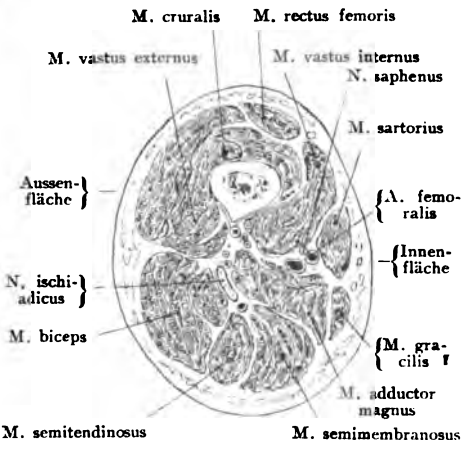

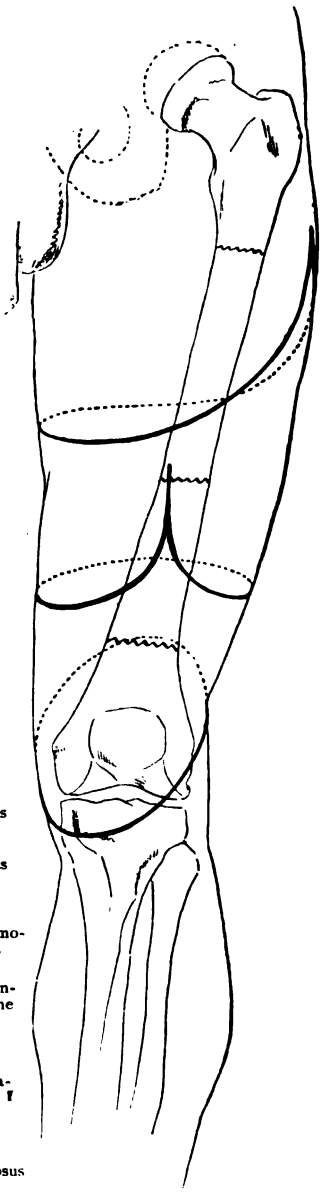

Fascie, dann durch die Muskeln und subperiostale Auslösung des Knochens bis zur Absägungsstelle) in ihr Recht, ebenso die vielfach beliebten, speziell von ESMARCH empfohlenen gleich langen

Seitenlappen, weil diese Methoden sehr glatte Wunden, guten Abfluß, einfache Wundverhältnisse schaffen, z. B. in Kriegsverhältnissen und bei Unsicherheit der Wundbehandlung.

Gegen das obere Ende hin ändern sich die Verhältnisse wieder insofern, als von einer direkten Stütze auf der Prothese aus technischen Gründen nicht mehr die Rede ist, also auf tragfähigen Stumpf verzichtet wird, um so mehr aber gesucht werden muß, demselben eine kräftige Beweglichkeit zu sichern.

Da ist die Lage der Hautnarbe nicht mehr maßgebend, sondern die Erhaltung der Muskeln und Weichteile mit dem Minimum von Schädigung. Hier leistet, wie schon in der Besprechung der Amputationsmethoden im allgemeinen hervorgehoben, der Rakettschnitt und seine Modifikationen (speziell Lanzettschnitt) das Beste, d. h. die Kombination von Zirkel- oder kurzem Schrägschnitt mit einseitigem Längsschnitt. Letztere spaltet am hinteren Rande des Vastus externus Haut und Fascie bis auf den Knochen, macht diesen subperiostal frei, schneidet ihn oben nach NEUDÖRFFER (event. mit GIGLI-Säge) durch, schält ihn abwärts aus und fügt unter starkem Aufwärtsziehen der Haut einen einzeitigen Zirkelschnitt am unteren Ende hinzu (etwas über die Hälfte des größten Durchmessers von der Sägefläche abwärts).

50. Amputatio femoris diacondylica (CARDEN und BUCHANAN) (Fig. 233).

BUCHANAN trägt bei der Amputation am unteren Femurende bei Kindern die Condylen einfach in der Epiphysenlinie ab.

CARDEN sägt die Condylen in ihrer größten Breite bogenförmig ab und erhält auf diese Weise einen vorzüglichen Stumpf, der die Belastung sehr gut verträgt. Die Amputatio diacondylica tritt an Stelle der Exarticulatio genu, wenn das Gelenk krank ist und daher die Excision der Synovialis wünschenswert erscheint. Diese Indikation bedingt eine veränderte Art der Ausführung.

Wie in der allgemeinen Besprechung hervorgehoben, ist auch hier der nach vorne verlängerte Schrägschnitt vorzüglich geeignet, den Stumpf mit narbenloser Haut zu bedecken. Er beginnt an der Rückfläche in der Höhe der Epicondylen und geht breit nach vorne bis unter die Spina tibiae.

Die Haut samt Fascie wird nach oben zurückpräpariert bis über die Patella herauf, hier der Quadriceps bis auf die Gelenksynovialis durchschnitten und letztere unter demselben ohne Eröffnung des Gelenkes bis an ihren oberen Rand freigelegt, auf dem Knochen abwärts bis unter die Epicondylen des Femur abgelöst. Dann wird oberhalb des Knorpelrandes ein nach unten konvexer Bogen-

schnitt gemacht, welcher, unter den Epicondylen durchgehend, die Ansätze der beiden Seitenligamente trennt und über der Ansatzstelle der Synovialis auf der Rückseite oberhalb der Condylen quer endigt. In dieser Linie wird die untere Femurepiphyse in nach unten konvexem Bogen abgesägt und die hinteren Weichteile von hinten her glatt durchschnitten.

Die Stümpfe, welche ich nach Amputatio diacondylica gesehen habe (mein Lehrer LÜCKE hatte eine Vorliebe für dieses Verfahren),

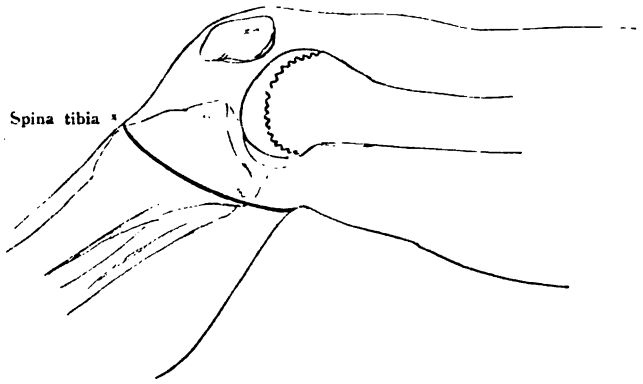

Fig. 233. Amputatio diacondylica (CARDEN).

nach beschriebener Methode gebildet, waren stets in ausgezeichneter Weise tragfähig und schmerzlos [1]), obschon hier eine Knochennarbe nach unten gerichtet war; die Haut war allerdings stets sehr gut beweglich über dem Stumpf, weil die Fascie in ganzer Breite auf die Sägefläche gelegt wurde, und die Hautnarbe lag ganz auf der Rückfläche.

51. Amputatio femoris diacondylica osteoplastica (SSABANEJEFF).

SSABANEJEEF hat eine osteoplastische Form der Amputatio diacondylica angegeben, bei welcher mit dem vorderen Hautlappen ein abgesägtes Stück der vorderen Tibiafläche erhalten wird. Nachdem die Haut und Fascie durchschnitten und bloß mit der Hand zurückgezogen sind, wird am Hautrande die Säge eingesetzt und ein schräger, besser leicht konkaver Sägeschnitt bis zum hinteren Gelenkrand der Tibia nach Fig. 234 geführt, welcher von der Tibia eine flache Knochenpyramide abhebt. Dieser Haut-Knochenlappen wird nach Lösung der Kapsel und Bänder seitlich nach oben

1) Ich muß das ganz ausdrücklich gegen BIER hervorheben, welcher die CARDENsche Operation mißbilligt. Ich habe eine nicht kleine Zahl ganz vorzüglich belastungsfähiger Stümpfe gesehen. Die abfällige Kritik muß an der verschiedenen Ausführung und Nachbehandlung liegen.

geschlagen, wie bei der eben geschilderten Amputatio diacondylica. Nun wird in der Linie, welche Fig. 234 andeutet, durch die Femurcondylen (nach Periosttrennung) ein von oben vorn nach hinten unten gehender Sägeschnitt geführt und zuletzt in der Gelenklinie von hinten her die Weichteile quer durchschnitten.

So kommt nicht nur die druckgewohnte Haut, sondern auch die unter dieser liegende druckgewohnte Vorderfläche der Tibia auf das

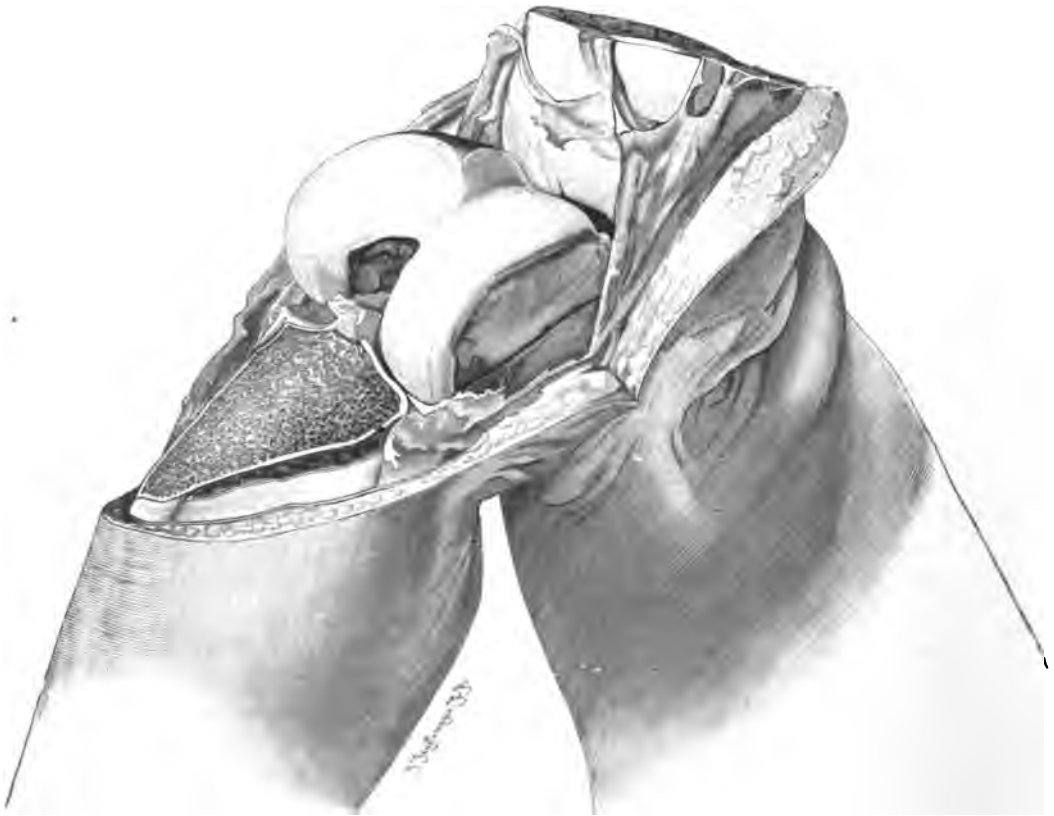

Fig. 234. Amputatio diacondylica osteoplastica (SSABANEJEFF). Schrägschnitt durch Haut und Fascie wie bei CARDENS Operation (Fig. 233). Die Tibia ist schräg rückaufwärts bis zum Fibulaköpfchen durchsägt und der Knochenhautlappen nach oben zurückgeschlagen; die in gleicher Richtung liegende Sägerichtung durch die Femurcondylen ist angegeben.

Stumpfende zu liegen und geben eine gute Stütze; sowohl die Kapsel als die Sehnenansätze des Sartorius, Gracilis und zum Teil auch des Biceps femoris werden erhalten. DJELITZYN hat entgegen SSABANEJEFFs senkrechter Absägung die schräge empfohlen. Endlich hat ABRASHANOW mit einem hinteren Unterschenkellappen die hintere

Hälfte der Tibiakondylen an die horizontal und frontal abgesägten Femur- und Patellaflächen angefügt.

Alle diese Methoden passen, wenn einzelne Knochenteile wegen herdförmiger Erkrankung mitentfernt werden sollen. WÖLFLER hat nach HILGENREINER die Methoden am Lebenden geprüft und fand die Tragfähigkeit des Stumpfes günstig auf Dauer. Ein überlebender Fall von ABRASHANOWS Operation ergab ebenfalls gute Tragfähigkeit.

52. Amputatio supracondylica femoris.

Die Amputatio supracondylica tritt an Stelle der Amputatio diacondylica, wenn für letztere nicht die genügende Haut gewonnen werden kann. Sie wird mit Schrägschnitt von der vorderen medialen Seite ausgeführt (vergl. Fig. 231), weil die Adduktoren den Schenkel nach vorne innen ziehen und daher bei rein vorderem Schnitt der Knochen zu sehr in den inneren Winkel der Wunde andrängt. Die Methode von SPENCE, modifiziert von FARABOEUF, mit großem vorderen und kleinem hinteren Lappen, vergl. Fig. 230, (besser bloß in Form eines Konvexschnittes) ist besonders beliebt bei vielen Chirurgen. Wir legen auch für diese Methode den vorderen Lappen etwas auf die mediale Seite.

Man kann bei der Amputation über den Condylen leicht durch bogenförmige Absägung und Abrundung der Kanten einen guten tragfähigen Stumpf erzielen. Traut man der Haut-, d. h. den bloßen Haut-Fascienlappen wegen Verwachsung, Infiltration, schlechter Ernährung nicht, so ist es gut, nach WILMS den Lappen nur bis über die Patella abzulösen, hier quer die Quadricepssehne am oberen Rande durchzuschneiden und den Lappen schräg aufwärts durch die Vasti weiter zu bilden. Die abgelöste Sehne wird auf der Sägefläche durch Vernähung mit dem hinteren Periost befestigt.

53. Amputatio femoris supracondylica osteoplastica (GRITTI) (Fig. 235 und 236).

Schrägschnitt mit oberem Ende hinten direkt über der Condylenanschwellung, mit unterem Ende vorne 3 Finger breit unter der Patella, Durchtrennung des Lig. patellae schräg, so daß man noch einen Stumpf desselben zur Naht erhält. Eröffnung des Gelenks und Lösung der Kapsel schräg aufwärts im Zusammenhang mit dem Haut-Fascienlappen bis über die Condylen, wo das Periost rings in querer Linie umschnitten wird und 2 cm hoch aufwärts abgehoben bis zu der Sägestelle. Das Femur wird durch die Metaphyse oberhalb der Condylen quer oder, wie uns zweckmäßiger erscheint, leicht bogenförmig durchsägt. Die Patella wird der Fläche nach durchsägt umgekehrt bogenförmig wie das Femur, so daß ihre Knorpel-

bedeckung entfernt wird und die Sägefläche samt dem Weichteillappen auf Schnitt- und Sägefläche des Femur aufgesetzt. Der Rand der Patella wird mit Nähten an das Periost des Femur, event. an tiefe Fascienteile fixiert.

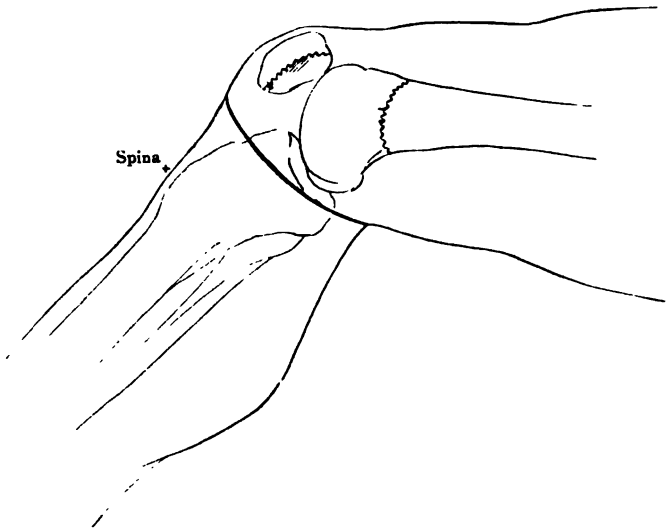

Fig. 235. Amputatio supracondylica osteoplastica (GRITTI).

BALACESCU [1]) ist für die GRITTIsche Operation sehr begeistert wegen der guten, idealen Stumpfform. Er fand bei 111 Fällen in der Literatur bloß eine Mortalität von 7,2 Proz.

Die von SILBERMARK [2]) angegebene Modifikation nach MOSETIG ist von mir schon in früheren Auflagen angegeben, bloß wird der Stumpf des Lig. patellae an die Stümpfe der Beugesehnen angenäht.

54. Amputatio femoris durch die Mitte.

Hier ist für die Wahl der Methode die Entwickelung der Muskulatur maßgebend (vergl. Fig. 230 u. 231, S. 519). Die typische Methode ist die Amputation mit Bildung eines großen vorderen (und etwas medialen) Lappens mit hinterem Konvexschnitt (vergl. Fig. 230). Bei kräftigen Muskeln wird bloß Haut mit Fascie zurückpräpariert und die Muskeln mit glattem Querschnitt durchschnitten. Bei atrophischer Haut und Muskulatur wird ein Haut-Fascien-Muskellappen aus dem Quadriceps gebildet. Die Operation ist nach den Regeln der aperiostalen Amputation (s. allgemeine Einleitung zu diesen) durchzuführen, d. h. das Periost 1—2 cm oberhalb der Sägestelle zu

1) Revista de chirurgie, Bukarest 1903, No. 11 u. 12.

2) Centralbl. f. Chir., 1904.

durchschneiden und am Stumpfende zu entfernen; der Sägeschnitt ist abzurunden mit scharfer Zange.

Nur wo man auf tragfähigen Stumpf verzichtet, sind Methoden zulässig, welche die Narbe auf den Stumpf legen, wenn dadurch die

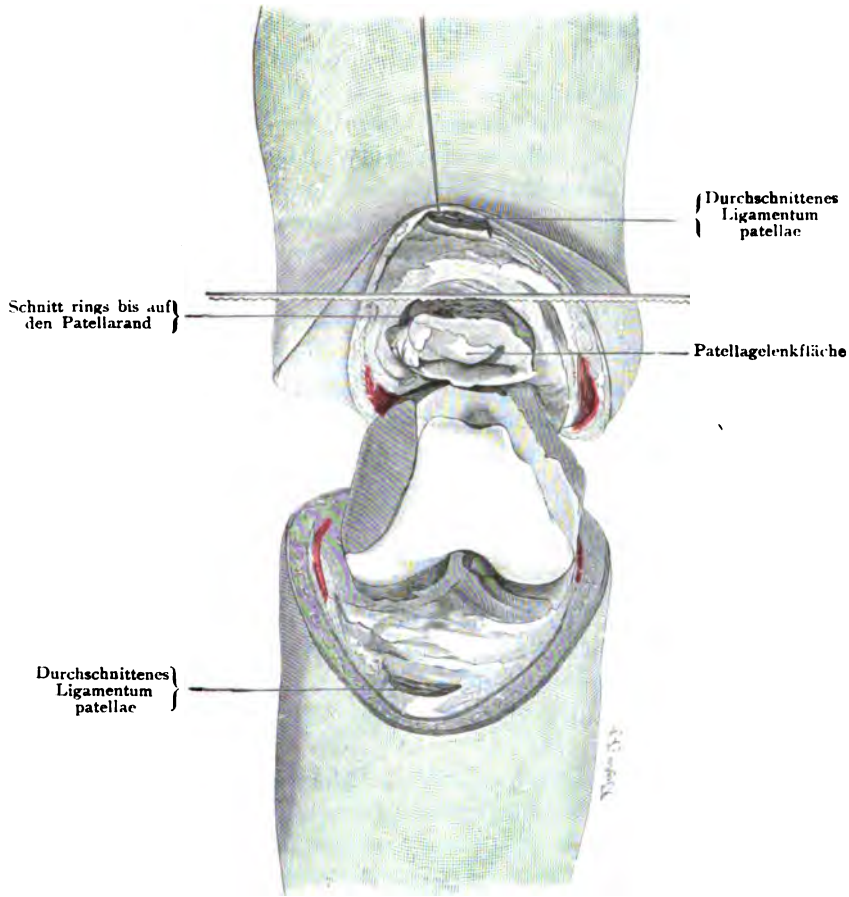

Fig. 236. Amputatio femoris supracondylica osteoplastica (GRITTI) mit Schrägschnitt. Die Haut ist bis über die Femurcondylen samt Patella emporgehoben, die Patella umschnitten und die Säge auf deren Rand behufs Abtragung der Knorpelfläche aufgesetzt.

Wundverhältnisse vereinfacht und verbessert, resp. die Operation rascher ausgeführt werden kann mit kleineren Wundflächen. Es wird dann bei massiger Muskulatur zweckmäßig so vorgegangen, daß man (LISFRANC und ESMARCH) 2 kurze seitliche Lappen bildet und nach deren Retraktion die Muskulatur mit glattem Schnitt quer durchschneidet. Auch durch die Stichmethode, Einstechen des Messers zu beiden Seiten des Knochens nach Durchschneiden der Haut, können sehr glatte Wunden gewonnen werden. — Diesem Verfahren gleichwertig

ist der Lanzettschnitt, wie ihn Fig. 231 illustriert. Das Periost ist bei stark entwickelter Muskulatur mehrere Centimeter weit heraufzuschieben, um genügende Weichteilbedeckung zu erlangen.

55. Amputatio femoris alta.

Bei hoher Oberschenkelamputation kann eine Prothese nur unter Anbringung eines Stützpunktes am Becken (Sitzknorren) erstellt werden. Man ist deshalb der Sorge um Schaffung eines tragfähigen Stumpfes enthoben. Um so mehr ist Wert darauf zu legen, daß der Stumpf möglichst allseitig und kräftig bewegt werden könne, weil dadurch die richtige Benutzung der Prothese gewährleistet wird.

Von diesem Gesichtspunkt aus schließt sich die Technik der hohen Amputation ganz an diejenige der Exartikulation an. Sie benutzt denjenigen Schnitt, den wir schon in der allgemeinen Einleitung zu den Amputationen für den diesem Zweck speziell angepaßten erklärt haben, den Rakettschnitt (vergl. Fig. 230).

Diese Schnittform erleichtert auch die Blutstillung und beschränkt sie, eine Rücksicht, welche bei Amputation weiter unten bei der Leichtigkeit, den ESMARCHschen elastischen Schlauch umzulegen, nicht so sehr ins Gewicht fällt. Wenn man nämlich den Längsschnitt an der Außenseite entlang dem Hinterrande des Vastus externus zuerst macht, so kann man hier unter leichter Beherrschung der Blutung bis auf den Knochen schneiden, denselben subperiostal frei machen und an der richtigen Stelle ($^2/_5$ Durchmesserlänge über der Trennungsstelle der Weichteile) durchsägen (nach NEUDÖRFFER) und am peripheren Sägestück aus der Wunde herausziehen.

Wenn man sich dann die Stelle der Hautdurchtrennung mit einem seichten Schnitt vorzeichnet, so kann der Zirkelschnitt (öfter besser ein wenig nach vorne abwärts geneigter Schrägschnitt) nach Anlegung eines elastischen Schlauches ohne Störung und rasch mit kräftigen Schnitten zweizeitig ausgeführt werden. Ein Assistent kann auch mit der durch die Wunde eingeführten Hand Weichteile und Gefäße genügend fassen und komprimieren. Wer das vorzügliche LYNN-THOMASsche Zangenkompressorium (Fig. 200) zur Verfügung hat, erreicht durch Abklemmung der vorderen und hinteren Weichteile durch 2 Zangen von der Wunde aus die sicherste und einfachste Blutstillung.

56. Exarticulatio coxae (Fig. 237, 238 und 239).

Angesichts der reichlichen Muskulatur, welche das Hüftgelenk umgibt, und bei der großen Wichtigkeit, nach Entfernung des ganzen Knochenapparates des Beines wenigstens einen beweglichen musku-

lösen Stumpf zu erhalten, sollte ausnahmlos in allen Fällen, wo keine Kontraindikation besteht, die hohe Oberschenkelamputation mit subperiostaler Auslösung des oberen Femurendes das Normalverfahren sein. Wir verweisen auf die allgemeine Besprechung der Amputationen. Die Erfahrung hat gelehrt, daß ein solcher muskulöser Stumpf hier, wie in der Nähe des Rumpfes überhaupt (Schulter), durch seine Beweglichkeit für die Anbringung einer Prothese die größten Dienste leistet.

Ganz abweichend muß die Operationsmethode ausfallen, wenn auch die Entfernung der tieferen Weichteile, z. B. bei malignen Neubildungen, notwendig ist. Je nach Indikation sind also vollkommen differente Operationsmethoden anzuwenden und lassen sich dieselben in zwei Hauptgruppen, die wir auseinanderhalten, trennen.

Als Typus der Methode, bei welcher auch die tiefen Weichteile mitgenommen werden müssen, ist die von BECK und VERNEUIL geübte, aber hauptsächlich von E. ROSE ausgebildete und zur Anerkennung gebrachte Exstirpationsmethode anzusehen. Für alle Fälle dagegen, wo die Muskulatur erhalten werden kann, paßt die von ROUX und KOCHER ausgebildete Modifikation des schon von RAVATON 1743 entworfenen (TREVES) und von KERR ausgeführten äußeren Rakettschnittes oder gleichwertigen äußeren Lanzettschnittes, spezieller die von uns geübte Kombination von Resektion mit hoher Amputation. Das Prinzip dieser Operation ist schon von FURNEAUX JORDAN in der Weise zur Anwendung gekommen, daß JORDAN mittelst eines Längsschnittes Trochanter und oberen Teil der Diaphyse von den Muskelansätzen befreite, dann die Diaphyse abwärts aus ihren Verbindungen löste und weit unten die Weichteile durchschnitt. Die von uns geübte Resektions-Amputationsmethode, welche JORDANS Verfahren modifiziert, beschränkt den Blutverlust, da sie denjenigen Teil der Operation, der ohne sichere prophylaktische Blutstillung gemacht werden muß, möglichst wenig verletzend gestaltet. LISTER hat sich bei seiner Methode des Vorteils primärer Lösung des Gelenkkopfes begeben, wie auch ESMARCH diesen Akt für zuletzt aufspart.

Die früher so außerordentliche Gefahr und demgemäß auch Mortalität der Operation ist mit dem Augenblick erst verschwunden, wo ESMARCH uns gelehrt hat, die Blutung sicher zu beherrschen; auf die Verhütung der Blutung ohne ESMARCH ist die ROSEsche Methode zugespitzt. Daher kann dank der verbesserten Technik gegenwärtig die Entfernung des Schenkels im Hüftgelenk auch bei relativ schwachen Individuen ohne Bedenken unternommen werden. Wir haben keine Erfahrung über die Methode von WYETH, bei welcher der elastische Schlauch hinter zwei großen Stahlnadeln, die durch die Wurzel des Gliedes durchgestochen werden, umgelegt wird.

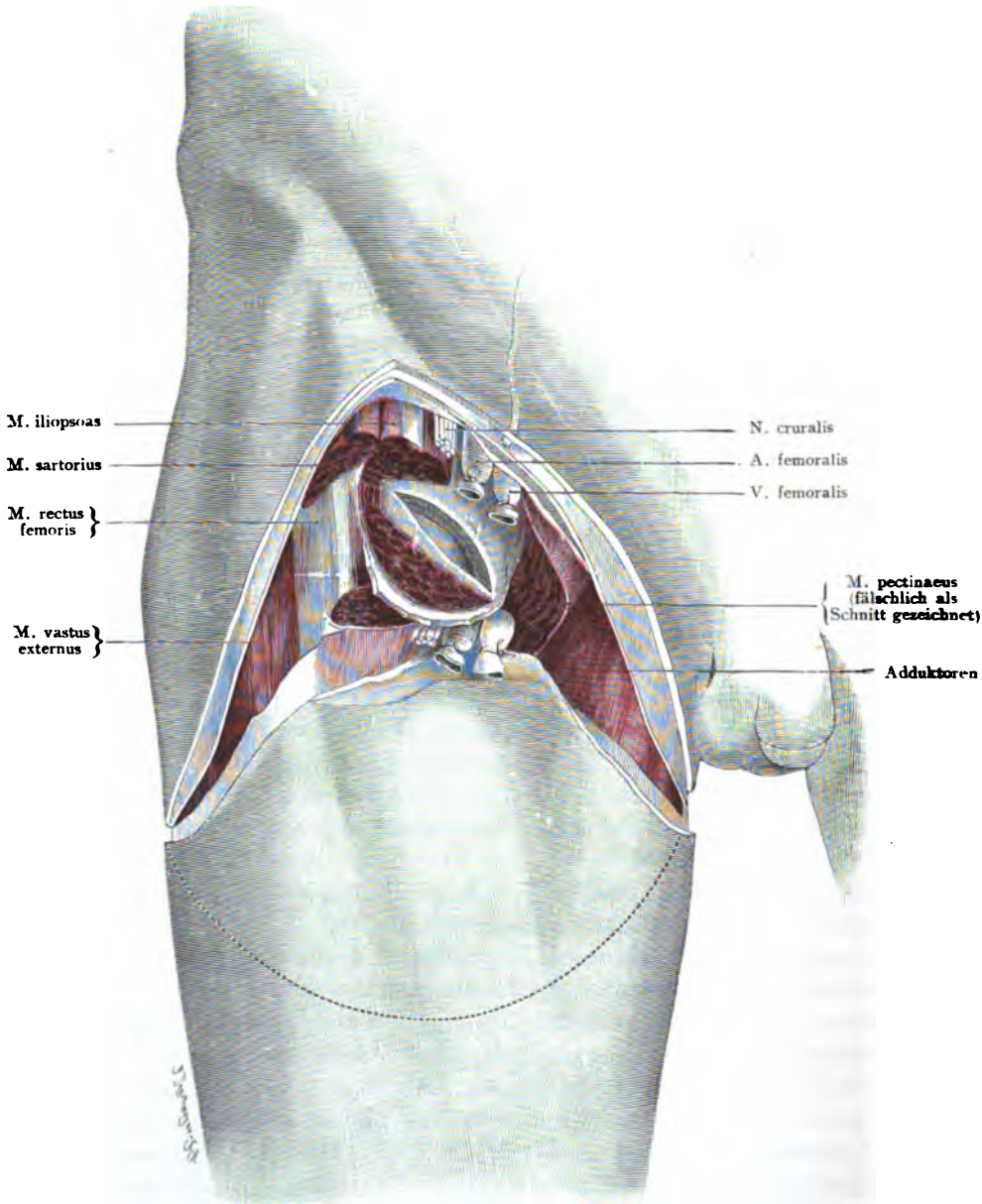

Fig. 237. Exarticulatio femoris bei Erkrankung der vorderen Weichteile: Exstirpationsmethode mit Schräg- resp. Lanzettschnitt. Vorerst sind die Hauptgefäße unterbunden, der das Gelenk bedeckende M. sartorius und Iliopsoas durchschnitten und das Gelenk von vorneher eröffnet. (Fälschlich ist vom Maler der M. pectineus als Durchschnitt durch den Muskel angegeben. Es sollte die Vorderfläche des Muskels dargestellt sein.)

WYETH benutzt diese Methode hier sowohl wie für die Schulter seit 1890 und hat den Beweis erbracht, daß in nahezu 70 Fällen völlig sichere Beherrschung der Blutung damit erzielt wurde. Sie wird also unter Umständen mit Vorteil benutzt werden können.

a) Exstirpationsmethode. BECK-ROSES Operation. (Vergl. Fig. 237.)

ROSE, nach Vorgang von BECK (LÜNING), exstirpiert den Schenkel wie einen Tumor, indem er nach Maßgabe der Durchschneidung von Gefäßen dieselben sofort unterbindet, resp. indem er größere Gefäße zuerst doppelt ligiert und dann erst durchschneidet. Bei hoch in den Bereich des Hüftgelenkes hinaufreichenden Tumoren ist dieses Exstirpationsverfahren das zweckmäßigste, weil man hier die Weichteile nur zum Teil erhalten kann. Es bedarf auch aus diesen Gründen keiner besonderen Schilderung der dabei benutzten Technik, weil diese von Fall zu Fall wechselt. Immerhin ist es angezeigt, die Schnitte so anzulegen, daß man, wie bei der Exartikulation des Oberarmes samt Schultergürtel, die Hauptgefäße vorweg unterbinden kann, d. h. den Winkel des Schnittes auf Arteria und Vena formalis zu legen (Fig. 237). Auf diese Weise verhindert man alle Blutungen mit Ausnahme derjenigen aus der A. obturatoria, Glutaea superior und inferior und allenfalls noch pudenda. Wenn man aber an jedes noch blutende Gefäß sofort eine Arterienzange anlegt, bevor man weiter schneidet, so ist die Blutung minimal.

Die Figur zeigt, daß die von uns nach Erfahrung am Lebenden bei Fällen von hochreichenden Knochensarkomen geschilderte Methode sich an diejenigen Vorschläge anlehnt, welche man als vorderen Rakettschnitt zusammenfassen kann im Gegensatz zum äußeren Rakettschnitt. Nach FARABOEUF und TREVES hat LARREY diesen Schnitt eingeführt, und ist derselbe in verschiedenen Variationen von A. COOPER, VERNEUIL, ROSER angewandt. Auch GUTHRIEs und LISFRANCs Methoden sind nicht sehr different in der Schnittanlage, obschon die Schnitte zum Teil durch Stich gebildet werden. Von der früheren und namentlich in Operationskursen regelmäßig geübten Durchstechungsmethode, welche auf rapide Ausführung angelegt war bei fehlender oder ungenügender prophylaktischer Blutstillung, kann jetzt füglich keine Rede mehr sein, da sie viel zu blutig ist.

b) Resektions-Amputationsmethode (Fig. 239).

Für alle Fälle, wo die Weichteile im Bereich des Hüftgelenkes erhalten werden dürfen, soll das, wenn tunlich, so geschehen, daß der Knochen ganz nackt aus den Weichteilen herausgeschält wird. Denn für die Anlage der späteren Prothese ist die Funktion der

Muskeln im Stumpfe nach Exarticulatio coxae von größtem Wert. Zumal wenn man subperiostal operiert, erhält man einen Stumpf, welcher eine kräftige allseitige Beweglichkeit ergibt, ähnlich wie bei Amputatio femoris alta. Wir haben wie SHUTER u. a. einen soliden Stumpf aus dem Periost sich bilden sehen, so schön beweglich, daß man Mühe hatte zu glauben, daß wirklich eine Exartikulation gemacht worden war. Die üblichste Methode ist die des äußeren Rakettschnittes:

Um den Schenkel wird in der Leistenfalte der Kautschukschlauch umgelegt zur prophylaktischen Blutstillung, und zwar ausnahmslos mit Achtertour ums Becken, um das Ausgleiten nach unten zu verhüten. Die komplizierten Maßnahmen von TRENDELENBURG, welcher Stahlstäbe von einer

Fig. 238. Frontalschnitt des Hüft- und Kniegelenks nach HENLE.

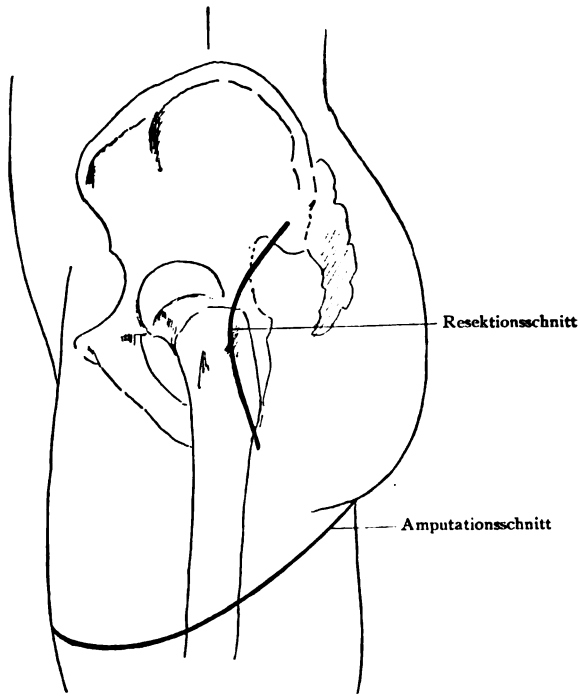

Fig. 239. Exarticulatio coxae mittelst der Resektions-Amputationsmethode.

Resektionswunde nach innen durchsticht und um diese herum mit Gummischlauch eine Sutura circumvoluta macht, von SENN, welcher

von der Resektionswunde des Hüftgelenkes aus einen Doppelschlauch nach innen durchführt und die Weichteile in zwei Hälften — nach vorne und nach hinten — umschnürt, sowie WYETH'S Methode, bei welcher große, durch die Wurzel des Gliedes durchgestochene Nadeln das Ableiten des Schlauches hindern, mögen für einzelne Fälle Vorteile haben, sind aber in der Regel entbehrlich. BRAUN läßt nach Ligatur der Vasa iliaca externa durch einen Assistenten von der Wunde aus die Vasa iliaca interna digital komprimieren und rühmt den geringen Blutverlust.

In der üblich berechneten Höhe (siehe Allgemeines über Amputationen) wird der Zirkelschnitt durch die Haut und an dessen Rande der Zirkelschnitt durch die Muskeln bis auf den Knochen gemacht und nach Periostdurchtrennung abgesägt. Es erfolgt die sorgfältige Unterbindung der Gefäße; dann wird der Schlauch entfernt.

Statt des einfachen Zirkelschnittes kann auch ein Schrägschnitt, auf der Außenseite (Fig. 236) des Knochens weiter emporreichend, event. auch ein kurzer vorderer und hinterer Lappen, nach LISTON'S Vorschlag mit zirkulärer Muskeltrennung, benutzt werden.

Nach der zirkulären Amputation spalten BECK und ESMARCH an der Außenfläche des Femur die Weichteile in ganzer Höhe und lösen subperiostal den Knochen aus unter Lösung der Ansätze des Periosts an der Linea aspera, der Sehnenansätze (3 M. glutaei, Piriformis, Obturatorius externus und internus mit Gemelli, Quadratus femoris am und unter dem Trochanter major, Iliopsoas am Trochanter minor) und des Kapselansatzes im Bereich der Linea intertrochanterica anterior und posterior mit dem Messer. Das Ligamentum teres wird durch mehrmaliges Umdrehen des Knochens zerrissen.

Wie ROUX anderwärts mitgeteilt hat, besteht unsere Resektionsamputation (Fig. 239) in folgendem (wir machen die Operation seit 1876 mit tadellosem Resultat, insofern als wir keinen Kranken [9 Fälle] an den Folgen dieser Methode verloren haben):

Schnitt, wie bei der Resectio coxae geschildert, bogenförmig über den großen Torchanter und durch die Fasern des Glutaeus maximus (aber kürzer als der gewöhnliche Resektionsschnitt). Letztere werden stumpf auseinandergezogen, und nach Ligatur einiger Glutäaläste und am Schenkelhals und Trochanter einiger Aeste der A. circumflexae wird bis auf den Knochen geschnitten, die Kapsel samt Limbus gespalten, die Ansätze der Glutaei nach vorne, des Piriformis, der Obturatorii und des Quadratus nach hinten dicht am Trochanter abgelöst, und der Femurkopf luxiert unter Durchschneidung oder Zerreißung des Lig. teres. Vom Trochanter major abwärts löst man die Weichteile vorne und hinten bis zum Trochanter minor ab, wo man den strammen Ansatz des Iliopsoas mit dem Messer lostrennt.

Nach gehöriger Blutstillung wird das Bein senkrecht emporgehalten und ein Esmarch, d. h. ein dicker Kautschukschlauch in Achtertouren um den höchsten Teil des Oberschenkels und das Becken, resp. Abdomen gelegt, und zwar muß die Kreuzung der 8 an die hintere äußere Seite, hinter und über dem Trochanter major gelegt werden, damit vorne ein gehöriger Druck des Schlauches stattfindet. Nun folgt die hohe Amputatio femoris.

Zirkelschnitt, Zurückziehen der Haut und Durchschneidung der Muskeln glatt bis auf den Knochen. Die Weichteilbedeckung muß stets so reichlich wie möglich bemessen werden. Dann Durchsägung des Knochens und Ligatur sämtlicher sichtbarer Gefäße, zunächst der Arteria und Vena femoralis, dann A. und V. profunda, der Vena saphena und der zahlreichen kleinen Gefäße. Lösung des Schlauches.

Der Oberschenkel-Knochenstumpf wird mit einer aseptischen Gaze gefaßt und subperiostal, unter Benutzung des Messers für die Linea aspera und die Sehnenansätze ausgelöst. Einlage von Drains durch eigene Oeffnungen neben der Resektions- und Amputationswunde, welche ihrerseits durch Schichtennähte verschlossen werden. Auf diese Weise kann man tadellose Primaheilung binnen 6—10 Tagen erzielen.

ROUX hat einige Vergleichspunkte unserer Operation mit dem Verfahren von VOLKMANN, GUYON, REVERDIN hervorgehoben.

57. Amputatio pelvis et Exarticulatio interilio-abdominalis.

Nachdem wir durch unsere 2 Fälle von Resektion einer Beckenhälfte, sowie durch diejenige von ROUX gezeigt haben, daß sich diese eingreifende Operation mit bestem Erfolg durchführen läßt, erscheint es auffällig, daß die ersten Fälle von Exartikulation des Beins samt einer Beckenhälfte, die operiert und von GAYET zusammengestellt worden sind, alle gestorben sind.

BILLROTH hat die Operation 1889 zuerst ausgeführt. JABOULAY hat 1894 die Operation zum zweiten Male ausgeführt und zum dritten Male 1895, ebenso CACCIOPOLI einmal, alle 3 Fälle wegen Osteosarkoms des Beckens. Alle 3 Fälle starben rasch an Shock oder Sepsis. Glücklicher war GIRARD in Bern, welcher 1895 und 1897 die Operation mit gutem Erfolg ausgeführt hat. Auch bei seinen Fällen handelte es sich um Osteosarkom, aber um Osteosarcoma femoris am oberen Ende, wo die Operation natürlich gegenüber Beckensarkomen erheblich leichter ist. Endlich sind 2 Fälle, von GIRARD 1897 (mit raschem Exitus an Shock) und von BARDENHEUER 1897 (mit Heilung) wegen Coxitis mit ausgedehnter Beckenerkrankung ausgeführt. Seither hat SALITSCHEFF 1898 die 9. Operation ausgeführt nach JABOULAYS Vorschrift mit glücklichem Erfolge in einem schweren Falle — Ligatur der Vasa iliaca comm. und Trennung

in der Symphyse. Endlich habe ich die Operation in einem Falle eines pulsierenden weit gediehenen Beckensarkoms bei einem Knaben mit unglücklichem Ausgang ausgeführt. Der Fall wird publiziert werden. KADJAN hat ebenfalls unglücklich operiert.

KEEN und DA COSTA [1]) haben die letzte Zusammenstellung geliefert unter Schilderung eines 1903 von ihnen mit unglücklichem Ausgang operierten Falles. Danach stellt sich heraus, daß von 19 operierten Fällen bloß 5 geheilt sind. Aber bei genauer Prüfung zeigt sich, daß diese Mortalität von 73,7 Proz. noch viel schlimmer beschaffen ist, wenn man die glücklich geheilten Fälle auf die Indikation prüft: BARDENHEUERS Fall bezieht sich auf Tuberkulose, und man fragt sich billig, ob es Fälle von Beckentuberkulose gibt, bei denen eine so formidable Operation indiziert sein kann. Auch in dem unglücklichen Falle GIRARDS handelte es sich um Tuberkulose des Hüftgelenks. Selbst wenn das Hüftgelenk mitangegriffen ist, so kann man eine Resektion des Beckens mit Resectio coxae kombinieren, wie wir und ROUX den Beweis geleistet haben (vergl. Resektion einer Beckenhälfte). Wir verweisen auf die Methode SPRENGELS für die Hüftresektion bei ausgedehnten Beckenerkrankungen.

FREEMANS Fall ist nicht eine Exarticulatio interilio-abdominalis, sondern eine Amputatio pelvis. Daß diese gemacht werden konnte, zeigt, daß die Verhältnisse günstiger lagen, als in den Fällen, wo die klare Indikation zur Exartikulation vorlag.

Die 2 glücklichen Fälle von GIRARD betreffen beide Sarkome des Oberschenkels und nicht des Beckens, bei welchen man sich mit der Auslösung des Beckens dicht am Knochen halten kann (zum Teil subperiostal), wodurch sich die Operation ungleich einfacher und unblutiger gestaltet. Der eine Fall ist schon nach $^1/_2$ Jahr an Metastasen gestorben und der andere Fall bekam ebenfalls nach ungefähr dieser Zeit Rezidiv. Dieser Fall ist übrigens eher als Resektion einer Beckenhälfte zu bezeichnen, weil schon früher eine Exarticulatio coxae gemacht worden war.

SALITSCHEFFS Fall betrifft allerdings ein Beckensarkom, das der Abbildung nach sich aber hauptsächlich abwärts um das Femur herum entwickelt hatte. Was aus dem Patienten, der heilte, im weiteren Verlauf geworden ist, ist nicht mitgeteilt. Die Geschwulst war durch eine derbe Kapsel gut abgegrenzt, zum Teil cystös.

Ich habe seit der letzten Auflage noch einen Fall operiert von Beckensarkom mit unglücklichem Ausgang an Kollaps. Die Aussichten der Operation, wie MORESTIN nach Schilderung seines Falles hervorhebt, sind also da, wo die Operation klar indiziert ist und bloß durch die Exarticulatio interilio-abdominalis geholfen werden kann,

1) Clinique internationale, Vol. 4.

ganz traurige. Wir halten deshalb dafür, daß ein Chirurg die Pflicht hat, in jedem Falle zu prüfen, ob er nicht mit Resektion einer Beckenhälfte auskommen kann, besser noch mit Resektion bloß eines Beckenabschnittes mit oder ohne Resectio coxae; ob nicht nach FREEMAN die Amputatio pelvis mit Erhaltung des hinteren Teils des Os ilii möglich ist, welche den Eingriff schon erheblich weniger eingreifend gestaltet; endlich ob nicht ein rasch wachsendes, weiches, gefäßreiches Beckensarkom durch Röntgenstrahlen und

Fig. 240. Fig. 241.

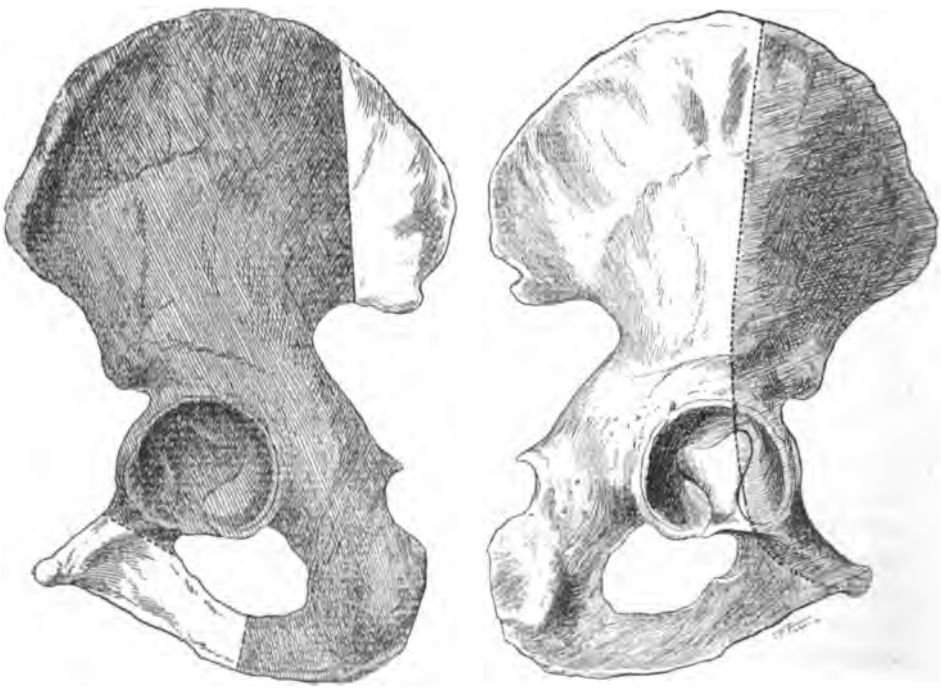

Fig. 240 und 241. Art der Beckendurchtrennung in KEENs und FREEMANs Fällen von Amputatio pelvis.

COLEYs Streptokokken-Prodigiosustoxine wenigstens so zu reduzieren ist, daß der Eingriff mit mehr Aussicht auf Erfolg vorgenommen werden kann.

KEEN hat die verschiedenen Methoden der Schnittführung zusammengestellt, und es erscheint zweifellos, daß man nicht immer dieselben Schnitte benutzen kann. Es kommt auch darauf nicht in erster Linie an. Die erste Indikation ist vielmehr völlige Beherrschung der Blutung, denn an dieser sind bis jetzt in allen un-

glücklichen Fällen die Operierten meist in den ersten Stunden gestorben, nur NANUS und KEENS Fall starben erst am 2. resp. 20. Tag an zutretender Gangrän.

Der zweite Gesichtspunkt, der uns bei Wahl der Schnitte zu leiten hat, ist die Möglichkeit, mit Resectio pelvis oder wenigstens mit Amputatio pelvis auszukommen. In letzterer Beziehung sind die Fälle von FREEMAN und KEEN vorbildlich, und ich gebe in den 2 folgenden Figuren aus KEENS Mitteilung die Schnittführung dieses Chirurgen durch das Becken wieder.

Die Erhaltung des hinteren Teiles des Os ilii nach diesen Figuren hat den wesentlichen Vorteil, die recht schwierige Auslösung des Sacroiliacalgelenks zu umgehen, bei welcher Zeit verloren geht. Die Schonung des absteigenden Scham- und eines Teiles des aufsteigenden Sitzbeinastes nach KEEN dispensiert von der blutigen Ablösung der Corpora cavernosa.

Aber noch viel wichtiger ist es, daß die Erhaltuug dieser Knochenteile es möglich macht, die Muskeln nicht an ihrem Ansatz am Becken loszulösen, denn dieser Akt ist bei aller Geschwindigkeit der Ausführung übermäßig blutig. Man sollte, wie bei ROSES Exstirpationsmethode für Exarticulatio coxae, alle großen Muskelmassen etwas entfernt von ihren Knochenansätzen erst mit einer Kompressionszange fassen und zwischen 2 Zangen durchschneiden, und zu diesem Zweck ist das LYNN-THOMASsche Kompressorium ein vorzügliches Instrument, da die verjüngte Branche leicht überall durchgestoßen werden kann.

Bei einem Beckensarkom, wo eigentlich einzig wirklich klare Indikation zur Exarticulatio interilio-abdominalis sich ergeben kann, würde ich auf Grund von Versuchen, und nach mühevollpeinlicher Erfahrung an 2 Patienten, in folgender Weise vorgehen: Vorbereitungen zur venösen Transfusion fix und fertig an der Vena mediana. Lagerung des Patienten auf gut erwärmtem Operationstisch, Verabfolgung von Klysma mit Tee und Kognak.

1) Schnitt parallel dem Lig. Pouparti, ganz wie derselbe beschrieben ist bei Ligatur der Arteria iliaca communis (1 in Fig. 242). Es wäre nicht ausgeschlossen, denselben noch mit Lokalanästhesie zu machen. Winklige Fascientrennung, permuskuläres Eingehen zwischen den Muskelfasern, Abhebung von Fascia transversa mit Peritoneum, bis die Fossa iliaca interna und die Art. iliaca communis freiliegt. Anlage eines geeigneten Kompressoriums, eventuell auch bloß einer Spange (nach HALSTEDS Gedanken) zum provisorischen Verschluß der Arterie und, nachdem vorher das Bein senkrecht in die Höhe gehalten war, auch der Vene. Ich halte diesen provisorischen Verschluß für notwendig, wenn man mit irgend einer Sicherheit Kollaps durch akute Anämie verhüten will. Nunmehr kann man

sich genau orientieren auf der Innenfläche des Beckens, an welcher Stelle mit Sicherheit der Tumor abzugrenzen ist, wo man demgemäß das Becken durchzutrennen (resp. vom Sacrum abzutrennen) hat.

Dieselbe Orientierung scheint mir nunmehr zunächst auf der Rückfläche notwendig, und ich halte es für Vorteil, nunmehr durch einen Schnitt in der Richtung des Ligaturschnittes für die

b Von hinten. a Von vorne.

Fig. 242. Exarticulatio interilio-abdominalis. Die Dicke der Striche und die Zahlen geben die Reihenfolge der Schnitte an.

Art. glutaea sup. (2 in Fig. 242), aber viel länger und in der Form unseres hinteren Hüftgelenkresektionsschnittes am oberen Rande des Msc. glutaeus max. festzustellen, an welchem Punkte der Incisura ischiadica major die Knochendurchtrennung geschehen kann.

Der Glutaeus maximus wird nach Spaltung seiner Fascie stumpf getrennt und mit Haken abwärts gezogen ohne nennenswerte Blutung.

Am oberen Umfang der Incisura ischiadica major macht man den Rand des Knochens frei an der nötig erachteten Durchtrennungsstelle (eventuell legt man den unteren Umfang der Synchondrose frei).

Dann trennt man die Sehne des Msc. piriformis und legt am unteren Umfang der Incisura isch. major den Stamm des N. ischiadicus samt dem oberflächlichen N. cut. fem. post. frei und trennt sie, ersteren eventuell nach einer Novocaininjektion zur Verhütung von Shockwirkung. Dann schlägt man mit dem Meißel lateral von Art. und Vena pudenda interna und Nervus pudendus die Basis der Spina ischii durch, geht auf der medialen Seite der Gemelli mit Msc. obturatorius internus abwärts bis zum Lig. sacro-tuberosum und schlägt oberhalb von dessen Ansatz am Sitzbein und Tuber mit dem Meißel den absteigenden Ast des Os ischii gegen das Foramen ovale durch (der Sitzknorren bleibt also mit dem Ligament und den Dammmuskeln in Verbindung).

Jetzt macht man den Vereinigungsschnitt durch die Haut zwischen vorderer und hinterer Incision (3 in Fig. 242), schiebt die Kompressionszange unter den Glutaeus medius und minimus in der Richtung des beabsichtigten Trennungsstückes durch das Os ilii und trennt dieselben zwischen 2 Zangen (die Zangeu anlegen zu können vor der Durchschneidung ist ein Hauptvorteil gegenüber der Muskeltrennung an den Knochenansätzen).

Nun werden auf den von der vorderen Incision (1) vorgeschobenen Finger ebenfalls 2 Kompressionszangen vorgeschoben über der Crista ilii, um die Bauchwandmuskeln zu fassen und dazwischen zu durchschneiden, bis die Crista bis zu der Stelle der Absägung hinten frei ist.

Es kommt der Ileopsoas an die Reihe. Man hebt die Vasa iliaca externa ab, samt den N. lumboinguinalis und genitocruralis, durchtrennt dagegen die Nerven, welche seitlich auf den Psoas und Iliacus internus herablaufen, nämlich N. femoralis und N. cutaneus fem. ext. Der Ileopsoas wird zwischen 2 Zangen getrennt und der Knochen in der gewählten Linie von der Incisura ischiadica aufwärts durchgemeißelt oder mit Zange oder CIGLI-Säge durchtrennt.

Nun wird der vordere senkrechte Teil des Lappenschnittes auf der Vorderfläche (4) der Adduktoren gemacht, welcher den horizontalen und absteigenden Schambeinast freizulegen gestattet und nach außen die Femoralgefäße zugänglich macht. Diese werden oberhalb des Abgangs der Profunda ligiert, um die Vasa circumflexa interna im Lappen zu erhalten. Das Schambein wird nach Fig. 240 oder 241 (nach KEEN) mit Meißel oder Zange getrennt, der Knochen am lateralen Umfang des Foramen ovale freigemacht vom Ansatz des Msc. obturatorius internus und externus. Letzterer wird durchschnitten. Jetzt kann das Becken ab- und auswärts gezogen werden, denn es hängt bloß noch am Levator ani. Man trennt die Becken-

fascie (mit Periost) am Eingang ins kleine Becken bis zum horizontalen Schambeinast unter Erhaltung von Vasa und Nervus obturatorius, und des Fascienstreifens, an welchen sich Levator ani und Coccygeus ansetzen.

Nun wird der Hautschnitt 4 und 5 vollendet, die Adduktoren und am Sitzknorren die Semimuskeln und Biceps durchschnitten und schrittweise die Ligatur der Gefäße gemacht.

Jetzt werden die Muskelkompressionszangen eine nach der anderen unter Ligatur der Gefäße abgenommen und nach Ausführung der Transfusion die provisorische Abklemmung der Art. iliaca communis aufgehoben und sofort die noch etwa blutenden Aeste von der Obturatoria und Circumflexa interna sowie der Glutaea sup. und inf. gefaßt. Unser Schnitt durch die Haut entspricht demjenigen von SAVARIAND und KEEN am meisten.

k) Hand- und Fingeramputation.

58. Amputatio et Exarticulatio digitorum

(Fig. 243 und 244).

Für die Finger gilt als Hauptregel, auch den geringsten Stumpf zu erhalten, sobald derselbe mit den Sehnen in Verbindung bleiben und mit gesunder Haut bedeckt werden kann.

Lappen aus der Volarseite sind vorzuziehen zur Vermeidung von volaren Narben, welche dem Druck ausgesetzt sind. Der entsprechende Schräg-

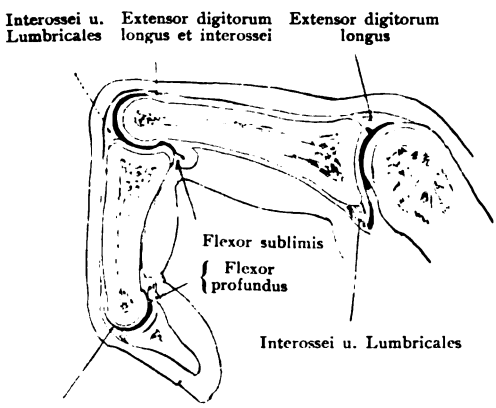

Fig. 243. Lage der Fingergelenke in Beugung und Sehnenansätze.

Fig. 244.
Exarticulatio digiti V
„ „ II
„ „ IV c. metacarpo
„ „ I „ „
(Dorsalfläche).

schnitt ist am empfehlenswertesten, am Nagelglied notwendig. Wir halten ihn auch für Zeige- und Kleinfinger für besser, als FARABOEUFs seitlich-volare Lappen. Für die Exartikulationen ist die Stellung der Gelenke durch Beugung der Finger leicht zu charakterisieren, da die Gelenklinie stets peripher von den dorsalen Vorsprüngen liegt (Fig. 243). Hier wird das Messer angesetzt und schräg nach der Vola abwärts geschnitten in einer dem Glieddurchmesser entsprechenden Länge. Der Ansatz der Extensoren wird an der Basis der Phalanx, dann die dorsale Kapsel, die 2 Seitenbänder, die volare Kapsel und die Beugesehnen, d. h. der Flexor sublimis wiederum an der Basis der Phalanx, der Flexor profundus an gleicher Stelle bei mittlerer Beugestellung getrennt. Die Sehnenstümpfe der Extensoren sowie der vereinigten Flexoren werden an den Kapselrest sorgfältig angenäht.

Bei Amputationen muß der volare Lappen zurückgeschlagen werden, um den Knochen zu umschneiden. Die Umschneidung hat in Mittelstellung zwischen Beugung und Streckung zu geschehen, damit sowohl Flexoren als Extensoren sich nachher noch gut verkürzen, aber auch gedehnt werden können. Die Sehnenstümpfe werden bei Amputationen mit den entsprechenden Sehnenscheiden oder unter sich vernäht.

Für Exartikulation im Phalango-Metacarpalgelenk sowohl als für die Exartikulation im Metacarpo-Carpalgelenk gilt der Rakett- oder Lanzettschnitt, dessen dorsaler Längsschnitt gehörig über das Gelenk zentralwärts hinaufragen muß (vergl. Fig. 244). Die Sehnen werden in Mittelstellung der Hand durchschnitten (damit sie nicht die Handbewegung durch zu große Kürze hindern) und an die Kapselreste genäht, dann das Periost gespalten und abgelöst, an den Gelenkenden gleichzeitig mit dem Kapselansatz.

Bei Exartikulation im Phalango-Metacarpalgelenk des Daumens, Zeigefingers und des kleinen Fingers wird der dorsale Anteil des Schnittes gegen die Mittellinie der Hand zu gelegt, statt auf die Mitte des Knochens oder Gelenkes (Fig. 244).

Für die Exartikulation des ganzen Fingers sowohl mit als ohne Metacarpus ist volarwärts in der queren Falte zwischen Vola manus und Finger die Stelle des Querschnittes genau angegeben (s. Fig. 246); weiter rückwärts dürfen keine Schnitte in die Vola gemacht werden.

Für die Exartikulation des Daumens im Phalango-Metacarpalgelenk ist die richtige Annähung der langen Sehnen besonders wichtig, weil der Metacarpus hier beweglich ist und zumal die langen Strecker (mit Abductor) die einzigen Antagonisten der kurzen Ballenmuskeln auf der Beugeseite sind.

Exartikulation des Daumens (oder Kleinfingers) samt Metacarpus.

Für die Exartikulation des 1. und 5. Fingers im Metacarpo-Carpalgelenk besteht die Indikation, die kräftigen kleinen Muskeln des Daumballens (und Kleinfingerballens) möglichst intakt zu erhalten. Dies geschieht, wie wir bei der allgemeinen Besprechung der Amputationsmethoden hervorgehoben haben, am besten durch den Rakettschnitt (resp. Lanzettschnitt) mit sehr langem Längsanteil, wie Fig. 245 angibt.

Aber nicht nur das: der Längsschnitt, welcher nicht direkt auf das Dorsum, sondern etwas näher dem Handrücken an die Grenze des anliegenden Interstitium interosseum gelegt wird, geht bis auf das Periost und den Knochen, dieser wird subperiostal ausgeschält, hinten exartikuliert, vorne mit Quer- resp. Schrägschnitt umschnitten.

Die langen Sehnen dürfen nicht im Längsschnitt getrennt werden, sondern im Querschnitt, und zwar so, daß der Metacarpus die Mittelstellung zwischen Beugung und Streckung einnimmt; so werden die langen Sehnen auch vorne an die Reste der am Periost bleibenden Gelenkkapsel angeheftet. Namentlich die langen Strecksehnen (nämlich Extensor longus und brevis und Abductor) sind in erster Linie als Antagonisten der kurzen und kräftigen Beuger und des Adductor richtig anzuheften. Denn es ist nicht zu vergessen, daß sich der Metacarpus nach subperiostaler Entfernung regenerieren kann.

59. Exarticulatio manus (Fig. 245).

Für diese wie für die Amputatio antibrachii sind die verschiedensten Methoden zulässig, mit welchen man einen längeren Stumpf erhalten kann. Entgegen der für den Fuß aufgestellten MAJORschen Regel darf man nicht in querer Linie amputieren, solange sich noch ein beweglicher Finger oder Anteil der Hand erhalten läßt.

Schrägschnitt mit oberem Ende in der dorsalen Handgelenklinie, unterem Ende um den ganzen Glieddurchmesser weiter abwärts in der Vola manus. Ablösung des Hautfascienlappens. Bei starker Volarflexion werden die Strecksehnen und die dorsale Kapsel getrennt, unter den abwärts ragenden Processus styloidei die seitlichen Bandverbindungen und Sehnen (Ulnaris externus, Extensoren und Abductor des Daumens) durchschnitten und die aufwärts konvexe obere Carpalknochenreihe ausgelöst. In der Gelenklinie wird das Paket der Flexorensehnen getrennt und nach vorne der Volarlappen in seiner ganzen Dicke ausgelöst. Der Volarlappen hat den Vorteil sehr guter Ernährung, feinerer Tastempfindung und unter Umständen der Konservierung beweglicher Muskelstümpfe, ferner

der Vermeidung einer Narbe auf der Volarseite, welche beim Gebrauch des Stumpfes größerem Druck ausgesetzt ist.

Letzteren Vorteil teilt sie mit der von TREVES empfehlend besprochenen DUBREUILschen Methode eines radialen Lappens mit Erhaltung der Daumenmuskulatur. Hier wird ebenfalls am unteren Radiusende, welches dem stärksten Druck bei Benutzung des Stumpfes ausgesetzt ist, jede Narbe vermieden. Da der Stumpf keiner direkten Belastung ausgesetzt ist, so ist auch der Schrägschnitt mit dorsalem Lappen, sowie der zweizeitige Zirkelschnitt angezeigt,

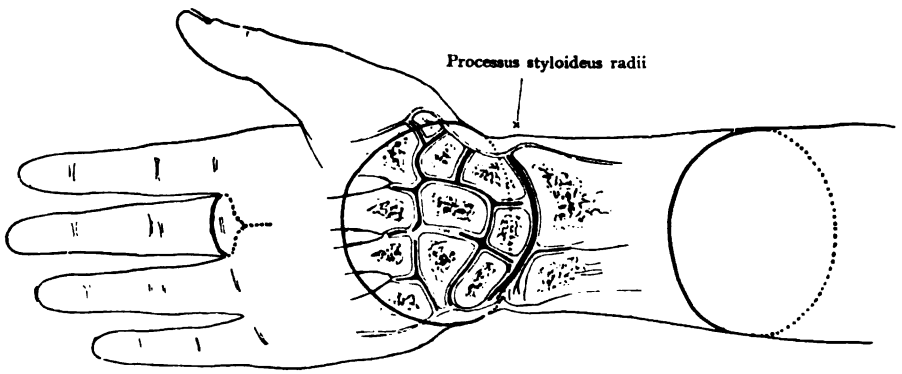

Fig. 245. Exarticulatio digiti III mit Lanzettschnitt, Exarticulatio manus, Amputatio antibrachii, beide mit volarem Schrägschnitt.

um den halben Glieddurchmesser distal von der Gelenklinie angelegt. Um den Vorderarmmuskeln von vorneherein guten Halt zu geben für Funktion, kann man Beuge- und Strecksehne auf dem Stumpf zusammennähen.

Zu unterbinden die Arteria ulnaris oder ihre 2 Aeste zu den Arcus volares auf der Volarseite und der Ast der A. radialis zum Arcus sublimis, auf der Dorsoradialseite der Hauptstamm der Radialis zum Arcus profundus.

l) Amputationen des Armes.

60. Amputatio antibrachii (vergl. Fig. 245 und 246).

Es soll hier kein belastungsfähiger Stumpf geschaffen werden. Man kann also Zirkel- und Schrägschnitt anwenden von welcher Seite immer. TREVES hat recht, daß gegen den muskulösen Teil zu diese beiden Methoden wegen schwieriger Ablösung der Hautfascienlappen unter Umständen den Lappenschnitten den Vorzug geben lassen müssen.

Ferner ist für die muskelreiche obere Hälfte der Rakettschnitt mit subperiostaler Ausschälung der Knochen angezeigt, und

mit sorgfältiger Vernähung der antagonistischen Muskelschnitte im Stumpf.

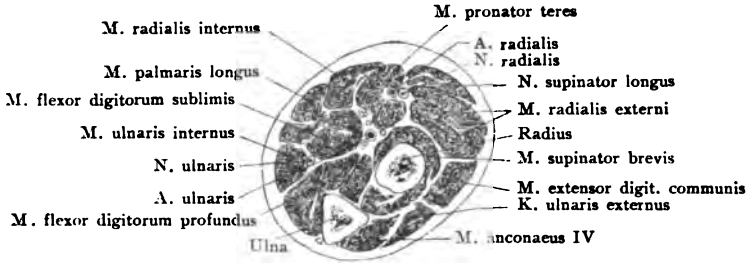

Fig. 246. Querschnitt des Vorderarms im oberen Drittel, nach Photogramm.

61. Exarticulatio cubiti (Fig. 247, 248 und 249).

Wir wir für die Amputationen im Bereich des Kniegelenkes hervorgehoben haben, so ist der Exartikulation im Gelenke selbst jede noch so hoch reichende Amputation des Vorderarmes vorzuziehen, solange das Gelenk selbst gesund ist und sich die Muskelansätze an den oberen Gelenkenden des Vorderarmes erhalten lassen.

Ist das Gelenk gesund, während die Vorderarmknochen entfernt werden müssen, so bleibt es auch hier ein großer Vorteil, wenn ein muskulöser Stumpf erhalten werden kann, dessen Nervenversorgung nicht geschädigt ist. Es ist also das bei der allgemeinen Besprechung geschilderte einfache Verfahren des Rakettschnittes mit zirkulärer Durchtrennung der Weichteile am Vorderarm bis auf den Knochen und subperiostaler Ausschälung der Vorderarmknochen bis in das Gelenk von einem (oft zu vermeidenden) Längsschnitt aus das für das funktionelle Resultat beste und einfachste Vorgehen (Fig. 247). Am schonendsten lassen sich die Vorderarmknochen von unserem Ellbogen-Resektionsschnitt auf der Außenseite aus subcapsulo-subperiostal ausschälen. Kann die Muskulatur nicht erhalten werden, so empfiehlt sich zur Bildung einer guten Bedeckung speziell der Schrägschnitt (Fig. 247). Uebrigens nimmt, wenn man bei gestreckt gehaltenem Vorderarm zirkulär amputiert, auch der Zirkelschnitt die Form des Schrägschnittes an (MILLER).

Es ist ein in Operationskursen ohne Ende sich wiederholender Irrtum, daß die Gelenklinie des Ellbogengelenkes nach der Spitze des Olecranon bestimmt wird. Sie soll nach dem Radiusköpfchen bestimmt werden, welches auf der Dorsoradialseite stets fühlbar ist.

Der Schrägschnitt (Fig. 247) geht von der so bestimmten Linie in der Ellenbeuge bis handbreit unter die Olecranonspitze auf der Dorsalseite. In einer Beugung des Vorderarmes von 135° ist die Schnittrichtung der verlängerten Achse des Oberarmes parallel. Der dorsale Lappen wird samt Periost, Ansatz des Triceps und Anconaeus

bis über die Spitze des Olecranon und auf die Rückfläche des Humerus losgelöst. Vorne werden die Weichteile samt Gelenkkapsel quer durchschnitten, indem man bei emporgezogenem Lappen

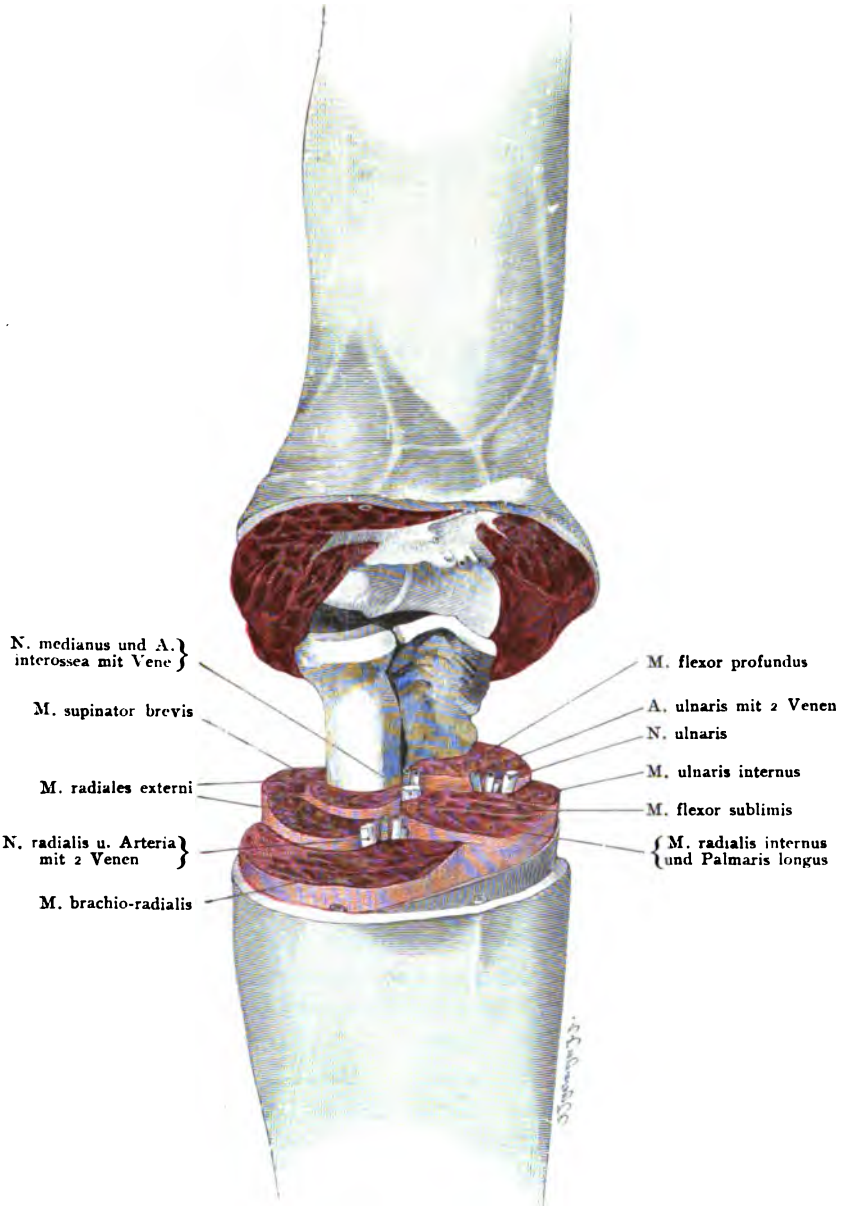

Fig. 247. Exarticulatio cubiti mit einfachem Zirkelschnitt bis auf die Knochen und Erhaltung eines Muskelstumpfes bei subperiostaler Auslösung der Vorderarmknochen. Die Weichteile sind nach oben zurückgezogen und das Gelenk von vorne her eröffnet. Es ist hier der Längsschnitt vermieden, also kein Rakettschnitt gemacht.

von außen ins Humero-Radialgelenk einschneidet. Mit Trennung des strammen Ligamentum internum ist die Operation vollendet. Unterbindung der Arteria brachialis in der Ellenbeuge (vergl. Fig. 249).

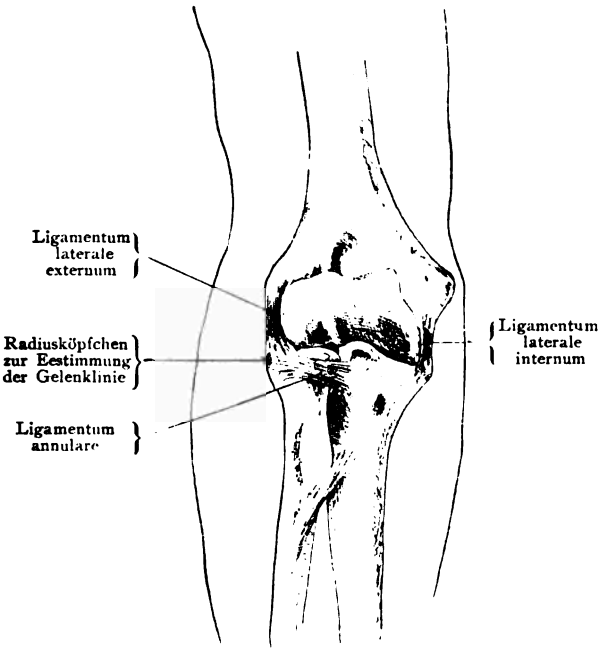

Fig. 248. Schrägschnitt für die Exarticulatio cubiti; Längsschnitt durch den Arm nach BRAUNE.

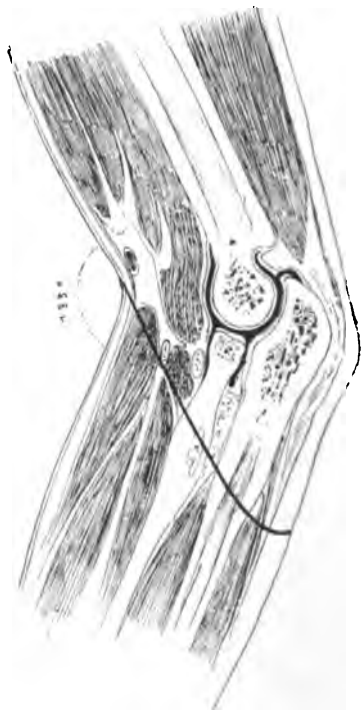

Fig. 249. Die ligamentösen Verbindungen am Ellbogengelenk.

FARABOEUF macht den Schrägschnitt umgekehrt von der Olecranonspitze beginnend bis handbreit unter der Ellenbeuge auf der Vorderfläche.

62. Amputatio brachii (Fig. 250).

Um eine breite Bedeckung des Oberarmstumpfes zu erhalten, muß man berücksichtigen, daß der Arm eine starke Abplattung von außen nach innen zeigt bei vorwärts gerichteter Volarfläche. Lappen sind von der Breitseite zu nehmen. Beim Schrägschnitt fällt das obere Ende des Schnittes in den Sulcus bicipitalis internus. Der M. biceps zieht sich sehr stark zurück. Ganz zweckmäßig ist auch der zweizeitige aperiostale Zirkelschnitt mit genügender Zurückschiebung der Weichteile.

Die obere Grenze für die Erzielung eines brauchbaren Stumpfes durch Amputation ist bestimmt durch den chirurgischen Hals, bis auf welchen sich die Gelenkkapsel auf der medialen Seite fortsetzt,

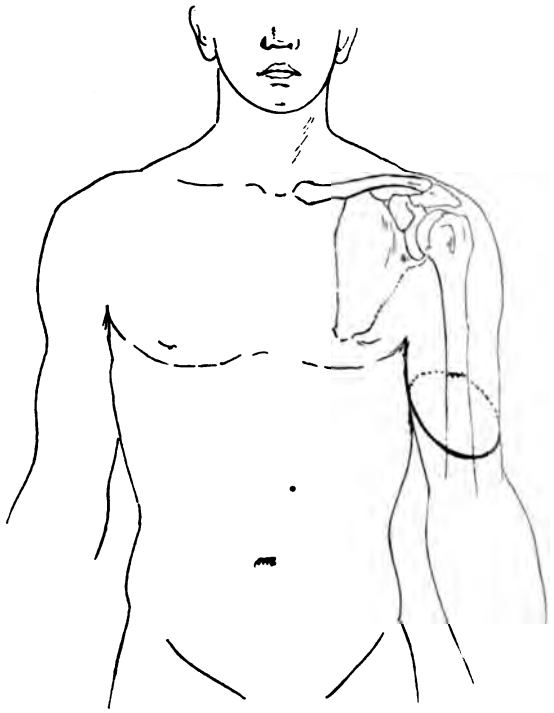

Fig. 250. Amputatio humeri.

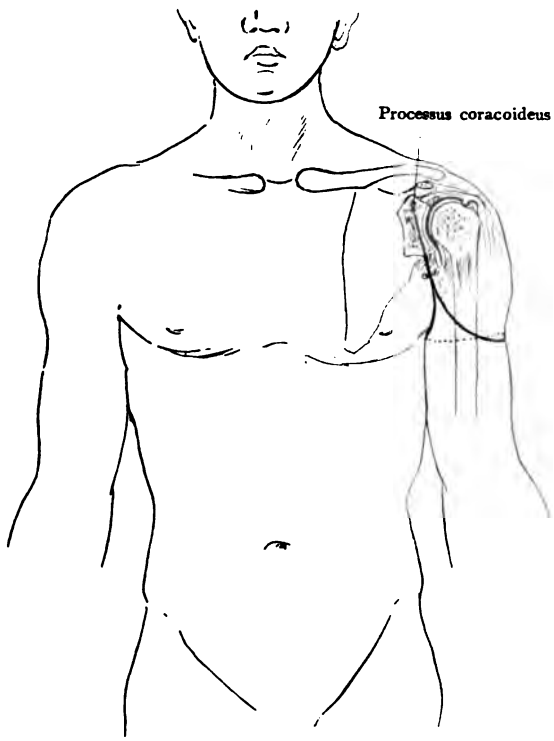

Fig. 251. Exarticulatio humeri mittelst vorderen Lanzettschnittes.

durch den Ansatz des Deltoideus, Pectoralis major und Latissimus, welche sich als Hauptabduktoren und -adduktoren die Stange halten müssen.

Am oberen Ende des Oberarms ist auf Erhaltung funktionsfähiger Muskulatur das Hauptaugenmerk zu richten. Hier gilt der Rakett- oder Lanzettschnitt, und zwar wird der Längsschnitt da angelegt, wo die Grenzscheide des Nerven sich befindet, d. h. am Vorderrand des Deltoideus zwischen Auswärts- und Einwärtsrotatoren auf den Knochen geschnitten. Um $^{3}/_{5}$ des Glieddurchmessers weiter abwärts wird der Zirkelschnitt gemacht, der Knochen subperiostal ausgelöst und abgesägt.

63. Exarticulatio humeri (Fig. 251 und 252).

Für die Exartikulation des Armes im Schultergelenk gilt, was für die Exartikulation im Hüftgelenk gesagt worden ist, im verstärkten Maße. Wenn die Weichteile, namentlich die Muskulatur, erhalten werden können, soll unter allen Umständen ein muskulös-periostaler Stumpf unter reiner Auslösung des Knochens gesichert werden. Dieses geschieht auch hier entweder durch Kombination von Resektion mit hoher Amputation oder durch den Rakettschnitt (Fig. 252) oder gleichwertigen Lanzettschnitt. Das Wichtigste dabei ist, daß der Längsteil des Schnittes in ein Interstitium der Muskeln verlegt werde wie am Oberschenkel, wo die Innervationsgebiete der Muskeln sich säuberlich trennen lassen. Aus diesem Grunde geben wir dem vorderen Rakettschnitt unbedingt den Vorzug.

Für die Fälle, wo die Weichteile durch Trauma geschädigt oder von Neubildung ergriffen sind, muß der Schnitt natürlich variieren von Fall zu Fall. Immer ist auch da, wo die Muskeln entfernt werden müssen, ein Lanzettschnitt nach Fig. 252 die beste Methode der Deckung. Es ist nicht schwer, von dem Längenteil des Schnittes aus die Hauptgefäße zu ligieren.

Es handelt sich dabei um eine Exstirpationsmethode des Armes nach Art der von ROSE für die Hüfte geschilderten. Wesentlich ist bei derselben außer der frühzeitigen Unterbindung der Hauptgefäße von dem ersten Schnitte aus die stufenweise Trennung der übrigen Gewebe unter sofortiger Blutstillung.

Bei dem typischen Rakettschnitt kann man in ganz analoger Weise, wie bei der Hüfte, in der Höhe der Achselfalten mittelst Zirkelschnittes eine hohe Amputation machen und nach Absägung des Knochens auf die Vorderfläche einen Längsschnitt wie bei Resectio humeri von vorne hinzufügen, das obere Ende des Humerus auszuschälen.

In den gewöhnlichen Fällen von Zerschmetterung des Armes, welche eine Exartikulation bedingen, ergibt sich die zu schildernde

Methode fast von selbst. Bei den oft schweren Erscheinungen von Shock oder Anämie muß hier jegliche stärkere Blutung vermieden bleiben.

Ausführung des Rakettschnittes. Man beginnt an der Clavicula lateral vom Processus coracoideus mit einem senkrechten

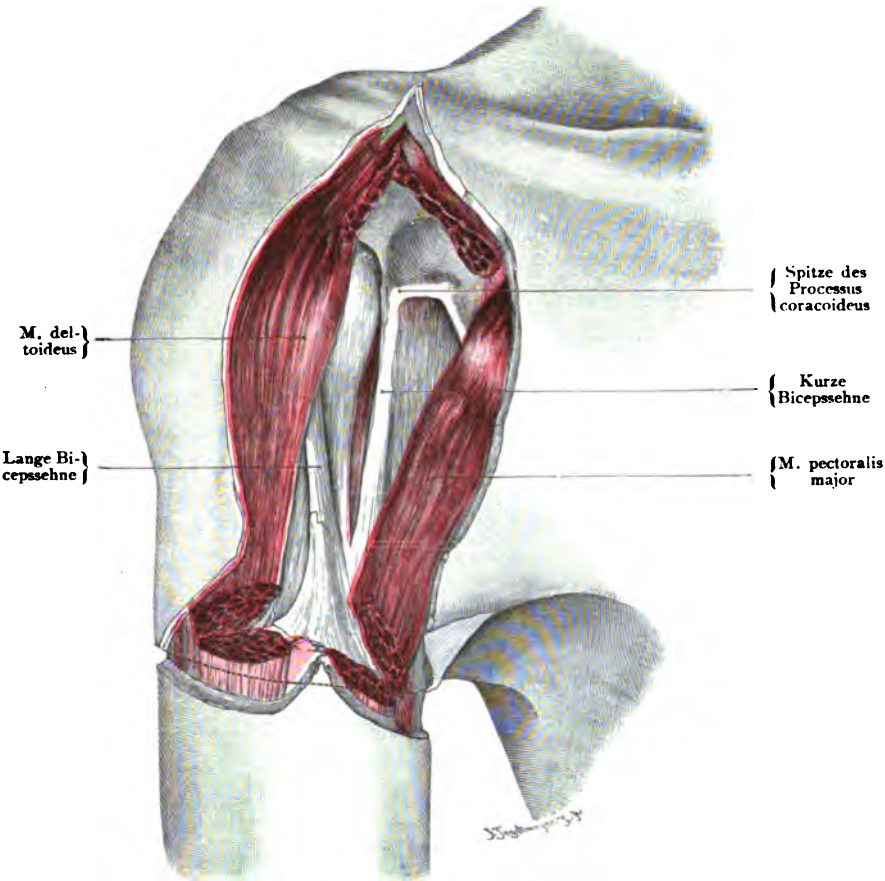

Fig. 252. Exarticulatio humeri mit Rakettschnitt. Der Schnitt am Vorderrande des M. deltoideus über die Spitze des Processus coracoideus abwärts hat letzteren freigelegt mit den Ansätzen des kurzen Kopfes des Biceps und Pectoralis minor. Ein kleines oberes Stück des Deltoideus ist durchschnitten, Deltoideus und Pectoralis major auseinandergezogen und unten durchschnitten. Die lange Bicepssehne, entlang welcher der Schnitt auf den Knochen geht, ist sichtbar.

Längsschnitt und trennt in der Längsrichtung den vorderen Ansatz des Deltoideus an der Clavicula unter sofortigem Fassen jedes blutenden Gefäßes und Ligatur der hier emporlaufenden Vena cephalica. Im oberen Teile des Schnittes werden auch die Acromialäste

der Arteria thoracico-acromialis unterbunden. Nun geht man am Deltoideusrande zwischen ihm und dem Pectoralis major in die Tiefe bis auf den Knochen, spaltet vor der Bicepsrinne und hinter dem Tuberculum minus die Kapsel und löst mit ihr die Sehnenansätze des Subscapularis nach vorne ab, ebenso abwärts mit dem Periost den Ansatz des Pectoralis major, sowie des Latissimus und Teres major unter Ligatur der Art. circumflexa humeri anterior; dann trennt man über und am Tuberculum majus die Ansätze des Supra- und Infraspinatus und Teres minor, so daß der Humeruskopf nach vorne und nach oben frei herausgestoßen werden kann.

Nunmehr wird der Hautschnitt vollendet, indem man in der Höhe der Achselfalten den Zirkelschnitt durch die Haut macht; es ist leicht, das Nerven-Gefäßbündel zu isolieren, die Gefäße zu unterbinden und die Nerven zu durchschneiden. Auch die Arteria subscapularis (und zugehörigen Nerven) können hierbei angespannt und isoliert unterbunden werden. Eine Verletzung des N. axillaris, welcher über dem Teres major sich hinter dem Knochen herumschlägt, um den Deltoideus zu versorgen, ist mit Sorgfalt zu vermeiden. Denn der Deltoideus ist der Hauptmuskel des zurückbleibenden Stumpfes.

Die geschilderte Methode schließt sich am nächsten der von SPENCE[1]) empfohlenen Rakettmethode an. Die LARREYsche Rakettmethode, von FARABOEUF empfohlen, wo der Längsschnitt auf der lateralen Seite emporsteigt, ist weniger gut, da sie den Nervus axillaris nicht berücksichtigt und daher den Deltoideus zum Teil lähmt.

64. Amputatio interscapulo-thoracalis (Fig. 253, 254).

Es handelt sich bei dieser Operation nicht um eine Exartikulation; es wird kein Gelenk durchtrennt behufs Entfernung des Schultergürtels, sondern die Clavicula wird durchsägt und die Scapula nur an ihren Muskelansätzen getrennt, daher der von uns gewählte Name.

Die BERGERsche Operation wird wegen Verletzungen und wegen Tumoren des Oberarmkopfes und der Scapula am häufigsten gemacht (ausnahmsweise wegen Gangrän, progressiver Phlegmone), welche Schultergelenk mit Scapula, häufig samt den Axillardrüsen, Gefäßen und Muskeln ergriffen haben. Allerdings kommen Fälle vor, wo mit dem Arm nur ein Teil der Scapula (Acromion und Gelenkteil) entfernt zu werden braucht. Die Operation ist dank ihrer exakten Ausführung nicht gefährlicher als die Exartikulation im Schultergelenk und gibt viel bessere Dauerresultate, was in hohem Maße bemerkenswert ist gegenüber den großen Gefahren der Exarticulatio interilio-abdominalis. Es beruht das auf der Beweglichkeit des Schultergürtels namentlich der Scapula. BERGER fand 1898 unter 46 Fällen bloß 2 direkte Todesfälle, 10 Heilungen über 1 Jahr.

1) SPENCE, Lectures on Surgery, Vol. 2.

J. J. BUCHANAN hat eine erschöpfende Zusammenstellung geliefert der bis 1900 bekannten Fälle der BERGERschen Operation. 1737 sei ein Pat. im St. Thomasspital in London gepflegt und geheilt worden, dem durch eine Maschine Arm mit Scapula völlig weggerissen war, und 1808 machte CUNNING die erste glückliche Operation wegen Schusses und 1836 CROSTY wegen Tumors. BERGER hat das Verdienst, die erschöpfendste Monographie 1887 geschrieben und die einzelnen

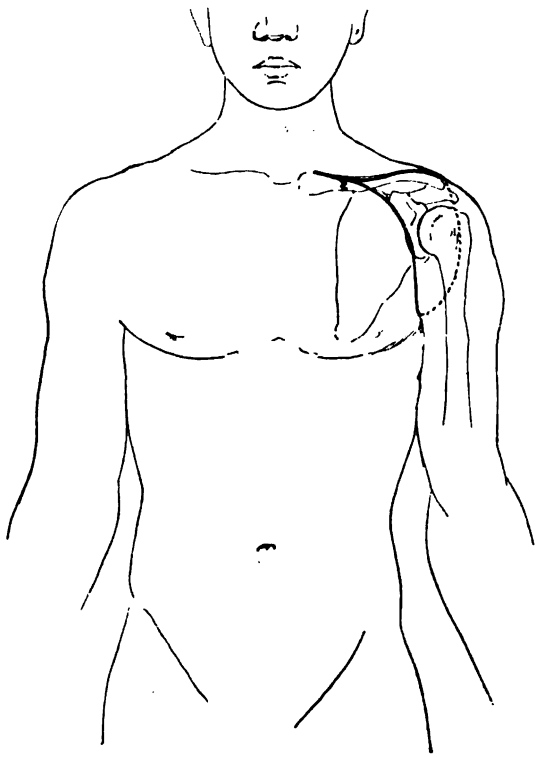

Fig. 253. Exartikulation des Schultergürtels mit vorderem Lanzettschnitt.

Details der Operation in klarer Weise zusammengefaßt zu haben. BUCHANAN gibt eine Tabelle von 181 Fällen (131 wegen Tumoren) mit 16 Proz. †. Dazu kommen 31, wo die Scapula nachträglich excidiert wurde nach Exarticulatio humeri mit 6,6 Proz. †, aber in der antiseptischen Zeit ist auch die Mortalität der einzeitigen Operaauf 8 Proz. heruntergegangen. JEAUBRAN und RICHE stellen 188 Fälle mit 11,1 Proz. † zusammen und heben namentlich hervor, daß vor 1887 die Mortalität 29 Proz. betragen habe, seit 1887 bloß 7,8 Proz. Außer BERGER dürfe daher LISTERS Anteil an diesem Fortschritt nicht zu sehr in zweite Linie gestellt werden. Sie erwähnen als radikale Heilungen von Sarkomen 8 Fälle, doch ist KÜSTERS Fall nach BERGER noch nach 10 Jahren rezidiviert.

Wir möchten auch hier der Mahnung Raum geben, in jedem Falle genau zu prüfen, ob bei einem Tumor des Humerus nicht die Resektion des Kopfes und Schultergelenks oder die Exartikulation

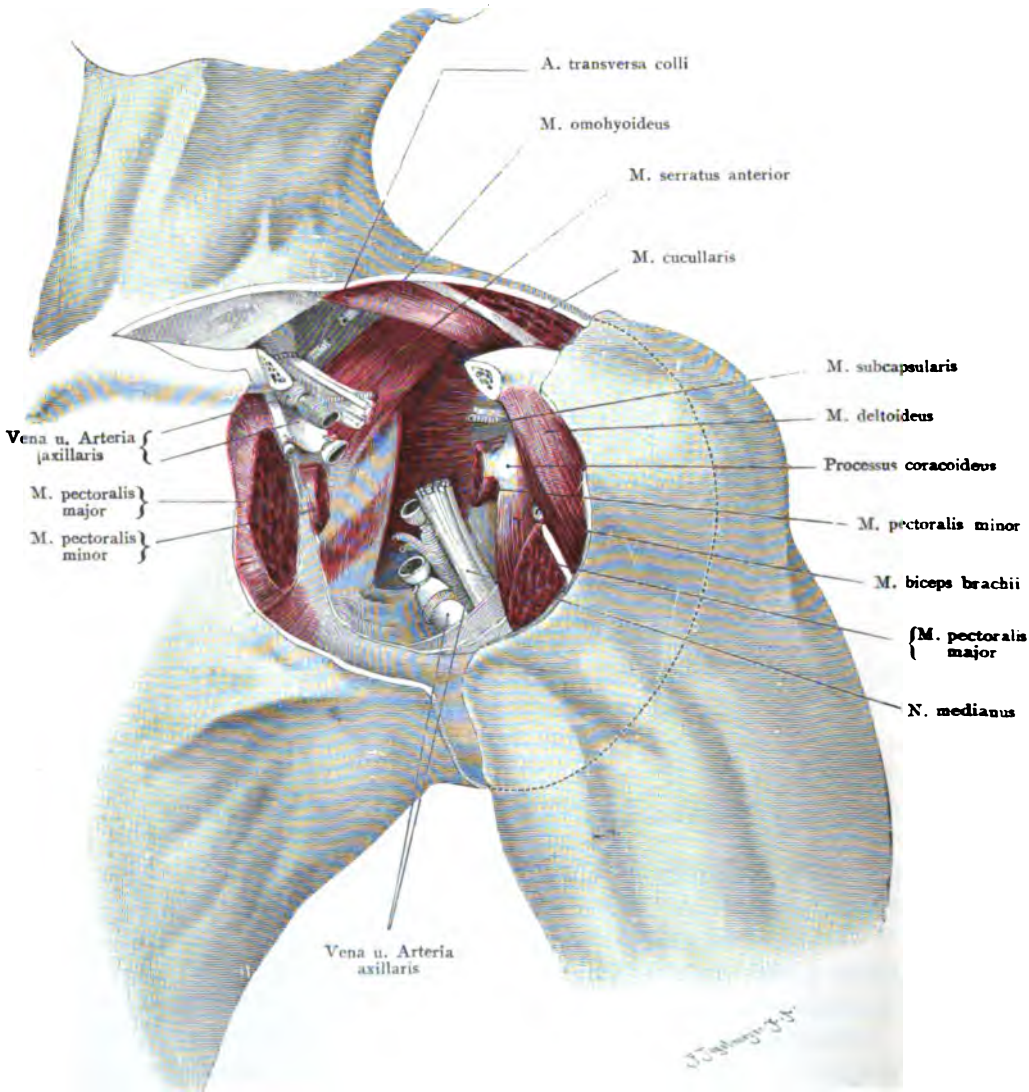

Fig. 254. Exartikulation des Armes samt Schultergürtel: Der vordere Schnitt mit Durchtrennung der Clavicula, des M. pectoralis major und minor, der großen Gefäße und des Plexus axillaris. Links in der Wunde die Thoraxwand, in der Tiefe die Vorderfläche der Scapula (M. subscapularis).

des letzteren noch zulässig ist, und ganz besonders bei Scapulatumoren die Excision der Scapula, eventuell mit Schulterresektion.

Die Methode, die sich hier von selbst ergibt, ist der Rakett- oder Lanzettschnitt, wie wir ihn bei allen Amputationen in der Nähe des Rumpfes stets wiederfinden. Er wird folgendermaßen ausgeführt:

Die prophylaktische Blutstillung muß durch Ligatur der großen Gefäße geleistet werden. Im übrigen ist die Schnittrichtung je nach Erkrankung der Haut vielfach zu modifizieren.

Operation: Schnitt auf die Clavicula bis auf den Knochen, das Periost wird mit Raspatorium abgehoben, die Clavicula am inneren Drittel durchsägt und mit scharfem Haken nach außen geklappt. Das hintere Periost und der Msc. subclavius darunter werden sorgfältig gespalten und dadurch zunächst das Nervenbündel des Plexus brachialis freigelegt, die einzelnen Stämme isoliert und nach Novocaininjektion durchschnitten.

Vorne liegt die Vena axillaris direkt unter dem Msc. subclavius, unter dem Nervenbündel die Art. subclavia.

Die Arteria und Vena subclavia werden doppelt unterbunden und durchschnitten.

Will man die Blutung auf ein geringes Maß beschränken, so ist es nötig, auch die lateralwärts über die Scaleni vortretenden Zweige der Subclavia zu unterbinden, eventuell die 3 Aeste des Truncus thyreocervicalis, welche vor dem Scalenus aufwärts (A. cervicalis ascendens) auf-auswärts (A. cervicalis superficialis) und hinter der Clavicula lateralwärts (A. transversa scapulae) gehen; aber jedenfalls die starke A. transversa colli, welche über oder durch den Plexus brachialis nach hinten geht, um die Muskeln der Scapula (Levator, Supraspinatus) zu versorgen und als Dorsalis scapulae zwischen M. rhomboidei und serratus posticus superior der Scapula entlang abwärts zu laufen. Jetzt ist man gegen erhebliche Blutungen gesichert.

Im weiteren wird die Operation, ganz wie ROSE für die Exarticulatio femoris zuerst vorgeschlagen und ausgeführt hat, in der Form durchgeführt, als ob der Arm samt Scapula einen Tumor bildete, welchen man zu excidieren hat. Man umschneidet die Haut am Arm in der Richtung der Fig. 254 angegebenen Linie. Vorne trennt der Schnitt Fascie und M. pectoralis major und minor. Diese Durchschneidung geschieht nahe dem Ansatz am Thorax, wenn ein Paket maligner Drüsentumoren die Achselhöhle erfüllt. Wo die Axilla frei ist, werden die erwähnten Muskeln näher an ihren Ansätzen am Processus coracoideus und Arm durchschnitten. Die Vena cephalica in der Furche des Deltoideus wird lateral gelassen.

Nun dringt man längs der Außenfläche des Thorax, resp. des M. serratus anterior durch das lockere Zellgewebe gegen die Vorder-

fläche der Scapula stumpf vor, indem man eventuelle Drüsenpakete mit der Hand vom Thorax abhebt. An der hinteren Achselfalte angelangt, wird der M. latissimus dorsi durchschnitten in der Nähe der Arminsertion, bei großen Drüsengeschwülsten entfernt davon.

Nachdem man noch den M. cucullaris am oberen Rande der Clavicula und am Acromion abgetrennt hat, event. unter Anlage einer LYNN-THOMAS-Zange, läßt sich jetzt der Arm samt Schulter so nach außen wälzen, daß die Vorderfläche der Scapula mit ihren Muskeln in ganzer Ausdehnung zu Tage tritt. An ihrem oberen medialen Winkel wird der dicke Ansatz des M. levator scapulae unter Ligatur von Aesten der Art. dorsalis scapulae getrennt und längs dem hinteren medialen Rande zuerst der wulstige M. serratus anterior und danach die dünnen M. rhomboidei losgelöst. Es bleibt bloß noch übrig, nach Herausziehen des medialen hinteren Scapularrandes aus der Wunde entlang der Crista scapulae den Ansatz des M. cucullaris und am oberen Rande den dünnen M. omohyoideus abzutrennen, und der Arm samt Schultergürtel ist fast ohne Blutverlust ausgelöst. Wir haben (Mai 1902) wegen diffusen Sarkoms der Scapula und des Schultergelenks bis an den Oberarm herab bei einem Knaben die Exartikulation gemacht, ohne mehr als etwa 1—2 Eßlöffel Blut zu verlieren und nach 5 Tagen den Pat. mit einem einfachen Kollodialstreifen auf der verklebten Wunde vorgestellt. Als Drain schiebt man eine einzige Glasröhre durch eine eigene kleine Oeffnung vom hinteren Rande der Axillarfalten aufwärts.

Unsere Beschreibung stimmt, wie ersichtlich, im wesentlichen überein mit der Methode der „Desarticulation interscapulo-thoracique" von BERGER, welcher sich mit FARABOEUF, ADELMANN und CHAVASSE um die Ausbildung des besten Verfahrens die größten Verdienste erworben hat. Nach NASSE geht auch BERGMANN bei der Operation in ganz ähnlicher Weise vor, wie oben geschildert. ESMARCH hat die Durchsägung der Clavicula und vorgängige Ligatur der Subclaviculargefäße zur Methode erhoben. Bei Mangel an Haut (Operation wegen verwachsener Tumoren) kann man mit KEEN die Haut vom Oberarm in dessen ganzer Länge benutzen.

Fünfter Abschnitt.

Chirurgie des Kopfes und Rumpfes.

A. Chirurgie des Kopfes.

1. Weichteile des Schädels.

Die Weichteilbedeckung am Schädel ist ausgezeichnet durch einen sehr großen Gefäßreichtum, aber die Gefäße sind sehr leicht zugänglich für die Unterbindung, da sie in der Kopfschwarte, der mit der Galea fest verbundenen Haut und Unterhaut verlaufen. Die Arterien liegen locker in der Kopfschwarte, die Venen nicht in dem Maße, ziehen sich daher nicht zurück, wie die Arterien. Bei arteriellen Blutungen drückt man neben dem Wundrand auf die Haut und faßt mit der Arterienzange das Gefäß; sollte dies selbst mit unserer Arterienhakenzange nicht gelingen, so umsticht man dasselbe neben der Wunde mit der Nadel. Zur prophylaktischen Blutstillung, wie sie z. B. von DOYEN zu ausgedehnten Kraniektomien geübt wird, kann man die größte Zirkumferenz des Kopfes mit einem elastischen Schlauch umschnüren, der über das Occiput oberhalb der Ohren und Augenbrauen verläuft.

Die Gefäße, welche das Blut zur Kopfwölbung führen, kommen von der Stirn, von der Schläfe und vom Hinterhaupt. Will man also bei starken Blutungen eine zentrale Blutstillung machen, so wendet man sich an diese drei Stellen.

Die Operationen am Schädelteil des Kopfes sind schon so eingehend besprochen bei der Chirurgie des Zentralnervensystems, daß wir nicht darauf zurückzukommen brauchen.

Am Gesichtsteil des Kopfes spielen die plastischen Operationen zur Hebung von Mißbildungen und traumatischen und pathologischen Entstellungen eine sehr große Rolle. Es ist dies aber ein so spezielles Kapitel, daß wir über die Ausführung solcher Operationen nur einige Winke unter Besprechung einzelner Spezial-

fälle geben können. Wie weit solche Plastik reicht, hat SENN-Chicago [1]) bewiesen, indem er ein Gesicht wieder herstellte aus der herabgeklappten Schädelhaut.

2. Gesichtsteil des Kopfes, inklusive Nase, Mund und Rachen.

Das Verhalten der Haut im Gesicht weicht von der Haut am Schädel insofern ab, als sie locker ist; aber sie ist auch hier

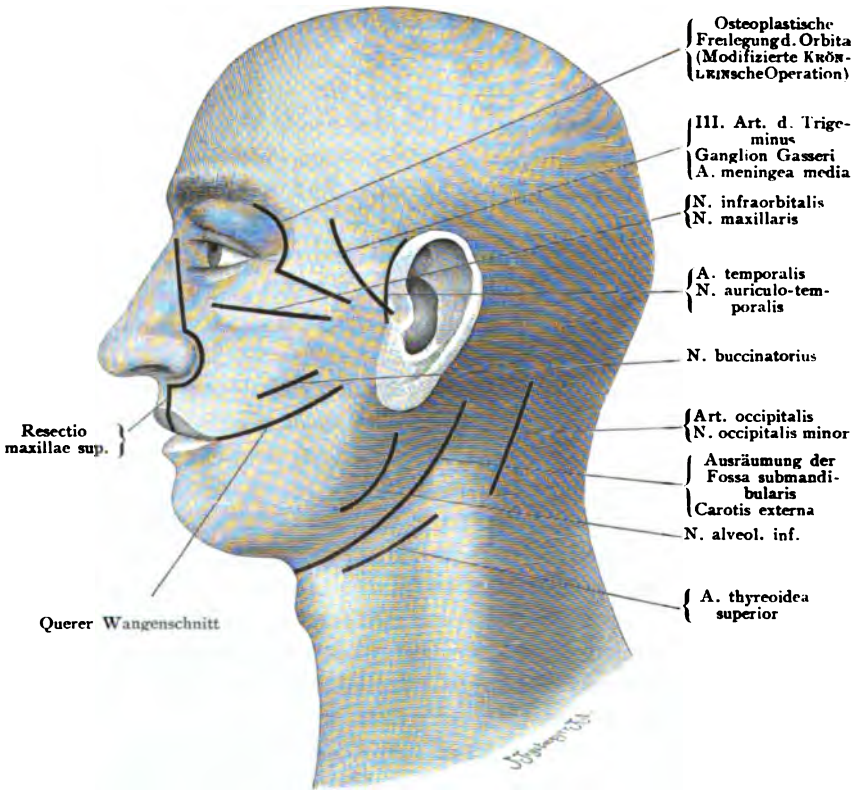

Fig. 255 gibt einige der von uns empfohlenen Normalschnitte für Kopf und Hals wieder.

außerordentlich gefäßreich. Wir müssen also beim Hautschnitt schon auf spritzende Arterien gefaßt sein. Die meisten Gefäße liegen unter der Cutis.

Bezüglich der Schnittrichtung (vergl. Fig. 255 u. 256) gelten diejenigen Regeln, welche für die Anlage der Normalschnitte überhaupt maßgebend sind. Vor allem anderen hat man bei Operationen

1) New York med. Journ., Juni 1903.

im Gesicht darauf zu sehen, daß man nicht in Kollision kommt mit dem Nervus facialis; man muß Schnitte wählen, welche den Aesten dieses Nerven parallel gehen, denn jede Verletzung derselben hat Entstellung zur Folge.

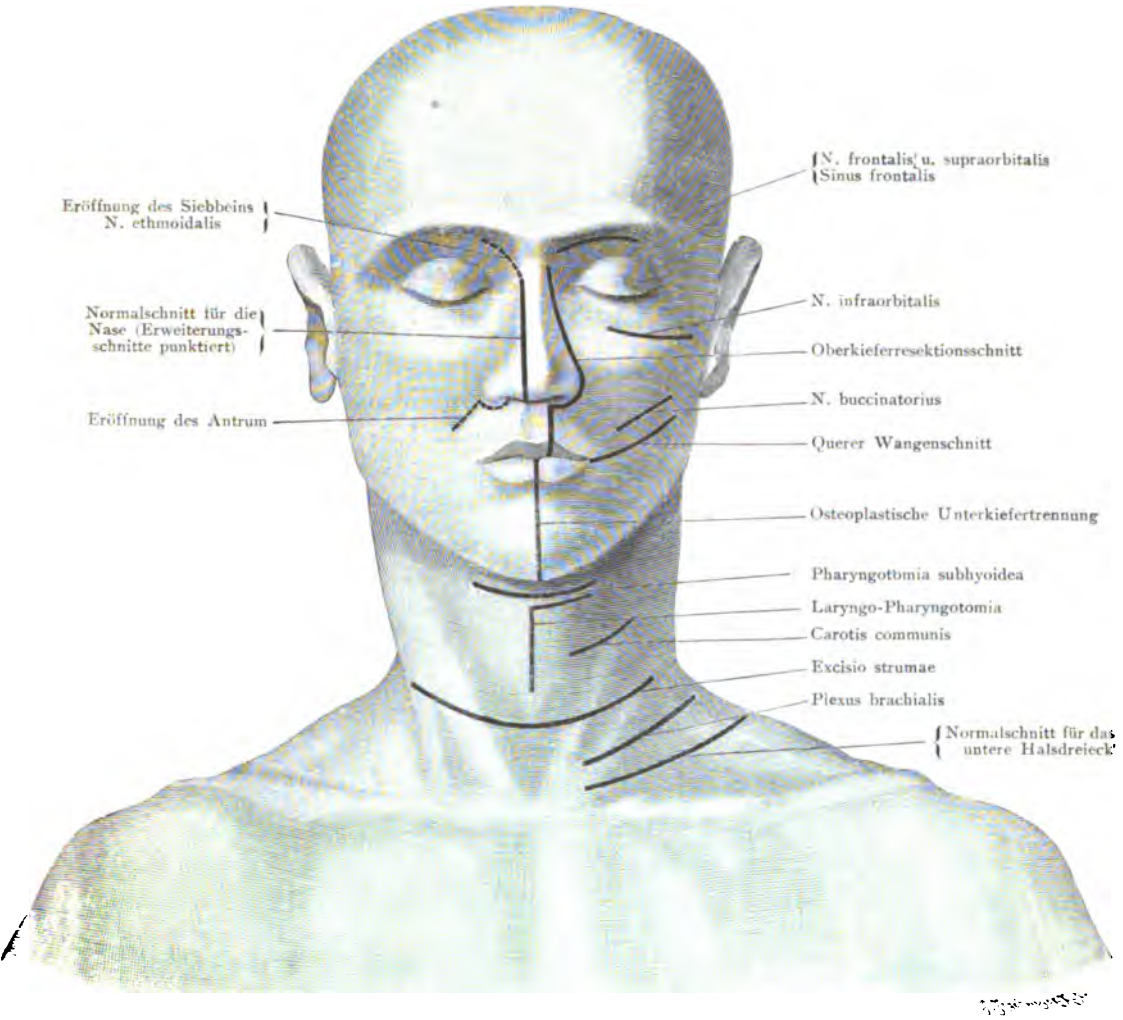

Fig. 256 gibt einige der von uns empfohlenen Normalschnitte für Kopf und Hals wieder.

Es ist viel gleichgültiger, einen Ast einer Arterie zu durchschneiden, als einen noch so kleinen Nerven zu verletzen. Demgemäß wird man die Schnitte so anlegen, daß sie von der Eintrittsstelle des N. facialis in die Parotis wie von einem Mittelpunkt aus radiär gehen. Auf diese Weise schützt man sich gegen Störungen der Mimik. Dagegen stimmen die Normalschnitte mit der Richtung

des Ductus Stenonianus überein; sie laufen diesem Gange parallel. Die Muskulatur muß zum Teil getrennt werden. Muskelschnitte werden zwar im allgemeinen vermieden, und man hält sich an die Interstitien zwischen den Muskeln, weil Muskelwunden bei Infektion schlechter heilen. Letzteres Moment kommt angesichts der Asepsis nicht mehr in Frage; man kann mit derselben eine rasche Vernarbung des Muskels mit völliger Wiederherstellung seiner Funktion erzielen, wenn nur die zuführenden Nervenäste nicht verletzt worden sind.

Wir kommen auf diesen Punkt in unserer Operationslehre immer wieder zurück: lieber einen selbst starken Muskel (wie etwa den Rectus abdominis) quer durchschneiden und so eine künstliche Inscriptio tendinea schaffen, als die zuführenden Nerven verletzen und damit eine Lähmung und Atrophie des Muskels veranlassen.

a) Chirurgie des Auges und der Orbita.

Ueber die Freilegung der Orbita haben wir schon bei Besprechung der Chirurgie des N. opticus uns ausgesprochen und die

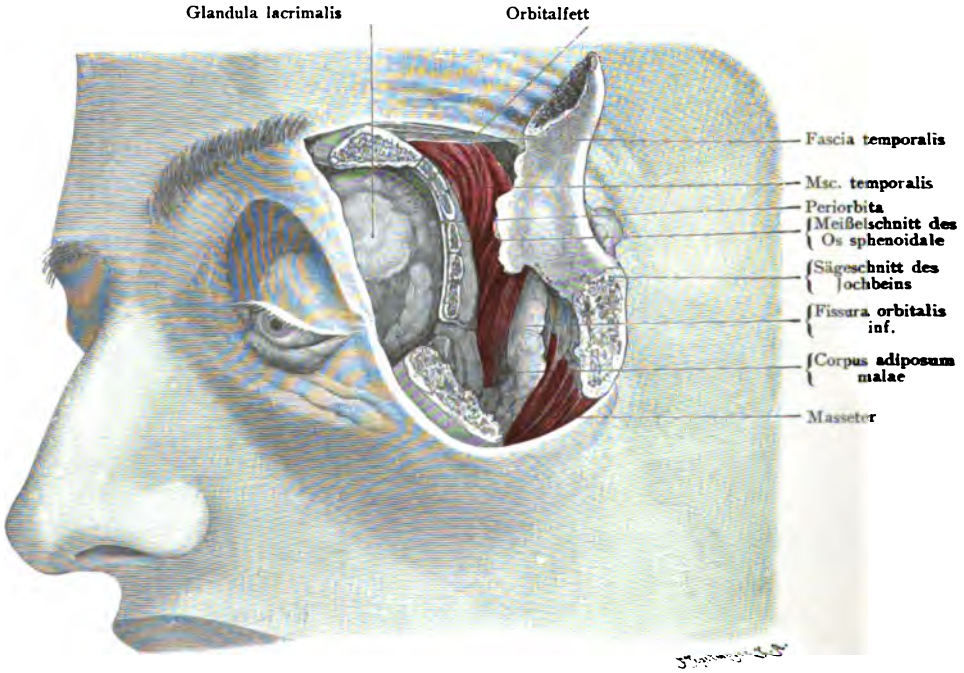

Fig. 257. Osteoplastische Freilegung der Orbita.

einschlägigen Methoden geschildert, soweit sie eine Erhaltung des Bulbus zulassen.

Muß man bei malignen Tumoren den Bulbus opfern, dann kann man ohne die eingreifende Voroperation einer osteoplastischen Re-

sektion auskommen. Höchstens ist es angezeigt, den lateralen Winkel der Lidspalte zu spalten, um reichlichen Raum zu haben.

b) Chirurgie der Nase und ihrer Nebenhöhlen.

Für alle Operationen, welche im Bereich der Nase, des Mundes und Rachens, also speziell auch an den Kiefern vorgenommen werden, müssen zwei Indikationen, welche den Erfolg vor allen anderen beeinflussen, Berücksichtigung finden, nämlich die Verhütung zu starker Blutung und die Vermeidung der Aspiration von Blut und Sekret in die Bronchien und Lungen.

Bei Entfernung von Geschwülsten in der Nase, an der Schädelbasis, bei Resektion des Oberkiefers ist die Gefahr zu erheblichen Blutverlustes eine große. Es muß daher Vorsorge getroffen werden gegen Verblutung. Zahlreich ist die Zahl der Autoren, welche sich mit den Mitteln zu prophylaktischer Blutstillung für genannte Operationen befaßt hat. Wir verweisen auf die Zusammenstellung der Anschauungen in der Arbeit SCHLATTERs über die Carotisunterbindung als Voroperation von Oberkieferresektionen. Wir haben uns schon in den früheren Auflagen dieses Werkes sehr entschieden für präliminäre Blutstillung durch Carotisunterbindung ausgesprochen, stehen also ganz in Uebereinstimmung mit einzelnen der Schlußfolgerungen, welche SCHLATTER aus Literatur und eigenen Beobachtungen zieht. Nur möchten wir sie noch entschiedener präzisieren.

Man mag sagen, was man will, so ist die Unterbindung einer Carotis communis bei einem alten Menschen mit Arteriosklerose einem Todesurteil gleich zu achten. Man kann nicht bestimmt genug jugendliches Alter mit gesunden Gefäßen und die senilen Veränderungen letzterer auseinanderhalten. Man wird also unter keinen Umständen, wenn es sich vermeiden läßt, bei einem alten Menschen bloß behufs prophylaktischer Blutstillung die Carotis communis unterbinden. Es bleibt bloß die Wahl zwischen Ligatur der Carotis externa und temporärer Kompression der Carotis communis, wie namentlich SCHÖNBORN sie gepflegt hat.

FOWLER [1]) hat bei vorgeschrittenem Oberkiefercarcinom, wie ich mehrfach bei Operation des Ganglion Gasseri, offenbar bei Individuen mit gesunden Arterien sogar beidseitig temporäre Ligatur der Carotis communis vorgenommen ohne Schaden und mit sehr sicherer Vermeidung der Blutung. Er hat andererseits nach DAWBARN beidseitige Excision der Carotis externa und ihrer Aeste vorgenommen mit gutem Erfolg.

---

1) Buffalo med. Journ., Juni 1903.

Die Ligatur der Carotis externa ist, wie LIPS gezeigt hat, eine ungefährliche Operation, und meine eigenen Erfahrungen, wie die anderer (FRIEDRICH hat dies noch neuestens bestätigt) zeigen, daß sie den Blutverlust zumal bei den gefährlichen Oberkieferresektionen ganz wesentlich beschränkt.

Wie weit eine temporäre Kompression der Carotis communis auch bei arteriosklerotischen Gefäßen zulässig ist, bleibt dahingestellt. In einem Falle, bei welchem ich Ende 1898 bei einer Pharyngoglossotomie zur Ligatur der Carotis communis bei einem alten Manne genötigt war, befand sich der Mann gleich nach der Operation noch völlig wohl, und erst allmählich stellte sich Hemiplegie, Bewußtlosigkeit und Fieber ein bis zum Exitus. Erst die nachträgliche Erweichung hatte also die Störungen bedingt. Ob diese durch Freigabe der Zirkulation vermieden geblieben wären?

Bei jungen Individuen mit gesunden Arterien kann man ruhig die Carotis communis provisorisch komprimieren oder die Ligatur anlegen; diese hat für das Gehirn nur ganz vorübergehende Folgen in Form einseitig verminderten Blutgehaltes.

Die zweite Indikation bei allen Operationen in den oberen Verdauungs- und Luftwegen, die Aspiration zu verhüten, kann viel einfacher und sicherer geleistet werden, als durch die prophylaktische Tracheotomie und Tamponade oder durch Ausführung der Operation in Halbnarkose. Es ist gut, das nochmals zu wiederholen, obschon es schon bei Besprechung der Lagerungsfrage gesagt ist. Das richtige Mittel ist die Schräglagerung des Körpers, nicht etwa der hängende Kopf, sondern die abhängige Lagerung des Thorax und Halses, und zwar nicht bloß bei der Operation, sondern auch nach derselben. So wird in leichtester Weise die Aspiration von Blut und später von Wundsekret vermieden.

Seit wir dieses Verfahren prinzipiell für alle Operationen in Mund, Nase, Rachen, Larynx und Trachea eingeführt haben, haben wir alle anderen Maßnahmen entbehren können und sind so gut dabei gefahren, daß wir diese einfache Maßnahme nicht genug zur allgemeinsten Benutzung empfehlen können. Der Kopf kann dabei in völlig angenehmer Lage auf ein Kissen gebettet werden.

Dazu ist bezüglich Nachbehandlung folgendes zu bemerken: Man hat sehr wohl zu unterscheiden die Fälle, wo der Schluckmechanismus gestört und die Reflexerregbarkeit des Larynx geschädigt ist, von den anderen Fällen, wo diese Funktionen keinen Eintrag erlitten haben. Kann ein Patient schlucken, wenn auch mühsam, und wird er reflektorisch zum Husten angeregt, sobald Sekret in den Larynx gelangt, so läßt man die Patienten am allerbesten schon

am Tage nach der Operation aufstehen. Man muß es gesehen haben, wie wohl sich die Patienten befinden, wenn sie sitzen und gehen können, um zu glauben, wie vorteilhaft diese Anordnung ist. Sie werfen viel besser aus, und die Aspirationspneumonien bleiben weg.

Nachts dagegen müssen viele dieser Patienten in Schrägstellung, mit dem Halse am tiefsten gelagert werden, so wie diejenigen eine solche Stellung 8 oder 14 Tage oder noch länger einnehmen müssen, bei welchen das Schlucken nicht möglich oder z. B. der eine Laryngeus superior gelähmt und damit die Reflexerregbarkeit des Larynx aufgehoben ist.

1. Offenlegung der Nasenhöhle mit Nebenhöhlen.

Geschwüre und Neubildungen auf der Schleimhaut der Nase kann man mit dem Nasenspekulum leicht sehen, aber die Ausdehnung der Erkrankung zu beurteilen ist schwierig, und namentlich Ausgangspunkt und Tiefe einer Neubildung festzustellen. Es ist ein Unglück für die Patienten, daß so viele Spezialisten sich fröhlich an die Abtragung von „Polypen" machen, auch wo es klar ist, daß es sich nicht um die echten Schleimpolypen oder gestielte gutartige Fibrome handelt.

Das Heil der Patienten beruht auf rechtzeitiger gehöriger Freilegung der Nasenhöhle bis in die ergriffene Nebenhöhle hinein, nur dann kann man bei dem genannten Leiden auf eine wirkliche Heilung hoffen. Dabei hat es allerdings eine große Bedeutung, einen Patienten damit trösten zu können, daß mit dem Eingriff keine zu große Entstellung verbunden ist. Das ist unsere Aufgabe: Gehörige Freilegung der Höhlen zu klarer Beurteilung mit Schnitten, welche nicht auffällig oder störend sind.

Es kann ein gewisses Interesse haben, den Naseneingang zu vergrößern, um besser hineinsehen, event. mit Leichtigkeit mit dem Finger palpieren zu können.

Eine einfache Methode hierzu ist die von uns empfohlene Spaltung des Septum narium. Man geht mit den Branchen einer starken Schere in beide Nasenlöcher ein, so weit als möglich, und spaltet das knorpelige Septum; dabei spritzen die kleinen Arteriae septi narium. Nun kann man den Finger leicht in die Nase einführen und die Wände abtasten. Bei Ozaena genügt dieser Eingriff, um das weitere Vorgehen abzuklären, zumal um umschriebene Erkrankungen der Knochen aufzufinden und kranke Knochenstücke zu entfernen. Zwei Nähte genügen, um eine so exakte Vereinigung zu erzielen, daß man nachher von dem Eingriff nichts mehr sieht.

Bei Deviationen der Nasenscheidewand wird die verengte Nasenseite dadurch freigemacht, daß man auf den Vorsprung einen Schnitt bis auf den Knorpel führt resp. Knochen des Septum, die Schleimhaut ablöst und mit einer Zange das vorragende Stück reseziert.

Um Operationen zumal wegen maligner Neubildungen vorzunehmen, muß der Zugang so sein, daß man in die Nase hineinsehen, die Ausdehnung der Erkrankung genau beurteilen und namentlich auch bei Ausführung der Operation alles Kranke entfernen und die

Fig. 258. Radikaloperation der Nasenhöhle durch paramedianen Schnitt. Die eine Nasenhälfte ist nach Durchkneifen des Nasenbeins und Proc. frontalis des Oberkiefers lateralwärts geklappt. Das Siebbein samt Lamina papyracea ist entfernt, von letzterer sieht man noch die scharfe Trennungskante zwischen Augen- und Nasenhöhle. Oben ist die Unterwand des Sinus frontalis entfernt, letzterer daher breit offen. Unterhalb sieht man das Septum narium.

Blutung beherrschen kann. Es ist am besten, wenn man dazu eine bestimmte Methode zur Eröffnung der Nasenhöhle benutzt, welche gestattet, je nach Ausdehnung des Leidens den Zugang in die Nebenhöhlen Kiefer-, Siebbein-, Stirn- und Keilbeinhöhlen durch einfache Weiterführung des Schnittes zu erzielen.

Methoden mit Zugang von vorne (naso-maxillare Methoden).

2. Radikaloperation der Pansinusitis nasalis (MOURE).

Das Normalverfahren, welches den letzterwähnten Indikationen und zugleich dem dringenden Wunsche nach minimaler Entstellung genügt, ist die Spaltung der Nase mittelst paramedianen Schnittes, wie dieselbe auch von DIEFFENBACH und KÖNIG empfohlen ist (vergl. Nasenschnitt, Fig. 255). Man darf nicht genau in der Mitte spalten, weil der Nasenknorpel an seinem hervorragenden Teile eine Einbuchtung darbietet, und die Narbenretraktion bei genauer medianer Spaltung die erwähnte Furche auch äußerlich markiert, was keine unbedeutende Entstellung bedingt. Man spaltet vielmehr etwas seitlich von der Mittellinie die Nasenknorpel und die Nasenbeine und erlangt so eine später kaum sichtbare Narbe.

Der Schnitt hat den Vorteil, sich sehr leicht ohne wesentliche Entstellung verlängern zu lassen, wenn größerer Zugang sich als nötig herausstellt, d. h. die Möglichkeit zu geben, bei Polysinusitis mehrere oder alle Nebenhöhlen zu eröffnen und so die sog. Radikaloperation auszuführen [1]). Man kann ihn nach oben in die Augenbrauen verlängern [2]), wenn die Siebbeinzellen oder der Sinus frontalis zugänglich gemacht werden sollen. Man kann ihn in der Nasolabialfalte unter Ablösung des Nasenflügels und von da in der schrägen Wangenlippenfalte noch weiter führen. Man kann ihn endlich ebenfalls paramedian noch durch die Oberlippe nach unten auslaufen lassen, wenn größere Ablösung der Weichteile gewünscht wird.

In der Medianlinie wird der knöcherne Nasenrücken gespalten, die queren Schnitte durch die Knochen aber verschieden gestaltet, je nach Sitz der Erkrankung oben oder unten.

Die Basis des Nasenbeins der kranken Seite wird mit der Knochenzange durchschnitten und der Processus frontalis des Oberkiefers mit dem Meißel an seinem Ursprung bis gegen die Orbita schräg von unten aufwärts durchschlagen, so daß die seitliche Nasenwand aufgeklappt werden kann.

Ist es, wie bei Neubildungen Regel, nötig, gleichzeitig die Kieferhöhle klarzulegen, so wird die mediale Wand des Antrum, wo sie sich von der horizontalen Gaumenplatte erhebt, abgemeißelt und so weit entfernt, wie nötig, unter event. Wegnahme der unteren Muschel. So ist es leicht, die Nasenhöhle und Kieferhöhle in eine große Höhle zu vereinigen.

---

1) Vergl. den trefflichen Artikel von M. CHEVAL in Bull. Soc. royale Bruxelles, 1905, No. 9.

2) Der Schnitt quer nach dem unteren Lid (TERRIER, ATHANÉ) ist zu verwerfen wegen der von unten aufsteigenden Facialisäste zu den Schließmuskeln des Auges.

Ist das Siebbein stark beteiligt, so wird unter Verlängerung des Schnittes in die Augenbrauen das Periost lateral von dem Nasenbein abgelöst und über das Tränenbein oder über die Lamina papyracea des Siebbeins zurückgeschoben (unter Erhaltung des Tränensackes), so daß es, wenn nötig in toto, mit dem scharfen Löffel bis zur Lamina cribrosa aufwärts und zur vorderen Keilhöhlenwand rückwärts entfernt werden kann.

Der Sinus frontalis kann von demselben Schnitt durch Wegnahme seiner unteren Wand eröffnet werden, wenn man die Spina nasalis des Stirnbeins und die untere Wand des Sinus gegen die Nase zu abträgt.

So erhält man von Stirnhöhle bis Kieferhöhle und zum Boden der Nasenhöhle ein zusammenhängendes Cavum [1]). Hinten (in einer Tiefe von etwa 6 cm) läßt sich die dünne Vorderwand der Keilbeinhöhle leicht eröffnen.

Ein anderes Verfahren ist die seitliche Spaltung der Nase. Wenn die Erkrankung ihren Sitz auf der lateralen Seite hat und sich auf den Oberkiefer ausdehnt, so schneidet man um den Nasenflügel herum in dessen Rinne aufwärts entweder bloß längs der knöchernen Apertura piriformis und klappt die losgeschnittene Nasenhälfte in der Mitte auf; oder man geht mit dem Schnitt weiter aufwärts und trennt mit dem Meißel den Processus frontalis maxillae sup. aufwärts, soweit er die seitliche Nasenwand bildet, danach oben die Verbindung desselben mit dem Stirnbein und zugleich die Basis des Nasenbeins quer durch. Dieses Verfahren gibt für den vorderen Teil der Nase sehr guten Zugang. So können tuberkulöse Ulcerationen einer sehr exakten Lokalbehandlung zugänglich gemacht werden. Die Methode hat freilich den Nachteil, daß sie einige Muskelfasern außer Funktion setzt, nämlich des Musculus nasalis, der am Alveolarrand des Oberkiefers entspringt und zum Nasenflügel und Nasenrücken zieht, sowie des Levator alae nasi. Allein da die Muskelschnitte per primam wieder verheilen können und die zuführenden Nervenzweige zum Teil intakt bleiben, so resultiert keine nennenswerte Störung des Mienenspiels. Die Narbe wird bei richtiger Naht in kurzer Zeit unsichtbar. An Gefäßen werden die Rami alares der Arteria angularis durchschnitten; letztere Arterie ist im oberen Teil des Schnittes zu schonen.

Die von CHASSAIGNAC und BRUNS bereits geübte seitliche Aufklappung der Nase ist für die Nasenrachenfibrome, welche im vorderen Teil sitzen, nach CZERNYS Erfahrungen (NAAB) ein gutes Verfahren, welches zu radikaler Heilung führen kann. Es wird dabei die ganze Nase nach einer Seite geklappt, indem man auch das Septum mit

1) Vergl. auch GRÜNWALD, Rhinochir. Mitteilungen, Centralbl. f. Chir., Bd. 3, 1906.

zwei stumpfwinklig sich treffenden Schnitten von oben und unten spaltet und die Verbindung des Nasenbeins mit dem Stirnfortsatz des Oberkiefers der anderen Seite durchbricht. Will man noch weiter in die Nasengänge nach hinten sehen, als dies mit der angegebenen Methode möglich ist, so muß man zugleich eine partielle osteoplastische Resektion des Oberkiefers machen und die innere, vordere und einen Teil der oberen Wand des Sinus maxillaris nach außen klappen, dann sieht man bis in die Choanen hinein. Vergleiche hierüber die Methoden der Oberkieferresektion.

Gegenüber dem Zugang von vorne, welchen man als maxillo-nasalen Weg bezeichnen kann, und welchen wir als Normalverfahren hinstellen, weil er auf alle Fälle, auch auf diffuse Erkrankungen von der Stirnbeinhöhle durch das Siebbein bis zum Boden der Nasenhöhle und in das Antrum paßt, haben die Verfahren ihre Berechtigung, welche bei ganz bestimmtem Sitz der Erkrankung von unten mittelst der bucco-nasalen Methode Zugang suchen oder von oben mittelst der naso-orbitalen Methode.

3. Bucco-nasale Methoden.

DENKER [1]) schlägt auch für maligne Nasentumoren den buccalen Weg ein, welchen zuerst ROUGE betreten hat zur Behandlung der Ozaena. Wir haben die ROUGEsche Methode der Eröffnung der Nasenhöhle von der sublabialen Schleimhautseite her unter Abtrennung der knorpeligen Nase im Umfang der Apertura piriformis und des Septum, und Emporschlagen von Nase und Wangen nach oben in der früheren Auflage beschrieben. ROUGE trennt an der Uebergangsfalte zwischen Zahnfleisch zur Oberlippe die Schleimhaut an der Apertura piriformis bis über den Weisheitszahn und schiebt die Weichteile mit Raspatorium bis zur Infraorbitalwand aufwärts, hebt die Nasenschleimhaut im unteren und mittleren Nasengang 5 cm tief rückwärts ab.

Danach eröffnet er die Kieferhöhle von vorne und entfernt die nasale Kieferhöhlenwand. Wie ersichtlich, entspricht die Methode in ihrem ersten Akt ganz der üblichen Art der Eröffnung der Kieferhöhle von der Fossa canina aus, bloß mit ergiebiger Entfernung der vorderen und nasalen Wand. Entstellung bringt sie keine mit sich, aber der Zugang ist bei allen höher gelegenen Neubildungen weniger gut als von vorne, demgemäß die Blutung weniger kontrollierbar und das Resultat unsicherer.

4. Eröffnung des Sinus maxillaris (Antrum Highmori).

Die einfachste und deshalb beste Methode, einer Eiteransammlung im Antrum, zumal in akuten Fällen, rasch und sicher an der tiefsten

1) DENKER, München. med. Wochenschr., 1906, No. 20.

Stelle freien Ausfluß zu verschaffen, ist die Eröffnung vom Munde aus in der Fossa canina. Hier zeigt der Knochen eine Vertiefung und Verdünnung zwischen den beiden festen Knochenstreben zum Jochbein und zum Processus frontalis.

Man macht einen Schrägschnitt durch die Schleimhaut unter der Umschlagsfalte von vorne nach hinten (hinten etwas tiefer, aber stets so, daß man noch eine Schleimhautfalte unten zur Naht behält) bis auf den Knochen, schiebt das Periost nach oben, bis eine fingerbeergroße Stelle des Knochens nackt liegt und meißelt mit 2—3 Schlägen eines gut 1 cm breiten Hohlmeißels ein Stück Knochen heraus, so daß man den Finger einführen und eventuell nekrotischen Knochen, Zahnwurzeln (oder einen Tumor) fühlen kann. Jetzt kann es bei akuten Fällen stark bluten, wenn die Antrumschleimhaut hyperämisch und geschwellt ist. Dann muß man eventuell rasch tamponieren mit Jodoformgazenbinde.

Ist die Blutung gering, so kann man in chronischen Fällen vom Antrum aus gleich eine Kommunikation nach dem unteren Nasengang herstellen durch Durchbohrung mit gebogenem Trokar an der dünnsten Stelle unter der Mitte der unteren Muschel und den Tampon hier nach der Nase herausführen, und die Wunde im Munde durch ein paar Catgutnähte schließen.

Ein Weg, der bloß für die Drainage des Antrum paßt, wenn man auf jene Exploration verzichtet, ist die Eröffnung von der Alveole des 2., 3. oder 4. Backenzahns aus. Nach v. STEIN gibt der 2. den breitesten Zugang. Dieser Weg ist bloß geeignet, wenn man die Absicht hat, für längere Zeit eitrigen Inhalt zu entleeren, weil sich leicht ein silbernes Röhrchen einsetzen läßt, das von selber hält, und weil der Abfluß ein sehr guter ist.

Eine fernere Methode, um ohne Hautschnitt das Antrum zu öffnen, ist der Weg von der Nase aus, und zwar indem man vom unteren Nasengang aus mit krummen, spitzen Instrumenten die dünne mediale Wand des Sinus maxillaris gerade unter der Mitte der unteren Muschel durchbricht (MIKULICZ). Diese Methode hat den Vorteil, daß der Eiter nicht in den Mund, sondern in die Nase abfließt. Den Nachteil hat sie aber, daß sie nicht wie die Operationen vom Munde aus den untersten Teil des Antrum eröffnet. Die beiden letzterwähnten Methoden erlauben keinen direkten Einblick und keine Austastung des Antrum mit dem eingeführten Finger.

Die von HAJEK als LUC-CALDWELLsche bezeichnete Operation der Kieferhöhle bei Empyem ist von FRIEDRICH in Greifswald modifiziert worden. Sie besteht wesentlich in der glücklichen Erfüllung der Indikation, zur Verhütung der Stagnation des Sekrets eine bleibende Kommunikation zwischen Nasen- und Kieferhöhle herzustellen. Zu diesem Behufe muß die mediale Wand der Kiefer-

höhle ausgiebig und bis auf die Horizontalebene des Grundes der Kieferhöhle entfernt werden.

Wo Wert darauf gelegt wird, jede äußere Narbe zu vermeiden, ist es am besten, mittelst Aufklappung der Nase durch den ursprünglich von ROUGE in Lausanne für Ozaena angegebenen Schnitt durch die Uebergangsfalte von Zahnfleisch zur Oberlippe die Vorderfläche des Kiefers freizulegen, den Rand der Apertura piriformis abzumeißeln und die Kieferhöhle durch Abtragung der vorderen Nasenwand mit dem unteren Nasengang in Verbindung zu setzen.

Leichter ist das Vorgehen FRIEDRICHs mit Schnitt in der Nasenflügelfalte und einem daraufgesetzten Schrägschnitt in die Oberlippen-Wangenfalte bis auf den Knochen. Mit Meißel, Hammer und LÜERscher Zange wird der Rand der Apertura piriformis 1 qcm herausgemeißelt und die nasale Wand des Antrum 1 cm hoch und 3 cm rückwärts hart über dem Boden der Kieferhöhle abgekniffen unter Abtragung eines Stücks der unteren Muschel.

Die Höhle wird mit dem Finger abgefühlt, ausgekratzt und nach der Nasenhöhle zu tamponiert. Die genähten Schnitte hinterlassen keine sichtbaren Narben.

Von der eröffneten Nasenhöhle aus gelangt man unter dem vorderen Ende der unteren Muschel $1^1/_2$ cm hinter dem Rande der Apertura piriformis in den Tränennasengang; unter der mittleren Muschel $2^1/_2$ cm hinter dem erwähnten Rande lateralwärts in das Antrum Highmori; oberhalb dieser Oeffnung unter derselben Muschel gelangt eine Sonde in den Ausführungsgang des Sinus frontalis. Die Richtung dieses letzteren Kanales wie des Tränennasenganges ist dem Seitenrande der Apertura piriformis ungefähr parallel.

Fronto-nasale Methoden.

5. Eröffnung des Sinus frontalis.

Die bloße Explorativpunktion des Sinus kann man mittelst unseres von A. KOCHER beschriebenen einfachen Verfahrens machen, wonach ein Drillbohrer ohne Schnitt durch die Haut auf die Vorderwand des Sinus eingedrückt wird und letztere durchbohrt über dem inneren Drittel der Augenbraue. Mit einer Aspirationskanüle kann man sich über eventuellen Eiterinhalt orientieren.

Die Drainage des Sinus in Fällen von Empyem wird in folgender Weise ausgeführt:

α) Eröffnung des Sinus.

Schnitt nach Abrasieren der Haare durch die Augenbraue bogenförmig bis zur Mittellinie auf den Knochen. Der obere Wundrand

wird samt dem abgehebelten Periost nach oben gezogen. Der Schnitt durchtrennt die N. frontalis und supraorbitalis und die gleichnamige Arterie, er schont aber, was viel wichtiger ist, die Facialisäste zu dem M. frontalis samt corrugator und zu M. orbicularis. Selten ist es nötig, noch einen senkrechten Schnitt hinzuzufügen, welcher neben der Medianlinie schräg aufwärts geführt wird. GOLOVINE hat in neuester Zeit diesen Hautschnitt zu dem seinigen gemacht. Am inneren Ende des knöchernen Arcus superciliaris wird, nach Abheben des Hautperiostlappens mit dem Elevatorium, der Sinus zunächst mit einem kleinen Hohlmeißel oder rotierender Fräse (siehe Trepanation) geöffnet. Die vordere Wand enthält Diploë: man muß sich wegen ihres Gefäßreichtums gefaßt machen auf Blutung. Die hintere Wand wird bloß durch Vitrea gebildet. Unter der vorderen Knochenwand erscheint in Form einer bläulichen Blase die dünne glatte Schleimhaut, welche bei Eiterung stark verdickt bläulich-rot und gelockert ist. Nach deren Trennung kann man mit einer Sonde rück- und abwärts aus dem Sinus in die Nasenhöhle unter dem vorderen Ende der mittleren Muschel gelangen und dahin nach stumpfer gewaltsamer Erweiterung einen bleibenden Abflußweg (Drainröhre) anlegen. Es ist gut, sich zu diesem Behuf ein sehr leichtes, aber festes silbernes Drainrohr konstruieren zu lassen, welches nach dem Sinus zu zwei oder drei flügelförmige Auskrempungen besitzt, welche es hier festhalten, aber nachgiebig genug sind, um bei kräftigem Zug von unten zusammenzuklappen und das Herausziehen der Röhre nach der Nase nicht zu hindern. Die Röhre muß liegen bleiben, bis die Eiterung versiegt. In der Regel tut man besser, ohne weiteres Abheben des Periosts, von der kleinen Meißelöffnung aus erst lateralwärts, danach aufwärts mit dem geraden Meißel den Knochen noch zu trennen, nachdem man sich über die Ausdehnung des Sinus nach diesen beiden Richtungen mit der Sonde orientiert hat. Mit dem Elevatorium kann das so gebildete Knochendreieck nach oben-außen samt Periost gebrochen und zurückgeklappt werden. Nun wird mit scharfem schmalen Löffel die kranke Schleimhautauskleidung entfernt; so kann man bei freiem Abfluß nach der Nase Radikalheilung erzielen. Jodoformgaze-Tamponade mit teilweiser Naht darüber und definitive Sekundärnaht nach 2 Tagen.

Die geschilderte Methode genügt, wie die Eröffnung des Antrum und der Cellulae mastoideae, für die akuten und frischen Fälle bloß katarrhalischer Eiterung in der Stirnhöhle, wie sie als Komplikation akuter Rhinitis oder auch bei Infektionskrankheiten ohne deutlich ersichtliche Fortpflanzung von unten (z. B. bei Influenza) auftreten. Bei länger dauernden Fällen dagegen heilt die Schleimhaut nicht aus, der Knochen erkrankt oberflächlich, und die Siebbeinzellen werden durch den abfließenden Eiter in Mitleidenschaft gezogen

und verhindern die definitive Ausheilung. Hier muß durch die Radikaloperation geholfen werden.

β) Die Radikaloperation der Sinusitis frontalis.

Als Radikalverfahren können drei Methoden angesprochen werden: Die eine von mir viel früher schon ausgeführte, gewöhnlich als KUHNTsche Methode bezeichnete, welche in Entfernung der ganzen vorderen Wand der Sinus mit Obliteration derselben besteht und sichere Heilung in relativ kurzer Zeit in Aussicht stellt. Zu derselben muß der oben geschilderte Winkelschnitt benutzt werden, der Sinus, wie geschildert (unter 3a), eröffnet und nach Abhebung der Weichteile mit Periost die vordere Wand des Sinus mit schneidender Knochenzange entfernt werden, die kranke Schleimhaut wird ausgeräumt, nicht drainiert, und die Weichteile auf die hintere Sinuswand angelegt.

Der Nachteil der Operation ist eine recht beträchtliche Entstellung, wenn auch die Narben sehr schön geworden sind. Die Stirn erscheint unregelmäßig eingesunken. Die Methode ist demgemäß zu beschränken auf ganz hartnäckige Fälle und solche, wo die Gefahr einer intrakraniellen Komplikation sich ankündigt. Die Entstellung wäre zu vermeiden, wenn man die vordere Wand osteoplastisch aufklappte und die hintere Wand entfernte, aber die Gefahr einer intrakraniellen Eiterverhaltung verbietet das; es wäre hieran bloß zu denken, wo schon subdurale Eiterung besteht. Die JANSENsche Methode der Entfernung bloß der orbitalen Wand des Sinus mit Tamponade ist der völligen Entfernung der Wand in ihren Resultaten nicht gleichwertig.

Zur Vermeidung der Entstellung hat man die osteoplastische Methode eingeführt. Ich habe schon in früheren Auflagen dieser Operationslehre angegeben, daß es in der Regel besser sei, statt von einer kleinen Oeffnung aus in den Sinus vorzugehen, die vordere Wand nach zwei Seiten mit schneidender Zange zu trennen ohne Ablösung des Periosts und den so gebildeten Knochenlappen an der Basis einzubrechen. Auf diese Weise erhält man freien Einblick in die ganze Höhle und kann alles Kranke entfernen. KÜSTER, GUSSENBAUER und CZERNY haben die osteoplastische Trepanation methodisch ausgeführt. Der Schnitt von CZERNY ist viel entstellender als der von uns gewählte und von GOLOVINE acceptierte. G. bildet mit einem abweichenden Schnitte einen Lappen des Knochens, dessen Basis am Supraorbitalrand liegt. KILLIAN hat die Entstellung dadurch zu vermeiden gesucht, daß er eine supraorbitale Knochenspange stehen läßt bei Resektion der vorderen und unteren Wand des Sinus.

Die Osteoplastik erlaubt gegenüber kleiner Trepanationsöffnung

nicht bloß gründliche Entfernung kranker Schleimhaut und Knochen, sondern läßt auch die von KÜSTER mit Recht für starrwandige Höhlen geforderte Anlage der Drainageöffnung am tiefsten Teile der Höhle sehr exakt zur Ausführung bringen. Sie läßt sich auch

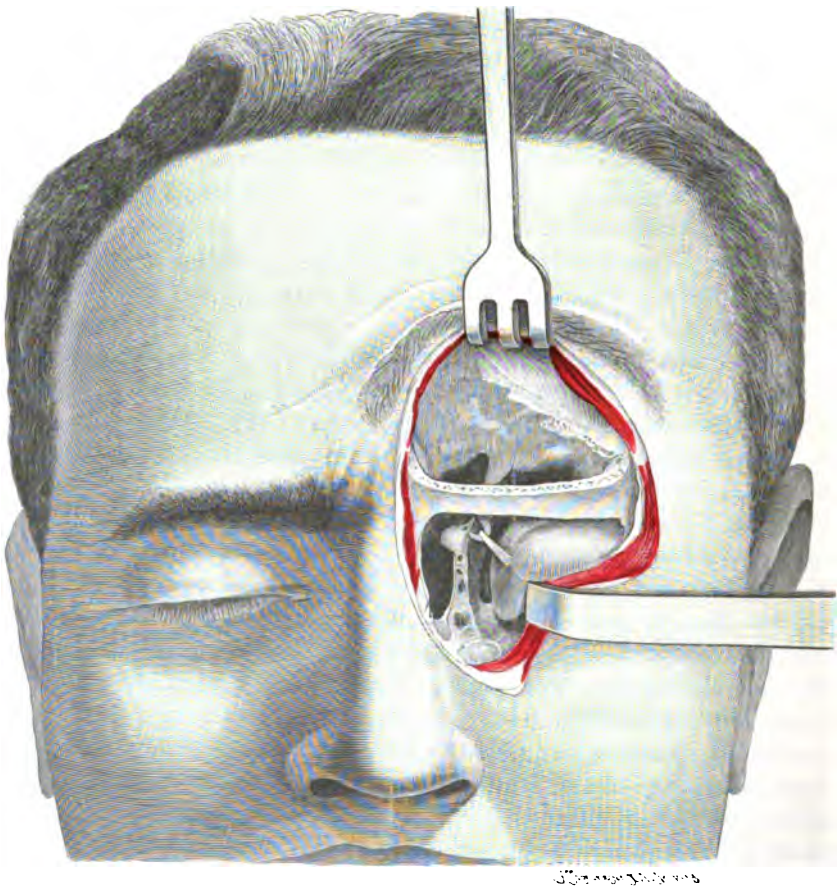

Fig. 259. KILLIANsche Radikaloperation des Sinus frontalis mit Erhaltung einer Knochenspange am Supraorbitalrand nach einem Präparat von TRAMOND.

zweckmäßig in der Weise durchführen, daß man durch die erst angelegte kleine Oeffnung eine Drainröhre aus der Nase bis durch die äußere Haut herausleitet und so gründliche Spülung ermöglicht.

Der letzterwähnten, für die Radikalheilung wichtigen Indikation entspricht ein drittes Verfahren, welches in verschiedener Ausdehnung zunächst auf die Ausmündungsstelle des Ductus nasofrontalis und auf die Siebbeinzellen losgeht, um hier jede Eiterstockung und jedes Hindernis für völlig freien Abfluß in die Nasenhöhle bleibend zu beseitigen. WINKLER macht die mediane

Nasenspaltung, KILLIAN die temporäre Resektion der Nasenbeine und des Oberkieferstirnfortsatzes, BARTH eine noch beschränktere Aufklappung bloß des Nasenbeins und Processus nasalis des Stirnbeins von einem Längsschnitt aus.

Bei der Operation des letzteren wölbt sich an der betreffenden Stelle die Schleimhaut der Stirnhöhle nach Zurückklappen der Knochen in die Wunde von oben vor, kann breit eröffnet, die Stirnhöhle tamponiert werden und nunmehr wird der obere Teil der Nasenhöhle mittelst Löffels, Meißels und Schere völlig freigemacht, so daß eine bleibende freie Kommunikation der Stirnhöhle mit der Nasenhöhle gesichert ist. Diese Methoden der Offenlegung des Sinus nach der Nase zu sind speziell indiziert in allen Fällen, wo Erkrankung der Nase, speziell der Siebbeinzellen sich mit der Sinusitis kombiniert, sei es primär oder sekundär. Dieses von mir geschilderte Verfahren ist von KILLIAN methodisch ausgebaut worden und wird gewöhnlich als KILLIANsches Verfahren beschrieben. Die Hauptsache daran ist, daß man unter Schaffung genügenden Zuganges von vorne her nach Resektion der unteren Wand des Sinus frontalis den vorderen Teil der Siebbeinzellen ganz entfernt, um von der Nase aus vollkommen breiten Zugang in die Stirnhöhle zu erhalten.

Die Nachbehandlung kann hier in bloßer fleißiger Spülung der Nase bestehen, wenn nicht eine intensive Erkrankung des Sinus eine mehrtägige Nachwirkung auf dessen Innenwand durch Jodoform oder Xeroformtamponade wünschenswert erscheinen läßt.

6. Die Eröffnung der Siebbeinhöhlen.

(Behandlung der Ethmoiditis.)

Wir haben dieselbe bereits kennen gelernt bei Besprechung der Schnittführung für Freilegung der Nasenhöhle mitsamt ihren Nebenhöhlen und können auf jene verweisen. Vergl. hierzu die naso-maxillaren Methoden der Freilegung der Nasenhöhle. Wie man in noch ausgedehnterer Weise das Dach der Nasenhöhle bis zur Schädelbasis im Bereich des Rachens freimacht, ziehen wir vor, bei Besprechung der Kieferresektionen zu schildern, da diese meistens die Vorbedingung der Ausführung der Operation sind. Vergl. nächstes Kapitel.

c) Chirurgie der Kieferknochen.

7. Resektion des Oberkiefers (Fig. 260, 261 und 262).

Um den Mut zu haben, ganz im Beginn maligner Neubildungen die partielle oder totale Resektion des Oberkiefers mit der nötigen Gründlichkeit auszuführen, d. h. die erkrankte Partie so vollkommen freizulegen, daß mit Sicherheit alle verdächtigen Gewebe

entfernt werden können, ist es notwendig, Methoden der Operation zu kennen, welche keine zu bedenklichen Entstellungen im Gefolge haben. Namentlich darf das Mienenspiel nicht in unnützer Weise geschädigt werden. Nicht darauf allein kommt es an, feine Narben zu erzielen, sondern die Gesichtsmuskeln und ganz besonders deren motorische Nerven müssen intakt erhalten werden. Um dieses zu erreichen, ist folgendes Verfahren zu empfehlen.

Zunächst ist es fast stets wünschenswert, wegen Drüsen am Kieferwinkel und am vorderen Rande des Sternocleido mittelst des „Normalschnittes für das obere Halsdreieck" die Drüsen zu entfernen. Dabei soll man die Gelegenheit wahrnehmen, die Carotis externa zu unterbinden. Diese Voroperation gestaltet den Hauptakt zu einem viel exakteren, weil die Blutung unvergleichlich geringer ist. Aber noch viel besseren Erfolg für prophylaktische Blutstillung gibt der temporäre Verschluß der Carotis communis. Wir haben dieselbe in der Weise gemacht, daß ein größerer 4-facher Faden umgelegt und die Schlinge zur Wunde herausgeleitet wurde, während ein Stück aseptischer Gaze zum Schutze auf die Haut festgenäht wurde. Nach Bedürfnis wurde die Fadenschlinge vom Assistenten angezogen und die Blutung so völlig im Zaum gehalten.

Nach Sicherung der Blutstillung legt man einen paramedianen Schnitt an, welcher neben dem Filtrum von der kleinen Einbuchtung der Oberlippe ins Nasenloch aufwärts geht, von dem Nasenloch, dicht um den Nasenflügel herum, entlang der Apertura piriformis schräg auf- und medianwärts zur Vereinigungsstelle von Processus frontalis des Oberkiefers mit dem Stirnbein. So wird bloß der Musc. levator alae nasi durchschnitten, was für das Mienenspiel keine Bedeutung hat. Wie gering die Entstellung ist, indem sie sich ohne Prothese auf ein leichtes Zurückrücken der Wange und Herabsinken des unteren Lides beschränkt, zeigt Fig. 260.

Erzeigt sich der angegebene Schnitt, welchen ESMARCH als den NÉLATONschen bezeichnet, als ungenügend zur Erzielung freier Einsicht, so kann man auf zwei Weisen mehr Zugang schaffen: Bei weit rückwärts gehenden Tumoren durch Zufügung eines unabhängigen queren Wangenschnittes vom Mundwinkel lateralwärts, wie wir ihn unten genauer schildern für breite Eröffnung der Mundhöhle. Dadurch wird die Operation der von FERGUSSON (nach ESMARCH) geübten ähnlich. Dieser Schnitt paßt, wenn die Neubildung am Alveolarfortsatz und an der Gaumenplatte sehr weit rückwärts sich ausgedehnt hat.

Als Normalverfahren empfehlen wir die Hinzufügung eines oberen Schnittes, um im Bereich der Orbita und des Jochbeins ge-

nügenden Zugang zu bekommen. Man vervollständigt ihn in der Weise, daß man zwischen dem oberen und unteren Facialisgebiet durchgehend, am unteren Rande des M. orbicularis oculi und über den Ansätzen der M. quadratus labii sup. und der Zygomatici einen lateralwärts leicht absteigenden Querschnitt hinzufügt (unseren

Fig. 260. Geheilte Totalresektion des rechten Oberkiefers mit Winkelschnitt wegen maligner Neubildung.

Normal-Oberkieferschnitt unterhalb des Infraorbitalrandes). Der Schnitt stimmt mit dem von O. WEBER angegebenen überein, mit dem Unterschied, daß er lateral abwärts verläuft der Facialäste wegen.

Noch besseren Zugang ergibt der Schnitt, welcher in den inneren Augenwinkel einmündet und vom äußeren Augenwinkel lateral- und etwas abwärts fortgesetzt wird. In der Lidspalte wird die Schleimhaut längs des unteren Lides durchschnitten. Es ist dies der DIEFFENBACHsche Schnitt mit der Abweichung, daß DIEFFENBACH die Nase in der Mittellinie spaltet.

Der Lappen wird in toto mit sämtlichen gesunden Weichteilen und Nervenästen nach außen geschlagen und der Knochen, resp. die

Geschwulst freigelegt, indem man die Wangenschleimhaut an der Umschlagsstelle trennt. Durch Umfassen der Basis des umgeklappten Lappens läßt sich eine genügende Kompression ausüben und die Unterbindung der Gefäße leicht und sicher bewerkstelligen (A. angularis, labialis, infraorbitalis, event. transversa faciei). Sofortige exakte Blutstillung ist ein für richtiges Operieren eminent wichtiger Faktor.

Es folgt die Lösung des Oberkiefers aus seinen Verbindungen: Man trennt mit Meißel und schneidender Zange den Processus frontalis des Oberkiefers samt Nasenbein vom obersten Teil der Apertura

Fig. 261. Totalresektion beider Oberkiefer ohne äußeren Schnitt wegen Phosphornekrose. Photogramm 4 Wochen nach der Operation. Pat. trägt keine Prothese.

piriformis rückwärts und geht durch das Tränen- und Siebbein bis zum hintersten Ende der Fissura orbitalis inferior, wobei keine Verletzungen von Bedeutung gemacht werden. Für die Verbindung von Oberkiefer und Jochbein verlegt man, je nach der Indikation, die Trennungsstelle an die Oberkiefer-Jochbeingrenze, oder man nimmt das Jochbein durch Trennung des Jochbogens und des

Processus frontalis ossis zygomatici von eigenem kleinen Schnitt aus mit je einem kräftigen Meißelschlag ganz weg. Die Wundränder müssen dabei mit scharfen Haken kräftig auf die Seite gezogen werden. Es bleibt noch die dritte Verbindung des Oberkiefers mit demjenigen der anderen Seite: der Meißel wird zwischen den Schneidezähnen resp. 1 cm entfernt von der Grenze der Neubildung median aufgesetzt und die Gaumenplatte in ganzer Länge durchschlagen, nachdem Schleimhaut und Periost des Gaumens an der Grenze der Erkrankung bis auf den Knochen durchschnitten und auch der weiche Gaumen mit dem Thermokauter vorher an seinem

Fig. 262. Totalresektion beider Oberkiefer wegen Phosphornekrose. 10 Jahre nach der Operation.

Ansatz quer getrennt worden ist. Geht die letztere Trennung des Tumors wegen schwer, so kann sie auch erst zuletzt mit der Schere geschehen.

Jetzt bleibt noch der Zusammenhang mit dem Processus pterygoideus zu trennen. Wenn man den Hautlappen kräftig zurückzieht, kann man bis an diesen Fortsatz heran die Weichteile unter gehöriger Blutstillung von außen trennen: Schleimhaut, M. buccinator und M. pterygoideus externus und internus, dann wird der

Knochenfortsatz von außen her bei stark zurückgezogenen Weichteillappen mit dem Meißel durchschlagen. Wo dieser Knochenteil nicht mitentfernt werden soll, wird seine Verbindung mit dem Oberkiefer durch kräftiges Abwärtsziehen des letzteren gelöst, und zwar rasch, damit man zur Blutstillung schreiten kann. Bei dem letzten Akt reißen nämlich die starken Endäste der A. maxillaris interna (Art. spheno-palatina, pterygo-palatina und infraorbitalis) durch.

Zur Nachbehandlung gibt es zwei Mittel: Entweder, wenn die Blutstillung völlig sicher ist, halbstündliche Irrigation mit sehr warmer Kochsalzlösung. Oder, wo diese nicht durchführbar oder noch Blutung zu stillen ist: Tamponade mit Xeroformgaze der ganzen Wundhöhle, mit Wechsel, erst wenn sie sich lockert. Die Hauptsache bei der Nachbehandlung ist die Verhütung der Schluckpneumonie durch schräg abhängige Rumpflagerung, wenn der Patient liegt. Wir lassen ihn aber schon am 2. Tage aufstehen.

Für ganz beschränkte Tumoren, sowie für Entfernung nekrotischer Knochen genügt ein Schnitt durch die Oberlippe bis ins Nasenloch. Wir haben vor kurzem eine doppelseitige totale Oberkieferresektion wegen Phosphornekrose ganz ohne äußeren Hautschnitt ausgeführt. In derartigen Fällen ist die Entstellung dank dem Erhaltenbleiben des Periostes so minim, daß man es kaum glauben würde, daß eine so eingreifende Operation ausgeführt ist. Wir geben eine Abbildung obigen Falles nach Photogramm circa 2 Monate nach der subperiostalen Totalentfernung beider Oberkiefer.

Ganz anders stellt sich freilich das Endresultat bei malignen Tumoren, welche schon den ganzen Oberkiefer einnehmen, zumal bei dem vom Antrum Highmori aus entwickelten. Hier sind noch zur Stunde, wo wir doch an anderen Stellen auch bei malignen Geschwülsten schöne Resultate bezüglich Dauerheilung erzielen, Rezidive die Regel — selbstverständlich deshalb, weil unsere Methoden nicht ausreichen. alles erkrankte Gewebe sicher zu entfernen. Ein Teil der Schuld liegt an der Mißachtung der prophylaktischen Blutstillung und an unrichtiger Lagerung.

Wir müssen uns deshalb für alle diejenigen Fälle, wo wir nicht mit voller Sicherheit die Grenze der Neubildung bestimmen können, von vorneherein entschließen, erheblich über das Gebiet des Oberkiefers mit unseren Schnitten hinauszugehen einerseits und andererseits vor der Wegnahme der bedeckenden Haut, soweit diese verwachsen ist, nicht zurückschrecken. Die Excision eines größeren Stückes der Wangen- und Lidhaut ist natürlich für die Schnittrichtung bestimmend.

Wo Mitentfernung von Haut nicht nötig ist, raten wir, bei ausgedehnter Erkrankung den modifizierten DIEFFENBACHschen Schnitt zu benutzen, d. h. senkrecht durch die Oberlippe neben dem Filtrum und am besten gleich auch senkrecht durch die Nase neben der Mittellinie emporzuschneiden, von der Nasenwurzel lateralwärts in die Lidspalte und vom äußeren Augenwinkel lateralabwärts bis auf den hinteren Teil des Jochbogens. Dieser große Lappen wird bis auf den Masseter gehörig zurückgeklappt und die Blutung gestillt. Jetzt sollte unter allen Umständen der Augapfel entfernt werden, um völlig freie Hand zu haben für Entfernung des kranken Gewebes im Bereich des Siebbeins und der Fissura orbitalis inferior bis zur Schädelbasis. An diesen Stellen tritt Rezidiv besonders gerne ein. Die Operation gestaltet sich dann so, daß die Basis des Proc. zygomaticus des Stirnbeins, dann der Jochbogen weit hinten getrennt wird (beides ist wenig blutig), darnach bestimmt wird, wie weit der Tumor im Bereich des Siebbeins, Nasenbeins und der Orbita vorgedrungen ist, um hier jenseits der Grenzen zu bleiben: Trennung von Nasenbein nebst Oberkiefer-Stirnfortsatz und der lateralen Siebbeinplatte vom Stirnbein. Dann muß hinter der unteren Orbitalplatte die Basis des Proc. pterygoideus von außen durchschlagen und samt Musc. pterygoideus internus und externus entfernt werden.

Eine Hauptentstellung nach Oberkieferresektion ist die Dislokation des Bulbus abwärts mit Heruntersinken des unteren Lids, wenn dessen langdauerndes Oedem verschwunden ist. FR. KÖNIG hat zur Verhütung dieses Uebelstandes eine sehr hübsche Muskelplastik angegeben: Er nimmt von dem Ansatz des Musc. temporalis einen 2 Finger breiten Muskelstreifen im Zusammenhang mit einem Stück des vorderen Randes des Proc. coronoideus mandibulae, den er bis zum horizontalen Ast abmeißelt, und heftet dieses Stück quer unter den Bulbus herüber an den Rest des Proc. frontalis des Oberkiefers. So wird der Bulbus gestützt.

8. Osteoplastische Oberkieferresektion.

Es handelt sich bei osteoplastischen Operationen am Oberkiefer hauptsächlich um Voroperationen zur Entfernung in der Nasenhöhle gelegener Tumoren, wenn dieselben bis zum Nasendach und hinten bis zum Dach des Nasenrachenraums reichen oder von hier ausgegangen sind, zumal auch wenn sie in die Augenhöhle hineingewuchert sind. Wir haben bei der Chirurgie der Nasenräume schon hierauf hingewiesen und schon die partiellen Resektionen des Kiefers geschildert, welche nötig sind, um die Nase und Nebenhöhlen freier zugänglich zu machen.

Noch in die Kategorie der maxillo-nasalen Methoden, aber in erweiterter Form, gehört die osteoplastische Totalresektion des Oberkiefers. Sie wird genau so durchgeführt, wie unten beschrieben, mit dem Unterschied, daß nach dem Hautschnitt die Weichteile nicht abgelöst, sondern mit den Knochen im Zusammenhang, lateralwärts umgeklappt und nachher wieder in die Lage gebracht werden. Die nachträgliche Entstellung ist demgemäß auch eine ungleich geringere, da die Hautschnitte sehr feine Narben ergeben.

9. Osteoplastische Oberkieferresektionen zur Freilegung der Schädelbasis

bei Nasenrachentumoren, malignen Tumoren der Sieb- und Keilbeine, bei Erkrankung der Keilbeinhöhlen und der Hypophysis cerebri.

Die Freilegung der Siebbeinhöhlen bei malignen Tumoren derselben, welche gegen die Orbita durchbrechen, muß mit Resektion des Oberkiefers kombiniert werden, verbindet also den naso-orbitalen Weg mit dem maxillo-nasalen. Letztere geschieht in der unter β geschilderten Weise, aber man kann die Resektion des Oberkiefers auch partiell machen, indem man die horizontale Gaumenplatte schont. Der Schnitt ist demjenigen bei Oberkieferresektion gleich, bloß wird die Lippe nicht gespalten und der horizontale Schnitt kürzer gemacht. Im übrigen wird folgenderweise vorgegangen:

Zuerst in gewohnter Weise mittelst Bellocqscher Röhre Tamponade der Choane, um während der Narkose Herabfließen des Blutes bis zum letzten Akt zu vermeiden (event. bloß Schräglage des Körpers). Danach Spaltung der Nase neben der Mittellinie von dem betreffenden Nasenloch aus zwischen den Nasenbeinen bis zur Glabella. Festes Aufdrücken von Gazebäuschchen behufs Blutstillung. Schnitt am lateralen Augenwinkel auf den Processus orbitalis des Jochbeins bis auf den Knochen; derselbe wird subperiostal freigelegt mit Elevatorium, dann mit dem Meißel durchschlagen, was wenig Blutung macht. Ebendasselbe geschieht am vorderen Ende des Jochbogens. Vom Boden der Nasenhöhle aus wird mit dem Meißel der Oberkiefer oberhalb des Alveolarfortsatzes, also in der Ebene des unteren Nasenganges, durch die Basis des Antrum Highmori horizontal durchschlagen (ohne die Mundschleimhaut irgendwie zu verletzen!). Jetzt wird nach Spaltung der Weichteile die Basis des Nasenbeins mit schneidender Zange quer durchkneift und ebenso lateralwärts Tränen- und Siebbein und Boden der Orbita. So läßt sich ohne erhebliche Blutung ein Wangennasenlappen samt Knochen (Vorderwand des Antrum, Stirnfortsatz des Oberkiefers, Nasenbein, Jochbein) nach außen unten klappen und die

Geschwulst freilegen, welche die Nasenhöhle (event. auch das Antrum) erfüllt und durch das Siebbein zerstörend in die Orbita eingedrungen ist.

Die geschilderte Methode nähert sich dem von JORDAN modifizierten Verfahren der LANGENBECKschen osteoplastischen Oberkieferresektion mit temporärer Nasenresektion. CZERNY (NAAB) hat Nasenrachenfibrome damit erfolgreich beseitigt. JORDAN hat in verschiedener Weise operiert. Sein Verfahren, Oberkiefer und Nase nach der entgegengesetzten Seite herüberzuschlagen, hat mit dem LANGENBECKschen den Nachteil eines Facialisäste mitverletzenden entstellenden Schnittes. Sein erstes Verfahren, das sich mehr dem von O. WEBER und mir geübten anschließt, vermindert diesen Nachteil.

Man kann Polypen gut herausheben bis zur Schädelbasis und kann zumal, wenn der Bulbus oculi mitentfernt werden kann, sehr gut vom hintersten medialen Teil der Orbita aus in die Keilbeinhöhle gelangen, die sich mit dem Finger austasten, event. ausräumen läßt. Die Teile sind bis in die Keilbeinhöhlen herein so gut zugänglich, daß auch eine vorsichtige Kauterisation bis zur Schädelbasis stattfinden kann, welche von der Lamina perforata des Nasendaches weg bis zur Türkensattelgrube freigelegt ist.

Muß man zu den beiderseitigen Keilbeinhöhlen Zugang haben, so ist das Septum narium in seinem hinteren oberen Teil zu entfernen, falls es nicht schon zerstört ist.

Bei Trepanation der Decke der Keilbeinhöhle nach hinten oben erscheint es kein Ding der Unmöglichkeit, einen Hypophysentumor zu entfernen (bei Akromegalie), nachdem die geschilderte Voroperation gemacht ist.

Die Freilegung der Keilbeinhöhle geschieht auf die bei Freilegung des Siebbeins eben geschilderte Weise. Prof. SIEBENMANN pflegt mit einer Punktionsnadel ohne Bedenken unter der mittleren Muschel einzugehen, um über den Choanen die Keilbeinhöhle zu punktieren und bei Eiterung die vordere Wand mit scharfem Löffel in größerem Umfang freizulegen. Die Wand ist dünn und daher unschwer zu durchstoßen.

Ueber die Lage der Keilbeinhöhle gibt ein Sagittalschnitt durch den Schädel am besten Orientierung und läßt ihre Zugänglichkeit vom mittleren Nasengang aus erkennen. Zwischen hinterem Rande der mittleren Muschel und dem Ansatz der Alae vomeris liegt die Stelle, wo die Keilbeinhöhlen am oberen Umfang der Choane angebohrt und die Oeffnung mit einem Löffel eventuell erweitert wird.

Von dem maxillo-nasalen Weg zur Freilegung der Nasenräume, sowie von dem bucco-nasalen ganz zu scheiden ist endlich der palatine Weg.

Der transpalatine Weg zur Freilegung des Nasendaches ist von NÉLATON und GUSSENBAUER beschrieben worden. Er ist relativ wenig verletzend, gibt aber immer noch beschränkten Raum und ist nur für gestielte Tumoren, wie die polypösen Fibrome und Fibrosarkome gangbar.

GUSSENBAUER spaltet den harten und weichen Gaumen mittelst medianen Schnittes, löst den mukös-periostalen Ueberzug nach beiden Seiten ab und meißelt die horizontale Gaumenplatte nebst Vomer heraus. Der hintere Teil des Nasendaches und Nasenrachendaches wird so freigelegt.

Viel reichlichen Zugang zum gesamten Nasenraum und zum Nasen- und Nasenrachendach gibt endlich die von mir empfohlene Methode der temporären Aufklappung beider Oberkiefer.

Ihre Technik ist ziemlich einfach: Die Oberlippe wird neben dem Filtrum bis in das Nasenloch gespalten, die Schleimhaut an der Uebergangsfalte zwischen Kiefer und Lippe resp. Wange wird gespalten, nur soweit nötig, um mittelst eines oberhalb des Alveolarrandes angesetzten Meißels (am besten mit einem einseitig stumpfen kurzen Fortsatz versehen) die Vorderwand des Antrum an ihrer Basis durchzuschlagen. Dabei wird der Schleimhautüberzug am hinteren Umfang nicht geschädigt und demgemäß auch die von hinten zur horizontalen Gaumenplatte tretenden Gefäße und Nerven nicht getrennt.

Genau median zwischen den Schneidezähnen wird mit breitem, aber dünnem Meißel in der Medianlinie Alveolarrand und horizontale Gaumenplatte getrennt und der weiche Gaumen median gespalten, kräftige Haken in beide Schnittflächen eingesetzt und die beiden Hälften kräftig auseinandergezogen.

Die Schleimhaut der Nase wird gespalten und der Vomer auf die Seite gedrängt (oder getrennt), und soweit die Muscheln im Wege sind, dieselben excidiert.

Der Zugang zur Schädelbasis ist besser, als mit allen anderen Methoden, und wenn man sich deshalb bei gut gestielten Fibromen des Rachens noch mit weniger gutem Zugang behelfen kann, so scheint die beste Methode nötig, wenn man es mit breit aufsitzenden und namentlich gefäßreichen Sarkomen oder mit Carcinomen zu tun hat. Die Operation gewährt einen guten Zugang und hat den großen Vorteil, daß sie keine Entstellung, nur eine minimale Narbe hinterläßt, höchstens kann etwa der Schneidezahn neben der Sägefläche locker werden. Es genügt, wenn man die beiden Gaumenhälften wieder in exakte Lage bringt und den Ueberzug sehr genau durch Nähte vereinigt, wie auch den weichen Gaumen. Die Wund-

flächen an der Schädelbasis müssen gut tamponiert und die Tampons zu den Nasenlöchern herausgeleitet werden.

Die Operation ist bis jetzt 6mal ausgeführt worden, von DEPAGE 2mal, von LARISE, BORNHAUPT (FALKENBERG), NICOLADONI (HERTLE), von PAYR und von ENDERLEN. Unser Fall ist von LANZ publiziert worden.

Alle Operateure sind darin einig, daß die Methode völlig freien Zugang gibt wie keine andere, und daß sie keinen Schaden hinterläßt und keine Entstellung, weil die bloß an ihren hinteren Schleimhautverbindungen hängenden Gaumenplatten sehr gut zusammenwachsen. Professor PAYR hat in 2 Fällen sehr gute Resultate gesehen. Wenn die Blutung stark ist, so ist diese nicht sowohl der Methode zur Last zu legen, als dem Uebel, welches den Eingriff veranlaßt, resp. dem Gefäßreichtum der breit aufsitzenden Geschwülste.

Die Blutung haben wir zu beschränken gesucht durch Ligatur beider Carotides externae, was auch DEPAGE und ENDERLEN für vorteilhaft erkannten, während andere wenig Wert darauf legen. Noch sicherer dürfte die FOWLERsche temporäre Ligatur beider Carotides communes sein, event. mit der von uns vorgeschlagenen Fadenschlinge, die nach Maßgabe angezogen werden kann.

Zu vermeiden ist die Hängelage des Kopfes, nötig behufs Verhütung von Aspiration die Tieflegung des Rumpfes. Die Narkose wird mittelst ARNDs Aetherapparat verabfolgt. DEPAGE, LARISE und HERTLE tracheotomierten. F. KUHN hebt speziell die Vorteile seiner peroralen Tubage für die Narkose hervor, bei der auch die Tamponade des Aditus laryngis et oesophagi durchgeführt werden kann. PAYR hat versucht, durch Einstich unterhalb des Lig. palpebrale ext. am Boden der Orbita entlang durch eine Injektion von Cocain nach der Fissura orbitalis inferior eine lokale Anästhesie hervorzurufen.

PARTSCH hat unser Verfahren in der Weise modifiziert, daß er den Gaumen nicht median durchtrennt, sondern bloß nach Trennung oberhalb der Alveolarränder abwärts klappt. Die Methode gibt für die Fälle von malignen Tumoren, die nicht gestielt aufsitzen und meist recht gefäßreich sind, und für welche doch mein Verfahren bestimmt ist, weniger guten Zugang.

10. Entfernung der Hypophysis cerebri.

Da, wie HERTLE mit Recht betont, die Diagnose auf Tumor der Hypophyse ziemlich sicher zu stellen ist, angesichts der bitemporalen Hemiopie, sowie der Beziehungen zur Akromegalie, so ist in Fällen, wo interne Therapie im Stiche läßt, der Gedanke einer Excision zu erwägen. Die temporäre Aufklappung beider Oberkiefer,

Entfernung der unteren Wand der Keilbeinhöhle würde den Zugang zu der Stelle ebnen, wo die Hypophyse herausgehoben werden könnte aus dem Türkensattel [1]).

HERTLE erwähnt seine Leichenversuche, wonach die Entfernung der Hypophyse ohne Nebenverletzung gelang. MAAS und FRIEDEMANN [2]) haben bei der Katze die Operation erfolgreich durchgeführt. SCHLOFFER hat ebenfalls Leichenversuche angestellt. Der orbito-naso-maxillare Weg, welcher bei Radikaloperation der Polysinusitis nasalis angegeben ist, kommt für die Freilegung der Sella turcica ebenfalls in Frage.

11. Freilegung der Fossa retromaxillaris.

Bei Retromaxillartumoren muß der Oberkiefer von hinten angegangen werden. Die Freilegung dieser Gegend beruht wesentlich auf der Entfernung des Jochbogens und Jochbeins, und wir dürfen deshalb einfach auf unsere Methode der osteoplastischen Resektion des Jochbogens bei Neurektomie des 3. Trigeminusastes und der ebenfalls osteoplastischen Entfernung des Jochbeins selber bei Neurektomie des 2. Trigeminusastes an der Schädelbasis hinweisen.

12. Resektion des Unterkiefers.

Die Unterkieferresektion ist einfach auszuführen, allein man darf auch hier nicht unnütze Entstellungen herbeiführen durch Läsion des Mundfacialis, zumal dessen Ramus marginalis.

Wegen Einfachheit und geringgradigster Verletzung ist als Normalschnitt in erster Linie zu empfehlen der Medianschnitt, welcher die Unterlippe spaltet und eventuell bis zur Mitte des Zungenbeins heruntergeht. Dieser Schnitt gibt recht ausgiebigen und genügenden Raum bei Erkrankung des Mittelstückes und eines großen Teiles der horizontalen Aeste des Unterkiefers, und man soll sich nicht unnützerweise verleiten lassen, einen seitlichen Schnitt hinzuzufügen, weil derselbe durch Verletzung von Muskeln und Nerven sofort eine verstärkte Behinderung des Schluckmechanismus zur Folge hat und daher vermehrte Gefahr von Schluckpneumonie. WYETH hat sogar bei Excision einer Unterkieferhälfte wegen Sarkoms jeglichen äußeren Schnitt vermieden; indes bringt die mediane Lippenspaltung keine Entstellung mit sich.

Bei Erkrankung im Bereich des Kieferwinkels und des aufsteigenden Astes, zumal wenn die Weichteile mitergriffen sind, und

---

1) HERTLE, Temporäre Aufklappung beider Oberkiefer nach KOCHER. Arch. f. klin. Chir., Bd. 73.

2) MAAS und FRIEDEMANN, Berl. klin. Wochenschr., 1900, No. 52, u. 1902, No. 19.

bei Notwendigkeit der Klarlegung und Ausräumung der Fossa submandibularis wegen maligner Neubildungen fügt man einen seitlichen Schnitt hinzu. Derselbe darf nicht (wie oft geschieht) auf den Rand des Kiefers gelegt werden, wegen der hier verlaufenden Facialisäste, sondern ist unterhalb desselben und zwar vom Zungenbein nach hinten oben in der Mundboden-Halsfalte ansteigend, daumenbreit hinter und unter dem Kieferwinkel, eventuell bis zur Spitze des Processus mastoideus emporzuführen (vergl. unseren Normalschnitt für das obere Halsdreieck). Der durch die erwähnten Schnitte eingefaßte Lappen wird heraufgeklappt und mit Nähten an der Gesichtshaut befestigt. Dabei hält man sich möglichst nahe an den Knochen und löst die Muskulatur mit dem Lappen los (vorne M. mentalis, Triangularis und Quadrangularis menti, hinten Buccinatorius und Masseter). Auf der Innenfläche des Kiefers wird vorn der M. digastricus, genio-, mylohyoideus und genioglossus, hinten der M. pterygoideus internus gelöst. Bei Erkrankung von Drüsen unter dem horizontalen Kieferast wird erst der vordere und hintere Bauch des M. digastricus freigelegt und von unten her die sämtlichen Lymphdrüsen samt Speicheldrüsen emporgehoben bis zum Kieferrand.

Es ist wichtig, möglichst früh, d. h. sofort nach dem Schnitt durch die Lippe und schon vor der Ablösung der Muskeln den Kiefer vorne zu durchsägen, (bei Uebergang auf die andere Seite an der Grenze der Erkrankung), um ihn kräftig vorzuziehen und die Weichteile spannen zu können. Sind die Muskeln und die Schleimhaut getrennt, so zieht man den Kiefer abwärts, so daß man den Processus coronoideus sehen und fühlen kann. Dessen Spitze wird mit scharfer Zange abgekniffen und damit der Ansatz des M. temporalis getrennt. Die Auslösung des Kieferköpfchens und -halses wird nicht mit scharfen Instrumenten gemacht, um nicht die Arteria maxillaris interna zu verletzen; sondern nach Trennung aller übrigen Verbindungen wird das Köpfchen einfach herausgedreht und durch Torsion Gelenkkapsel und M. pterygoideus externus zerrissen. Die Arteria maxillaris externa ist schon beim Heraufschlagen des Weichteillappens durchschnitten und unterbunden worden. Die Arteria alveolaris inferior wird, wenn man den Kiefer im horizontalen Seitenteil durchsägt, im Canalis inframaxillaris verletzt und mit einem Wachspfropf tamponiert; bei völliger Entfernung der Kieferhälfte wird sie vor oder nach dem Abdrehen des Kiefers oder beim Abpräparieren des Pterygoideus internus im hinteren oberen Winkel der Wunde unterbunden.

Der Nervus alveolaris inferior wird zerrissen oder bei Ablösung des M. pterygoideus internus durchschnitten.

Wie für die Oberkieferresektion erscheint es auch hier in sel-

Fig. 263a.

Fig. 263b.

Fig. 263a und b. Totalnekrose des Unterkiefers. Die Photogramme sind 5 Monate nach der Operation aufgenommen.

Fig. 264. Abgestorbener Unterkiefer, welcher der Patientin (s. Photogramme Fig. 263 a und b) herausgenommen wurde.

tenen Fällen für Vermeidung von Blutverlust gut, gleich nach dem Hautschnitt die A. carotis externa oberhalb der A. thyreoidea superior zu unterbinden, eventuell oberhalb des Abgangs der A. lingualis. Mußte man die Muskeln, welche die Zunge an dem Unterkiefer vorne festhalten, trennen, so müssen die Muskelstümpfe nach vorne angeheftet werden, weil sonst die Zunge auf den Larynxeingang zurücksinkt.

Für die Fälle, in denen Erkrankungen den aufsteigenden Kieferast betreffen, wo Carcinome des Rachens auf denselben übergegriffen haben und dessen Entfernung notwendig wird, macht man die Trennung des Kiefers vor dem aufsteigenden Kieferaste nach LANGENBECK. Wir ziehen aber entgegen LANGENBECKs senkrechter Incision vom Mundwinkel abwärts (ESMARCH) denselben Schnitt vor, wie für die Resektion des Unterkiefers überhaupt, nämlich in einer Linie vom Proc. mastoideus gegen das Zungenbein, je nach Bedürfnis in größerer oder geringerer Ausdehnung. Der untere Rand des Kiefers wird nach Ligatur der A. maxillaris externa am vorderen Masseterumfang freigelegt, nach vorne und hinten das Periost gelöst, mit dem Elevatorium die Schleimhaut durchstoßen und der Unterkiefer mit der Stichsäge hinter den Backenzähnen durchsägt.

Nun wird mit scharfem Haken der aufsteigende Kieferast nach oben geklappt und der vordere Teil des Kiefers nach vorne gezogen; im weiteren bleibt sich die Resektion gleich wie bei Resektion einer Unterkieferhälfte.

Wo man die Hälfte oder gar den ganzen Unterkiefer entfernt hat, ganz besonders wenn dieses subperiostal mit Erhaltung des Periosts ausführbar war, ist sofort eine kanalförmige Prothese (nach Dr. CLAUDE-MARTIN in Lyon) einzulegen zur Erzielung einer guten Form des neu sich bildenden Kiefers. Der Periost wird darüber zusammengenäht. Sehr einfach ist die subperiostale Resektion des Unterkiefers (wie sie z. B. bei Phosphornekrose zu machen ist). Man trennt nach Extraktion der meist lockeren Zähne auf dem Alveolarrand Zahnfleisch und Periost vom Knochen und schiebt letzteres bis an die Grenze des kranken Knochens stumpf zurück und hebt den Knochen nach der Durchtrennung heraus. Nebenstehende 3 Figuren geben die Photogramme einer vor 5 Monaten mit Totalresektion des Unterkiefers behandelten Patientin wieder (ohne künstliche Prothese) nebst dem dazugehörigen nekrotischen Unterkiefer.

13. Osteoplastische Spaltung des Unterkiefers.

Hinsichtlich der Prothèse immédiate wird von VALLAS und MARTIN betont, daß der Hautschnitt nicht auf den Kieferrand fallen

dürfe, sondern der von uns empfohlene Schnitt entfernt davon vorzuziehen sei, weil sonst die Prothese auf der Nahtlinie aufruht. Ferner soll ohne Drain die ganze Naht angelegt werden, und wo möglich noch eine Naht darüber zwischen Schleimhaut von Wange und Mundboden. Msc. masseter und pterygoideus internus seien ganz besonders sorgfältig abzulösen und unter der Prothese zu vereinigen im Interesse der Funktion. Endlich sei es vorteilhafter, den aufsteigenden Kieferast zu entfernen, als ihn zu erhalten.

In der früheren Auflage habe ich noch für Erkrankungen im Bereich des Isthmus faucium und der dahinter gelegenen Rachengebilde die Trennung des Kiefers vor dem aufsteigenden Kieferaste empfohlen. Ich habe mich aber (siehe Excision der Zunge und des Rachens) überzeugt, daß der Medianschnitt durch den Kiefer auch für diese Fälle mit der geringsten Verletzung völlig genügenden Zugang gibt.

Wir anerkennen deshalb als Normalschnitt für osteoplastische Trennung bloß noch die Medianspaltung des Kiefers. Allerdings müssen dabei außer der Unterlippe auch noch die Weichteile bis zum Zungenbein gespalten werden, allein das hat keine Schwierigkeit, da man zwischen den Zungen- und Zungenbeinkiefermuskeln hereingeht. Um die beiden Kieferhälften ganz weit auseinanderzuziehen, muß auf der kranken Seite auch die Schleimhaut des Mundbodens noch zwischen Zunge und Kiefer getrennt werden.

Die Medianspaltung des Kiefers bedingt keine Funktionsstörung. Legt man (vor der Durchsägung) beiderseits 2 Drillbohrlöcher an, so kann man die beiden Hälften so fest vereinigen, daß der Patient ohne Beschwerde den Kiefer öffnet und schließt sofort nach der Operation. (Vergl. hierzu Excisio linguae.)

14. Resektion des Kiefergelenks. (Fig. 265.)

Wegen eitriger (öfter metastatischer) Entzündung, fungöser und proliferierender Erkrankung, sowie wegen habitueller und veralteter Luxation, endlich wegen Ankylose kann man zur Resektion des Kiefergelenks genötigt sein. Die Hauptgefahr bei dieser Operation ist die Verletzung des N. facialis, speziell seiner Augenäste.

Man schneidet [unter Schonung und exakter Präparation von Art. und Vena temporalis, welche nach hinten bleiben oder, wenn sie (namentlich die Vene) im Wege sind, ligiert werden] mittelst kurzen Bogenschnittes senkrecht vor dem Tragus anfangend und über den Jochbogen nach vorne biegend durch Haut und Fascie auf den Jochbogen und löst von diesem die Fascie subperiostal ab, sich dicht an den Knochen haltend, mit kleinen Schnitten. Bei dieser Ablösung trennt man nach unten die Kapsel von der Pfanne ab und eröffnet das

Gelenk. Jetzt hebt man das Kieferköpfchen mit dem Elevatorium heraus. Man sieht den Meniscus, welcher eventuell zu excidieren ist, und kann mit der scharfen Zange den Kopf abtragen und mit scharfem Löffel die Pfanne ausräumen.

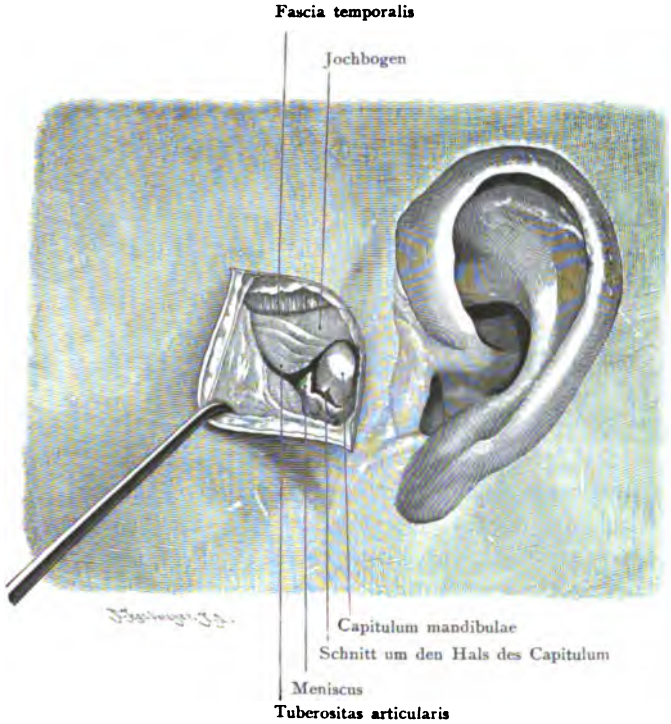

Fig. 265. Resectio artic. mandibulae mit Winkelschnitt. Das Gelenkköpfchen freigelegt und am Halse umschnitten.

Die Beweglichkeit tritt in kürzester Zeit bei einseitiger Resektion wieder ein, wird aber auch bei doppelseitiger Resektion eine befriedigende — vorausgesetzt, daß man früh aktive Bewegung ausführen läßt, was bei aseptischem Verlauf schon am 2. oder 3. Tage möglich ist. Zur sicheren Erzielung von Beweglichkeit hat HELFERICH einen Teil des Musc. temporalis, KUSNAKOW einen Teil des abgespaltenen Masseter interponiert. Noch einfacher dürfte sich das Ueberlegen eines Lappens der Temporalfascie über das Köpfchen gestalten. Wenn der Pfannenknorpel erhalten bleibt und die Kaumuskeln nicht atrophisch sind, so ist dies unnötig.

Hinter dem Köpfchen geht der N. auriculo-temporalis, unter demselben die Arteria maxillaris interna über. Wir haben vor kurzem nach obiger Methode eine 4 Monate alte doppelseitige Kieferluxation operativ reponiert mit vollständigem Erfolg, ebenfalls mit befriedigender Bewegungsfähigkeit eine mehr als ein Jahr alte.

Bei Kieferklemme, welche nicht in Steifigkeit des Gelenkes ihren Grund hat, sondern in Verkürzung und Verwachsung der Weichteile, kann man nach zwei Prinzipien verfahren: Entweder man löst die Weichteile vom Unterkiefer ab, mit oder ohne den Knochenteil, an welchem sie haften, oder man legt vor der Verwachsungsstelle nach ESMARCH's Vorgang durch Resektion eines gehörigen Knochenstückes ein falsches Gelenk an. Die Operation muß also von Fall zu Fall eine andere sein.

Bei einem Patienten, bei welchem ein Kaumuskelkrampf durch kein Mittel dauernd zu heben war, habe ich durch ausgiebige subperiostale Lösung der Muskeln vom Kiefer ein sehr gutes Resultat erzielt. Eine ähnliche Operation ist von LE DENTU ausgeführt worden.

d) Die Chirurgie des Gehörorganes.

15. Die Freilegung der Mittelohrräume (Fig. 266—268).

Die in der großen Mehrzahl der Fälle durch die Tuba Eustachii aus dem Nasenrachenraum fortgeleiteten Entzündungen des Mittelohres können bei Uebergang in Eiterung in Kürze zur Heilung kommen, wenn sie rasch durch das Trommelfell perforieren oder durch einen Schnitt in diese Membran an deren unteren Umfang gehörig entleert werden.

Versiegt aber der Eiterausfluß aus dem Ohr nicht in einer Kürze, so kann man annehmen, daß die Eiterung sich nicht auf die Paukenhöhle beschränkt. Die untere Wand letzterer ist flach und der Abfluss aus derselben daher nicht ungünstig. Ganz anders gestalten sich die Verhältnisse, wenn sich die Eiterung aus dem Kuppelraum der Paukenhöhle auf das Antrum mastoideum und die Cellulae mastoideae fortgepflanzt hat. Für diese besteht ein günstiger Eiterabfluß bloß bei Eröffnung des Processus mastoideus, da der Weg der Schwere nach rück- und abwärts geht, oder aber bei Ableitung des Sekrets aus diesem Raume in den hinten eröffneten Gehörgang.

Die in den Warzenfortsatz eingedrungenen Infektionsstoffe (am häufigsten Diplo- und Streptokokken, auch Staphylokokken) finden im Warzenfortsatz infolge Stagnation eine geeignete Entwickelungsstätte, greifen auf die dünnen Knochenwände über und gelangen auf das äußere und innere Periost. Die Perforation kann an verschiedenen Stellen erfolgen: am häufigsten in der Fossa mastoidea mit Bildung von phlegmonöser Schwellung hinter der Ohrmuschel, aber auch nach oben in der Sutura squamo-mastoidea mit Schwellung über der Ohrmuschel, oder endlich nach unten auf der medialen Seite der Spitze des Processus mastoideus von einer Terminalzelle

aus mit Bildung einer Phlegmone nach den Halsmuskeln (BEZOLDsche Mastoiditis).

Das innere Periost des Warzenfortsatzes ist die Dura mater und eine Periostitis hier identisch mit Pachymeningitis. Von dieser aus kommt es zur Bildung von Hirnabscessen im Schläfenlappen oder Kleinhirn, zu Basilarmeningitis oder zu Phlebitis des Sinus transversus, je nach der Stelle, wo der Uebergang der Ostitis mastoidea auf das Schädelinnere stattgefunden hat.

Aber auch direkt von der Paukenhöhle aus, falls dieselbe mit stagnierendem Eiter gefüllt bleibt infolge Erkrankung der Nebenhöhlen, kann eine Fortleitung nach dem Schädelinnern stattfinden, und es ist namentlich das dünne Tegmen tympani et antri, durch welches ein Durchdringen von Infektionsstoffen am häufigsten stattfindet.

Ist deshalb eine infektiöse Entzündung einmal in das Mittelohr gelangt und geht dieselbe nicht in kürzester Zeit nach Entleerung des Exsudates zurück, so muß nach chirurgischen Grundsätzen eine gründliche Freilegung des Mittelohres bis in alle Nebenräume hinein stattfinden mit Sicherung des freien Abflusses. Es ist sehr interessant, zu verfolgen, wie sich die Erfüllung dieser hier ganz besonders dringlichen Indikation in den letzten 30 Jahren allmählich herausgebildet und vervollkommnet hat bis zu der Form, welche man jetzt nach LIEBERMANN als Radikaloperation zu bezeichnen pflegt.

Es ist freilich ein großer Unterschied, ob man für frische und akute Fälle einzugreifen hat, wo die Veränderungen noch oberflächlich sind und wesentlich katarrhalischer Natur, oder da, wo die Eiterung in die Tiefe der Gewebe vorgedrungen ist. Zweifellos wird diejenige Radikaloperation, welche die Hörfähigkeit zu einem guten Teil opfert, noch in vielen Fällen vermieden bleiben, wenn früh genug bei akuter Entzündung völlige Entfernung des Exsudates bewirkt wird. Zu dieser dient die Operation [1]), um deren Einführung und genaue Ausbildung sich SCHWARTZE (1873) die größten Verdienste erworben hat, die Eröffnung des Antrum und der Cellulae mastoideae.

16. Die Trepanation des Processus mastoideus

(SCHWARTZEsche Operation).

Die Freilegung der Cellulae mastoideae und des Antrum ist in jedem Falle angezeigt, wo eine akute Entzündung des Mittelohres nicht bei Beseitigung der Ursache oder nach Entleerung des Eiters durch Paracentese des Trommelfells sofort zurückgeht. Man kann dann fast immer sicher sein, das Exsudat aus der Paukenhöhle weiter fortgeschritten zu finden, und zwar zunächst nach dem

1) Nach HEINE schon von PETIT und SASSER ausgeführt.

Antrum durch den offenen Aditus zu demselben aus dem Kuppelraum, und nach den Cellulae mastoideae, welche ihrerseits in offener Kommunikation mit dem Antrum stehen. Eine ohne die anderen dieser Höhlen zu eröffnen, hat keinen Sinn. Wir sprechen daher auch nicht einfach wie in spezialistischen Lehrbüchern von einer Eröffnung des Antrum, sondern von der Trepanation des Processus mastoideus, resp. der in demselben befindlichen Knochennebenhöhlen.

Der Schnitt, welchen wir empfehlen, ist unser sogenannter Ohrmuschelschnitt, welcher allen Fällen entspricht, auch wo man sich nachträglich zur Radikaloperation entschließen muß. Er ist leicht und raschestens zu kennzeichnen, indem man die Ohrmuschel an den Schädel anlegt und entlang deren hinterem Rande von der Spitze des Processus mastoideus bis ans obere Ende einen kräftigen Schnitt mit dem Periostmesser bis auf den Knochen führt. Zeigt sich später eine Vergrößerung des Schnittes notwendig, so braucht man ihn bloß auch am oberen Rande der angelegten Ohrmuschel weiterzuführen, um auch von oben vollen Zugang zu schaffen. Das Einzige, was sich gegen den Schnitt sagen läßt, ist, daß die Narbe sich nicht so gut hinter der Ohrmuschel versteckt, wie der Schnitt senkrecht hinter dem Ansatz letzterer.

Einige spritzende Gefäße werden gefaßt und mit scharfem Raspatorium das Periost abgeschoben nach vorne bis zum Hörgang. Da, wo obere und hintere Wand des knöchernen Gehörganges zusammenstoßen, findet man mehr oder weniger deutlich ausgeprägt einen Knochenvorsprung, die Spina supra meatum nach BEZOLD, aber fast ausnahmslos sehr deutlich sicht- und fühlbar das hintere Ende der Linea temporalis. Wenn man unter letzterer einen kleinen Hohlmeißel aufsetzt und direkt medianwärts parallel dem knöchernen Gehörgang eindringt, so kommt man in der Tiefe von $1^1/_2$ cm mit Sicherheit auf die Höhle des Antrum. Bevor man aber mit dieser Meißelung in die Tiefe zu weit vordringt, ist es zweckmäßig, von unten und rückwärts die oberflächlichen Corticalislagen abzumeißeln, um die Cellulae mastoideae zu eröffnen, zunächst unter Erhaltung der vorderen Corticalis des Processus.

Ist man in die Cellulae eingedrungen, welche meist ganz oberflächlich liegen, so überzeugt man sich zunächst, ob die Eiterung wirklich bis hierher vorgedrungen ist, und hat dann Sicherheit, weiter nicht mehr auf Abwege zu gelangen. Es kann nämlich der Sinus transversus sehr weit nach vorn gelagert sein mit seinem senkrechten Schenkel, und obschon man zur Beurteilung dieser Verlagerung in der schrägen, nach vorne abfallenden statt geraden Lage des Planum mastoideum (an der Basis des Warzenfortsatzes) Anhaltspunkte hat, so ist es doch besser, sich durch direkte Freilegung von dieser unangenehmen Komplikation zu überzeugen.

Hat man die eitererfüllten Cellulae eröffnet, so ist es leicht, mit einer LÜERschen schmalen Löffelzange die corticale Bedeckung sämtlicher Höhlen zu entfernen, die Zwischenwände mit dem scharfen Löffel auszuräumen und unter Verfolgung der tieferen und oberen Zellen nach dem Antrum vorzudringen, bis dasselbe völlig eröffnet daliegt. Hier muß man mit dem scharfen Löffel sehr sorgfältig zu Werke gehen, um den Aditus zum Kuppelraum der Paukenhöhle so freizulegen, daß der Abfluß auch aus letzterem frei ist. Am unteren Umfange dieses Aditus liegt die wulstig vorspringende Wand des Canalis facialis und darüber des horizontalen Bogenganges, die nicht verletzt werden dürfen.

Wenn man diese Operation vornimmt bei akuten Fällen, so ist von einer Naht nicht die Rede, ebensowenig von einer Plastik. Man tupft die Höhle mit 10-proz. Karbolalkohol aus, tamponiert mit Jodoformgaze nach gründlicher Ausspülung mit steriler Kochsalzlösung, nähert provisorisch die Hautränder zur Anlegung einer Sekundärnaht nach 6—8 Tagen, unter Einschiebung von Drainröhren für einige Tage.

Ganz anders gestaltet sich die Operation, wenn die gute Zeit verpaßt und eine Aussicht auf rasche Ausheilung nicht mehr vorhanden ist, weil Caries und Nekrose eingetreten sind. Für die chronischen Fälle von Mittelohreiterungen mit Foetor, speziell für Cholesteatombildungen, ist die Radikaloperation auszuführen.

17. Die Radikaloperation des Mittelohres.

Der Name Radikaloperation ist von SIEBENMANN zuerst eingeführt worden zur Bezeichnung einer so vollkommenen Freilegung des Antrums mit großer Oeffnung, daß es zur Ventilierung und Reinhaltung der Höhle (speziell auch bei Cholesteatom) keiner weiteren spezialistischen Maßnahmen mehr bedarf. Erst nachher hat man die Ausräumung der Paukenhöhle in den Begriff hereinbezogen. Demgemäß bezeichnet man in der Regel als Radikaloperation, deren Ausbildung in jetzt beliebtester Form ZAUFAL und STACKE zu danken ist, die Freilegung nicht bloß der Cellulae und des Antrum mastoideum, sondern der ganzen Paukenhöhle inkl. Recessus epitympanicus, dem sogenannten Atticus oder Kuppelraum, wesentlich durch Hinzufügung der Resektion der hinteren und zum Teil oberen Gehörgangswand. Es ist interessant, an der Hand der eingehenden Darstellung von E. REINHARDT zu verfolgen, wie sich diese Operation von Stufe zu Stufe bis zur Höhe eines chirurgisch korrekten Eingriffes zur Beseitigung infektiösen Exsudates und nekrotischen Materials entwickelt hat. Denn was mit der Radikaloperation geschieht, ist nichts anderes, als was der Chirurg für jede eitrige Knochenaffektion chronischen Verlaufes seit langem tut.

Nachdem man sich überzeugt hatte, daß die für akute Eiterung so verläßliche SCHWARTZEsche Operation in chronischen Fällen oft nicht zum Ziele führt, hat man den Weg gesucht, das Antrum bleibend freizulegen und mit ihm die Paukenhöhle. WOLF hat den Weg betreten, die hintere knöcherne Gehörgangswand abzutragen. HARTMANN und KÜSTER vervollständigten diese

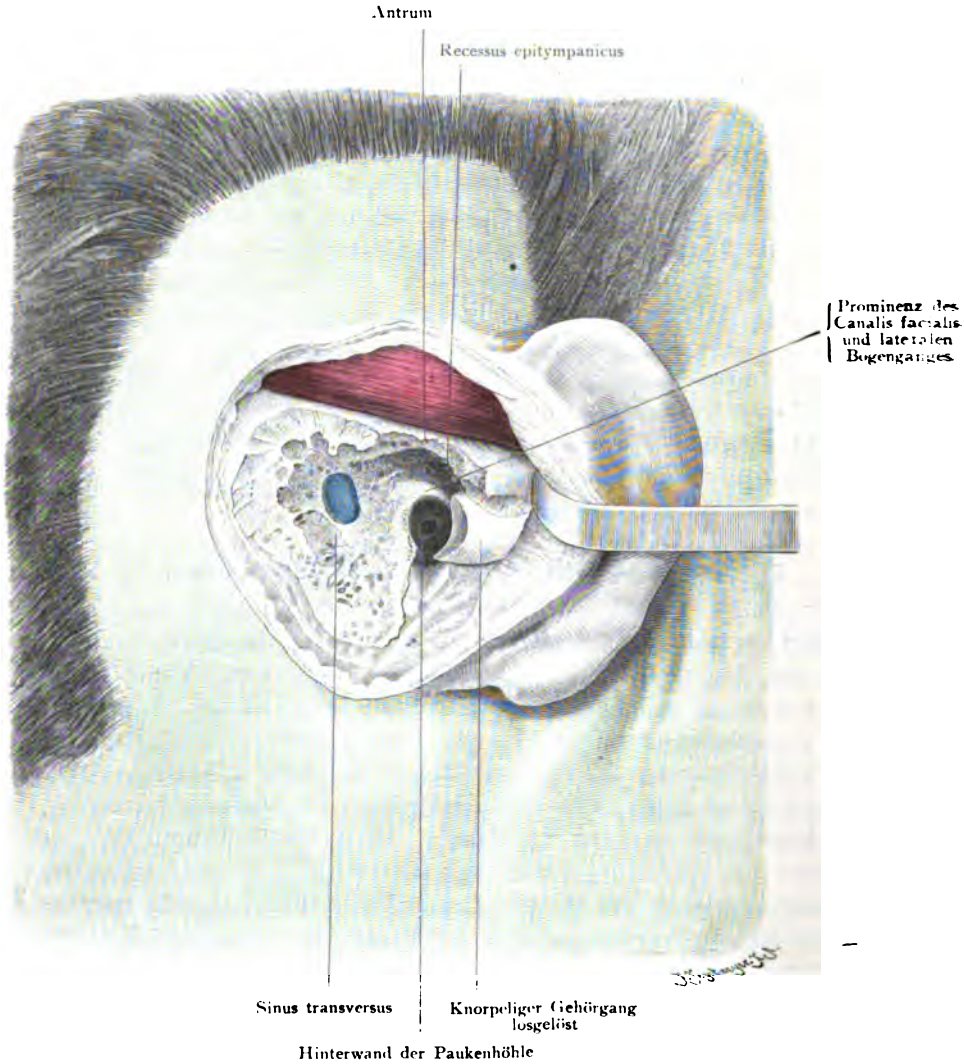

Fig. 266. Radikaloperation der Mittelohrräume. Der knorpelige Gehörgang ist hinten getrennt und nach vorne gezogen, der Proc. mastoideus breit aufgemeißelt bis ins Antrum, von diesem nach vorne der Recessus epitympanicus eröffnet, unter demselben der weißliche Knochenwulst, der die Wand des Canalis facialis und des lateralen Bogenganges bildet. Paukenhöhle weit eröffnet, hinten die Wand des Sinus transversus sichtbar.

Entfernung der ganzen hinteren Wand, BERGMANN fügte die Wegnahme der oberen Wand hinzu, um gründlich die Paukenhöhle inkl. Hörknöchelchen ausräumen zu können. ZAUFAL fügte als weitere Beigabe die Resektion des Pars epitympanica hinzu zwischen Antrum und Gehörgang. Endlich hat STACKE direkt unter Ablösung der häutigen Hörgangswand nach vorn und Lappenbildung aus derselben die gebildete Knochenhöhle mit Haut ausgekleidet, um einen erweiterten statt zu engen Gehörgang zu schaffen, welcher direkt in das eröffnete Antrum bis zur Paukenhöhle hineinführt.

Die STACKEsche Radikaloperation, nach SCHWARTZE, KÖRNER und LIEBERMANN verbessert, wird so aufgeführt:

Schnitt (der späteren Plastik wegen) senkrecht gerade hinter dem Ohrmuschelansatz abwärts, die angeschnittene Art. auricularis posterior wird ligiert, das Periost vorwärts bis zum knöchernen Gehörgang, rückwärts über die Fossa mastoidea zurückgeschoben. Mit einem zwischen knöchernem und häutigem Gehörgang eingeschobenen Elevatorium wird letzterer abgehoben und mit stumpfem Haken nach vorne gedrückt. STACKE schneidet den häutigen Gang am Trommelfell durch.

Unter der Linea temporalis dicht hinter dem Gehörgang wird, wie in voriger Nummer beschrieben, das Antrum samt Cellulae mastoideae aufgemeißelt.

Nun kommt es darauf an, den Recessus epitympanicus gehörig freizulegen, den Kuppelraum der Paukenhöhle und dessen Höhle mit der des Antrum völlig freizulegen mit breiter, nach aus- und abwärts gerichteter Abschrägung.

Zu diesem Behufe wird der hintere knöcherne Gehörgang abgetragen. Damit man in der Tiefe nicht den lateralen Bogengang und den Canalis facialis unter demselben verletzt, welche durch eine weißliche doppelte Prominenz am unteren Teil des Recessus epitympanicus charakterisiert sind, führt man eine Sonde in den Bereich der Membrana flaccida des Trommelfells, wo meist schon Oeffnung besteht, vom Hörgang gegen das offene Antrum vor und meißelt schräg aufwärts die hintere Hörgangswand ab und weiter die obere Hörgangswand. So wird Recessus samt Antrum bis zu dem beide deckenden Tegmen tympani offengelegt, und es können, wo nötig, nach Vorgang von SCHWARTZE Amboß und Hammer, wenn nekrotisch, mit Häkchen oder Zange extrahiert werden. Stapes bleibt intakt. Bei richtig angelegter Wunde muß sich dieselbe nach außen trichterförmig erweitern, und man muß bis in die Paukenhöhle frei hereinsehen können. REINHARDT empfiehlt, wegen der hier befindlichen Knochenzellen stets auch die obere Wand des Hörganges abzumeißeln.

Der häutige Hörgang wird nun auf eingeschobener Rinnsonde bis zur Ohrmuschel möglichst hoch in seiner Längsrichtung

Die Trepanation für den Kleinhirnabsceß geschieht unter vorgängiger Eröffnung der Knochenrinne des Sinus transversus, da häufig die Erkrankung dieser und des Sinus das Zwischenglied für die Fortleitung der Eiterung bildet. Das Periost des hinteren Wundrandes muß rück- und abwärts unter event. Zufügung eines horizontalen Schnittes entlang der Linea semicircularis superior weggeschoben und die hintere Schädelgrube unterhalb des Sinus transversus eröffnet werden.

e) Chirurgie der Speicheldrüsen.

Für die Entfernung der Sublingualspeicheldrüse bei chronischen Entzündungen und Tumoren ergibt sich die Art der Eingriffe von selbst aus der Lage des Tumors.

21. Submaxillarspeicheldrüse.

Für die Submaxillarspeicheldrüse ist zu beachten, daß der Schnitt sehr leicht den Halsast der Facialis zu Platysma resp. Triangularis und Quadrangularis verletzen kann und daher nicht zu hoch anzulegen ist, resp. nicht zu nahe dem Kieferrand, ferner daß bei der Naht das Platysma für sich zu vernähen ist, wie wir schon in der Einleitung hervorgehoben haben.

22. Excisio parotidis.

Die Parotis macht der Chirurgie schon Sorge bei phlegmonöser Parotitis (speziell metastatischen Formen), weil die tiefen Incisionen, welche dabei nötig werden, leicht zu Verletzungen der N. facialis, dann auch zu Speichelfisteln führen können. Man soll deshalb die Incision ohne Narkose mit Lokalanästhesie, vorsichtig präparierend ausführen und wo möglich in die Richtung der Aeste des Pes anserinus major verlegen.

Bei Exstirpation gutartiger Tumoren aus der Parotis, wie der Lymphome, Fibrome, Chondrome, Myxome und Sarkome, in ihren zahlreichen Kombinationen kommt es darauf an, die richtige Grenze zwischen Tumor und Parotisgewebe, in welches sie eingelagert sind, zu finden und jede verdächtige Faser vor der Durchschneidung mechanisch anzuregen, um zu sehen, ob eine Kontraktion in den Gesichtsmuskeln erfolgt. Man muß öfter Tumoren unter völliger Präparation des Pes anserinus abschälen.

Bei malignen Tumoren der Parotis, sei es Carcinom oder Sarkom, muß ein genügend langer Schnitt angelegt werden in Längsrichtung. Derselbe beginnt auf der Schläfe, 2 Finger breit über dem Jochbogen und läuft in gerader Richtung vor dem Tragus herunter bis 2 Querfinger breit unter den Kieferwinkel an den Vorderrand des Sternocleido. — Die Haut wird vor- und rückwärts abgelöst, um

SIEBENMANN kratzt bei Cholesteatom das Epithel nicht ab, sondern benutzt es als Ueberhäutungsdecke.

Man hat sich bemüht, trotz Entfernung des Trommelfells und der Hörknöchelchen die Gehörfähigkeit bei der Radikaloperation zu erhalten [1]), ja man hat die Beobachtung gemacht, daß bei derselben durch die Entfernung der kranken Hörknöchelchen auffällige Besserung des Gehörs eintrat, weil der Rest des Trommelfells an den Steigbügel anheilte.

18. Eiterungen des Labyrinths.

Bei Eiterungen des Labyrinths gibt MILLIGAN [2]) den Rat, auf Fistelgänge vom Mittelohr aus zu suchen, wenn Nerventaubheit, Schwindel. Uebelkeit, Nystagmus auf die Erkrankung des Labyrinths aufmerksam machen, eventuell wie bei septischer Labyrintheiterung das Vestibulum zu eröffnen durch die Fußplatte des Steigbügels. Bei Kleinhirnabsceß nach Labyrintheiterung sei durch die mediale Wand des eröffneten Antrum an der Hinterfläche des Os petrosum einzugehen.

19. Die Operation bei otitischen Hirnkomplikationen.

Es ist das Verdienst KÖRNERs und MACEWENs, den Weg gewiesen zu haben, auf welchem am sichersten nach dem Schädelinnern fortgeleitete Eiterungen erreicht werden. Schon die Radikaloperation und die Eröffnung der Cellulae oder des Antrum bei akuten Fällen führt nicht selten an die Dura und an die Sinuswand heran. HEIMANN hat vorgeschlagen, prinzipiell bei eitrigen Otitiden, welche schwere allgemeine Erkrankung oder irgend welche Hirnsymptome zeigen, bei der Operation zur Freilegung der Mittelohrräume zugleich die hintere, eventuell mittlere Schädelgrube zu eröffnen. Nicht mit Unrecht. Man bereut es nie, zu gründlich gewesen zu sein. Wo Zeichen einer intrakraniellen Erkrankung bestehen oder einer Sinusthrombose, da muß man regelrecht zur Eröffnung des Schädels und des Sinus sigmoideus an Stelle des erkrankten Knochens schreiten. Es bleibt stets der beste Weg, die Operation mit gründlicher Freilegung aller im Mittelohr und seinen Nebenräumen gelegenen Höhlungen zu beginnen in der oben geschilderten Weise. Man verfolgt auf diese Weise den Weg, welchen die Eiterung genommen hat, nämlich nach der mittleren Schädelgrube durch das Tegmen tympani, nach der hinteren Schädelgrube durch die knöcherne Wand des Sinus transversus.

Auf diese Weise sind subdurale Abscesse und die Thrombose des Sinus am besten und schonendsten freizulegen. Dem Ab-

1) Vergl. HEATH, Lancet, Dezbr. 1904.

2) Lancet, Febr. 1904.

sceß ist in ganzer Breite sicherer Abfluß zu verschaffen. Bei Thrombose des Sinus muß dessen senkrechtes Stück durch Aufmeißelung des mittleren Drittels des Processus mastoideus in ganzer Länge bis zur Spitze freigelegt werden, wobei eine eventuelle Blutung aus dem Emissarium mastoideum durch einen Wachspfropf zu stillen ist. Ist die Rinne des Sinus eröffnet, so schiebt man nach den Vorschlägen von E. MEYER und WITHLING (TRAUTMANN) einen Xeroformgazetampon zwischen Sinuswand und Knochen bis zum Bulbus jugularis, ebenso nach oben zum Knie des Sinus, um das Gefäß zu tamponieren. Danach kann der Sinus von infektiösen Thromben ausgeräumt und durch Druck von außen oder bei breiter Eröffnung durch Anfüllung mit Xeroformgaze tamponiert werden.

Geht die Thrombose bis über das Knie empor, so kann der Sinus petrosus sup. bluten und muß tamponiert werden, aber die Thrombose muß bis in den horizontalen Schenkel verfolgt werden. Geht der Thrombus über den Bulbus abwärts, dessen untere Grenze eventuell durch Palpation bestimmt wird, so muß am Halse die Vena jugularis interna, wenn nötig, die communis gehörig freigelegt und unter dem Thrombus ligiert werden mit folgender Spaltung und Ausräumung des Thrombus — behufs Verhütung oder Heilung der dadurch bedingten Bakteriämie.

20. Die Trepanation für Hirnabscesse.

Die Eröffnung von Schläfenlappenabscessen und Kleinhirnabscessen, welche man nicht einfach direkt durch Verfolgung des Weges öffnen kann, weil die Eiterung diskontinuierlich (für makroskopisches Urteil) sich ausbreitete, oder welche sich in die Ohrräume hinein nicht genügend freilegen lassen wegen zu großer Tiefe, muß die direkte Trepanation gemacht werden.

Die Trepanation für Schläfenlappenabscesse wird nach Fig. 268 in der Weise vorgenommen, daß man den Ohrmuschelschnitt entlang dem oberen Rande der angelegten Ohrmuschel bis zu deren vorderem Ansatz verlängert. So erhält man durch Zurückschieben des Periosts bis an den knöchernen Hörgang heran die Stelle der Schläfenschuppe über und hinter dem Ohre frei, welche am sichersten in die mittlere Schädelgrube führt, und zwar an deren untere Fläche. Es ist dies behufs Orientierung über das Vorhandensein eines Abscesses zwischen Dura und Knochen durch Abhebung ersterer sehr wünschenswert. Die Trepanationsöffnung liegt über dem hinteren Ende der Linea temporalis, welche kammartig von hinten in horizontaler Richtung nach vorn umbiegt, um der Wurzel des Jochbogens entgegenzustreben. Nach Spaltung der Dura kann man sich durch Palpation oder Punktion über die Stelle eines Abscesses vergewissern, wenn nicht die Veränderung der Hirnhäute

dieselbe genügend bezeichnet. Die Eröffnung geschieht nach Abziehen, event. Ligatur der Piagefäße mit dem Messer, die Erweiterung der Eröffnung stumpf. Sie muß zu vorsichtiger und gründlicher

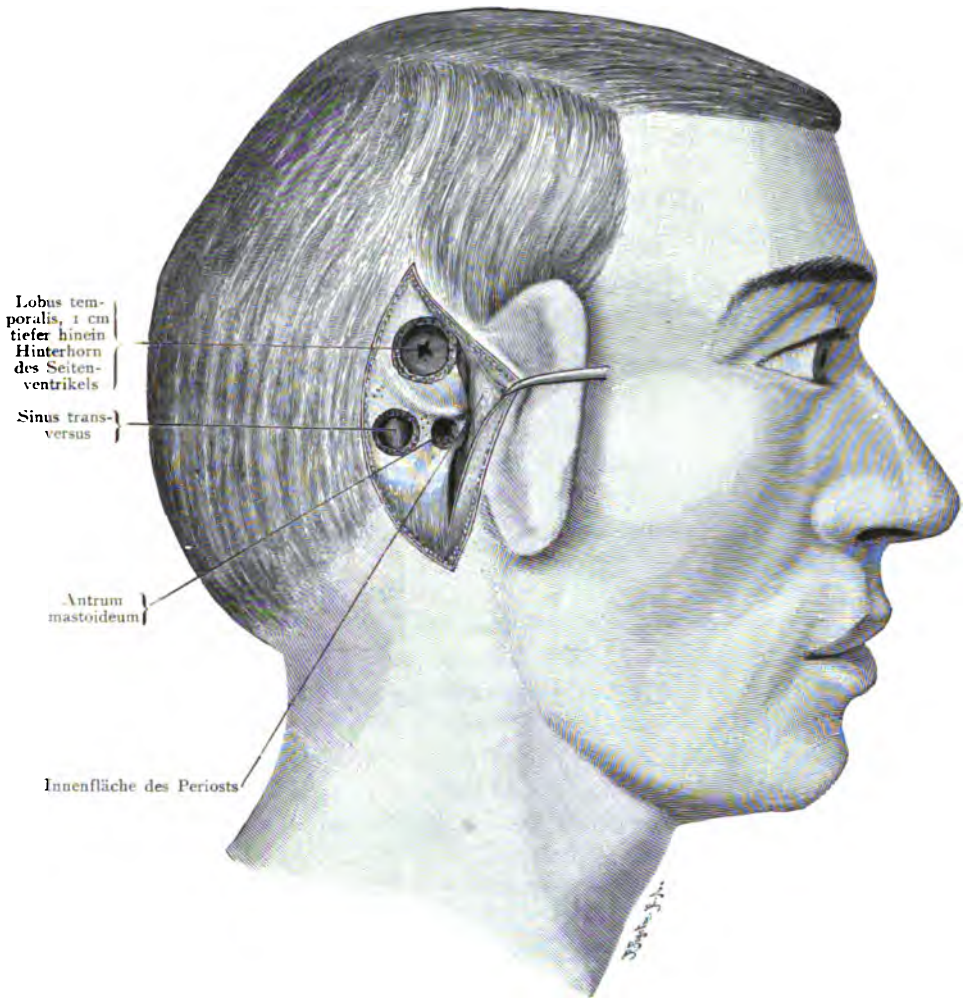

Fig. 268. Trepanation des Antrum mastoideum, des Sinus transversus, des Lobus temporalis und Hinterhornes des Seitenventrikels. Der Schnitt ist entlang dem hinteren Rande der Ohrmuschel bis durch das Periost geführt. Man sieht zwischen der oberen und den zwei unteren Trepanationsöffnungen den hinteren Ursprung der kammartigen Linea temporalis. Unten erscheint an der Spitze des Warzenfortsatzes der Ansatz des Musc. sternocleido.

Ausspülung groß genug sein und durch Bepuderung mit Borsäure-Jodoformpulver oder durch Xeroformtampon offen erhalten werden für einige Tage. Die Trepanationsöffnung wird mit Xeroformtampon versorgt als Dauerverband.

mit der einzigen schwerwiegenden Verletzung des Facialis, welche bei malignen Tumoren nicht zu umgehen ist.

Wenn Drüsenerkrankung besteht, so muß ganz wie bei anderen malignen Neubildungen (vergl. Zunge) der Schnitt am vorderen Rande des Sternocleido entlang abwärts bis zum Omohyoideus geführt und ein zweiter Schnitt in der Mundbodenhalsfalte (s. unseren Normalschnitt für das obere Halsdreieck) nach vorne hinzugefügt werden, um sämtliche Drüsen unter dem Kiefer und unter und über dem Sternocleido von oben bis unten gründlich auszuräumen [1]).

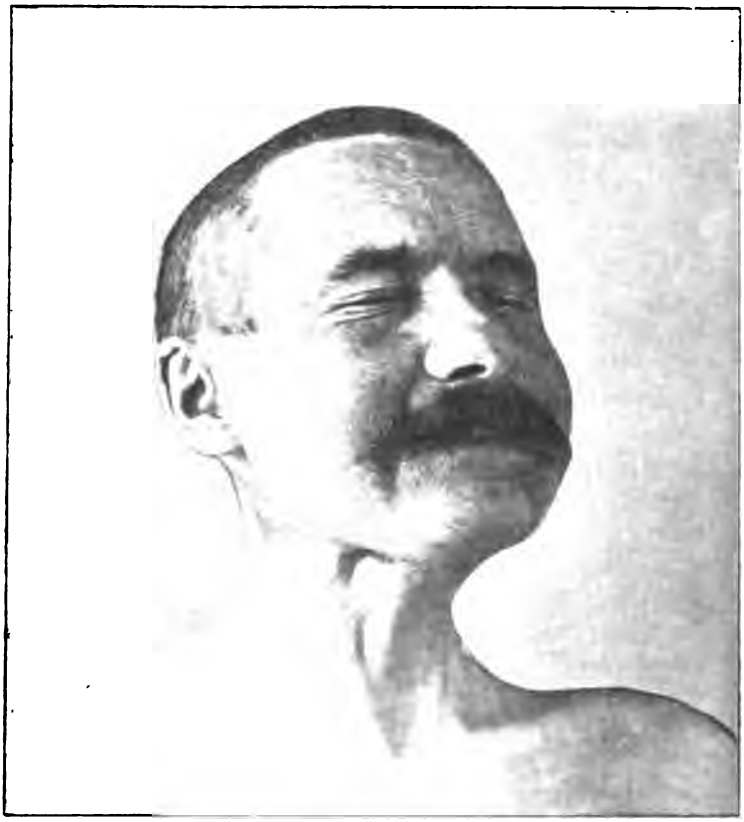

Fig. 269. Das Mienenspiel nach Heilung eines ausgedehnten queren rechtsseitigen Wangenschnittes. (Narbe in der Figur nur schwach sichtbar.)

f) Chirurgie des Mundes und der Rachenhöhle.

Man kann auch ohne osteoplastische Unterkieferresektion sich die Mund- und Rachenorgane zugänglich machen. Eine

1) BÉDARDO u. LERICHE (Rev. de chir., Bd. 12, 1906) empfehlen Resektion der hinteren Ränder des aufsteigenden Kieferastes inkl. Proc. condyloideus zur sicheren Totalresektion.

vorzügliche Methode ist der quere Wangenschnitt, wie er von ROSER für Freilegung des N. lingualis empfohlen wurde (s. Fig. 270), vom Mundwinkel durch die Wange quer nach hinten parallel den Facialisästen bis auf den Masseterwulst unter Spaltung sämtlicher Weichteile (Haut, M. orbicularis oris, buccinator und Schleimhaut). Dieser Schnitt ist allerdings mit Narbenbildung verbunden und von Einziehung und einer gewissen Entstellung gefolgt. Immerhin ist



Fig. 270. Wangenschnitt zur Excision eines Carcinoma linguae.

das Mienenspiel, dank der Erhaltung aller Facialisäste, in keiner Weise beeinträchtigt (vergl. Fig. 268). Der Ductus Stenonianus und die Arteria transversa faciei bleiben oberhalb des Schnittes, dagegen wird die Arteria maxillaris externa und die eine A. labialis getrennt und muß doppelt unterbunden werden. KRÖNLEIN hat diesen Schnitt

benutzt zu seiner retrobuccalen Methode der Trigeminusresektion, nur läßt er den Mundwinkel ungespalten.

Fig. 271.

Als einen für die Mehrzahl der Fälle, in denen ein guter Zugang zu Mund- und oberen Rachengebilden bis und mit dem Isthmus faucium notwendige Bedingung genauer Operation ist, noch weit vorzüglicheren Weg hat sich uns in letzter Zeit die für die Zungenexcision in beschränktem Maße schon von SÉDILLOT geübte mediane Spaltung von Lippe, Unterkiefer und Mundboden bewährt. Wir haben von derselben einen ausgiebigen Gebrauch gemacht. Sie gibt bei richtiger Ausführung vorzüglichen Zugang, ist ganz unblutig, hinterläßt nicht die geringste Entstellung, keine Funktionsstörung, nicht einmal vorübergehend. Bedingung ihrer guten Ausnutzung ist gehörige mediane Trennung zwischen den vom Kiefer zur Zunge aufsteigenden Muskeln (Genioglossi und Geniohyoidei) bis an das Zungenbein, Trennung der Mundbodenschleimhaut auf der Seite der Erkrankung rückwärts, um die Kieferhälften gehörig auseinanderziehen zu können; wir benutzen dazu eine eigene Sperrzange (Fig. 271). Ferner müssen die Kieferhälften mit Drahtnähten fest vereinigt werden, damit die Bewegung sofort aufgenommen werden kann; Periostnaht ist durchaus ungenügend.

Wenn auch ab und zu durch kleine Nekrosen die Heilung verzögert wird, so ist die Funktion doch auch während dieser Zeit ungestört.

23. Incisionen in Zunge und Mundboden.

Dieselben sollen bloß gemacht werden bei vorheriger gehöriger Eröffnung der Mundhöhle, durch Einlegung passender Spekula und unter Vorziehen der Zunge mittelst einer tief durch die sagittale Mittellinie derselben eingeführten Fadenschlinge. Die gehörige Eröffnung des Mundes setzt eine gute Narkose voraus, zumal bei Kiefersperre infolge Entzündung oder anderweitiger schmerzhafter Infiltration der Weichteile zwischen Ober- und Unterkiefer oder im Bereich des letzteren. Am Rücken der Zunge können Incisionen

gemacht werden, ohne Furcht vor Verletzung der größeren Gefäße und Nebenstämme. Wo tunlich, ist in der Mittellinie einzugehen, da hier die Verletzung am geringsten ist.

Seitlich und am Mundbogen liegen die größeren Gefäße: A. und V. lingualis und sublingualis, die großen Nervenstämme (Hyoglossus, Lingualis und hinten Glossopharyngeus) und die Ausführungsgänge der Speicheldrüsen (Ductus Whartonianus) und Ductus Rivini. Je näher man sich an den Kiefer halten kann mit der Incision, um so sicherer werden alle diese Gebilde vermieden. Dicht am Seitenrande der Zunge, unter dem Wulst des Musculus lingualis und an der Außenseite des Musc. genioglossus, kann man die Gefäße (Arteria lingualis) und den Nervus lingualis freilegen. Hinten ist die Arterie von den Fasern des Musc. hyoglossus bedeckt. Nach der Spitze zu wenden sich die Gefäße an die Unterfläche der Zunge. Wo Gefahr stärkerer Blutungen bei Incisionen im Bereich der Zunge besteht, ist die prophylaktische Unterbindung der A. lingualis zu empfehlen.

24. Resectio linguae vom Munde aus.

Man kann für die Methode der Excision von Geschwülsten der Zunge die gutartigen und die allseitig umschriebenen und beweglichen bösartigen Geschwülste (vorzugsweise Carcinome) zusammennehmen mit dem Unterschied, daß man bei bösartigen stets noch sich mit der Entfernung der Lymphdrüsen zu beschäftigen hat.

Man kann also die Frage aufwerfen: Bis zu welcher Grenze ist ein Zungencarcinom noch ohne Voroperation vom Munde aus operabel? Gutartige Tumoren können mit wenigen Ausnahmen vom Munde aus beseitigt werden.

Antwort: Der Tumor muß gegen Kiefer und Mundboden vollkommen beweglich sein und so gelagert, daß man hinter demselben noch in absolut gesundem Gewebe eine MUSEUXsche Zange einsetzen kann, um die Trennung von hinten her unter exakter Blutstillung veranlassen zu können. Die Operation für solche Fälle kann man als Frühoperation des Zungenkrebses bezeichnen.

Wenn man die Dauerresultate der Zungenresektionen wegen Krebses betrachtet, so muß man sich überzeugen, daß die Zunge zu denjenigen Organen gehört, wo trotz fortgeschrittener Technik die wenigst erfreulichen Resultate erzielt werden. Erheblich ist die unmittelbare Mortalität gesunken. Wir haben von 1872 bis 1889 69 Fälle von Zungenkrebs operiert. Dieselben sind durch Dr. SACHS veröffentlicht worden. Von 1890 bis 1903 haben wir wieder 62 Fälle operiert, deren weiteres Verhalten von Dr. BOISSONAZ verfolgt worden ist und in kurzem in extenso publiziert werden soll.

Diese letzteren Fälle waren zum großen Teil schwerere, vorgeschrittenere Fälle, was daraus hervorgeht, daß nur 10 Fälle vom

benutzt zu seiner retrobuccalen Methode der Trigeminusresektion, nur läßt er den Mundwinkel ungespalten.

Fig. 271.

Als einen für die Mehrzahl der Fälle, in denen ein guter Zugang zu Mund- und oberen Rachengebilden bis und mit dem Isthmus faucium notwendige Bedingung genauer Operation ist, noch weit vorzüglicheren Weg hat sich uns in letzter Zeit die für die Zungenexcision in beschränktem Maße schon von SÉDILLOT geübte mediane Spaltung von Lippe, Unterkiefer und Mundboden bewährt. Wir haben von derselben einen ausgiebigen Gebrauch gemacht. Sie gibt bei richtiger Ausführung vorzüglichen Zugang, ist ganz unblutig, hinterläßt nicht die geringste Entstellung, keine Funktionsstörung, nicht einmal vorübergehend. Bedingung ihrer guten Ausnutzung ist gehörige mediane Trennung zwischen den vom Kiefer zur Zunge aufsteigenden Muskeln (Genioglossi und Geniohyoidei) bis an das Zungenbein, Trennung der Mundbodenschleimhaut auf der Seite der Erkrankung rückwärts, um die Kieferhälften gehörig auseinanderziehen zu können; wir benutzen dazu eine eigene Sperrzange (Fig. 271). Ferner müssen die Kieferhälften mit Drahtnähten fest vereinigt werden, damit die Bewegung sofort aufgenommen werden kann; Periostnaht ist durchaus ungenügend.

Wenn auch ab und zu durch kleine Nekrosen die Heilung verzögert wird, so ist die Funktion doch auch während dieser Zeit ungestört.

23. Incisionen in Zunge und Mundboden.

Dieselben sollen bloß gemacht werden bei vorheriger gehöriger Eröffnung der Mundhöhle, durch Einlegung passender Spekula und unter Vorziehen der Zunge mittelst einer tief durch die sagittale Mittellinie derselben eingeführten Fadenschlinge. Die gehörige Eröffnung des Mundes setzt eine gute Narkose voraus, zumal bei Kiefersperre infolge Entzündung oder anderweitiger schmerzhafter Infiltration der Weichteile zwischen Ober- und Unterkiefer oder im Bereich des letzteren. Am Rücken der Zunge können Incisionen

gemacht werden, ohne Furcht vor Verletzung der größeren Gefäße und Nebenstämme. Wo tunlich, ist in der Mittellinie einzugehen, da hier die Verletzung am geringsten ist.

Seitlich und am Mundbogen liegen die größeren Gefäße: A. und V. lingualis und sublingualis, die großen Nervenstämme (Hyoglossus, Lingualis und hinten Glossopharyngeus) und die Ausführungsgänge der Speicheldrüsen (Ductus Whartonianus) und Ductus Rivini. Je näher man sich an den Kiefer halten kann mit der Incision, um so sicherer werden alle diese Gebilde vermieden. Dicht am Seitenrande der Zunge, unter dem Wulst des Musculus lingualis und an der Außenseite des Musc. genioglossus, kann man die Gefäße (Arteria lingualis) und den Nervus lingualis freilegen. Hinten ist die Arterie von den Fasern des Musc. hyoglossus bedeckt. Nach der Spitze zu wenden sich die Gefäße an die Unterfläche der Zunge. Wo Gefahr stärkerer Blutungen bei Incisionen im Bereich der Zunge besteht, ist die prophylaktische Unterbindung der A. lingualis zu empfehlen.

24. Resectio linguae vom Munde aus.

Man kann für die Methode der Excision von Geschwülsten der Zunge die gutartigen und die allseitig umschriebenen und beweglichen bösartigen Geschwülste (vorzugsweise Carcinome) zusammennehmen mit dem Unterschied, daß man bei bösartigen stets noch sich mit der Entfernung der Lymphdrüsen zu beschäftigen hat.

Man kann also die Frage aufwerfen: Bis zu welcher Grenze ist ein Zungencarcinom noch ohne Voroperation vom Munde aus operabel? Gutartige Tumoren können mit wenigen Ausnahmen vom Munde aus beseitigt werden.

Antwort: Der Tumor muß gegen Kiefer und Mundboden vollkommen beweglich sein und so gelagert, daß man hinter demselben noch in absolut gesundem Gewebe eine MUSEUXsche Zange einsetzen kann, um die Trennung von hinten her unter exakter Blutstillung veranlassen zu können. Die Operation für solche Fälle kann man als Frühoperation des Zungenkrebses bezeichnen.

Wenn man die Dauerresultate der Zungenresektionen wegen Krebses betrachtet, so muß man sich überzeugen, daß die Zunge zu denjenigen Organen gehört, wo trotz fortgeschrittener Technik die wenigst erfreulichen Resultate erzielt werden. Erheblich ist die unmittelbare Mortalität gesunken. Wir haben von 1872 bis 1889 69 Fälle von Zungenkrebs operiert. Dieselben sind durch Dr. SACHS veröffentlicht worden. Von 1890 bis 1903 haben wir wieder 62 Fälle operiert, deren weiteres Verhalten von Dr. BOISSONAZ verfolgt worden ist und in kurzem in extenso publiziert werden soll.

Diese letzteren Fälle waren zum großen Teil schwerere, vorgeschrittenere Fälle, was daraus hervorgeht, daß nur 10 Fälle vom

Munde aus ohne Voroperation operiert werden konnten, bei 13 Wangenspaltung nötig war, bei 23 mediane Unterkieferspaltung, bei 4 laterale Kiefertrennung, bei 3 der Unterkiefer partiell mitreseziert werden mußte. 7 Fälle wurden von der Zungenbasis aus operiert.

Von den vom Munde aus ohne Voroperation Operierten starb keiner, bei Wangenspaltung einer an Retroösophagealabsceß mit Pleuritis und Pericarditis, bei Operation von der Zungenbasis aus auch bloß 1 Patient an Pneumonie. Hier ist also unglücklicher operativer Ausgang eine Ausnahme: 2 Todesfälle auf 30 = 6,6 Proz. Bei medianer Kieferspaltung starben 4, bei lateraler 2, so daß mit den komplizierten Fällen zusammen eine Mortalität von 14,51 Proz. resultiert.

Von den 62 Fällen war bloß über 57 Auskunft erhältlich. Bloß 5 Fälle sind radikal geheilt, und zwar lange genug, um sie für sicher zu halten, ein Fall bekam erst nach 3 Jahren, einer sogar erst nach 10 Jahren „Rezidiv". 6 Fälle, welche noch keine 3 Jahre in Beobachtung sind, befinden sich zur Zeit wohl. Alle diese Fälle zu den günstigen gerechnet, ergäbe sich ein gutes Resultat bezüglich Dauerheilung in 22,8 Proz., aber in völlig sicheren Fällen bis zu 7 Jahren bloß 16,2 Proz., die über 3 Jahre rezidivfrei bleiben.

Wie wichtig die frühe Ausführung der Operation ist, geht daraus hervor, daß von den genannten Dauerheilungen 40 Proz. auf die vom Munde aus operierten Fälle kommen, ohne oder mit bloßer Wangenspaltung.

Das sind keine idealen Resultate, und wir halten dafür, daß, abgesehen von der überaus großen Wichtigkeit der Frühoperation [1]). man sich klar machen muß, daß die Verhältnisse für Verschleppung von Krebselementen durch die Lymphgefäße hier besonders günstig liegen. KÜTTNER und POIRIER haben den Nachweis geleistet, daß die Lymphgefäße der Zunge nach sehr verschiedenen Lymphdrüsenstationen hinstreben, die apikalen Gefäße von der Spitze nach den Glandulae suprahyoideae über dem Zungenbeinkörper in der Medianlinie und oft noch weiter abwärts, die marginalen nach den Lymphdrüsen im Umkreis der Submaxillarspeicheldrüse im Dreieck zwischen Unterkieferrand und Digastricusbäuchen, die zentralen und marginalen nach der Teilungsstelle der Carotis, wo ein Hauptganglion liegt am Unterrand des hinteren Digastricusbauches, endlich nach der auf und neben der großen Gefäßscheide liegenden Kette von Lymphdrüsen bis zur Kreuzung mit dem Musc. omohyoideus. Im Winkel, den dieser Muskel mit dem Sternocleido bildet, liegt, wie ich mich auf Grund von POIRIERS schönen Injek-

1) Man braucht nur BUTLINS Resultate bei sehr frühen Operationen anzusehen, um sich zu überzeugen, wie entscheidend dieser Faktor ist: bei 14 Fällen 10 über 3 Jahre rezidivfrei, 4 an Drüsenrezidiv zu Grunde gegangen.

tionspräparaten auch bei Operationen überzeugt habe, eine größere Lymphdrüse, die wieder mit besonderer Vorliebe erkrankt, die Glandula omohyoidea.

Ich habe gerade in letzter Zeit mehrere Fälle von Frühoperationen zu verfolgen Gelegenheit gehabt, wo lokal kein Rezidiv aufgetreten war, aber beiderseits am Kieferwinkel gewaltige Krebsmassen aus den Lymphdrüsen sich entwickelt hatten, weil die betreffenden Chirurgen keine Drüsenexcision vorgenommen hatten.

Aber noch ein Punkt muß für richtige Ausführung einer Zungenkrebsoperation hervorgehoben werden, das ist die Tatsache, daß die Lymphe der Zunge nach beiden Halsseiten abgeführt wird. Bei POIRIER sah ich vor kurzem einen Fall, wo ein kleines Carcinom am Zungenrand excidiert worden war und POIRIER nach seiner Methode die gründliche Ausräumung sämtlicher Drüsen derselben Halsseite ausgeführt hatte. Weder hier noch an der Zunge war Rezidiv eingetreten, aber auf der entgegengesetzten Seite hatte sich unter dem Kieferwinkel eine große Drüsengeschwulst (nach einem Jahre) entwickelt.

Wie wird also ein Chirurg bei einem Zungencarcinom, auch im Beginn, einzig untadelig operativ vorgehen? Wenn er mit der gründlichen Excision im gesunden Gewebe der Zunge eine Ausräumung der Drüsen in jedem Falle median und beidseitig am Halse sofort ausführt. Demgemäß gebe ich eine nach POIRIER modifizierte Beschreibung der Operation, wie ich sie bei dem typischen umschriebenen Carcinom am Zungenrande für richtig halte und ausgeführt habe:

Schnitt entlang dem ganzen Vorderrand des Sternocleidomuskels durch Haut, Platysma und Fascie nebst Nervus cut. colli med. unter Schonung oder Trennung der Vena jug. ext. mit Nerv. auric. magnus oben. Muskel nach hinten gezogen, die großen Halsgefäße freigelegt. Jetzt wird die Glandula omohyoidea an der Stelle, wo der Musc. omohyoideus die großen Halsgefäße kreuzt, aufgesucht, abgelöst und nun aufwärts entlang der Scheide der Gefäße im Zusammenhang die ganze Drüsenkette bis hinauf an den hinteren Bauch des Digastricus stumpf abgelöst, wobei der N. descendens hypoglossi geschont und bloß kleine Venenäste der Jugularis communis ligiert werden.

Am oberen Ende werden die Drüsen bis an den Unterrand der Parotis verfolgt und der schräg nach hinten verlaufende N. accessorius ausgelöst, wenn er nicht verwachsen ist.

Zweiter Schnitt in der Höhe der Teilungsstelle der Carotis vom Processus mastoideus bis zum Körper des Zungenbeins, meinem Normalschnitt entsprechend. Die Haut wird unter Ligatur der Vena jug. ext. und einiger kleineren Venen aufwärts bis über den Kieferrand

losgelöst. In der Mittellinie werden die Drüsen über dem Zungenbein zwischen den vorderen Bäuchen der Digastrici aufgesucht.

Nun wird die Submaxillardrüse von unten ausgelöst mit den vor und hinter ihr oft dicht anliegenden geschwellten Lymphdrüsen, eine Drüse am Kieferrand und Vorderrand des Musc. pterygoideus int. sorgfältig ausgelöst, die Vasa max. ext. oben gefaßt und die Fossa submandibularis klargelegt. Die Vena facialis ant. oder communis wird unterbunden und durchschnitten, ebenso kleinere Venen.

Zuletzt wird über der Art. thyreoidea sup. die vom N. hypoglossus umfaßte Carotis ext. unterbunden, weil sich nachher die Excision eines Carcinoms der betreffenden Seite viel leichter und fast unblutig vom Munde aus ausführen läßt.

Bei der Excision der Drüsen auf der anderen Seite, die zweckmäßig auf eine zweite Sitzung verspart wird, wird ganz gleich verfahren, bloß unterbleibt die Ligatur der Carotis ext. POIRIER hat gelegentlich Anschwellungen des Gesichts durch Lymphstauung nach doppelseitiger Operation gesehen, was aber verhütet wird durch Operation in zwei Zeiten.

Die Entfernung des Zungenkrebses vom Munde aus bei umschriebenen und leicht zugänglichen Erkrankungen geschieht nach der gleichseitigen Drüsenexcision in folgender Weise: In fortgesetzter Narkose wird der Mund am besten mit WHITEHEADschem Spekulum geöffnet erhalten, weil dasselbe am wenigsten hindert und selbsttätig festsitzt. Die Zunge wird mit einer Zungenfaßzange kräftig vorgezogen.

Es folgt, 1 cm vom Rande der Geschwulst entfernt, die Umschneidung durch die Schleimhaut, an der Mundbodenseite beginnend, um hier früh Gefäße und Nerven freizulegen und, soweit sie in das zu entfernende Zungenstück eindringen, zu trennen. Das umschnittene Stück wird mit MUSEUXscher Zange in geeigneter Form verläßlich im Gesunden gefaßt, emporgezogen, mit den Fingern die Ränder der Härte kontrolliert und mit Schere oder Messer reichlich 2 cm entfernt abgetragen unter so geringer Blutung — dank der Carotisligatur — daß bloß wenige Arterienklemmen anzulegen sind.

Vor Beginn der Abtragung ist es zweckmäßig, eine Fadenschlinge am hintersten und vordersten Ende einzulegen und zu knüpfen, um nachher die den ganzen Wundrand fassende tiefe Naht fortlaufend anlegen zu können. Eine zweite oberflächliche Naht bringt die Epithelränder in genaue Berührung. Man kann hier zweckmäßig SOCINschen Bronce-Aluminiumdraht verwenden.

Ich habe hinzuzufügen, daß die Ligatur der Carotis externa bei kleinen Geschwülsten überflüssig ist, denn diese kann man mit einer Novocain-Adrenalininjektion ringsherum so schmerzlos und un-

blutig entfernen, daß fortgesetzte Narkose von Uebel wäre, wie jede prophylaktische Blutstillung. (1-proz. Novocain mit je 1 Tropfen Adrenalin auf 1 g Lösung; man muß dabei 5 Minuten warten.)

HEIDENHAIN hat sich ebenfalls für die ausgedehnten Drüsenexcisionen bei Zungen- sowohl als bei Lippen- und anderen Gesichtskrebsen ausgesprochen. Er macht alles in einer Sitzung. Er stellt die Indikation, um ein örtliches Recidiv zu vermeiden, die Zunge in ganzer Breite fortzunehmen, auch wenn es sich um halbseitige Erkrankung handelt; die Kranken lernen in wunderbarer Weise die Zungengrund- und die Mundbodenmuskulatur zu benutzen.

Ich muß dazu bemerken, daß ich doch eine Anzahl an Fällen von völliger lokaler Heilung bei umschriebener Excision gesehen habe, wo die Patienten an den Lymphdrüsenrezidiven zu Grunde gingen. Und die Zunge stets in ganzer Breite zu excidieren und dabei Zungengrund und Mundboden zu erhalten, kann doch auch für recht viele Fälle nicht als gründliche Beseitigung des Uebels angesehen werden.

Man sehe sich nur BUTLINS Resultate an, der nicht die Totalexcision bei umschriebenen Zungenkrebsen macht und von 14 10 über 3 Jahre geheilt und 4 an Drüsenrezidiv gestorben nachweist. Wir hatten bei 38 Rezidiven bloß 9mal Lokalrezidiv.

25. Operation vorgeschrittener Zungenkrebse.

Sobald ein Zungencarcinom nicht mehr vom Munde aus ohne Voroperation operiert werden kann, so ist die gleichzeitige Entfernung der Primärgeschwulst und der Drüsen zu widerraten. Man bekommt sonst eine weit an den Hals hinunter reichende Wunde, die sich fast sicher infiziert, und der Wundverlauf wird ungünstiger.

Schwierige Excisionen verwachsener Drüsen haben den Nachteil, daß sie die Durchschneidung zahlreicher Gefäße mit sich bringen, sowohl Arterien und Venen, und infolgedessen eine schlechtere Ernährung der Gewebe in dem zugehörigen Mund- und Zungengebiet zur Folge haben. Es treten deshalb ausgedehntere Nekrosen der Wundränder ein, als wenn man die Wiederherstellung kollateraler Zirkulation abwartet. Die Drüsenexcision erst in zweiter Linie zu machen, hat den Nachteil, daß durch die Wunde im Mund eine entzündliche Schwellung derselben bedingt wird, welche die Operation erschwert, und daß die Drüsenoperation viel länger hinausgeschoben werden muß.

Es ist hier entschieden vorzuziehen, zuerst die gründliche Ausräumung am Halse in der bei der Frühoperation geschilderten Weise vorzunehmen, und zwar auf beiden Seiten. Trotz der Größe der Wunde kann dieselbe in 8 Tagen p. p. geheilt sein, und weitere 8 Tage später darf man an die Excision der Zungengeschwulst herantreten.

Will man die Wunde vor zu schwerer Infektion schützen und die Gefahr der Schluckpneumonie beschwören, so bedarf es gründlichster Reinigung der Zähne und des Mundes und Rachens unter Anwendung der Instrumente zur Beseitigung des Zahnsteins, unter

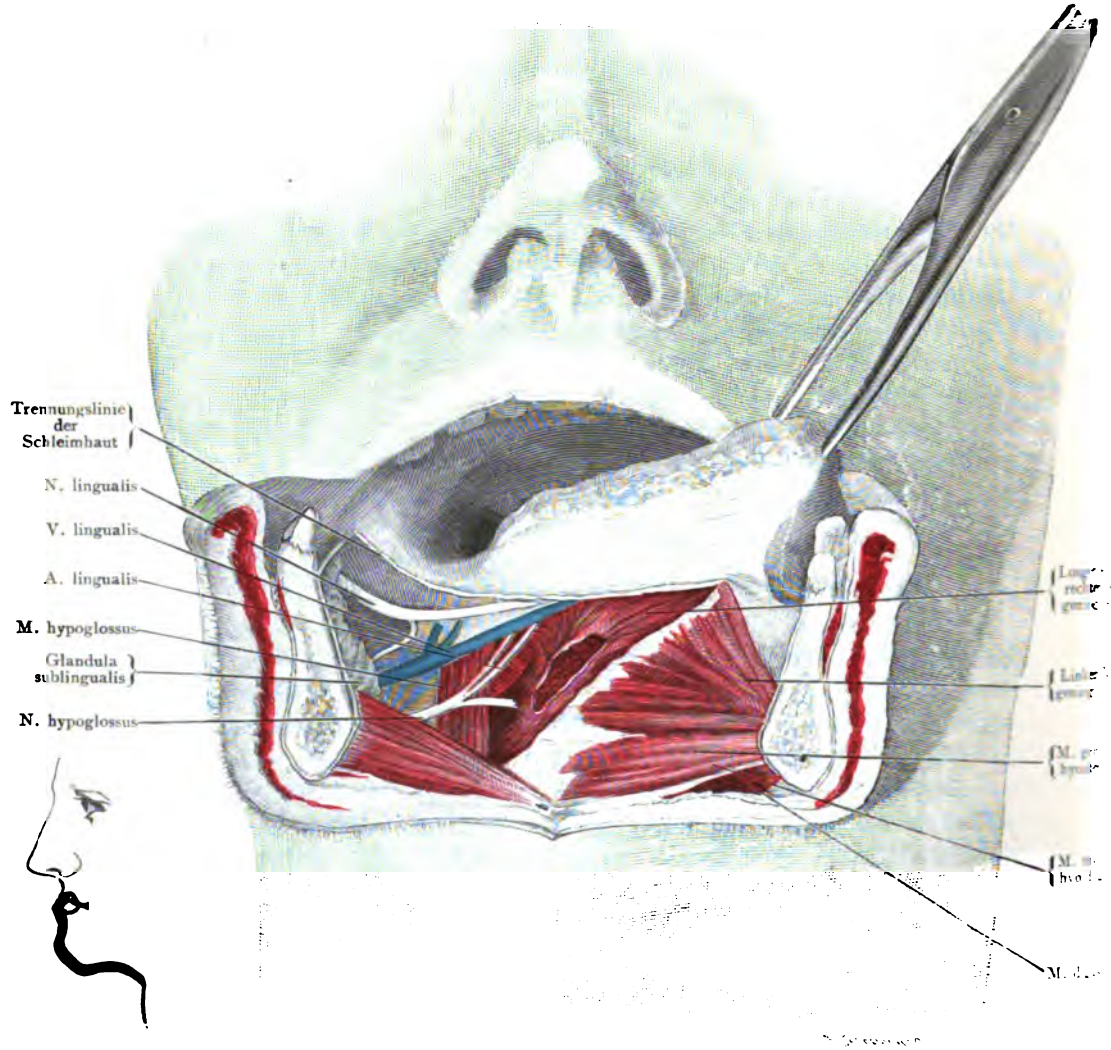

Fig. 272a. Fig. 272b.

Fig. 272a zeigt den Weichteilschnitt in der Medianlinie durch Unterlippe und Kinn bis zum Zungenbein.

Fig. 272b zeigt unser Normalverfahren bei Fällen von vorgeschrittenem **Zungenkrebs**: hier ist der Kiefer median gespalten, der rechte M. genioglossus vorne vom Kiefer gelöst (wir trennen ihn in der Regel hinten gegen die Grenze der Geschwulst), die Schleimhaut ist entlang der Zunge bis in den vorderen Gaumenbogen gespalten und die Zunge (mit dem supponierten Tumor) vom Kiefer weggedrängt und nach links kräftig herausgezogen.

Extraktion aller schadhaften Zähne (da darf nicht geschont werden), unter Kauterisation aller Ulcerationsstellen. Wo sich der Mund nicht gehörig öffnen läßt, bedarf es hierzu oft der Narkose. Kleine Abscesse und Zersetzungsherde in den Mandeln sind nach Aufschlitzung der Recessus mit Sorgfalt zu desinfizieren.

Man darf ferner den Schluckmechanismus nicht mehr schädigen, als absolut nötig ist, d. h. man muß die Muskeln des Mundbodens, der Zunge und des Rachens soviel tunlich erhalten samt den zuführenden Nerven. Der Abfluß des Wundsekretes muß ferner möglichst gesichert werden. Nur durch Berücksichtigung dieser zwei Faktoren bleibt der Schaden der stets bis zu einem gewissen Grade eintretenden Zersetzung der Wundsekrete auf ein Minimum beschränkt. Dazu kommt die früher ausführlich besprochene Schräglagerung des Patienten während und — soweit er das Bett hütet — nach der Operation.

Wir benutzen auch jetzt noch gerne zur Trennung von Muskeln, aber dieser allein, den Thermokauter, um primäre Infektion frischer Wunden zu beschränken. Dagegen bedürfen wir der Trachealtamponade nicht mehr, ebensowenig prophylaktischer Blutstillung, und darin liegt ein bedeutender Fortschritt unseres jetzigen Verfahrens. Die Tracheotomie hat den Vorteil, gut narkotisieren zu können, was wir nach Verabfolgung von Tee mit Kognak und nach Injektion von $1\frac{1}{2}$ cg Morphium (eine halbe Stunde vorher) mit Aether tropfenweise besorgen.

Als Normalverfahren für alle ausgedehnten, bis zum Isthmus faucium reichenden Formen des Zungenkrebses, selbst wenn sie auf die Gaumenbogen, die Uebergangsfalte zum Oberkiefer, die Pharynxwand und den weichen Gaumen übergegriffen haben, gilt mir zur Stunde die mediane Kieferspaltung, in vervollkommneter Ausbildung des von ROUX und SÉDILLOT empfohlenen Verfahrens. Dieselbe läßt sich fast ohne Blutung ausführen und gibt vollkommen genügenden Raum bei richtigem Vorgehen, um auch Pharynxkrebse im Bereich des Isthmus faucium genau umschreiben und beseitigen zu können. Wesentliche Nachteile irgend einer Art hat die Methode nicht, da der Kiefer genäht wird und die Bewegungen desselben sofort wieder ausgeführt werden können ohne irgend einen Schmerz. Auch die Lippenspaltung läßt bei guter Naht eine kaum sichtbare Narbe zurück.

Große Vorteile hat aber das Verfahren in folgender Beziehung: Die Blutung ist minimal, weil sicher zu beherrschen; der Abfluß des Sekrets nach der Operation geht bei richtiger Drainage vor dem Zungenbein in sehr sicherer Weise vor sich; endlich, was ich am höchsten anschlage, läßt sich die Schonung der dem Schluckmechanismus dienenden Muskeln samt zugehörigen Nerven besser durchführen als bei irgend einem anderen Vorgehen. Dies ist aber das

ausschlaggebende Moment bei Verhütung der größten Gefahr, welche dem Patienten droht, nämlich der sekundären Schluckpneumonie. Es ist erstaunlich, zu sehen, wie bei diesem Verfahren die Patienten schon am gleichen, nächsten oder 3. Tage wieder schlucken und so das herabfließende Sekret vom Eintritt in den Larynx abhalten können.

Einer der gewöhnlichen Fälle von Zungenkrebs am hinteren Rande der Zunge als Typus angenommen, welcher auf den Zungengrund und gleichzeitig auf vorderen Gaumenbogen, weichen Gaumen und seitliche Pharynxwand übergegriffen hat, wird die Operation in folgender Weise ausgeführt:

Mediane Spaltung der Unterlippe auf den Knochen bis zum Zungenbein, Entfernung median oder paramedian gelegener Lymphdrüsen, Verschluß der blutenden Gefäße in den Lippen durch Arterienzangen. Aufsetzen des Drillbohrers ohne Periostablösung zum Bohren von je 2 symmetrischen Bohrlöchern. Durchsägung des Kiefers neben der Mittellinie zwischen 1. und 2. Schneidezahn der kranken Seite mit feinem Sägeblatt, damit die Spina mandibulae mit den Ansätzen der Genioglossi und Geniohyoidei auf der gesunden Seite bleibe. Einsetzen scharfer Haken auf die Sägefläche, mediane Trennung der Musculi mylohyoidei und digastrici, Eingehen an der lateralen Fläche des Genioglossus und Geniohyoideus. Einlegung unseres Ecarteurs (nach Fig. 271) zwischen die kräftig auseinandergezogenen Kieferhälften.

Die Zunge wird mittelst Fadenschlinge heraus- und nach der gesunden Seite gezogen. Wo dies nicht geht, weil die Zunge zu ausgiebig krebsig ist, hebt man durch Einsetzen des Fingers hinter dem Zungengrund das Organ hervor. Am Rande der Zunge resp. des krebsigen Geschwürrandes wird die Mundbodenschleimhaut rückwärts getrennt, denn sonst reißt sie bei zu starkem Zug am Kiefer ab. Dabei erscheint die Vena lingualis rück-auswärtsgehend über die laterale Fläche des Musc. hyoglossus und der Nervus lingualis neben dem Zungenrand dicht unter der Schleimhaut vorwärts ziehend. Der Nervus hypoglossus wird am vorderen Rande des Musc. hyoglossus sichtbar, über dessen Außenfläche er vor- und medianwärts zieht, um sich in die Fasern des Genioglossus einzusenken. Unter ihm kommt unter dem Musc. hyoglossus die Arteria lingualis von unten herauf, die hier sehr genau sichtbar ist und später leicht ligiert werden kann.

Der Musc. hyoglossus wird getrennt[1]) und zwar wie für alle Muskelschnitte, welche die Neubildung begrenzen, mit dem Thermokauter, was die Aussicht auf radikale Beseitigung des Leidens erhöht. Unter starkem Anziehen der Zunge trennt man, ebenfalls mit Thermo-

1) Alle Schnitte werden völlig sicher im Gesunden, aber doch in der Nähe der derben Krebsmasse gemacht, um möglichst viel von Muskeln mit ihren Nerven zu erhalten.

kauter, hinten die Schleimhaut entfernt vom Rande der Neubildung, wenn diese auf den Gaumen und Pharynx übergegangen ist, durchschneidet den gut sichtbaren Musc. styloglossus und den ihm anliegenden Nervus glossopharyngeus.

Man kann nach Spaltung der Schleimhaut vor der Mandel diese stumpf an ihrer Außenfläche lösen und abheben, auch wenn sie von der Neubildung ergriffen ist, wobei die Fläche des Musc. pterygoideus internus zu Tage tritt. Der weiche Gaumen, soweit erkrankt, wird mit Thermokauter getrennt unter Durchschneidung des Musc. tensor und levator palati, danach an der hinteren Rachenwand die Schleimhaut getrennt bis auf den M. longus colli und vorwärts bis zum Zungengrund, was man unter genauer Kontrolle der Augen tut. Endlich trennt der Thermokauter im Gesunden die Zunge selber durch und jetzt durchschneidet man die Nerven, Muskeln und die Gefäße (nach Ligatur), am unteren Umfang, soweit dieselben in den Bereich der Neubildung eingehen; man schont also von den Nerven und Muskeln soviel irgend möglich, um den Schluckakt so wenig wie möglich zu beeinträchtigen.

In die wunden Flächen wird Xeroform eingerieben, aber nur in dünnster Schicht, damit nicht durch Schlucken Vergiftungserscheinungen eintreten. Die Kieferhälften werden genähert, mit Drillbohrer einige Millimeter vom Sägerand durchgebohrt (wenn es nicht vor der Durchsägung geschehen ist), indem man den Bohrer einfach durch die tiefen Weichteile drückt, wie ALBERT KOCHER es für die Explorativpunktion des Gehirns beschrieben hat, ohne das Periost loszulösen, ein starker Silberfaden ohne Nadel durchgeführt und die Sägeflächen verläßlich aufeinander befestigt. Nahe der Unterlippe wird eine Oeffnung vor dem Zungenbein am hintersten Ende des Schnittes gelassen, wo eine Xeroformgaze locker eingelegt wird. Aufpinseln von Wismutbrei auf die Naht. Der Patient soll schon am nächsten Tage aufstehen und Tee oder Wein mit Wasser zu schlucken versuchen. Im übrigen Ernährung mit Schlundsonde.

Diese Methode der Zungenexcision hat, wie erwähnt, den Vorteil, sich jeder Stelle und Ausdehnung der Erkrankung mit Ausnahme gleichzeitiger Kiefererkrankung anzupassen und bei TRENDELENBURGscher Schräglage ohne jede vorgängige Tracheotomie in guter Narkose ausgeführt werden zu können. Sie gibt den besten Zugang, macht das Minimum von Verletzungen.

26. Zungenresektion mit gleichzeitiger medianer Kieferresektion.

Sobald der Mundboden mitergriffen ist und der Tumor gegen den Kiefer nicht mehr beweglich ist, muß das betreffende Knochenstück in ganzer Ausdehnung der Verwachsung mitentfernt werden.

Wir schildern zunächst eine solche Entfernung für den besonders unangenehmen Fall, wo vom Mundboden vorne auf das Mittelstück des Kiefers ein Uebergreifen stattgefunden hat.

Man macht den Medianschnitt durch die Unterlippe bis zum Zungenbein und löst die Haut nach einer Seite samt Schleimhaut bis zu der Stelle ab, wo der Kiefer gesund ist, macht den Knochen von seinen Weichteilbedeckungen frei und trennt ihn mit der Säge. Jetzt kann man unter kräftigem Abziehen des Kiefers mit scharfen Haken sehr wohl den Mundboden in seiner ganzen Dicke abtasten und die Grenze der Neubildung vor Trennung der Weichteile bestimmen, Gefäße und Nerven vor ihrer Durchschneidung sehen und fassen und die Trennung des Mundbodens vornehmen.

Dann trennt man die Haut nach der anderen Seite ab bis zur Stelle, wo der Kiefer gesund ist, und durchsägt auch hier. Nun kann man auch auf dieser Seite den seitlichen Mundboden mit Gefäßen und Nerven trennen, soweit die Erkrankung in denselben vorgedrungen ist und endlich in der Mitte die Muskeln lösen und bis zur Zunge von unten vordringen und diese im gesunden Gewebe ohne Blutung trennen.

Zum Ersatz des Kiefers haben wir in letzter Zeit stets ein Stück einer Mandibula nach dem resezierten geformt und eingesetzt; dadurch wird das Schlucken möglich gemacht und die Beschwerden des Patienten auf ein Minimum reduziert.

27. Excision der Zunge bei seitlicher Erkrankung des Kiefers.

Sind krebsige Wucherungen seitlich hinausgegangen über die Grenzen der Zunge, auf Mundboden und Kiefer, so wird die Art des Vorgehens so sehr von der Stelle der Kieferverwachsung beeinflußt, daß man von unserem jetzigen Normalverfahren absehen muß. Man wird stets das verwachsene Stück Kiefer mitzuentfernen haben, und zwar in ergiebiger Weise, wenn man Rezidiven vorbeugen will. Die Kieferresektion ist ohnehin von vielen Chirurgen als Einleitung benutzt worden zur Entfernung ausgedehnter Zungenkrebse, und man fängt deshalb mit dieser an, wo die Indikation zur Resektion in klarer Weise vorliegt. Für diese Fälle halten wir noch jetzt daran fest, daß für weitgediehenen Zungenkrebs die von uns vorgeschlagene Methode der Zungenexstirpation von der Zungenbasis aus die empfehlenswerteste ist.

Die Zungenresektion von der Basis aus.

Diese Operation hat unter genannten Umständen Vorteile vor anderen, weil sie 1) sehr guten Zugang gibt, 2) die Drüsen gleich-

zeitig zu entfernen gestattet, sowie sämtliche zwischen dem primären Sitz des Leidens und der Drüsen gelegenen Gewebe[1]), 3) weil sie die präventive Unterbindung der Arteria lingualis oder der Carotis externa ermöglicht, 4) weil wenigstens die vorderen Ansätze der Muskeln des Mundbodens (Stylomuskeln, Digastricus, Mylohyoideus) geschont werden können. V. GIVEL hat durch Vergleichungen die Vorzüge dieser Art des Vorgehens festgestellt.

Wir haben nach dieser Methode ohne Kieferresektion laut den sehr genauen Zusammenstellungen unseres früheren Assistenten Dr. SACHS von 12 Fällen bloß einen einzigen verloren, und von 5 über 7 Jahre nach der Operation noch rezidivfreien Operierten waren 3 nach dieser Methode operiert.

Der Schnitt beginnt unterhalb des Processus mastoideus und geht längs des Vorderrandes des Sternocleido und der Halsmundbodenfalte vorwärts bis zur Medianlinie und zum Unterrand des Kiefers. In Fällen beschränkter Ausdehnung des Carcinoms kann der Schnitt nur entsprechend den mittleren $^2/_3$ der Länge, vom Sternocleido bis zum Zungenbeinkörper gemacht werden. Der so gebildete Hautlappen wird nach Ligatur der subkutanen Venen, speziell V. jugularis externa nach aufwärts geschlagen und mit Naht an der Wange angeheftet. Zunächst handelt es sich darum, sämtliche sichtbar vergrößerten Drüsen unter dem oberen Ende des Sternocleido, unter dem Kieferwinkel und horizontalen Unterkieferast zu entfernen. Der vordere Sternocleidorand wird sauber freigelegt bis auf die Scheide der großen Halsgefäße und auf das große Zungenbeinhorn. Sämtliche Drüsen auf der großen Gefäßscheide (sie reichen oft weit abwärts) werden unter Ligatur der eintretenden Gefäße entfernt.

Hat das Carcinom auf Mundboden, Rachen oder Kiefer übergegriffen, so wird jetzt am besten sofort nach Ligatur der Vena facialis anterior am vorderen Rande des Sternocleido die Arteria carotis externa unterbunden; dann wird der vordere Muskelbauch des Digastricus bis zum Zungenbein klargelegt unter Ligatur der unter ihm hervortretenden Venen, und nun wird das Drüsenpaket von unten freigemacht und emporgehoben, bis im hinteren und unteren Teil der Wunde in ganzer Länge der hintere Bauch des Digastricus mit dem M. stylohyoideus freiliegt. Die Vena facialis anterior und die Arteria maxillaris externa spannen sich im Moment des Emporhebens der Glandula submaxillaris hinter und unter derselben an und werden ligiert, dann Speicheldrüse und Lymphdrüsen über den Kieferrand emporgeschlagen und an der Außenfläche des

1) Die Drüsen weiter abwärts und diejenigen auf der entgegengesetzten Seite müssen in einer späteren Sitzung entfernt werden.

Wir schildern zunächst eine solche Entfernung für den besonders unangenehmen Fall, wo vom Mundboden vorne auf das Mittelstück des Kiefers ein Uebergreifen stattgefunden hat.

Man macht den Medianschnitt durch die Unterlippe bis zum Zungenbein und löst die Haut nach einer Seite samt Schleimhaut bis zu der Stelle ab, wo der Kiefer gesund ist, macht den Knochen von seinen Weichteilbedeckungen frei und trennt ihn mit der Säge. Jetzt kann man unter kräftigem Abziehen des Kiefers mit scharfen Haken sehr wohl den Mundboden in seiner ganzen Dicke abtasten und die Grenze der Neubildung vor Trennung der Weichteile bestimmen, Gefäße und Nerven vor ihrer Durchschneidung sehen und fassen und die Trennung des Mundbodens vornehmen.

Dann trennt man die Haut nach der anderen Seite ab bis zur Stelle, wo der Kiefer gesund ist, und durchsägt auch hier. Nun kann man auch auf dieser Seite den seitlichen Mundboden mit Gefäßen und Nerven trennen, soweit die Erkrankung in denselben vorgedrungen ist und endlich in der Mitte die Muskeln lösen und bis zur Zunge von unten vordringen und diese im gesunden Gewebe ohne Blutung trennen.

Zum Ersatz des Kiefers haben wir in letzter Zeit stets ein Stück einer Mandibula nach dem resezierten geformt und eingesetzt; dadurch wird das Schlucken möglich gemacht und die Beschwerden des Patienten auf ein Minimum reduziert.

27. Excision der Zunge bei seitlicher Erkrankung des Kiefers.

Sind krebsige Wucherungen seitlich hinausgegangen über die Grenzen der Zunge, auf Mundboden und Kiefer, so wird die Art des Vorgehens so sehr von der Stelle der Kieferverwachsung beeinflußt, daß man von unserem jetzigen Normalverfahren absehen muß. Man wird stets das verwachsene Stück Kiefer mitzuentfernen haben, und zwar in ergiebiger Weise, wenn man Rezidiven vorbeugen will. Die Kieferresektion ist ohnehin von vielen Chirurgen als Einleitung benutzt worden zur Entfernung ausgedehnter Zungenkrebse, und man fängt deshalb mit dieser an, wo die Indikation zur Resektion in klarer Weise vorliegt. Für diese Fälle halten wir noch jetzt daran fest, daß für weitgediehenen Zungenkrebs die von uns vorgeschlagene Methode der Zungenexstirpation von der Zungenbasis aus die empfehlenswerteste ist.

Die Zungenresektion von der Basis aus.

Diese Operation hat unter genannten Umständen Vorteile vor anderen, weil sie 1) sehr guten Zugang gibt, 2) die Drüsen gleich-

zeitig zu entfernen gestattet, sowie sämtliche zwischen dem primären Sitz des Leidens und der Drüsen gelegenen Gewebe[1]), 3) weil sie die präventive Unterbindung der Arteria lingualis oder der Carotis externa ermöglicht, 4) weil wenigstens die vorderen Ansätze der Muskeln des Mundbodens (Stylomuskeln, Digastricus, Mylohyoideus) geschont werden können. V. GIVEL hat durch Vergleichungen die Vorzüge dieser Art des Vorgehens festgestellt.

Wir haben nach dieser Methode ohne Kieferresektion laut den sehr genauen Zusammenstellungen unseres früheren Assistenten Dr. SACHS von 12 Fällen bloß einen einzigen verloren, und von 5 über 7 Jahre nach der Operation noch rezidivfreien Operierten waren 3 nach dieser Methode operiert.

Der Schnitt beginnt unterhalb des Processus mastoideus und geht längs des Vorderrandes des Sternocleido und der Halsmundbodenfalte vorwärts bis zur Medianlinie und zum Unterrand des Kiefers. In Fällen beschränkter Ausdehnung des Carcinoms kann der Schnitt nur entsprechend den mittleren $^2/_3$ der Länge, vom Sternocleido bis zum Zungenbeinkörper gemacht werden. Der so gebildete Hautlappen wird nach Ligatur der subkutanen Venen, speziell V. jugularis externa nach aufwärts geschlagen und mit Naht an der Wange angeheftet. Zunächst handelt es sich darum, sämtliche sichtbar vergrößerten Drüsen unter dem oberen Ende des Sternocleido, unter dem Kieferwinkel und horizontalen Unterkieferast zu entfernen. Der vordere Sternocleidorand wird sauber freigelegt bis auf die Scheide der großen Halsgefäße und auf das große Zungenbeinhorn. Sämtliche Drüsen auf der großen Gefäßscheide (sie reichen oft weit abwärts) werden unter Ligatur der eintretenden Gefäße entfernt.

Hat das Carcinom auf Mundboden, Rachen oder Kiefer übergegriffen, so wird jetzt am besten sofort nach Ligatur der Vena facialis anterior am vorderen Rande des Sternocleido die Arteria carotis externa unterbunden; dann wird der vordere Muskelbauch des Digastricus bis zum Zungenbein klargelegt unter Ligatur der unter ihm hervortretenden Venen, und nun wird das Drüsenpaket von unten freigemacht und emporgehoben, bis im hinteren und unteren Teil der Wunde in ganzer Länge der hintere Bauch des Digastricus mit dem M. stylohyoideus freiliegt. Die Vena facialis anterior und die Arteria maxillaris externa spannen sich im Moment des Emporhebens der Glandula submaxillaris hinter und unter derselben an und werden ligiert, dann Speicheldrüse und Lymphdrüsen über den Kieferrand emporgeschlagen und an der Außenfläche des

1) Die Drüsen weiter abwärts und diejenigen auf der entgegengesetzten Seite müssen in einer späteren Sitzung entfernt werden.

Kiefers von den Verbindungen aufwärts getrennt, wobei nochmals die Art. und Vena maxillaris externa unterbunden werden müssen.

Die Arteria lingualis wird über dem hintersten Ende des großen Zungenbeinhorns sicher gefunden nach Durchschneidung des Ansatzes des M. hyoglossus und wird unterbunden. Ueber ihr liegt der Nervus hypoglossus, der zu schonen ist, auf der Außenfläche des Muskels die Vena lingualis.

Nun liegt die Unterfläche des M. mylohyoides frei, auf ihr der N. mylohyoideus. Hinter dem M. mylohyoideus kommt der Finger bis zur Mundschleimhaut. Unter Kontrolle des Fingers vom Munde her wird diese hier perforiert, nachdem man sich über die Grenze der Neubildung orientiert hat. Von dieser Oeffnung aus wird die Schleimhaut, entfernt von der Grenze der Neubildung weiter gespalten unter Anlegung von Arterienzangen an stärker blutende Schleimhautgefäße. Dabei drängt der durch die Wunde oder in den Mund eingeschobene Finger die Weichteile vor, wodurch die Blutstillung leicht wird. Jetzt ist es leicht, sich über die vordere und hintere Grenze, eventuell Verwachsung mit dem Kiefer zu orientieren und mit der Stichsäge das betreffende Kieferstück herauszusägen.

Am Zungenbein löst man die Muskelsubstanz der Zunge unter ebenso leichter und exakter Blutstillung und Entfernung alles infiltrierten Gewebes. Die Zunge läßt sich leicht abwärts herausziehen, sobald man die Schleimhaut gehörig gespalten hat.

Hat man die präliminäre Tracheotomie gemacht zur Erleichterung der Narkose, so tamponiert man sofort nach Eröffnung des Rachens den Aditus laryngis mit sterilen Gazetupfern. Behufs guter Wirkung des Chloroforms in kleinen Dosen ist es hier sehr angezeigt, der Narkose $^1/_4$—$^1/_2$ Stunde vorher eine Morphiuminjektion voraufzuschicken, 0,015 bei kräftigen, 0,01 bei schwächeren Individuen.

Zur Nachbehandlung bleibt die Wunde im unteren Teil offen, damit der Aditus laryngis mit steriler Gaze tamponiert werden kann unter häufigem Wechsel. Als Deckverband wird Karbol- oder Sublimatkrüll benutzt, reichliche und kräftige Ernährung mit der Schlundsonde beim Verbandswechsel.

Solange der Schluckmechanismus wesentlich gestört ist, bleibt der Patient von der Narkose weg in der Schräglage mit tieferem Hals und Kopf, welche er nur verläßt, wenn er aufsteht.

28. Excision von Carcinomen des Zungengrundes.

Man kann bei medianer Spaltung von Kiefer, Zunge und Zungenbein auch hier noch zum Ziele kommen, wenn man die vorderen Gaumenbogen an der Zunge durchtrennt.

Für diejenigen Krebse des Zungengrundes, welche von vorne nicht mehr zugänglich erscheinen, nämlich diejenigen zwischen

Isthmus faucium, Zungenbein und abwärts über dieses hinaus ist die Pharyngotomia subhyoidea oder auch suprahyoidea das geeignete und schonendste Verfahren. Nach Tracheotomia inferior wird narkotisiert und durch den unten geschilderten Schnitt entlang dem unteren Rande des Zungenbeins durch Haut und Muskeln die Epiglottis freigelegt. Ist diese erkrankt, so trennt man die Schleimhaut entlang dem oberen Rande des Schildknorpels, hebt mit scharfen Haken die Epiglottis empor und trennt die Schleimhaut nach den Seiten hin.

Jetzt gelangt der Finger auf den Zungengrund und kann am Rande des Kranken die Schleimhaut des Pharynx emporheben, entgegendrängen, so daß sie durchschnitten werden kann. Sobald der Pharynx eröffnet ist, macht man mittelst Bäuschchen von 1-proz. Novocain-Adrenalinlösung (je 1 Tropfen Adrenalin auf 1 g Lösung) die Schleimhaut unempfindlich, so daß das Reflexwürgen und Husten verhütet wird. Man tut auch gut, den Larynx von oben zu tamponieren, sobald stärkere venöse Blutung eintritt, weil man dann keine abhängige Lage mehr braucht.

Geht die Erkrankung hoch hinauf an der Zunge und ist namentlich das Zungenbein verwachsen, so muß es, wie SALLAS (nach ESMARCH) tat, mit entfernt werden; dann wird die gesunde Muskulatur entlang seinem oberen Rande getrennt unter Fassen der Gefäße (speziell Venen), bis man auf der krebsigen tiefen Infiltration der Zunge angelangt ist und dieselbe von vorne und hinten angreifen kann. Seitlich tritt nun noch der N. lingualis zu Tage, welcher zu durchschneiden ist, falls er in die Neubildung hineingeht, sonst abgehoben wird, ebenso die Gefäße. Sobald seitlich unter Fassen mit kräftigen Arterienklemmzangen die Muskeln und andere Verbindungen getrennt sind, so kann man den Zungenrücken so weit herauswälzen, daß man mit dem Thermokauter quer von der Zungenoberfläche her das Gesunde vom Kranken trennen kann. Auf diese Weise haben wir noch dieser Tage ein weitgediehenes Carcinom des ganzen Zungengrundes, welches auf die rechte Pharynxwand und die Epiglottis übergegangen war, ohne wesentliche Blutung unter genauer Trennung im Gesunden exstirpiert.

Die richtige Nachbehandlung besteht in Einreiben von Jodoform in die Wundflächen und ganz offener Nachbehandlung mit Tamponade. So allein kann man Schluckpneumonien verhüten.

Wenn ein Carcinom der Zungenbasis die ganze Breite einnimmt, so läuft man Gefahr, bei Excision teilweise Nekrose des erhaltenen Zungenrestes zu bekommen, welche durch Zersetzung und folgende Sepsis verhängnisvoll werden kann. Es ist daher besser, die ganze Zunge zu exstirpieren, sobald man seitlich Nerven und Gefäße ädiert hat. Dazu ist es aber besser, die mediane Spaltung

des Kiefers nicht nur bis zu, sondern bis durch das Zungenbein in die Membrana hyothyreoidea zu machen, die Schleimhaut des Mundbodens so reichlich wie die Neubildung erlaubt, zu erhalten und sich an der gespaltenen und auseinandergezogenen Zunge zu überzeugen, wie weit die Operation reichen muß zur vollständigen Entfernung des Kranken.

Durch diese ausgiebige mediane Spaltung ist man am besten in den Stand gesetzt, nach den Seiten hin, wo die Gefäße verlaufen, so schonend wie möglich vorzugehen und zugleich die offene Wundbehandlung verläßlich durchzuführen.

29. Operation der Gaumenspalte.

Ein Hauptfortschritt in der Behandlung der Gaumenspalte, den wir WOLF verdanken, ist die Behandlung in 2 Tempi. Zumal bei kleinen Kindern und bei sehr spärlicher Substanz ist eine viel größere Sicherheit des Erfolges zu erzielen, dadurch, daß man in einer ersten Sitzung den mukös periostalen Ueberzug des harten Gaumens von 2 kurzen Schnitten neben den Zähnen aus ablöst und die Lappen durch Trennung der Muskeln seitlich im weichen Gaumen zur Vereinigung vorbereitet und erst in einer zweiten Sitzung 4—5 Tage später die Naht anlegt. Die abgelösten Lappen kleben wieder leicht an, werden aber gut vaskularisiert und etwas verdickt und was ein weiterer Vorteil ist, die Blutung ist das zweite Mal sehr unbedeutend, die Naht läßt sich deshalb sicherer anlegen und schneidet weniger durch, und das Kind leidet nicht so sehr an den Folgen der Operation.

Demgemäß gestaltet sich die Prozedur folgendermaßen: In kopfabhängiger Schräglage des Körpers wird Pat. chloroformiert (Aether bewirkt wegen häufiger Unterbrechung eine ungenügende Narkose). Nahe den Zahnwurzeln wird hinten und vorne eine Incision bis auf den Knochen gemacht, erst die Blutung durch Druck mit dem Finger gestillt, dann der Ueberzug subperiostal mit einem winklig gebogenen Elevatorium abgehebelt, und zwar so energisch, daß man mit scharfen Häkchen leicht die Ränder bis zur Berührung bringen kann, wo es angeht in ganzer Länge; damit dies geschehen kann, müssen die Tensores veli palatini durch Schnitte neben dem Hamulus pterygoideus ergiebig durchschnitten werden. Eine halbe GELYsche Drahtnaht nach BUNGE ist sehr vorteilhaft. Bei jeder stärkeren Blutung wird wieder tamponiert mit dem Finger, bis dieselbe völlig steht.

30. Tonsillotomie.

Bei der Tonsillotomie erscheint nach ZUCKERKANDL eine Verletzung der Carotis interna nicht leicht zu bewerkstelligen, da diese Arterie durch die M. styloglossus und stylopharyngeus von

der Pharynxwand getrennt ist. Die Arteria tonsillaris dagegen (meist aus der A. palatina ascendens stammend) kann stark bluten, weil sie mit der unteren Kapselwand der Mandel verwachsen ist und sich nicht zurückziehen kann (event. Ligatur der Carotis externa).

Es ist wünschenswert, Lokalanästhesie zu bewirken durch eine Novocain-Adrenalininjektion unter die Basis der Mandel durch Einstich von vorne her unter dieselbe. Es ist nicht nötig, bei einfachen Hypertrophien die ganze Mandel zu entfernen, es genügt, wenn bloß der stark vorragende Teil entfernt wird, bei bösartiger Erkrankung der Mandel ist die Sache natürlich anders. Die Operation geschieht mit einem Tonsillotom am leichtesten. Für verzweifelte Fälle von Blutung hat nach BURKARD NICOLADONI vorgeschlagen, vom Halse aus mit dem hinteren Teile unseres Normalschnittes einzugehen über die Msc. digastricus und stylohyoideus, die Gefäße sichtbar zu machen und unter Durchschneidung des Msc. styloglossus die Mandel von außen zu exzidieren mit folgender Naht.

31. Excision von Tumoren der Tonsille.

Ich bin vor kurzem wieder in der Lage gewesen, 2 Fälle von Sarkom der Tonsille zu operieren, welche beide in sehr einfacher Weise glücklich geheilt worden sind, und schreibe dem Operationsverfahren ein wesentliches Verdienst dabei zu.

Zunächst scheint es mir ganz wesentlich, daß allfällige Lymphdrüsenmetastasen nicht zu gleicher Zeit operiert werden. Der eine der Pat. hatte einen 2 faustgroßen, derben, höckrigen und kaum noch beweglichen Tumor der linken Halsseite, welcher mittelst Winkelschnittes unter Excision des Sternocleido, der Vena jug. communis und sämtlicher Nerven mit Ausnahme des Vagus (auch die Carotis konnte geschont werden), des Phrenicus und des Plexus brachialis bis auf die Wirbelsäule genügend sauber exzidiert werden konnte.

Die Wunde heilte per primam, und erst 14 Tage nach dieser Operation wurde das primäre Sarkom der Mandel excidiert, und zwar von innen her mit querer Wangenspaltung. Wenn man die Zunge stark vorzieht an einer Fadenschlinge, so kann man mit dem Thermokauter nach Cocaininjektion an der Grenze der Neubildung diese sauber abtragen ohne wesentliche Blutung.

Der Zugang durch Wangenspaltung erschien aber in dem anderen der beiden Fälle wegen der Ausdehnung der Neubildung von vorneherein ungenügend, und daher machte ich (Dezember 1899) die mediane Kieferspaltung und Spaltung der Muskulatur in der Mitte und der Mundbodenschleimhaut neben der Zunge, um die Kieferhälften kräftig auseinanderziehen zu können. Dann wurde die Zunge zwischen letzteren hervor und abwärts gezogen.

Die Muskeltrennung dürfte allerdings nicht gerade häufig notwendig sein, da der Sternocleido oben sich kräftig genug rückwärts ziehen läßt, um die großen Gefäße, und was darum herum liegt, völlig zu übersehen.

Fig. 273. KÜTTNER's muskuloplastischer Lappen zur Operation in der Tiefe der oberen Halsgewebe.

33. Normalschnitt für das untere seitliche Halsdreieck

(Fig. 274 und 275).

Das Trigonum supraclaviculare wird durch das Schlüsselbein, den M. sternocleido und den M. cucullaris begrenzt. Die Chirurgie dieses Bezirks ist eine einfachere als diejenige des oberen seitlichen Halsdreiecks. Hier verlaufen die großen Gefäße und Nerven zum Arme, und hier liegt das Verästelungsgebiet der Arteria und Vena subclavia. Den Hintergrund des Trigonums bilden die I. Rippe und der I. Intercostalraum samt den seitlichen Halsmuskeln, vorzüglich die Scaleni.

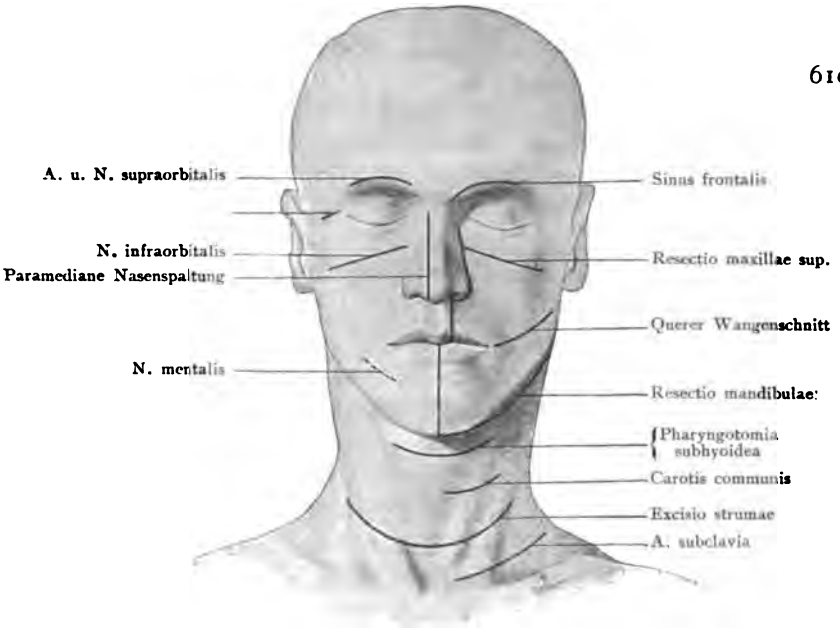

Fig. 274.

Fig. 275. Muskuloplastischer Winkelschnitt für das untere Halsdreieck von QUERVAIN.

Die Muskeltrennung dürfte allerdings nicht gerade häufig notwendig sein, da der Sternocleido oben sich kräftig genug rückwärts ziehen läßt, um die großen Gefäße, und was darum herum liegt, völlig zu übersehen.

Fig. 273. KÜTTNER's muskuloplastischer Lappen zur Operation in der Tiefe der oberen Halsgewebe.

33. Normalschnitt für das untere seitliche Halsdreieck

(Fig. 274 und 275).

Das Trigonum supraclaviculare wird durch das Schlüsselbein, den M. sternocleido und den M. cucullaris begrenzt. Die Chirurgie dieses Bezirks ist eine einfachere als diejenige des oberen seitlichen Halsdreiecks. Hier verlaufen die großen Gefäße und Nerven zum Arme, und hier liegt das Verästelungsgebiet der Arteria und Vena subclavia. Den Hintergrund des Trigonums bilden die I. Rippe und der I. Intercostalraum samt den seitlichen Halsmuskeln, vorzüglich die Scaleni.

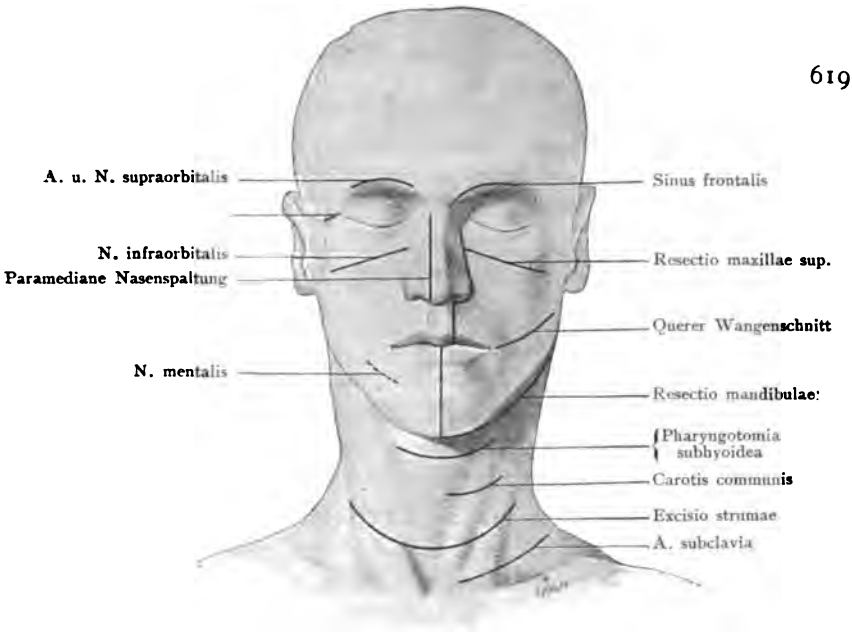

Fig. 274.

Fig. 275. Muskuloplastischer Winkelschnitt für das untere Halsdreieck von QUERVAIN.

Der Normalschnitt für diese Region, welcher der Hautspaltbarkeit entspricht, liegt nahezu quer, immerhin vom Ansatz des M. sternocleido an der Clavicula zum Cucullarisrand schräg ansteigend. Derselbe wird für die Ligatur der Arteria subclavia benutzt und ist deshalb bei dieser beschrieben. Vergl. Ligatur der Art. subclavia.

QUERVAIN hat, wie oben bereits erwähnt, für die gründliche Freilegung der Tiefengebilde im Trigonum colli inferius und zugleich der Teile unter dem Musc. sternocleido einen muskuloplastischen Winkel-Lappenschnitt angegeben, welcher durch die seiner Abhandlung entnommene Fig. 275 genügend charakterisiert wird.

Wir haben diesen Winkelschnitt sehr oft gemacht behufs Excision von multiplen Drüsengeschwülsten, haben ihn aber bloß aus der Haut gebildet. DE QUERVAINs Schnitt gibt natürlich noch bequemeren Zugang, aber man muß bei Trennung des Muskels unten Sorge tragen, daß man die dahinter gelegene Quervene nicht verletzt und an seiner Hinterwand nicht die Vena jugularis externa.

b) Chirurgie des Larynx.

34. Laryngotomia mediana und Laryngectomia circumscripta.

Die Eröffnung des Larynx hat eine absolute Indikation bei intralaryngealen malignen Geschwülsten; sie kann nötig werden bei relativ gutartigen Tumoren, wie Papilloma laryngis, bei Geschwüren und infektiösen Erkrankungen, wie Larynxtuberkulose. Die Freilegung des Larynxinneren durch medianen Schnitt ist eine verhältnismäßig einfache Operation. Bei schräg abhängiger Lagerung von Rumpf und Hals spaltet man vom Zungenbein abwärts bis zum oberen Teil der Trachea in der Mittellinie Haut und Fascie. Dabei werden einige Gefäße verletzt: die Arteria hyoidea (Ast der Lingualis) auf dem Zungenbein; die Arteria crico-thyreoidea (Ast der Thyreoidea superior) auf der Membrana crico-thyreoidea; ein quer verlaufender Ast der Thyreoidea superior zum Processus pyramidalis der Schilddrüse; daneben noch zahlreiche Venen und quere Verbindungen der Venae jugulares anteriores und tieferen Venen. Alle diese Gefäße sind leicht zu unterbinden; namentlich müssen zur Verhütung von Nachblutungen die Venen exakt ligiert werden. Nach Trennung von Haut und Fascie werden die Muskeln, welche vom Sternum zum Larynx und Zungenbein heraufsteigen, auf die Seite gezogen und zunächst die obersten Trachealringe freigemacht. Der Isthmus glandulae thyreoideae muß mit einer Kropfsonde stumpf freigemacht, von der Trachea abgelöst und nach beiden Seiten solide unterbunden werden. Die Vena

communicans superior und inferior, an seinem oberen und unteren Rande quer verlaufend, muß isoliert unterbunden werden.

Nunmehr wird bei starker Dyspnoë, behufs Sicherung der Atmung, zuerst die Tracheotomie gemacht, die Ränder auseinandergehalten und mit der Schere genau in der Mittellinie aufwärts gespalten. Bevor man den Schildknorpel spaltet, führt man eine Kropfsonde ein, um genau in der Mittellinie zwischen den vorderen Enden der Stimmbänder die Trennung machen zu können. Wenn man langsam weiterschneidet und mit Häkchen gehörig auseinanderzieht, so sieht man genügend, um nicht in eine etwaige Neubildung hineinzuschneiden. Aufwärts schneidet man, wo nötig, bis in oder durch die Epiglottis hindurch in der Mittellinie oder, falls eine maligne Neubildung über dieselbe hinübergreift, an deren Grenzen vorbei. Die Spaltung muß jedenfalls so weit reichen, bis man die Grenzen der Neubildung klar übersieht.

Sobald man die Trachea gespalten hat, bepinselt man die Schleimhaut mit einer Novocain-Adrenalinlösung und wiederholt diese Prozedur, so oft nötig. Wir haben früher auf die Empfehlung von Professor STEIN in Moskau hin eine Lösung von āā 5 Proz. Cocain und Antipyrin mit 1 Proz. Karbol benutzt, welche sehr gut entspricht. Noch besser ist, nach VALENTIN, an die Eintrittsstelle des N. laryngeus superior eine Novocainlösung zu injizieren; die Stelle des Einstiches soll 3 cm von der Mittellinie liegen zwischen großem Zungenbeinhorn und oberem Horn des Schildknorpels [nach FREY[1])].

Ist der endolaryngeale Tumor vollkommen klargelegt, so beginnt dessen Umschneidung und Abtragung, und zwar am besten mit dem galvanokaustischen oder einem feinen thermokaustischen Messer. Sitzt der Tumor schon auf der Unterlage fest, so wird in seinem Umkreis auch die Larynxwand weggenommen, indem man entsprechend den Grenzen des Tumors auf der Außenfläche die Muskeln stumpf abhebt (vorausgesetzt, daß sie gesund und nicht verwachsen sind) und mit kräftiger Schere den Knorpel durchtrennt. Einige spritzende Arterien können ohne Schwierigkeit gefaßt werden.

In letzter Zeit haben wir öfter die Laryngotomie ohne allgemeine Narkose bloß mit Novocainanästhesie (1-proz. Lösung für den Hautschnitt) ausgeführt und halten dies unter Umständen auch für besser (in Verbindung mit Injektion von Novocain an der Eintrittsstelle des N. laryngeus sup.), wenn stärkere Atemnot besteht. Wenn man bei Hochlagerung der unteren Körperhälfte operiert, so kann man die früher auch von uns empfohlene TRENDELENBURGsche Tamponade während der Operation ganz entbehren und ist dann

1) Arch. f. Laryngol., Bd. 18.

viel freier im Einblick, da die Kanüle doch stets im Wege ist; oder man legt bloß einen längeren dicken Kautschukschlauch ein, um durch das Aushusten nicht belästigt zu werden.

Was die Nachbehandlung anbelangt, so ist beim Liegen die leicht abhängige Lage beibezubehalten, um Einfließen von Sekret in die Trachea zu verhindern. Ist die Sensibilität des Larynx erhalten, daher auch der Hustenreflex da, und wird von oben herabfließender Schleim herausgehustet, so darf Pat. aufstehen. Aber auch in diesem Falle darf man nicht auf das Einreiben von Jodoformpulver in die Wundflächen und auf Tamponade verzichten, sondern muß den Larynx mit ausgewaschener Jodoformgaze bis zur Trachealkanüle austamponieren und letzteren für die ersten Tage liegen lassen.

Der Tampon kann entfernt, Sekundärnähte angelegt und die Kanüle weggenommen werden, sobald die laryngoskopische Untersuchung Abschwellung im Aditus laryngis festgestellt hat.

35. Pharyngo-Laryngotomia partialis.

Wenn der Larynx noch nicht über eine Hälfte hinaus erkrankt ist, aber die Neubildung sich auf den Aditus laryngis ausbreitet, so genügt die mediane Spaltung des Larynx nicht mehr, um die Grenzen der Neubildung allseitig sicher übersehen und abgrenzen zu können, sondern man muß in diesem Falle dieselbe mit der Pharyngotomia subhyoidea, eventuell noch besser mit medianer Spaltung des Zungenbeins und des anstoßenden Teiles des Zungengrundes kombinieren.

36. Pharyngo-Laryngotomia subhyoidea mediana (Fig. 276).

Die Pharyngotomia subhyoidea mediana machen wir in folgender Weise: Man spaltet vom Zungenbein in der Medianlinie abwärts die Haut und die Fascie bis auf den Schild- und Ringknorpel und von diesem abwärts bis zum Isthmus der Schilddrüse. Am unteren Rande des Ringknorpels löst man die Fascie (das Ligamentum suspensorium des Isthmus) ab, hebt mit der Kropfsonde die tiefe Fascie samt Isthmus und der an seinem oberen Rande querlaufenden Vena communicans superior abwärts von der Trachea ab. Falls der Isthmus hoch reicht, so wird er in der Mittellinie am oberen und unteren Rande freigemacht und auf untergeschobener Kropfsonde doppelt ligiert mit starkem doppelten Catgutfaden und durchgeschnitten. Die Trachea wird eröffnet und nunmehr der Patient in die Hängelage gebracht, um das Herunterfließen von Blut in die Trachea zu verhüten. Vor der Eröffnung der Luftwege ist bei hochgradiger Atemnot des Patienten die Hängelage zu widerraten, weil sie durch venöse Hyperämie zur Erstickung führen kann.

Nach Eröffnung der Trachea führt man, wenn nötig, ein dickes Kautschukrohr ein, lang genug, um dasselbe nach der einen Seite wenden zu können, damit es für weiteres Vorgehen nicht hinderlich ist. In der Regel lassen wir die Kanüle weg. Von der eröffneten

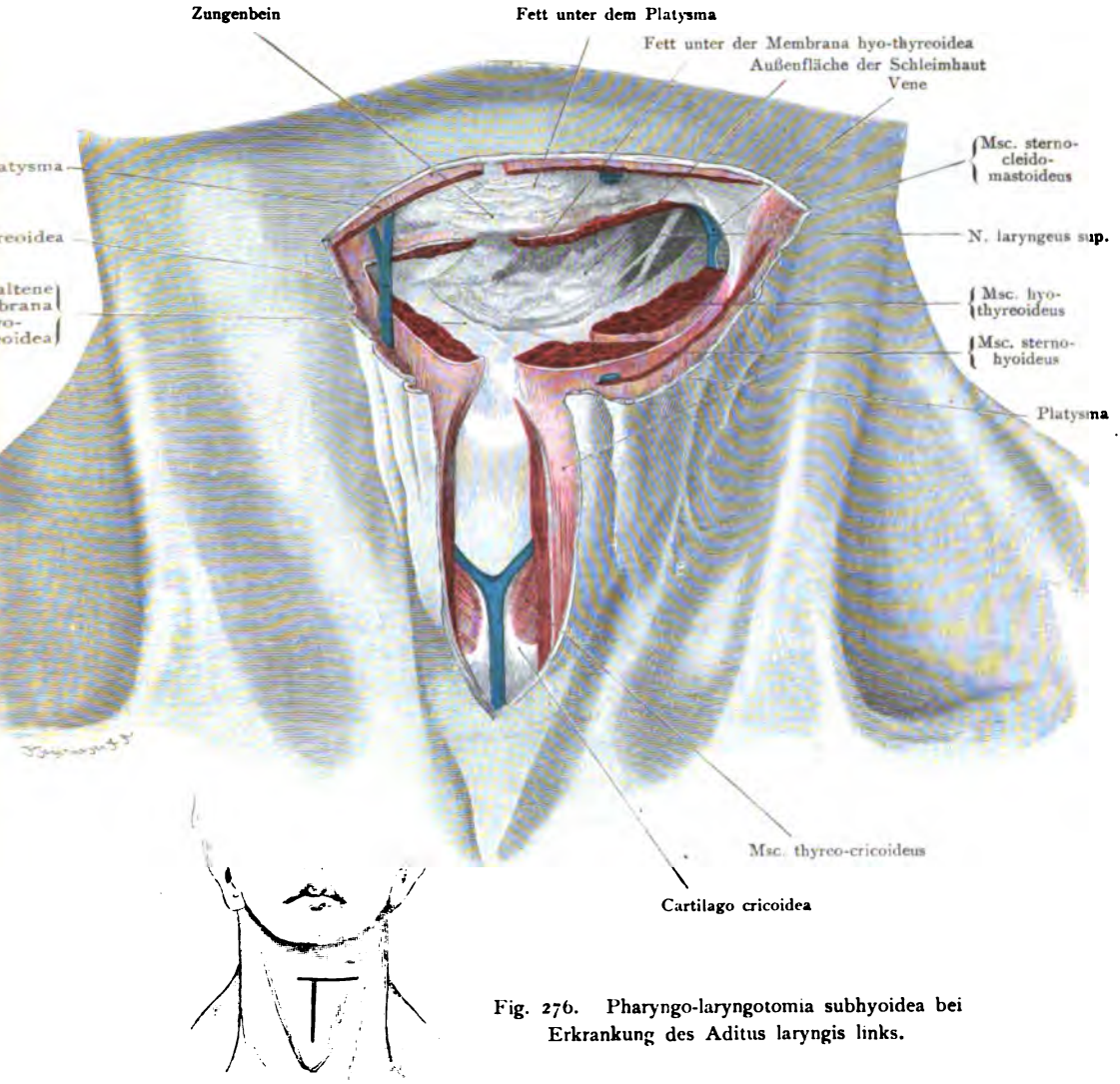

Fig. 276. Pharyngo-laryngotomia subhyoidea bei Erkrankung des Aditus laryngis links.

Trachea aus wird nach oben der Larynx genau in der Mittellinie gespalten, um sich über die Ausdehnung des Leidens auf der Schleimhautseite Rechenschaft geben zu können und hier mit dem Thermokauter die Neubildung zu umgrenzen. Alle Stellen, wo die Neu-

bildung angeschnitten wurde, müssen mit dem Thermokauter gebrannt werden.

Nun folgt dicht entlang dem Zungenbein ein querer Schnitt (wenn nötig) durch Haut und Fascie unter Ligatur der obersten Enden der Venae jugulares anteriores. Weiter schneidet man ent-

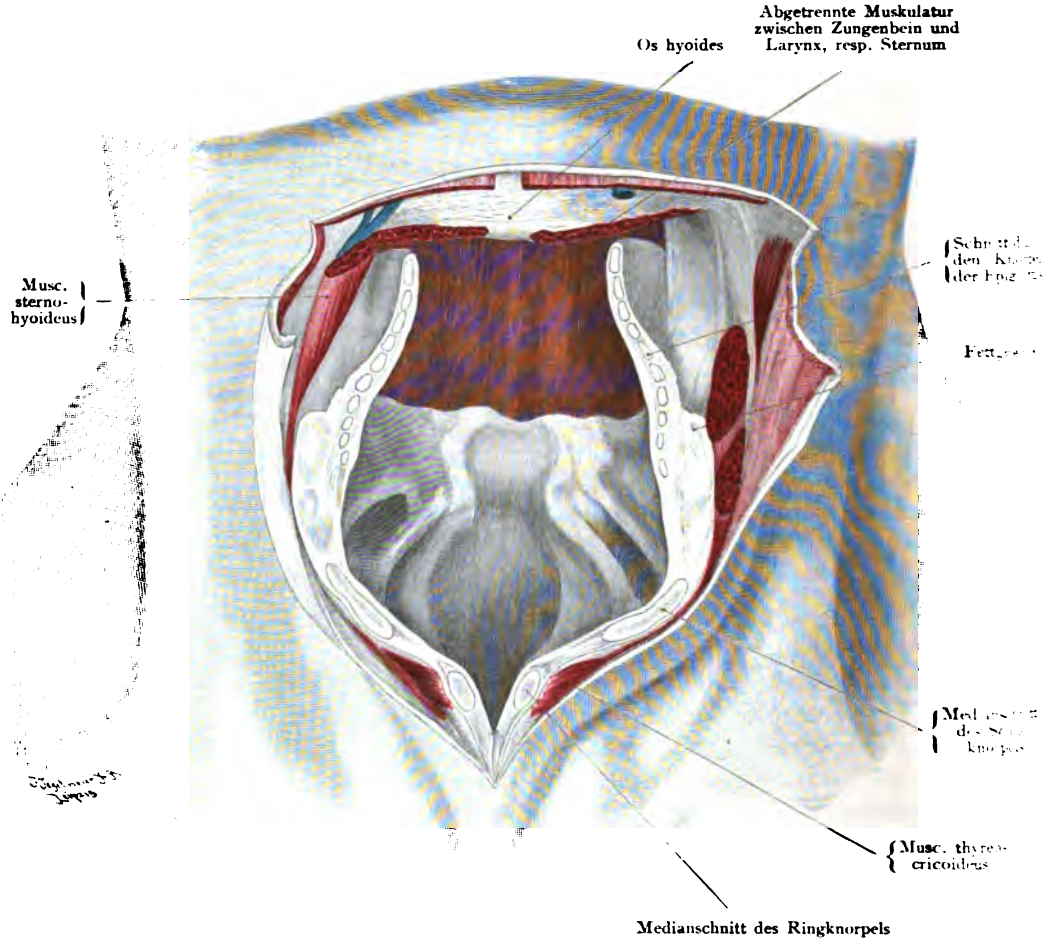

Fig. 277. Laryngo-Pharyngotomia subhyoidea: Larynx mit Epiglottis gespalten und auseinandergezogen.

lang dem Zungenbein durch die Fasern der M. sterno-hyoidei und omo-hyoidei und darunter der thyreo-hyoidei. Das Zungenbein wird mit einem starken scharfen Haken emporgehoben. Die an die Hinterfläche des Zungenbeins sich ansetzende Membrana hyo-thyreoidea, zuerst ihre mediane Partie, das starke Ligamentum medium, wird vom Zungenbein abgetrennt; nun wölbt sich die Schleimhaut vor.

Letztere wird da getrennt, wo sie sich auf der Vorderfläche der Epiglottis ansetzt. Jetzt kann man mit einem scharfen Häkchen die Spitze der Epiglottis fassen und herausziehen. Man muß sich hüten, die Schleimhaut nicht zu hoch hinauf unter dem Zungenbein zu trennen, sonst kann man die blutenden Gefäße schwieriger fassen.

Findet sich die Epiglottis gesund, so wird sie median gespalten; ist sie krank, so trennt man die Schleimhaut an ihrem Rande ab. Kommt man hinten an das Cornu superius des Schildknorpels, so wird dieses mit Knochenschere durchtrennt. Nun kann man durch Einsetzen scharfer Doppelhäkchen in die Schnittränder des Schildknorpels die kranke Partie nach außen wälzen, und so übersieht man die Grenze der Neubildung und umschneidet dieselbe, indem man mit dem Thermokauter zuerst die Schleimhaut trennt.

Geht die Neubildung auf den Pharynx über, so muß der Schleimhautschnitt entlang Aryknorpeln und Rückfläche des Ringknorpels auf die Pharynxwand weiter geführt werden.

Jetzt kommt die Lösung der Weichteile von der Außenfläche der Larynx; die Muskeln, welche sich abheben lassen, können ohne weiteres geschont werden, die dem Knorpel fest anliegenden werden im ganzen Umkreise, in welchem innen das Carcinom umschnitten ist, mitweggenommen, indem man mit kräftiger Schere in der vom Thermokauter gebildeten Furche Knorpel und Muskeln trennt.

Soweit auf Aryknorpeln und Rückfläche des Ringknorpels gesunde Schleimhaut sich findet, wird sie getrennt und abgehoben, um sie mit der vorne an der Epiglottis gelösten vorderen Schleimhaut zu vereinigen.

37. **Laryngectomia totalis** [CZERNYs [1]) und WATSONs Operation].

Man wird viel öfter als nicht in die Lage kommen, sich während der Operation noch über die Ausdehnung eines Carcinoms im Larynxinnern und event. im Pharynx orientieren zu müssen. Deshalb ist der Medianschnitt in der Regel unvermeidlich zur orientierenden Laryngotomie, wie ihn schon BILLROTH ausgeführt hat (vergl. SALZER, Arch. f. klin. Chir., Bd. 39). Wir heben dabei hervor, daß, wo der Aditus laryngis frei ist, also eine Pharyngotomia subhyoidea zunächst nicht nötig, man den Raum, welchen der Längsschnitt gibt, noch dadurch vergrößern kann, daß man das Zungenbein median spaltet. Wir haben hierauf schon in früheren Auflagen aufmerksam gemacht, obschon seither die Methode wieder erfunden worden ist. KEEN operiert in ähnlicher Weise.

1) Vergl. Wiener med. Wochenschr., 1870. Nach RÉAL hätte ALBERS schon 1829 Versuche gemacht, WATSON hat nach RÉAL 1868 die erste glückliche Totalresektion gemacht, BILLROTH 1872 auf Grund von CERNYs Versuchen die zweite.

Ist man aber klar darüber von vorneherein, daß bloß durch eine Totalexcision des Larynx zu helfen ist, so kann man das Verfahren noch vereinfachen, indem man ohne Spaltung des Larynx operiert. Man kann dabei sehr wohl einen bogenförmigen Querschnitt (unseren Kragenschnitt, aber weiter oben) über den Larynx machen von einem Sternocleido zum anderen. Man löst Haut und Fascie resp. Platysma bis zum Zungenbein und bis zu den oberen Trachealringen ab.

Nun zieht man die Brustbeinkehlkopfmuskeln mit Haken auseinander und macht die Tracheotomie, quer unterhalb des Ringknorpels, und trennt so die Trachea ganz ab von dem letzteren. Der Ringknorpel wird mit einem kräftigen scharfen Haken gehörig in die Höhe gehoben und an seiner Hinterfläche die Schleimhaut des Pharynx abgelöst, soweit sie beweglich aufsitzt, während seitlich die vom Pharynx auf den Larynx übergreifenden Msc. constrictores pharyngis durchtrennt werden, bis man hinter den Cartilagines arytaenoideae in das Cavum pharyngis hineinkommt.

Nunmehr kann man mit dem Finger den Larynx emporheben und zunächst auf einer Seite sämtliche Weichteile und Muskeln, welche sich nicht abheben lassen, aber bloß locker aufliegen, unter Fassen zentralwärts mit Arterienzange durchtrennen. Dann läßt sich der Larynx zum Teil auf die andere Seite herüberwälzen und hier die Lösung ebenfalls bewerkstelligen.

Wird er nun heraufgeschlagen, so kann man die Trennung oben an der Grenze des Kranken gegen die laterale Pharynxwand unter Durchkneifen der Cornua sup. des Schildknorpels und vorne unter Trennung der Membrana hyothyreoidea vollenden. Die Trachea wird durch eine eigene kleine Wunde (oder in den unteren Wundwinkel) so völlig eingenäht, daß ein Einfließen von Sekret von oben unmöglich ist, an der oberen Wunde, wenn es geht, einfach oder plastisch der Pharynx verschlossen oder tamponiert.

Maßgebend für das Resultat der Operation ist das Verhalten der Drüsen. Bei allen unseren Patienten, welche RUTSCH nach Jahren noch lebend fand, waren zur Zeit der Operation noch keine seitlichen Halsdrüsen, keine Kachexie vorhanden und die Lungen intakt. Sind Drüsen krebsig erkrankt, so ist radikale Heilung nicht zu erwarten, daher bei bestehenden Drüsen eine Totalexcision aussichtslos, weil dann auch stets Epiglottis und aryepiglottische Falten ergriffen sind, welche nach DE SANTI frühe und rapide Drüseninvasion bedingen. Bloße Tracheotomie leistet ebenso viel. Man muß immerhin nicht übersehen, wie sehr sich nach GARRÉ die Resultate auch für ausgedehnte Excision gegen früher gebessert haben: GARRÉ berechnet die Mortalität solcher auf 20 Proz., die Dauerheilungen auf 10 Proz. (1898). Wie viel besser sich dagegen die

Verhältnisse bei Frühoperation stellen, illustrieren wir durch unsere Statistik.

Wir haben bis zur Stunde 29 Kehlkopfexstirpationen wegen Krebs und eine wegen Sarkoms ausgeführt (vergl. die Arbeiten von Dr. LANZ, Dr. RUTSCH und Dr. KASANSKY 1890, 1899, 1904). Der Fall von Sarkom ist radikal geheilt, von den Krebsen haben sich nach Erkundigung nach einer Reihe von Jahren 7 als radikal geheilt herausgestellt (also 24,1 Proz.) resp. unter Zuzählung des Sarkomfalles 26,6 Proz.). Von 6 Fällen von Totalexcision des Larynx ist bloß einer „geheilt" resp. ohne Rezidiv nach 2 Jahren an Pneumonie gestorben. Von 9 halbseitigen Excisionen sind 2 an anderen Krankheiten nach 1 und $1^1/_4$ Jahr verstorben, 2 nach 6 und 8 Jahren gesund und ohne Beschwerden. Von 10 umschriebenen Laryngektomien sind 2 (nach 6 und $6^1/_4$ Jahr) gesund, von 4 Fällen von Pharyngotomia subhyoidea sind 2 bleibend geheilt (nach 14 Monaten und nach 10 Jahren).

Bei Frühoperationen d. h. bei solchen, bei denen der Krebs noch an umschriebener Stelle sitzt und wo noch keine krebsigen Drüsen vorhanden sind, haben wir die Hälfte der Fälle bleibend geheilt. Das ist ein sehr erfreuliches Resultat und zeigt, daß es bloß früher Diagnose bedarf, um hier wie für andere Körperstellen den Krebs durch chirurgische Maßnahmen zu einem heilbaren Leiden zu gestalten.

Diese günstigen Resultate umschriebener innerer Laryngektomie mit einfacher Thyreotomia mediana sind in Uebereinstimmung mit den Ergebnissen von SEMON, SENDZIAK, CUNEO. Sie zeigen, daß man die Fälle sog. innerer Kehlkopfcarcinome (auf wahre und falsche Stimmbänder beschränkt) absolut in ihrer Prognose nicht mit den sog. äußeren, welche von Epiglottis und ary-epiglottischem Falten ihren Ausgang nehmen, zusammenwerfen darf [vergl. hierüber DE SANTI [1])]. Daß auch hier wie bei der Zunge und anderen Organen das Heil in der Frühoperation und nicht in der Methode liegt, sieht man aus den früheren Publikationen, wie derjenigen SALZERS über BILLROTHS Kehlkopfoperationen wegen Krebses bis 1889. Von 29 nach den verschiedensten Methoden Operierten waren bloß 4 rezidivfrei und davon bloß 2 über 3 Jahre. Vergl. auch KRAUS' Statistik [2]).

Nachbehandlung und Plastik bei ausgedehnten Larynxresektionen und totaler Laryngektomie.

Wo man die Trachea quer getrennt hat, wird gegenwärtig nach den Indikationen von GLUCK [3]) verfahren, nämlich die Trachea in

1) DE SANTI (Lancet, Juni 1904).

2) KRAUS, Policlinico, 1890.

3) Vergl. DEPAGE, Annales de la Soc. belg. de chirur., 1897, und KEEN, Annals of Surgery, Juli 1899.

den unteren Wundwinkel oder in eine eigene Hautöffnung unterhalb zirkulär einzunähen, wobei das Einlegen einer Trachealkanüle für die meisten Fälle unnötig wird. Es ist dies die größte Garantie gegen Aspirationspneumonie.

Auch dem Pharynx gegenüber ist das GLUCKsche Verfahren des Schlusses desselben acceptiert, und zwar durch Heraufnähen der vorderen Pharynxwand an die aufgesparten Weichteile unterhalb des Zungenbeins; oder, falls dieses sich nicht durchführen läßt, durch plastischen Verschluß des Pharynx mittelst Hautlappen, ein Verfahren, welches, wenn nicht primär, doch sekundär in einer Reihe von Fällen mit vollem Erfolge ausgeführt worden ist [1]).

Zur Deckung schlägt man einen Hautlappen herüber, welcher nach WITZEL am besten nach GERSUNY gebildet wird. Die Epidermisseite kommt gegen den Pharynx zu zu liegen, und die äußere wunde Fläche wird durch einen zweiten Hautlappen gedeckt oder transplantiert.

Um Stücke des Kehlkopfknorpels zu ersetzen, hat MANGOLDT einen Weg betreten, welcher empfehlenswert erscheint. Er entnimmt (dem 8.) Rippenknorpel eine 5 cm lange und $^1/_2$ cm dicke Knorpelspange in Keilform und verpflanzt dieselbe unter die Halshaut, das Perichondrium nach außen gekehrt.

5 Monate später schlägt er einen Hautlappen auf die untere Fläche des angeheilten Knorpelstücks und legt endlich 3 Wochen später einen Hautlappen, der das Knorpelstück anhält, zwischen die Schildknorpelplatten und intubiert später eine Zeitlang den Larynx.

Einfacher ist der Ersatz von Larynx- und Trachealknorpel durch einen gestielten Haut-Periost-Knochenlappen aus dem Brustbein oder der Clavicula, wie wir es mit gutem Erfolg ausgeführt haben.

38. Tracheotomie.

α) Tracheotomia superior (Crico-Tracheotomie).

(Fig. 278.)

Für die überwiegende Mehrzahl von Fällen, wo wir gezwungen sind, die Operation sehr rasch auszuführen, ist die Crico-Tracheotomie die sicherste und wenigst blutige Methode.

Die oberen Trachealringe sind durch den oft stark entwickelten Isthmus glandulae thyreoideae bedeckt. An dessen oberem und unterem Rande verlaufen die Venae communicantes als sehr starke Queräste zwischen den Schilddrüsenvenen. Von ihnen sowohl wie vom Ramus anterior der Arteria thyreoidea superior gehen Aeste an den Processus pyramidalis, wenn dieser vorhanden ist, so daß auch arterielle Gefäße die Mittellinie am oberen Rande des Isthmus überschreiten können. An der Rückfläche des Isthmus zieht ein

1) Vergl. GLUCK, Monatsschrift f. Ohrenheilk., April 1904.

Ramus laryngeus inferior von der Arteria thyreoidea inferior herauf, und unterhalb des Isthmus finden sich konstant die starken Venae thyreoideae imae zu beiden Seiten der Medianlinie, senkrecht aufsteigend, gelegentlich auch in derselben Richtung eine Arteria thyreoidea ima. Diese sämtlichen Gefäße können geschont werden, wenn man die Crico-Tracheotomie macht. Bei der Incision ist es zweckmäßig, wenn es sich um Kinder handelt, zumal wo (bei Croup z. B.)

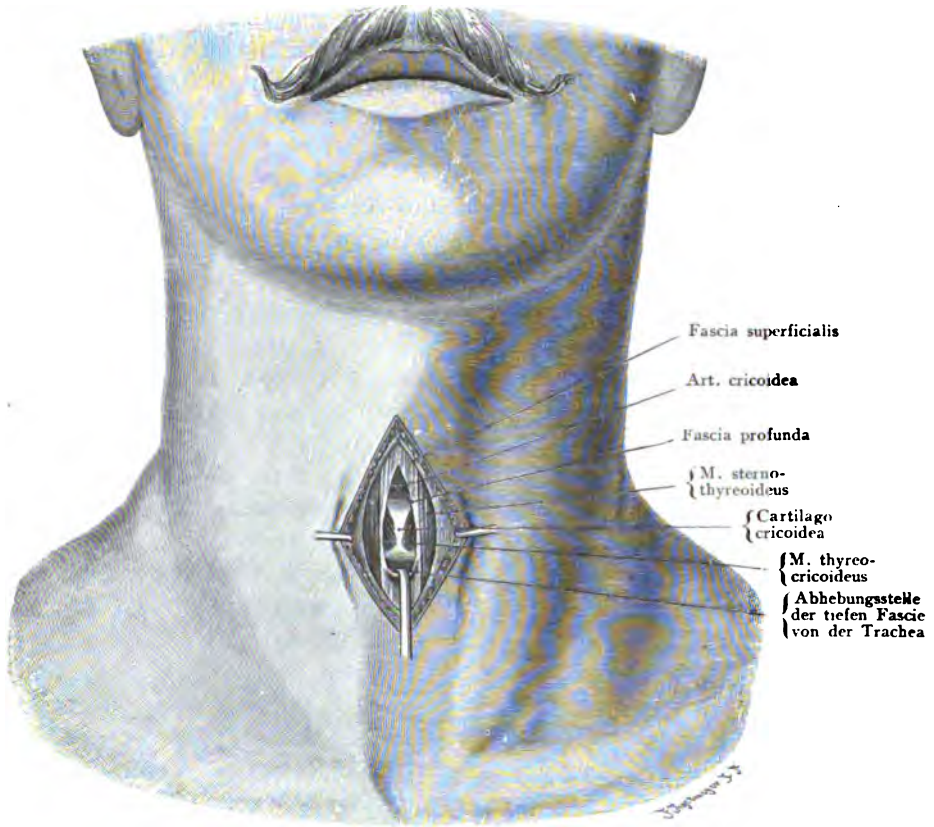

Fig. 278. Tracheotomia superior.

hochgradige Dyspnoë besteht, direkt auf dem Schildknorpel die Incision zu beginnen. Man trennt die Haut und die oberflächliche Fascie und zieht den dadurch freigewordenen Rand der Musculi sternohyoidei mit stumpfen Haken auseinander. Blutende Venen werden mit Arterienzangen gefaßt.

Nun fühlt man nach dem fast stets ganz deutlich unterscheidbaren unteren Rand des Ringknorpels, faßt nach Boses Vorschlag mit der Pincette die auf demselben befindliche Fascie und macht

einen ganz kleinen Schnitt in dieselbe. Bei kleinen Kindern und starkem dyspnoischen Auf- und Absteigen des Larynx setzt man zweckmäßig einen kleinen scharfen Haken in den freigelegten Unterrand des Ringknorpels behufs Fixation und löst mit stumpfer Sonde (KOCHERsche Kropfsonde) den Isthmus thyreoideus samt Fascie und Venen von der Vorderfläche der Trachea kräftig los, hebelt denselben abwärts und läßt ihn sofort mit einem stumpfen schmalen Haken abwärts festhalten. Nun wird mit einem feinen Messer, rasch einstechend, von unten nach oben oberhalb jenes stumpfen Hakens die Trachea und dann der Ringknorpel aufgeschlitzt und die Wundränder der Trachea mit scharfen Häkchen gefaßt und auseinandergezogen.

Wenn man nicht ein spitzes Messer rasch einsticht, so läuft man Gefahr, die Schleimhaut abzulösen.

β) **Tracheotomia inferior** (unter dem Isthmus thyreoideae).

Hat man bei der Crico-Tracheotomie nicht Raum genug, oder wünscht man die Trachealwunde weiter entfernt vom Larynx anzulegen, so muß Haut und Fascie zwischen den Brustbeinmuskeln unterhalb des Isthmus genau in der Mittellinie gespalten werden. Nach Spaltung der Fascie werden deren Ränder samt den Muskeln darunter mit Doppelhäkchen kräftig in die Höhe gezogen. Die Venae thyreoideae imae bleiben nach rechts und links liegen, da sie senkrecht herunterziehen. Nach Trennung der tiefen Fascie geht man in der Weise auf die Trachea ein, daß man die dem Isthmus glandulae thyreoideae anliegenden kleinen Venen mit stumpfem Haken kräftig aufwärts zieht, die in und über der Incisura sterni liegenden Quervenen abwärts; so kommt man — bei Erwachsenen oft in einer Tiefe von 6 und mehr Centimeter — ganz stumpf und ohne Gefäßverletzung auf die Trachea: eventuell wird zwischen Trachea und dem stumpf von oben sowohl als unten abgehebelten Isthmus eine Aneurysmanadel eingeführt, um den Isthmus neben der Mittellinie doppelt mit kräftigen Fäden energisch zu unterbinden und zu durchschneiden. Für völlige Freilegung der Trachea ist dies vorzuziehen. Sehr zu beherzigen ist die Notwendigkeit, längere Kanülen vorrätig zu halten, als für die Tracheotomia superior. Sonst kann es geschehen, daß die Kanüle aus der Trachea hinter das Sternum herausrutscht, was bedenkliche Atemnot zur Folge hat.

Bei Tracheotomien, welche einer Pharyngotomie, Laryngo- und Laryngektomie voraufgeschickt werden, ist die Tracheotomia inferior vorzuziehen, da sie für die zweite Operation das Feld freiläßt, und zwar sind bei hochgradiger Atemnot diese einleitenden Tracheotomien eine Reihe von Tagen der Hauptoperation vorauszuschicken. Bei Kropf und dickem Isthmus thyreoideae aber ist die Tracheotomia inferior eine schwierige Operation, weil die Trachea über dem

Jugulum erheblich tiefer liegt und man zu ihrem Auffinden nicht einen dem Ringknorpel analogen fühlbaren Auffindungspunkt hat.

In einer nicht geringen Anzahl von Fällen hat man nach Tracheotomie bedenkliche Blutungen eintreten sehen. TAUTE hat aus v. BRUNS' Klinik 3 Fälle mitgeteilt und KLAUBER einen weiteren bei Aneurysma aortae aus WÖLFLERS Klinik. Ich habe ebenfalls eine Blutung aus der arrodierten Anonyma erlebt, so daß jetzt die Zahl der Fälle in der Literatur 87 betragen würde, wovon 56 die Arteria anonyma betreffen. Leider fehlt der Nachweis, wie oft dabei die Tracheotomia inferior gemacht worden ist. Diese war in meinem Falle geschehen, weil eine Larynxexcision wegen Krebses vorgenommen wurde. Zweifellos ist die Gefahr dieser tödlichen Komplikation durch Druck der Kanüle und Arrosion ungleich größer bei Tracheotomia inferior.

c) Chirurgie des Pharynx und Oesophagus.

39. Pharyngotomia subhyoidea (LANGENBECKS Operation).

Die von MALGAIGNE und LANGENBECK inaugurierte Pharyngotomia subhyoidea verdient doppelt unterstrichen zu werden. Man kann durch Ausnutzung aller ihrer Vorteile ihr ein viel größeres Gebiet einräumen, als frühere Autoren dies getan. Sie hat den Vorzug, vorzüglichen Zugang bei sehr geringer Nebenverletzung zu gewähren. Nicht nur für alle im Gebiet des **Aditus laryngis** sitzenden Geschwülste, also diejenigen im Bereich der Epiglottis, der Lig. ary-epiglottica, der Aryknorpel, des Schleimhautüberzuges in der Höhe des Zungenbeins und Sinus piriformis, ist sie geeignet, sondern ebenso sehr für Geschwülste des Zungengrundes und der seitlichen und hinteren Pharynxwand bis zum Oesophagus. Da ist sie die Operation der Wahl, welche eine exakte und saubere Ausführung erlaubt und uns sehr schöne Radikalheilungen ergeben hat bei tunlichst geringer Funktionsstörung.

Die vorgängige Tracheotomie und Tamponade ist unnötig, wenn nicht Atemnot besteht; man kann das Einfließen von Blut in den Larynx durch eine richtige Schräglage verhüten. Auch HONSELL (BRUNS) sucht neuerdings die präliminäre Tracheotomie zu vermeiden. Allgemeine Narkose ist in einfachen Fällen entbehrlich und durch 1-proz. Cocaininjektion für den Hautschnitt und wiederholte 5—10-proz. Cocainbepinselung für die Schleimhaut zu ersetzen.

Schnitt von 10 cm Länge auf den Zungenbeinkörper und die großen Zungenbeinhörner von einer Seite zur anderen durch Haut und die Muskelfasern des Platysma, Freilegung des Zungenbeins. Senkrecht verlaufende Verbindungen der subkutanen Venen werden

unterbunden. Auf dem Zungenbein laufen die Arteria hyoidea und die Vena hyoidea, welche nach oben bleiben. Der Schnitt trennt die Muskelansätze am unteren Rand des Zungenbeins, zunächst die Musculi sternohyoidei und omohyoidei und unter diesen lateralwärts die thyreo-hyoidei. Bei einseitiger Erkrankung können die Muskeln auf einer Seite zum Teil erhalten werden.

Jetzt liegt die Membrana hyo-thyreoidea frei. Die mittlere Partie dieser Membran springt als strammes, breites Ligament vor, die seitlichen Teile sind dünner. Die stramme Membran, welche Fett und oft einen Schleimbeutel unter dem Zungenbeinkörper einschließt, wird entlang dem Zungenbein quer gespalten und in derselben Richtung die Schleimhaut getrennt, wobei einige kleine Gefäße spritzen. Entfernt vom Zungenbein zu spalten, halten wir nicht für zulässig wegen des Nervus laryngeus superior, welcher, die Membrana thyreo-hyoidea seitlich durchbohrend, in den Larynx eintritt. Durchschneidet man die Zweige dieses Nerven, so macht man damit den Kehlkopf insensibel, und dies giebt Anlaß zum Eindringen von Speisen, Schleim und Wundsekret in den Larynx, ohne daß diese Fremdkörper durch den Hustenreflex herausbefördert werden; so entstehen die gefährlichen Schluckpneumonien.

Nunmehr kann man die Epiglottis am oberen Rande mit scharfen Häkchen fassen und vorziehen und hat einen sehr guten Einblick auf den Larynxeingang, speziell auf die, so vielen Erkrankungen (Tuberkulose, Krebs) ausgesetzte Gegend der Aryknorpel, aber auch auf den untersten Teil des Pharynx und den Zungengrund. Muß man wegen Erkrankung die Epiglottis wegnehmen, so faßt man ihre untere Spitze, welche über der Incisur des Schildknorpels gut fühlbar ist, mit einem Häkchen und hebt sie heraus, spaltet die Schleimhaut und kann nun die Epiglottis leicht völlig herauswälzen und umschneiden. Wie bei Laryngotomien muß man des öfteren durch 5-proz. Novocainbepinselungen oder direkte Leitungsanästhesie des N. laryngeus sup. die Reflexerregbarkeit der Schleimhaut herabsetzen, um ungestört operieren zu können.

Die Neubildung wird unter beständiger Kontrolle der Augen mit dem Thermokauter umschnitten. So verhütet man die kleinen Blutungen und erhält größere Sicherheit der Radikalheilung.

Zur Nachbehandlung ist zu tracheotomieren, um sich nicht der Gefahr eines Glottisödems auszusetzen, das sich oft in perfid unmerklicher Weise bis zur Erstickungsgefahr entwickelt. Die Wunde ist mit Jodoformgaze zu tamponieren, um Schluckpneumonie zu verhüten. Die Patienten lassen wir so lange und so oft sie liegen, eine abhängige Lage einnehmen, sie aber recht frühe aufstehen, um durch Husten um so leichter das einfließende Sekret zu entfernen.

In welcher Weise vorzugehen ist, wenn man mittels der Pharyngotomia subhyoidea die Zungenbasis entfernen will, haben wir bei der Excision der Zunge eingehend geschildert.

HONSELL [1]) hat 93 Fälle von Pharyngotomia subhyoidea zusammengestellt mit 25 Proz., bei bösartigen Tumoren sogar 35 Proz. Mortalität. Die Prognose muß aber jetzt als bedeutend günstiger betrachtet werden.

40. Pharyngectomia medio-lateralis (Resectio pharyngis retrolaryngea) (Fig. 279).

Bei dem sehr häufigen Vorkommen von Tumoren, speziell des Carcinoms im Bereich des Aditus laryngis, d. h. im Bereich des einen Aryknorpels und der aryepiglottischen Falte mit ausgedehntem Uebergreifen auf die seitliche Pharynxwand und den Sinus piriformis ist es wünschenswert, genaue Vorschriften zu geben für die schonendste Freilegung des untersten Teiles des Pharynx.

Wie wir für die Zunge und die oberen Rachengebilde prinzipiell die medianen Schnitte in der letzten Zeit festgehalten haben, so haben wir auch für die oben genannten Carcinome, welche wir recht oft zu operieren in die Lage gekommen sind, die laterale Pharyngotomie möglichst eingeschränkt zu Gunsten der Medianschnitte und sind von folgendem Vorgehen am meisten befriedigt in Bezug auf exakte und wenigst verletzende Ausführung der Operation:

Schnitt, wie für die Pharyngotomia subhyoidea geschildert, entlang dem unteren Rande des Zungenbeins, durch Haut und Platysma weiter nach der kranken Seite und bloß 3—4 cm über die Mittellinie nach der gesunden Seite hinüber. Von diesem Schnitte abwärts wird ein Längsschnitt durch Haut und Fascie in der Medianlinie bis zum Isthmus der Schilddrüse auf Schild- und Ringknorpel geführt mit vorsichtiger Vermeidung der senkrecht laufenden und mit Ligatur von Quervenen, wie bei der Laryngotomia mediana [2]).

Auf der kranken Seite entlang dem Zungenbein wird die Muskulatur (Sterno- und Thyreo- und Omohyoidei) ergiebig getrennt, und am lateralen Winkel eine stärkere Vene ligiert, die Membrana hyothyreoidea quer gespalten, wie bei der Pharyngotomia subhyoidea beschrieben; mit scharfen Häkchen wird die Spitze der Epiglottis gefaßt und vorgezogen nach der gesunden Seite zu, und neben derselben die Membrana hyothyreoidea senkrecht gespalten bis zum Rande der Schildknorpelplatte.

1) Beitr. z. klin. Chir., Bd. 25.

2) IVERSEN hat schon gelegentlich seitlichen oder medianen Längsschnitt hinzugefügt, aber ohne prinzipiell dem letzteren den Vorzug zu geben oder ihn methodisch zu gestalten.

Jetzt erkennt man die obere und vordere Grenze der Neubildung und trennt $^1/_2$ cm entfernt von der Grenze derselben die Schleimhaut zwischen Larynx und Pharynx durch, wodurch der Einblick ein freierer und es möglich wird, zu beurteilen, wie viel von der Schildknorpelplatte mitentfernt werden muß. Der Schildknorpel

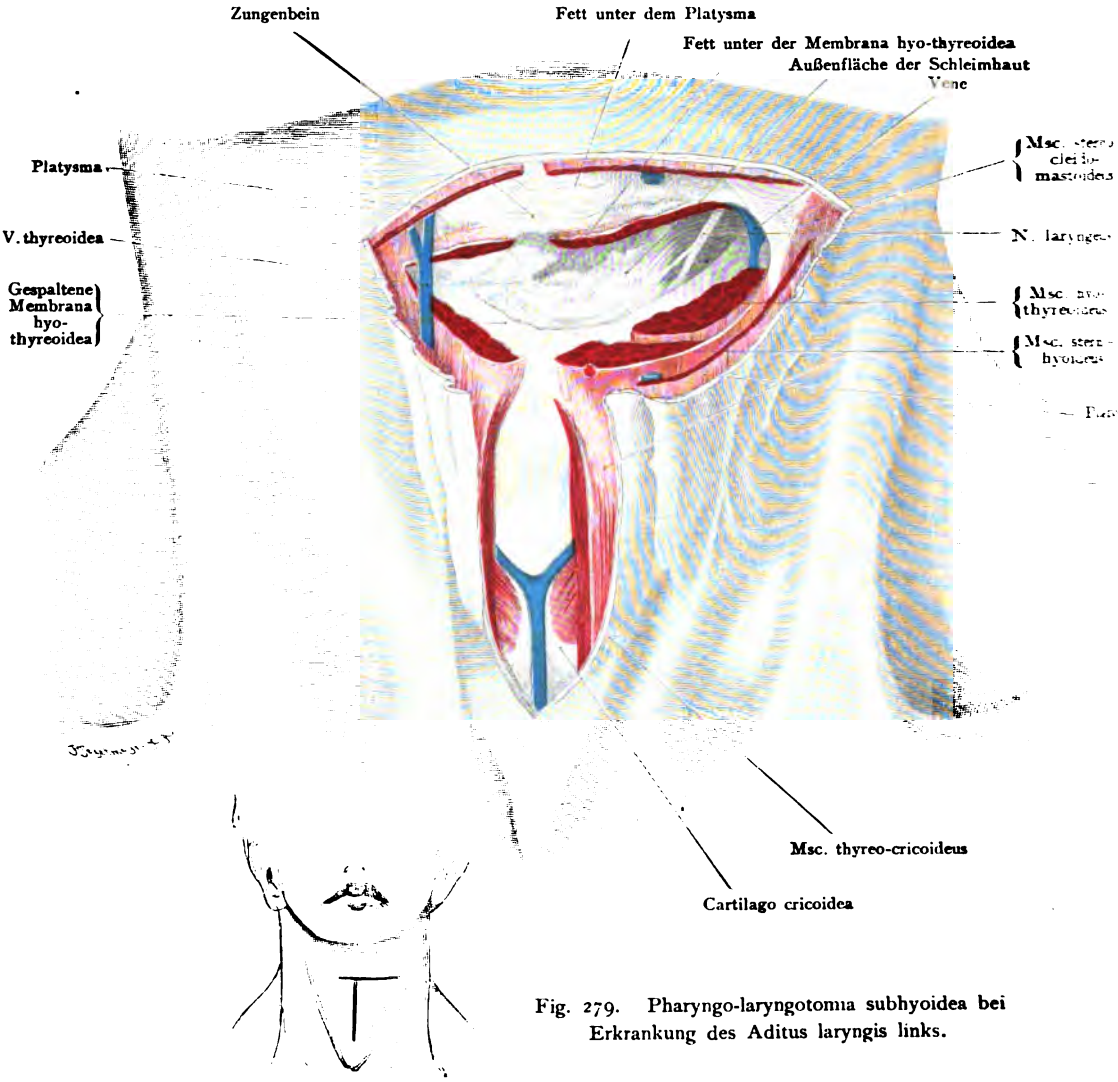

Fig. 279. Pharyngo-laryngotomia subhyoidea bei Erkrankung des Aditus laryngis links.

wird nicht in der Mittellinie gespalten, wie bei der Pharyngo-Laryngotomia (No. 35), sondern in der Linie, wo die Abtragung desselben, sowie eventuell der hinteren Ringknorpelplatte nötig erscheint, von außen die Muskulatur und Perichondrium bis auf den Knorpel gespalten und letzterer bis auf die Larynxschleimhaut getrennt.

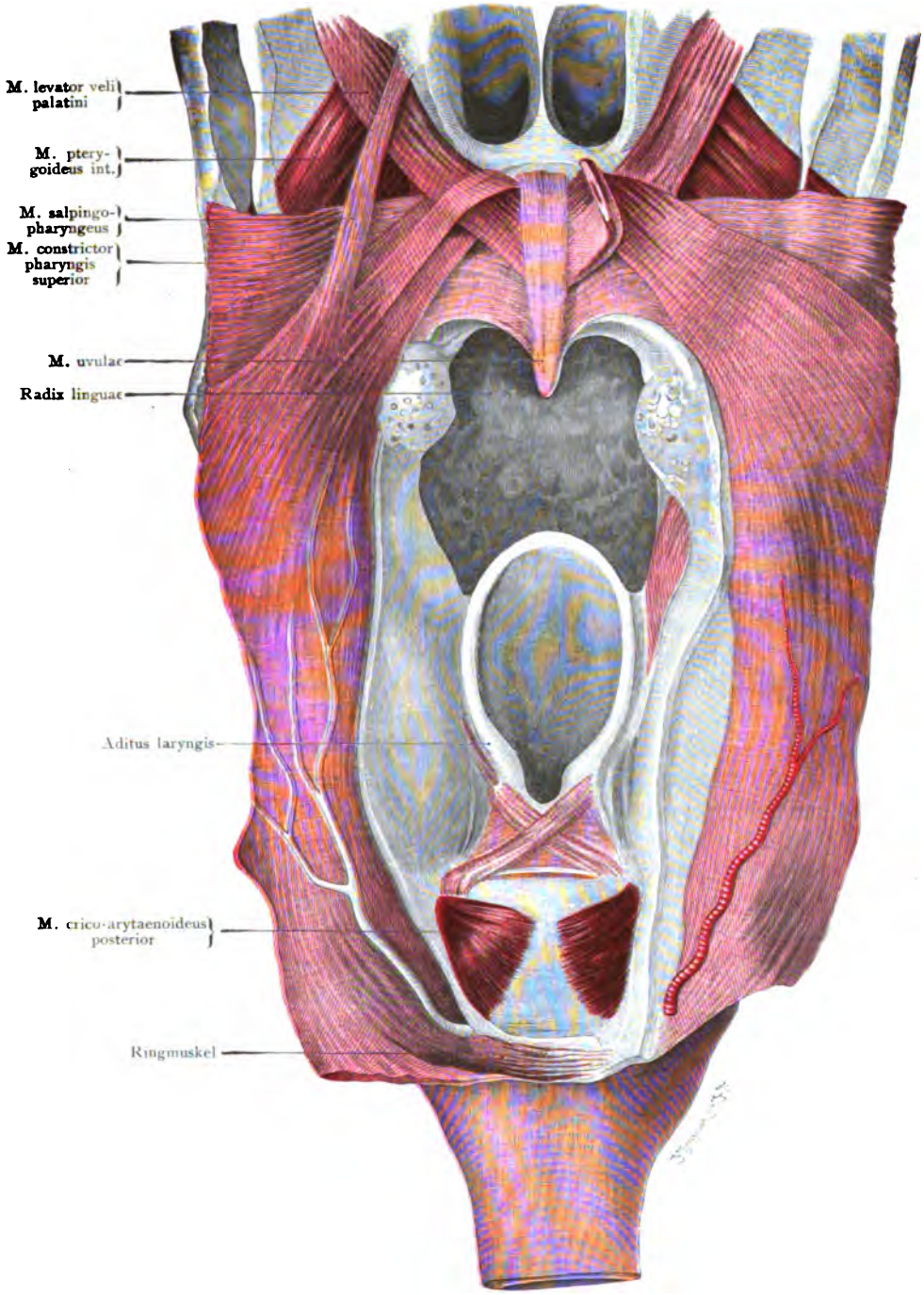

Fig. 280. Nach einem Präparat von TRAMOND. Zur Illustration der bei Gaumen- und Rachenoperationen in Betracht kommenden Gebilde. Der ganze Pharynx ist von hinten aufgeschnitten und die Schleimhaut zum Teil abpräpariert, um die Muskeln sichtbar zu machen.

Jetzt wird die untere Grenze der Neubildung im Pharynx resp. Oesophagus fühlbar und letzterer unterhalb eröffnet. Dann zieht man den vorderen Knorpelrand nach vorne und löst die hintere Schleimhaut des Larynx soweit ab, als die Neubildung im Pharynx (Oesophagus) auf deren Knorpelbedeckung übergegriffen hat und trennt endlich von oben neben (oft zwischen) den Aryknorpeln die Schleimhaut durch zwischen Larynx und Pharynx und die Knorpelplatte des Ringknorpels, soweit ihm der Tumor aufsitzt (Kontrolle mit dem Finger im Oesophagus von unten her).

Wie aus der Schilderung zu entnehmen, machen wir uns die tiefere seitliche und hintere Pharynxwand zugänglich bei medianem Schnitt außer durch den ergiebigen Querschnitt am Zungenbein durch die Längsspaltung der Membrana hyo-thyreoidea, welche die eine Hälfte des Larynx erheblich nach vorn herunterzuziehen gestattet. Wie wir mit rein medianer Pharyngotomie zur Excision des Zungengrundes vorgehen, ist bei Excisio linguae beschrieben. Wir machen da den Längsschnitt vom Kinn bis zum Schildknorpel, trennen das Zungenbein und die Kiefer-Zungenbeinmuskeln in der Mitte und können so direkt in den Zungengrund hineinsehen.

Diese Pharyngotomia medio-lateralis paßt vorzügiich für die so häufigen Pharynxcarcinome im Bereich des Sinus piriformis, welche mehr oder weniger auf die Aryknorpel und auf den Oesophagus hinter dem Ringknorpel übergreifen.

Bei Excisionen, welche gleichzeitig den Pharynx (event. Anfang des Oesophagus) und einen Teil des Larynx betreffen, ist die präliminäre Tracheotomie nicht zu umgehen, ja man tut gut, auch eine Gastrostomie hinzuzufügen, um kräftige Ernährung von vorneherein durchführen und den Pharynx tamponieren zu können, event. bei völliger Quertrennung oben verschließen und unten in die Haut einnähen zu können unter Vorbehalt späterer Plastik.

QUÉNU und SÉBILEAU teilen (Rev. du chir., Oct. 1904, an 24). 2 Fälle von Pharyngotomia retro-thyreoidea mit, bei denen sie, von seitlichem Längsschnitt neben der Larynx eingehend, unter Schnitt durch oberflächliche und mittlere Fascie und Ligatur der Art. und Vena thyr. sup. den Pharynx hinter dem Larynx eröffnen. Das Anziehen des Seitenrandes des Larynx erleichtere die Trennung der Pharynxwand ungemein.

41. Pharyngotomia lateralis (Resectio pharyngea lateralis).

Wir haben bei den Zungenoperationen gezeigt, daß man mittelst medianer Kieferspaltung noch alle auf die Uebergangsfalte zwischen Ober- und Unterkiefer, auf Mandel, weichen Gaumen und Pharynx in der Höhe des Isthmus faucium übergehenden Krebse vom Munde aus mit Sicherheit operieren kann.

Wenn nunmehr geschildert worden ist, daß die Pharyngotomia medio-lateralis alle die Teile des Pharynx erreicht, welche unterhalb des Zungenbeins liegen, so bleibt, wie ersichtlich, der seitlichen Pharyngotomie kein großes Gebiet mehr übrig. Es kommen ihr nur noch diejenigen Fälle zu, bei welchen Verwachsungen nach außen bereits eingetreten sind, falls man da überhaupt noch operieren will. Diese Verwachsungen kommen nicht selten in der Weise zu stande, daß Drüsen anschwellen, auch gelegentlich erweichen und sich entzünden und mit Pharynxwand und bedeckenden Weichteilen verschmelzen. Aussicht auf Radikalheilung ist dann allerdings bloß noch minim.

Der Normalschnitt für das obere Halsdreieck wird allen denjenigen Operationen zu Grunde gelegt, mittelst deren wir von außen her die seitliche Pharynxwand mit Tonsille und Zungengrund nicht bloß freilegen, sondern samt bedeckenden Weichteilen, eventuell Knochen entfernen müssen.

Die Incision zur seitlichen Eröffnung des Pharynx, welche den Seitenrand der Zunge bis zur Epiglottis herunter und die seitliche Pharynxwand samt Retropharyngealraum in ganzer Ausdehnung von außen und innen zu übersehen gestattet, entspricht dem Normalschnitt in ganzer Ausdehnung vom Processus mastoideus bis zum Zungenbeinkörper. Der N. auricularis magnus und die Vena jugularis externa müssen für den Fall, daß der hintere Teil des Schnittes ergiebig ausgenutzt werden muß, durchschnitten werden.

Ist nach Spaltung der Haut mit Platysma und Fascie die Regio inframandibularis freigelegt, so sind einem Weiterdringen gegen Mundboden und Schlundwand die von unten gegen die Außenfläche des Kiefers emporstrebenden Gefäße im Wege, zumal die Vena facialis anterior auf der Außenfläche des hinteren Bauches des Digastricus und die Arteria maxillaris externa unter der Glandula submaxillaris, endlich letztere Drüse selbst. Die genannten Gefäße müssen durchschnitten werden nach doppelter Unterbindung, die Glandula submaxillaris wird herausgehoben oder exstirpiert. Es kann nützlich sein, auch die A. lingualis, pharyngea und palatina sofort nahe ihrem Ursprung zu unterbinden. Dadurch wird es möglich, die großen Halsgefäße samt Vagus und Accessorius nach hinten, den Bogen des N. hypoglossus nach oben zu ziehen. Es ist einfacher, die Carotis externa zu unterbinden, aber im Bereich einer sich notwendig infizierenden Wunde ist die Ligatur eines großen Gefäßes starker Nachblutungen wegen immerhin nicht ungefährlich. Der N. laryngeus superior und die A. thyreoidea superior bleiben unter dem unteren Wundrand.

Was sich von den vorliegenden Muskeln schonen läßt, muß im Interesse des Schluckmechanismus erhalten werden, indem man entlang der Innenfläche des Kiefers und des M. pterygoideus internus

gegen die Schleimhaut emporgeht. Müssen wegen Verwachsung oder ungenügenden Zuganges die Muskeln getrennt werden, so hat dieses so zu geschehen, daß die Innervation der geschonten Muskelpartien nicht Schaden erleidet, nämlich: der hintere Bauch des Digastricus und Stylohyoideus werden, weil von hinten her versorgt (vom Nervus facialis), möglichst nahe am Zungenbein durchschnitten, ebenso der Styloglossus aus gleichem Grunde nahe der Zunge unter Schonung des Nervus lingualis und Glossopharyngeus, welche ihm anliegen. Der Stylopharyngeus wird in der Nähe des Pharynxansatzes, der Hyoglossus und Mylohyoideus (von oben her vom Nervus hypoglossus versorgt) werden vom Zungenbeinansatz, soweit nötig, getrennt. Jetzt liegt die Pharynxwand frei, d. h. oben der Musculus cephalopharyngeus, unten der Laryngo-pharyngeus. Bei Verwachsungen müssen natürlich auch der N. lingualis und glossopharyngeus durchschnitten werden.

Der obere Teil des Pharynx ist aber nur dadurch von außen völlig dem Auge zugänglich zu machen, daß man die früher erwähnte osteoplastische Resektion des Unterkiefers, zutreffender ausgedrückt, die schräge Durchschneidung des Kiefers von hinten, innen und oben nach vorn, außen und unten am vorderen Rande des M. masseter hinzufügt und den aufsteigenden Kieferast kräftig nach oben, den horizontalen Ast nach vorne zieht, oder auch durch Resektion der hinteren Hälfte des aufsteigenden Kieferastes samt Gelenkköpfchen.

Hat die Neubildung der Zunge und des Pharynx auf die Uebergangsfalte zwischen Ober- und Unterkiefer und die darunter liegenden Knochen und Muskeln übergegriffen, so ist es am besten, nach Durchsägung des Kiefers an oben genannter Stelle durch Abdrehen der Gelenkkapsel und des M. pterygoideus externus den aufsteigenden Kieferast zu exartikulieren und zu entfernen, nachdem man die gesunden Muskeln (zumal Masseter außen) abgehoben hat. So wird später Kieferklemme am sichersten verhütet. Dabei wird wie bei der früher beschriebenen Resectio mandibulae der N. alveolaris inferior und die Arterie gleichen Namens durchschnitten und letztere unterbunden.

Soll der untere Teil des Pharynx samt bedeckenden Weichteilen exstirpiert werden hinter dem Kehlkopf, so bleiben die Muskeln der Zunge und des Pharynx mit ihren Nerven unberührt, ebenso die Aeste der Carotis externa. Die Eröffnung des Pharynx wird vielmehr unterhalb des N. laryngeus superior gemacht, zwischen diesem und der Arteria thyreoidea superior (die durchschnitten wird). Es ist nötig, behufs Freilegung des untersten Teiles des Pharynx, zu dem Normalschnitt (welcher hinten entsprechend zu verkürzen ist)

einen Längsschnitt entlang dem Vorderrande des M. sternocleido abwärts hinzuzufügen.

Wo seitliche Lymphdrüsen nur mit den äußeren Weichteilen verwachsen sind oder sich überhaupt ohne Berührung des Pharynx gründlich und sauber entfernen lassen, ist es angezeigt, die Operation zweizeitig zu machen, d. h. nach Excision der Drüsen bis zum Pharynx, resp. Oesophagus, die Eröffnung letzterer Höhlen einige Tage hinauszuschieben, um nicht eine frische Wunde mit Pharynxsekret zu infizieren und erst später die Pharyngotomia medio-lateralis zu machen.

Anhang: Pharyngotomia suprahyoidea.

JEREMITSCH hat eine Pharyngotomia suprahyoidea beschrieben, welche SPISHARNY ausgeführt hat, und deren Priorität GRÜNWALD in Anspruch nimmt, die aber mit der von uns geschilderten Pharyngotomia lateralis identisch ist, wenn sie einseitig ausgeführt wird. Wenn sie dagegen median gemacht wird, so hat sie, wie GRÜNWALD zugibt, wegen der Durchschneidung der oben am Zungenbein angehefteten Muskeln zur Folge, daß der Kehlkopf stark nach unten sinkt und eine Fixation nötig macht. Die Lösung der Muskeln am oberen Zungenbeinrand gibt allerdings sehr guten Einblick in den Pharynx, so sehr, daß der Gedanke HOFMANNs gerechtfertigt ist, auf diesem Wege Nasenrachentumoren zugänglich zu machen. v. HACKER scheint die erste einschlägige Operation beim Menschen wegen eines Rundzellsarkoms des Zungengrundes ausgeführt zu haben [1]).

42. Oesophagotomie.

Die Eröffnung des Oesophagus wird im vorderen Halsdreieck unterhalb des Ringknorpels von der linken Seite her gemacht, weil er hier die Trachea überragt. Will man ihn freilegen bloß wegen eines Fremdkörpers, so wird der Schnitt, wie LANGENBECK, nach welchem GOURSAND 1738 die Operation zuerst eingeführt hat, empfiehlt, am Rande des Sternocleido nach GUATTANI gemacht, und zwar vom Zungenbein bis fingerbreit über die Clavicula. Schnitt durch Haut und Platysma. Die oberflächliche Halsfascie wird gespalten, der M. sternocleido nach außen, die Brustbeinkehlkopfmuskeln nach innen auseinandergezogen, der M. omohyoideus wird getrennt. Die Schilddrüsenfascie (äußere Kropfkapsel) wird gespalten, die Drüse medianwärts gezogen, resp. bei Kropf luxiert und emporgehalten, und die an ihrem Außenrand (bei Vergrößerung der Drüse unter ihr) liegenden großen Halsgefäße (mit der Ansa hypoglossi darauf) lateralwärts gezogen. Die Kropfkapsel ist ein Teil der tiefen

1) Centralbl. f. Chir., 1906, No. 45.

Fascie, welche seitlich an der Scheide der großen Halsgefäße festgewachsen ist. Der Zugang zum Oespohagus wird erst nach Spaltung dieser tiefen Fascie frei. Auf der Vorderfläche der Wirbelsäule erscheint der M. longus colli, und quer über den Muskel zieht, unter der Carotis communis nach innen tretend, die starke Arteria thyreoidea inferior. Sie wird doppelt unterbunden und durchschnitten. Unter ihr liegt der rote Oesophagusschlauch. Große Sorgfalt ist auf Schonung des N. laryngeus recurrens zu verwenden. Er wird medianwärts gezogen mit feinen Häckchen, wo nötig. Der Nerv läuft in der Rinne zwischen Trachea und Oesophagus nach oben; daher muß der Oesophagus ganz an der lateralen hinteren Seite eröffnet werden. Seine Eröffnung ist schwierig, wenn man ihn als zusammengefalteten Schlauch eröffnen will, weil die Wand dick ist, die Schleimhaut verschieblich. Man dilatiert den Oesophagus deshalb zuvor, indem man eine Sonde oder dicke Elfenbeinolive vom Munde aus einführt und auf diese einschneidet.

Zur Nachbehandlung wird eine weiche Oesophagussonde durch die Wunde eingeführt und fixiert behufs Ernährung, und die Wunde mit Jodoformgaze austamponiert und mit 2-stündlich zu wechselndem Karbolkrüll ausgefüllt, weil oft starke Zersetzung vorhanden ist. In einzelnen Fällen ist es gut, die Ränder des Oesophagus provisorisch an die Haut zu heften. Bei einfachen Incisionen wird die Naht des Oesophagus mit Catgut doppelt ausgeführt, die Wunde der bedeckenden Weichteile bleibt aber vollkommen offen zur Sicherheit mit einem Jodformgazetampon in dem unteren Wundwinkel unterhalb der Naht. GUSSENBAUER hat die Oesophagotomiewunde am Halse benutzt, um von hier aus tief gelegene Narbenstrikturen zu indizieren.

43. Resectio oesophagi.

Es ist hier zunächst bloß von Resektion des Oesophagus am Halse die Rede, die fast stets wegen Carcinoms unternommen worden ist. Wir haben mehrere derartige Operatioren ausgeführt, über welche wir die eingehenden Mitteilungen zu machen in Aussicht nehmen.

Es handelt sich dabei um die Strecke des Oesophagus hinter dem Ringknorpel bis zum Jugulum.

Bei Carcinom hat CZERNY 1873 zum ersten Mal eine Oesophagektomie mit Erfolg ausgeführt. Seither sind eine größere Anzahl von Excisionen, meist kompliziert mit Excision des Larynx, der Schilddrüse, Lymphdrüsen, Vena jugularis, ausgeführt worden. MIKULICZ hat 1886 schon 10 Fälle zusammengestellt, ROSE 1887 einen glücklichen Fall publiziert.

Ich schildere zunächst einen Fall, wo ich bei einem 19 cm unter der oberen Zahnreihe beginnenden Carcinom die Excision mit gutem Erfolg ausführte:

Kragenschnitt wie zur Kropfexcision unter Ablösung der Haut, Platysma und Fascie aufwärts. Die linke Schilddrüsenhälfte, stark vergrößert, wird nach rechts herübergewälzt, nachdem die Venae thyr. imae, die Art. und Vena thyreoidea inferior und die von der lateralen Seite herantretenden Venae accessoriae unterbunden sind. Es zeigt sich nachher nötig, den linken Lappen ganz zu excidieren, nachdem auch die A. und V. thyreoidea superior ligiert, der Isthmus gequetscht, ligiert und durchschnitten ist — ganz wie bei der Excisio strumae angegeben.

Jetzt kann man ganz gut die Härte im Oesophagus fühlen und sie nach oben und unten begrenzen. Sie sitzt im obersten Teil, noch etwas hinter dem Ringknorpel, in der größten Länge hinter dem oberen Teile der Trachea. Zuerst wird in der Höhe des Jugulum die Speiseröhre so freigemacht, daß man sie mit einer Aneurysmanadel umgehen kann. Vorher muß der Recurrensstrang, von der Thoraxapertur nach oben steigend, durchschnitten werden. Man kann den Nerven gut freilegen und nach oben verfolgen, wobei man sich überzeugt, daß er auf der Außenfläche des Carcinoms abgeplattet festgewachsen ist.

In ähnlicher Weise wird unter Trennung der untersten Constrictores-pharyngis-Muskeln der unterste Teil des Pharynx über dem Carcinom an der Rückfläche des Ringknorpels freigemacht.

Dann wird die harte Partie des Oesophagus von der Wirbelsäule abgehoben und zunächst ein Versuch gemacht, sie stumpf auch gegen die Trachea zu trennen. Sie zeigt sich im größeren Teile ihrer Länge mit dem häutigen Teil der Trachea verwachsen, so daß in Länge von 4 cm der hinterste Anteil der Trachealknorpel, sowie ein größeres Stück der hinteren Platte des Ringknorpels durchschnitten und mit weggenommen wird nebst dem membranösen Teil. Nachdem der Tumor auf diese Weise freipräpariert ist, wird die Speiseröhre unterhalb der Geschwulst auf einen Finger geladen, längs incidiert und eine festere Magensonde eingeführt. Der Oesophagus wird unterhalb der Schnittöffnung fest auf der Sonde umschnürt und durchschnitten.

Jetzt gelingt es, den beweglich gemachten Teil unter Anziehen der Trachea mit scharfen Häkchen nach vorne, ganz aus der Umgebung herauszulösen und zuletzt oben durchzuschneiden nach Anlegung einer Cirkulärligatur. So kann der Tumor in toto sehr sauber excidiert werden, entfernt von den Grenzen der Neubildung.

Das Schlundrohr wird eingebunden belassen, die Wunde mit Xeroformgaze ausgestopft, die Trachea vorne über dem Jugulum noch von vorne her gespalten.

Pat. kommt in kopfabhängige Lagerung bei schräger Rumpflage, steht schon am nächsten Tage auf und wird möglichst kräftig ernährt.

Auf diese Weise wird die Wunde weder bei der Operation, noch die ersten Tage verunreinigt. Zur Vorsicht wird die Schleimhaut an beiden Stümpfen mit dem Thermokauter kauterisiert. Die Schlundsonde bleibt liegen.

In einem zweiten ähnlichen Falle erwies sich ebenfalls der quere Bogenschnitt über dem Jugulum als zweckmäßig. Auch hier mußte die linke Schilddrüsenhälfte excidiert und der verwachsene Recurrens durchschnitten werden. Dagegen konnte die 4 cm lange, krebsige Partie des Oesophagus stumpf von der Trachea abgelöst werden.

In diesem Falle wurde ebenfalls ein Schlundrohr nach unten fest eingebunden, aber dasselbe Schlundrohr nach Eröffnung oberhalb des Krebses, durch den oberen Teil des Pharynx und zum Munde hinausgeleitet, fest eingebunden, so daß der Oesophagus oben und unten völlig verschlossen und durch ein Kautschukrohr verbunden war. Keine Tracheotomie, welche aber nachträglich wegen Atemnot ausgeführt werden mußte. Dagegen war vor der Operation eine Gastrostomie gemacht worden.

Tracheotomie und Gastrostomie sind bei Resectio oesophagi notwendig. Muß ein Stück Trachea reseziert werden, so wird besser unterhalb quer durchgeschnitten und die Trachea zunächst in die Hautwunde eingenäht, weil die Gefahr von Herunterfließen zersetzten Schleimes zu groß ist. Auch der untere Teil des Oesophagus kann zweckmäßig zunächst in die Haut eingenäht werden und das obere Ende verschlossen unter Vorbehalt späterer Plastik. Die Wunde muß stets tamponiert werden mit Xero- oder teilweise Jodoformgaze.

Bezüglich Schnittführung haben wir uns in einem 3. Falle, wo das zirkuläre Carcinom hinter dem Ringknorpel und dem obersten Trachealknorpel saß, überzeugt, daß bei hohem Sitz auch der Längsschnitt, wie er bei der Oesophagotomie beschrieben ist, genügenden Zugang gibt.

H. HANS hat auch hier einen Medianschnitt beschrieben, mit dem er den Oesophagus hinter der Trachea an der Vorderwand eröffnet.

44. Pharynxplastik und Oesophagoplastik.

HELFERICH hat nach Excision des Larynx und des Pharynx eine plastische Wiedervereinigung mit der Mundhöhle in der Weise ausgeführt, daß der Pharynx breit wieder eröffnet wurde (er war primär verschlossen worden) und der fehlende Teil zwischen Pharynx und Oesophagus durch einen zungenförmigen Hautlappen mit der Hautseite nach innen ersetzt wurde. Pat. vermochte ohne Beschwerde zu essen und zu trinken. Er wurde bougiert. Die Trachealöffnung am Halse blieb bestehen. In ähnlicher Weise ist z. B. auch von SCHALITA (MANDELBERG) ein Defekt des Oesophagus nach Operation ersetzt worden mit dem Resultat einer guten Schluckfähigkeit.

In überaus interessanter Weise hat neuerdings ROUX eine glückliche Oesophagoplastik versucht durch Einpflanzung eines Darmstückes unter die Haut zur Verbindung mit dem Halsösophagus (vergl. hierüber den Abschnitt über Resektion des thorakalen Abschnittes des Oesophagus).

45. Chirurgie des Retropharyngealraumes.

Neben dem Pharynx kommen namentlich angeborene Geschwülste nicht selten vor. Dieselben haben mit der Pharynxwand in der Regel keinen innigen Zusammenhang, mit Ausnahme der Kiemengangcarcinome, und können deshalb von unserem Normalschnitt aus ohne Eröffnung des Pharynx relativ leicht entfernt werden.

Besondere Aufmerksamkeit ist den Retropharyngealdrüsen zu schenken, welche GILETTI genauer lokalisiert hat und die infolge Erkrankung des Pharynx als auch des Mittelohrs vereitern können und bei Kindern zu akuten Retropharyngealabscessen führen. Sie können auch tuberkulös erkranken und zu kalten prävertebralen Abscessen führen.

Endlich entstehen Retropharyngealabscesse infolge von Spondylitis. Die Abscesse wölben die hintere Rachenwand vor und können in der Höhe des Gaumensegels durch Stich eröffnet werden. Dabei muß alle Aufmerksamkeit darauf gerichtet werden, nicht Eiter in den Pharynx fließen zu lassen wegen Erstickungsgefahr und Aspirationspneumonie. Man wird diesen Weg also bloß bei akuten Abscessen, die von außen nicht fühlbar sind, betreten.

Tuberkulöse Abscesse entwickeln sich nach der Seite des Halses zu, und zwar kann man beobachten, daß dabei die großen Halsgefäße in die Höhe gehoben worden. In einem Falle, wo von einem Chirurgen eine akute Struma diagnostiziert worden war und die Indikation einer Operation erwogen, konnte ich durch diese Lage der Gefäße auf der Struma den Irrtum sofort nachweisen.

In diesen Fällen soll die Eröffnung stets von außen gemacht werden, weil sie hier im Gegensatz zur Eröffnung im Rachen aseptisch durchgeführt werden kann.

Bei Schwellung und Fluktuation im oberen Halsdreieck kann nach BURKHARDT der Schnitt am Vorderrand des M. sternocleido gemacht werden mit Eingehen neben dem Kehlkopf. Bei weiter abwärts reichenden Abscessen ist es besser, wie auch BRUNS durch HAAS bestätigt hat, am Hinterrande des Muskels nach dem Vorgange CHIENEs einzugehen. Man schneidet dessen hinterem Rande parallel. Naeh Spaltung der derben Fascie und Freilegung des Muskelrandes werden die hier austretenden N. subcutaneus colli und unten die N. supraclaviculares geschont, der Muskel mit stumpfem Haken nach vorne gezogen, ebenso die Vena jugularis externa. Jetzt

erscheint die breite Vena jugularis communis, welche unter Durchschneidung des M. omohyoideus am hinteren Rande freigemacht und ebenfalls nach vorne gezogen wird. Das Muskelfleisch der Scaleni wird freigemacht, und man dringt von den Seitenteilen der Wirbel schräg in die Tiefe. Nun erscheint auf der Wirbelsäule der Abscess unter der tiefen Fascie, und unten am Halse schräg über denselben medianwärts ziehend die Arteria thyreoidea inferior, welche doppelt unterbunden und durchschnitten wird. Es genügt, die tiefe Fascie zu durchstoßen. Mittelst derselben Operation kann man den retroösophagealen Abscessen beikommen.

Diese hauptsächlich von tuberkulösen Erkrankungen der Wirbelsäule und der Drüsen ausgehenden Abscesse werden nicht nur gefährlich dadurch, daß sie den Aditus laryngis verlegen, sondern auch durch Berstung, wodurch plötzliche Erstickung eintreten kann. Wenn Wirbel erkrankt sind, so kann man mit dem rechtwinklig abgebogenen LORENZschen Löffel die kranken Knochenteile herausbefördern.

MOST in Breslau hat auch, zwischen Vena facialis communis und Vena jugularis int. eingehend, käsig entartete Retropharyngeallymphome entfernen können.

46. Radikaloperation der Fistula colli congenita.

Diese meist am unteren Ende des Sterno-cleidomuskels sitzenden Fisteln widerstehen hartnäckig allen halben Maßnahmen zu ihrer Heilung.

Nur durch totale Excision des Kanals können sie geheilt werden. Die Operation ist trotz der tiefen Lage des oberen Teils nicht schwierig, wenn man die Technik richtig ausführt.

Wesentlich ist es, die Richtung des Kanals zu kennzeichnen durch Einführung einer Sonde. Wir haben in einem letzten Falle auch eine sehr schöne Röntgenaufnahme bekommen durch Einspritzung einer Wismutemulsion in den Kanal. Man spaltet bei der lateralen Fistel die Haut und das Platysma bis auf den Kanal, der ohne Schwierigkeit als ein halbfederkieldickes, an einzelnen Stellen sich unregelmäßig verbreiterndes Rohr herauspräpariert werden kann.

Man verfolgt ihn von unten nach oben, indem man die Hautöffnung umschneidet und heraushebt, bis man hinter dem großen Zungenbeinhorn unter den hinteren Bauch des Digastricus und der Stylomuskeln kommt. Von hier weg ist der Schlauch ziemlich locker im Gewebe eingebettet, und es ist am besten, nach v. HACKERs Vorgang den Schlauch einfach stumpf zu lösen und ihn durch die pharyngeale Oeffnung, welche man aber zu diesem Behufe stumpf erweitern muß, herauszuziehen, wo möglich unter Umstülpung, sei

es von unten her mittelst einer feinen Zange, sei es durch Einführen einer Sonde von oben und Zurückziehen nach Fixation des oberen Teiles an dieselbe.

Dann kann man den Schlauch in die Rachen-Mundhöhle hereinziehen, an der Basis ligieren und abtragen. So ist man sicher, ihn in toto entfernt, die innere Oeffnung zugleich verschlossen zu haben, und erhält nach vorübergehender Drainage der äußeren Wunde eine rasche Heilung.

47. Operation des Torticollis spasticus.

Die operative Behandlung dieses dem Patienten so ungemein lästigen Leidens ist eine verschiedene, je nach Art des Krampfes. Speziell sind auseinanderzuhalten der reine Drehkrampf und der Streckkrampf. Wird der Kopf gewaltsam nach einer Seite gedreht, so genügt es, die Drehmuskeln auszuschalten; wird dagegen der Kopf nach hinten abwärts gezogen, so muß in größerer Ausdehnung die gesamte Streckmuskulatur des Nackens zeitweilig lahmgelegt werden.

Die gebräuchlichste Behandlung des Drehkrampfes ist die Neurotomie der vier oberen Cervicalnerven. Dieselbe ist eingreifend, recht schwer exakt auszuführen und hat, wenn es wirklich gelungen ist, sämtliche motorischen Aeste für die Nackenmuskulatur auszuschalten, den Nachteil, daß eine definitive Lähmung eintritt. Wir sind überzeugt, daß es glücklicherweise nicht immer gelungen ist, wirklich alle Aeste zu durchtrennen.

Wenn man nach GARDNER und KEEN, welche diese Resektion der ersten 4 Cervicalnerven vorgeschlagen haben[1]), einen großen Lappenschnitt macht von der Protuberantia occipitalis bis zum Processus mastoideus und von da zum Proc. spinosus des sechsten Halswirbels, so setzt das Herabschlagen dieses Lappens, um die Austrittsstelle der Cervicalnerven freizulegen, eine gehörige Durchschneidung der Nackenmuskeln voraus. Wir geben hier eine Kopie der vorzüglichen Abbildung dieser Nerven aus SPALTEHOLZ (Anatomie, Bd. 3, Fig. 785). Vergl. Fig. 281.

Wir haben dieser Methode entgegen die Operation in der Form bloßer Myotomie sämtlicher vom Krampfe befallenen Muskeln vorgeschlagen und in einer Reihe von Fällen ausgeführt mit vorzüglichem Erfolge[2]). Wir schildern die Methode nach Ausführung am Lebenden bei einem Falle reinen Drehkrampfes nach rechts. Wir geben dabei ein Bild wieder (einem Präparat von TRAMOND entnommen) der in Betracht kommenden Nackenmuskulatur.

---

1) Vergl. TUBBY, Brit. med. Journ., Juni 1906.

2) Vergl. DE QUERVAIN, Semaine médicale, Oct. 1896.

Zunächst kommt bei Drehkrampf nach rechts die Trennung des linken Msc. sternocleidomastoideus in Frage oder, was hier wegen der Genauigkeit und Leichtigkeit, bloß den diesen Muskel versorgenden Nervenast zu treffen, wohl zulässig ist, die Trennung des N. accessorius.

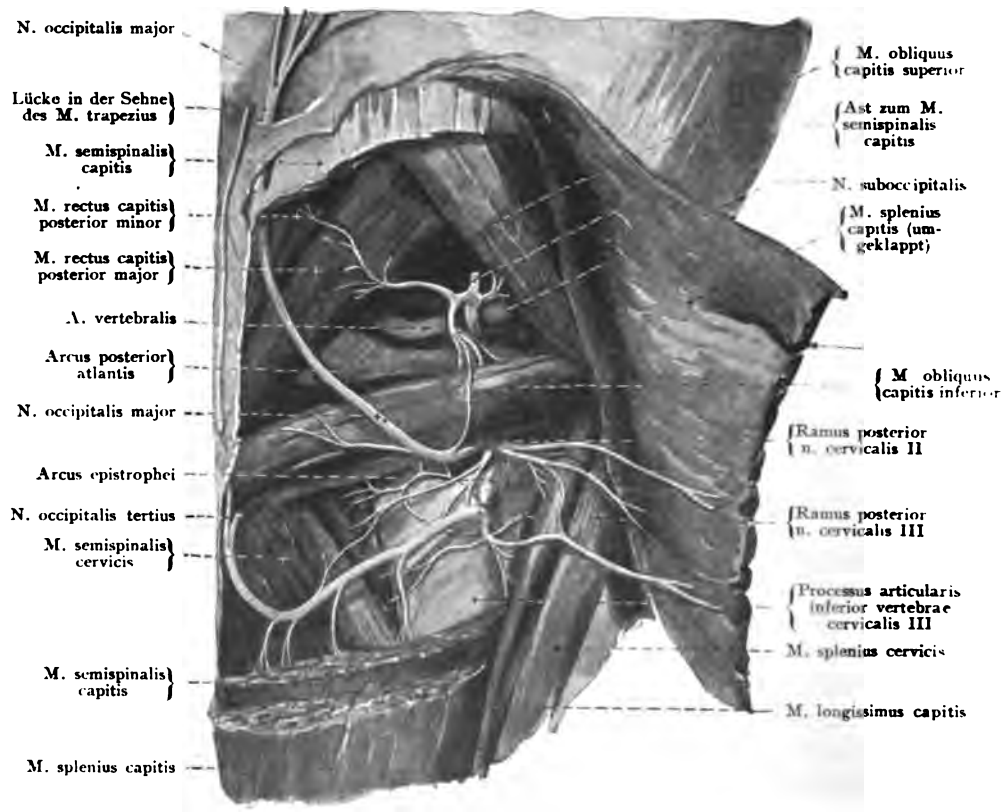

Fig. 281.

Zur Trennung des Muskels macht man einen Schnitt entlang dem Vorderrand des Muskels im oberen Drittel, legt nach Spaltung von Haut und Fascie, wobei am Hinterrande der N. occipitalis minor zu schonen ist, das Muskelfleisch sauber frei und trennt in ganzer Breite unterhalb des Processus mastoideus den Muskel auf untergeschobener Kropfsonde. Statt der bloßen Durchschneidung ist in leichteren Fällen auch an Elongation des Muskels zu denken, um weniger zu entstellen. Aber wenn man (s. Sehnenplastik in der Einleitung zu der Chirurgie der Extremitäten) mit Z-Schnitt elongieren will, so muß die Elongation wenigstens 6 cm betragen.

Zur Trennung des Nerven, welche einfacher ist, geht man (s. Nervus accessorius bei der Chirurgie des peripheren Nervensystems)

am Vorderrand des Muskels in die Tiefe durch Haut und Platysma, zieht mit dem Muskel die Vena jug. externa und N. auricularis magnus nach hinten. Es tritt die Vena facialis ant. und post. zu Tage, welche nach vorne gezogen werden.

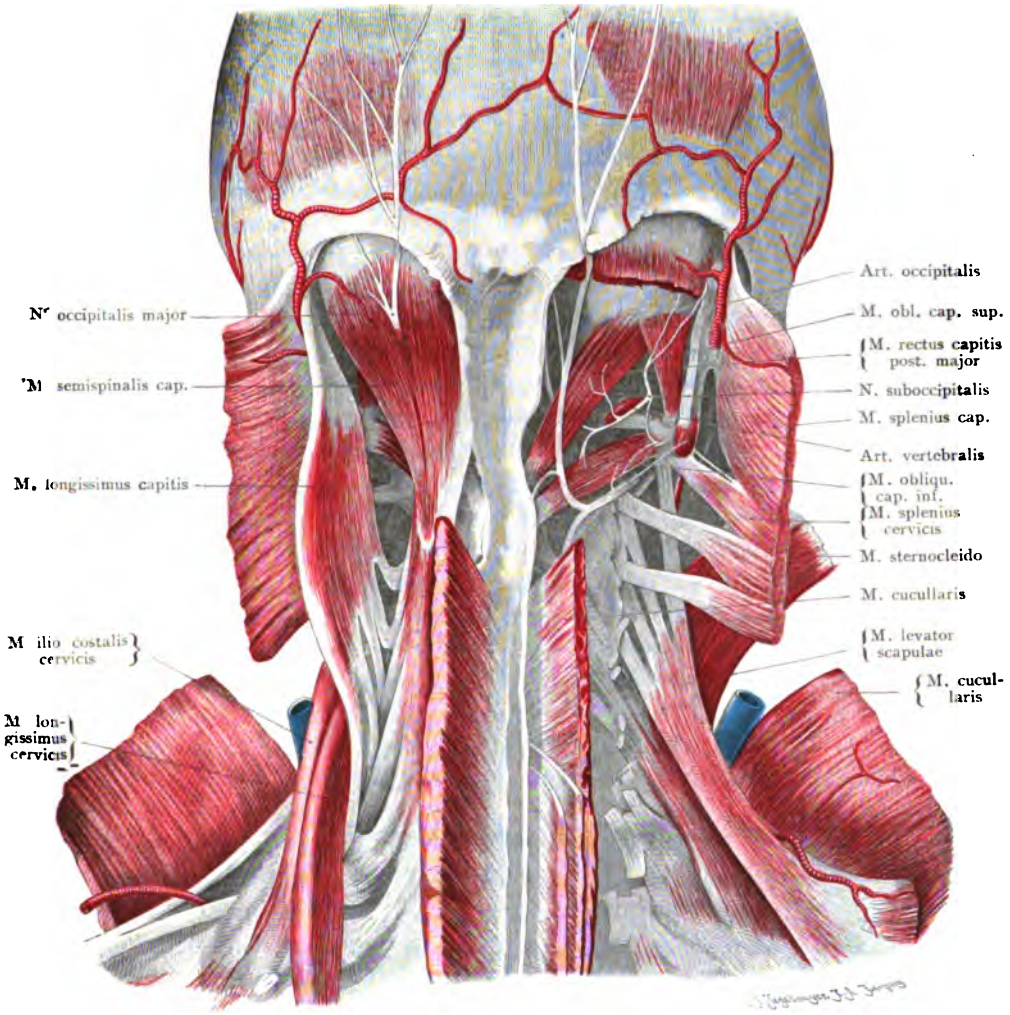

Fig. 282. Darstellung der Nackenmuskeln nach einem Präparat von TRAMOND zur Illustration der bei der KOCHERschen Operation für Torticollis spasticus in Betracht kommenden Muskeln, Gefäße und Nerven.

Man fühlt nun nach dem Querfortsatz des Atlas, vor welchem der N. accessorius heruntergeht, und erkennt diesen ziemlich starken Nerven an dem rückwärts gehenden Verlauf zur Innenfläche des Sternocleido. Auf einen Arterienhaken aufgeladen, läßt er deutlich den zu diesem Muskel gehenden Ast und den dicken Cucullarisast

unterscheiden. Letzterer spannt sich deutlich rückwärts vom Sternocleido und muß gesondert werden.

Zur Trennung der Nackenmuskeln kommen bei Drehkrampf nach rechts der rechte Splenius capitis et cervicis, der rechte Longissimus capitis und der rechte Obliquus capitis inferior in Frage.

Man macht einen lateralwärts absteigenden Querschnitt 2 Querfinger breit unter der Linea nuchae superior vom Rande des Cucullariswulstes bis zum Sternocleido und trennt zuerst den breiten Splenius capitis in ganzer Breite nicht zu nahe dem oberen Ansatz unter Schonung des N. occipitalis minor und der Arteria occipitalis unter demselben. Lateral vom Splenius capitis trennt man den schlanken Longissimus capitis unterhalb seines Ansatzes am Proc. mastoideus und neben ihm die an die Querfortsätze des 1. und 2. Halswirbels sich ansetzenden Zacken des Splenius cervicis. Nun wird der laterale Rand des dicken Semispinalis capitis mit Haken medianwärts gezogen (event. eingeschnitten), denn unter denselben tritt einer der wichtigsten Drehmuskeln zu Tage, der Msc. obliquus capitis inferior (vom 2. Wirbeldorn zum Querfortsatz des Atlas). Dieser Muskel muß gehörig durchschnitten werden, und zwar unter Schonung des sensiblen N. occipitalis major, der sich um dessen lateralen Rand heraufschlägt.

Diese Operation gibt bei reinem Drehkrampf, da man leicht völlige Prima erzielen kann, vorzügliche Resultate. In den Fällen dagegen, wo zugleich ein Streckkrampf vorhanden ist, muß viel eingreifender verfahren werden und nicht bloß auch der Cucullaris und Semispinalis capitis (event. auch die Zacke des Semispinalis cervicis zum Dorn des 2. Halswirbels), sondern auch die kleinen Halsmuskeln (Rectus cap. major und minor und Obliquus superior) von ihren Verbindungen mit dem Hinterhaupt abgetrennt werden, gelegentlich auf beiden Seiten.

Um dabei gar zu starkes queres Einsinken der Narbe unterhalb des Hinterhauptes zu verhüten, ist in Aussicht zu nehmen, durch Muskeltransplantation in der Weise zu helfen, daß man den losgelösten Longissimus capitis mit den langgelassenen peripheren Stumpf des entfernt vom Hinterhaupt durchtrennten Cucullaris derselben Seite vernäht. Prof. TAVEL teilte mir mit, daß er kürzlich 2 Fälle mit sehr gutem Erfolge nach dieser Methode operiert habe, bei dem zweiten erwies sich ein Gipsverband nach der Operation sehr nützlich.

48. Freilegung des Ductus thoracicus.

Der Ductus thoracicus ist nach der bei Ligatur der Arteria subclavia oberhalb des Schlüsselbeins geschilderten Methode freizulegen. Er tritt an der Vereinigungsstelle der Vena subclavia mit der Vena

jugularis communis von hinten her lateral von der Carotis communis sin. im Bogen nach vorne kommend, in erstere Vene ein. Zur Auffindung des Ductus schneidet man quer über der Clavicula durch Haut und Platysma und trennt am medialen Ende des Schnittes noch ein Stück der Cleidalportion des Sternocleido unter Schonung der Vena jug. ext.; lateral geht der Schnitt bis zum vorderen Rande des Cucullaris. Nach Trennung der Fascie und des Fettes erscheint die Vena subclavia vor dem Scalenus anticus, über welchen die Vena jugularis communis emporsteigt. Letztere wird am lateralen Rande freigemacht, medianwärts gezogen, der N. phrenicus, der schräg medianwärts auf dem Msc. scalenus anticus herabzieht, geschont. Am medialen Rande des Scalenus ant. geht man sorgfältig präparirend in die Tiefe, findet hier quer lateral ziehende Aeste der Art. thyreoidea inferior, und nach deren Trennung zeigt sich der Ductus von der Brusthöhle herauskommend hinten an der Vereinigungsstelle der Vena subclavia und jugularis.

Es handelt sich nicht sowohl um Freilegung des Ductus behufs Operationen an demselben, als um Schonung desselben bei Operationen in der oberen Schlüsselbeingrube und um Ligatur oder Naht, wenn derselbe verletzt ist.

CUSHING ist wohl einer der ersten, welcher die Naht angelegt hat bei Verletzung des Ductus. Sie setzt sehr feine Nadeln und Fäden voraus, wie für die Arteriennaht. Einlegen eines Magnesiumröhrchens nach PAYR dürfte gelegentlich in Frage kommen.

Meistens hat man sich mit Ligatur, noch öfters mit Tamponade begnügt. Die auf Verletzung folgende Chylorrhoë kann den Patienten hochgradig erschöpfen, sistiert aber meistens von selbst. UNTERBERGER (GARRÈS Klinik) hat 29 Fälle operativer Verletzungen zusammengestellt.

c) Chirurgie der Schilddrüse.

49. Indikationen und Resultate bei Kropfoperationen.

Die Chirurgie der Schilddrüse bezieht sich in der überwiegenden Mehrzahl der Fälle auf die Behandlung gutartiger Anschwellungen derselben, welche man nach alter Uebung als Kropf zusammenfaßt, und welche mechanisch zu Störungen der Atmung Anlaß geben, ihrer Beziehung zu den Halseingeweiden gemäß. Viel zu wenig beachtet sind die ebenfalls teilweise mechanisch bedingten Störungen der Herztätigkeit bei gutartigen Anschwellungen, obschon man hier durch chirurgische Hilfe ebenfalls ganz vorzügliche Resultate erzielen kann [1].

1) Wir werden hoffentlich in der Lage sein, darüber bald eingehend Auskunft zu geben, haben aber am Kongreß für innere Medizin in München, April 1906, und bei Anlaß zweier Vorträge in der Medical Society in London und in Cardiff, Mai 1906, über diese Verhältnisse uns eingehender geäußert.

Daneben kommt chirurgisches Eingreifen in Frage bei der BASEDOWschen Krankheit, wo frühe operative Hilfe die rascheste und sicherste Heilung in Aussicht stellt. Ferner bei entzündeten Strumen und bei bösartigen Kröpfen.

Meistens handelt es sich um Excision eines Teiles der Schilddrüse bei Erkrankung derselben. Incisionen kommen bei Entzündung, Gefäßunterbindungen bei vaskulösen und BASEDOW-Kröpfen in Frage. Abgesehen von diesen kleinen Eingriffen (wir haben namentlich eine sehr große Anzahl von Gefäßunterbindungen bei vaskulösen Strumen ausgeführt) haben wir bis zur Stunde[1]) **3333** Kropfexcisionen ausgeführt.

Die außerordentlichen Fortschritte, welche die Chirurgie gemacht hat im letzten Dezennium in Beherrschung der Wundkomplikationen, zeigen sich kaum auf einem anderen Gebiete so auffällig, wie bei der Exstirpation des Kropfes, die doch sehr oft einen schweren und komplizierten Eingriff darstellt. Laut unserem Bericht am Chirurgenkongreß hatten wir bei 904 Operationen gewöhnlicher Strumen des 3. Tausend bloß 3 Todesfälle (alle bei komplizierten Fällen mit Kachexie, vorheriger doppelter Recurrenslähmung, Herz- und Nierenleiden) zu beklagen, das macht — bei Ergänzung dieser 904 auf 1000 mit 96 Fällen des 4. Tausend eine Mortalität von 0,3 Proz. Ebenso haben wir bei den 333 Operationen des 4. Tausend bloß 1 Patienten verloren, der an hochgradiger Dyspnoë und schwerer Emphysem-Bronchitis litt.

Man darf deshalb sagen, daß eine nach bestimmten Regeln ausgeführte Kropfoperation bei Kolloidstruma und ihren Varietäten keine Gefahr mehr in sich schließt und deshalb in allen Fällen ausgeführt werden soll, wo die medikamentöse Therapie nichts geholfen hat oder — was in einer großen Anzahl von Fällen zutrifft — geradezu schadet[2]) oder wo sie von vorneherein aussichtslos ist.

So nützt z. B. bei Cystenstrumen die Jodbehandlung nichts. Sie schadet bei allen Strumen, wo Kropfherz in leichter oder schwererer Form besteht, sowie bei entzündlichen Formen. Sie ist aussichtslos bei Strumen mit Bildung großer Knoten und ganz besonders bei malignen Strumen, wo durch die unselige Jodtherapie die Zeit der möglichen Radikalheilung verpaßt wird.

Alle knotigen, daher auch alle cystischen, alle unmotiviert wachsenden (zumal bei Erwachsenen), alle tief in die Thoraxapertur hineingehenden, alle die Trachea komprimierenden, alle Herzerscheinungen bedingenden, endlich alle im geringsten (durch Wachstum, Härte,

1) 9. Februar 1907.

2) Unvorsichtige Jodtherapie ist zur Stunde gefährlicher als die Kropfexcision.

unregelmäßige Form und Schwerbeweglichkeit) der Malignität verdächtigen Strumen sollen operiert werden.

Bei diesen weitgehenden Indikationen muß man sich aber gegenwärtig halten, daß wie für alle anderen Operationen auch hier eine Grenze gesteckt ist, wo auch die Chirurgie unsicheren Boden betritt.

50. Grenzen der Kropfexstirpation.

Trotz aller Asepsis und trotz allen Fortschritten der Technik setzt man sich bei Kropfoperation der Gefahr aus, seine Patienten zu verlieren in folgenden Fällen:

1) Bei Strumen mit hochgradiger und langdauernder Stenose der Trachea mit dem dabei konstanten Emphysem und mit Bronchitis, wenn die Lüftung des Blutes in den Lungen eine ungenügende geworden ist und infolgedessen neben anderen Funktionen auch die Herztätigkeit erheblich gelitten hat, was sich bei Emphysem durch Dilatation des rechten Herzens anzeigt.

2) Bei Störungen der Herztätigkeit aus anderen Gründen, d. h. bei allgemeiner Verfettung mit Fettherz, bei Atherom speziell der Coronararterien mit konsekutiver Myocarditis, bei allen Stauungen, welche zu bedeutender Dilatation des rechten Herzens geführt haben mit Oppression, bei unregelmäßigem, kleinem und frequentem Puls.

3) Bei hochgradigen Störungen des venösen Kreislaufes, z. B. durch Druck einer Struma auf die großen Gefäße im Bereich der Brustapertur, zumal mit Bildung von Thromben.

Alle diese Fälle charakterisieren sich dadurch, daß hochgradige Dyspnoë vorhanden ist, nicht selten anfallsweise hochgradiger und unmotivierter auftretend, als der vorhandenen Struma entspricht; ferner durch stärkere Cyanose des Gesichts, gelegentlich der Hände und endlich durch Oedeme des Gesichtes, der Hände und Füße; namentlich auffällig ist oft das gedunsene Gesicht.

4) Bei ganz diffus-follikulären Kolloidkröpfen, bei welchen das gesunde Drüsengewebe auf ein Minimum reduziert ist. Bei diesen großen, als zusammenhängende Masse die Trachea umgebenden Kröpfen mit geringer Beweglichkeit, fester kleinknolliger Konsistenz, ist die Excision schwierig, blutig und setzt akuter Tetanie aus, welche sich nicht stets durch Thyradenpräparate beseitigen läßt. Es ist angezeigt, in diesen Fällen sich mit Ligatur der Schilddrüsenarterien zunächst zu begnügen und später bei Reduktion der Geschwulst die einseitige Excision zu machen.

5) Bei heruntergekommenen BASEDOW-Kranken mit starker Abmagerung und Unregelmäßigkeit des Pulses verbunden mit höheren Graden von Tachycardie. Auch bei Vermeidung der Narkose und jeglichen Antiseptikums sterben bei tadellosem Wundverlauf diese

Patienten gelegentlich in wenigen Tagen. Die präliminäre Arterienligatur ist auch hier der Weg, um eine spätere Excision möglich zu machen, falls eine solche durch Stenoseerscheinungen indiziert ist.

6) Bei malignen Strumen mit starken Verwachsungen, Drüsenschwellungen, Symptomen von Thrombose, zumal bei schlechtem Allgemeinzustand. Hier haben wir mit Arsenikbehandlung für Lebensverlängerung viel mehr erzielt.

7) Bei entzündeten Strumen, wenn die Entzündung auf die Kapsel und auf die weitere Umgebung übergegriffen hat. Bei akuten Entzündungen setzt man sich der Gefahr weitergehender Infektion aus, bei chronischer Entzündung ist wegen Verwachsung oft die Auslösung sehr blutig und verletzend (Recurrenslähmung.)

In den zahlreichen Fällen, wo die geschilderten Gefahren, welche der Hauptsache nach durch zu langes Zaudern verschuldet sind, nicht bestehen, sind die Mittel, rasche und sichere und schöne Heilung (cito, tuto et jucunde) zu erzielen, folgende:

1) Vermeidung jeden Antiseptikums bei Vorbereitung und Operation, aber strengste Asepsis[1]).

2) Vermeidung der Allgemeinnarkose bei starker Atemstörung, und Ersatz derselben durch Lokalanästhesie mit Novocain-Adrenalin. Empfindsame Individuen mit gesunden Lungen und Herz können mit Aetherluftgemischen (nach BRAUN's Methode) zwar ohne Bedenken narkotisiert werden allein das Brechen während und nach der Operation beeinträchtigt oft eine tadellose Primaheilung durch die Unruhe, venöse Nachblutung, Verunreinigung des Verbandes.

3) Große Hautschnitte, aber in richtiger Richtung. Als solche betrachte ich meinen symmetrischen Kragenschnitt, wie ihn Fig. 283 illustriert. Er gibt selbst bei großer Ausdehnung kaum sichtbare Narben, weil in der Spaltrichtung gelegen, gibt sehr guten Raum und hat den großen Vorteil, sich bei Zweifel, welche Seite die hauptsächlich drückende ist, während der Operation entscheiden zu können. Wir möchten Ungeübte speziell vor zu kleinen Hautschnitten warnen, welche die Blutstillung hindern und tiefer reichende Knoten schwierig heraus befördern lassen.

Nur bei schwierigen, hochreichenden und verwachsenen Kröpfen ist unser Winkelschnitt vorzuziehen, weil die Operation viel leichter ist.

4) Sorgfältige Ligatur der arteriellen und venösen Hauptgefäße entfernt von der Kropfoberfläche (Art. und Venae thyr. sup., inf. und imae und Venae accessoriae), aber Auslosung des Kropfes inner-

1) Was wir dazu benutzen, ist bei Besprechung der Wundbehandlung hervorgehoben, namentlich gezeigt worden, wie man durch ein zwischen Hals und Kopf mittelst Bügels quer gespanntes Abschlußtuch jede Kontaktinfektion von Mund und Nase abhält. BÜNGENER hat dieses Verfahren zu vereinfachen gesucht durch einen kleinen über die Ohren angehängten und am Kinn aufgesetzten Bügel.

halb seiner fibrösen Kapsel. Nur wer so vorgeht, sichert sich gegen die Nachteile starker Blutverluste bei der Operation, gegen Verletzung des Nervus recurrens, gegen Nachblutung und ganz besonders auch gegen Tetanie, als Folge der Schädigung der dem Unterhorn anliegenden Parathyreoideae. Wo man beide Unterhörner zu entfernen hat, ist in der Hinsicht ganz besondere Sorgfalt von nöten.

5) Schonung der Kehlkopf-Brustbeinmuskeln und ihrer Nervenzufuhr. Wenn man die Muskeln und ihre Nervenäste nicht schont, so sinkt der Hals in entstellender Weise ein. Wir gehen median zwischen den Muskeln ein und lösen dieselben, wo nötig, an ihrer oberen Insertion, wo die Nerven nicht geschädigt werden. Wir wenden also hier wieder das Prinzip der Desinsertion der Muskeln an, von welchem schon bei der Kiefersperre die Rede war und von welchem KÜTTNER und QUERVAIN bei Lappenbildung seitlich am Halse Gebrauch gemacht haben. Die getrennten Muskeln werden stets sorgfältig wieder vernäht.

51. Vergleich mit anderen Methoden.

Es ist hier der Ort, ein Wort zu sagen über unsere Methode im Vergleich zu der BILLROTHschen, da hier vielfache Mißverständnisse obwalten, auf welche BURKHARD [1]) aufmerksam gemacht hat. Unsere Methode zeichnet sich vor der BILLROTHschen aus durch den ganz anderen Hautschnitt (BILLROTH macht als Regel den Schrägschnitt, welcher lange nicht die schönen Narben gibt, wie der Kragenschnitt, und weniger guten Zugang als der Mittelschnitt) und durch die sorgfältige Schonung der Muskeln, was für die Verhütung der Entstellung ein bedeutungsvolles Moment ist.

Ferner ist ein Unterschied, der zu wenig beachtet worden ist, darin gegeben, daß wir die Luxation des Kropfes empfehlen, bevor wir an die Unterbindung der Hauptgefäße gehen. Bloß die Venae accessoriae werden sorgfältig unterbunden. Bloß dadurch wird es möglich, daß wir (worauf WÖLFLER aufmerksam gemacht hat) die Hauptgefäße (Art. und Vena thyr. sup. u. inferior und Venae thyr. imae, welche unabhängig herantreten) entfernt von der Kropfoberfläche unterbinden können im Gegensatz zu BILLROTH.

Das ist aber ein sehr großer Vorteil, da jede Lösung nahe an der Kropfoberfläche Blutung aus den Venen oder dem Parenchym veranlaßt. Endlich machen wir die intrakapsuläre Ausschälung viel genauer und sorgfältiger als BILLROTH — dank der Schonung der Oberflächengefäße — wenn unter Kapsel die bindegewebige fasciöse äußere Scheide verstanden ist. Wir legen großen Wert darauf, daß

1) Centralbl. f. Chir., 1904, No. 29.

diese äußere Kapsel sehr sorgfältig abgehoben werde, nicht bloß wegen der Erleichterung der Auslösung und Ligatur, sondern weil man sich oft überzeugen kann, daß mit der Kapsel auch die äußeren Parathyreoideae an der Eintrittsstelle der Art. thyr. inferior und am unteren Pol abgehoben und erhalten werden können. Damit diese Ablösung möglich sei, müssen die von ihr zum Kropf führenden erweiterten Venen (die ich als Venae accessoriae bezeichnet habe), so wie sie sich nach Maßgabe der Ablösung anspannen, doppelt ligiert werden.

Wo die äußere Kapsel (man könnte sie als das Perithyreoideum bezeichnen), welche meist ganz locker aufliegt, infolge von Entzündung oder bei malignen Strumen oder bei Basedow fester verwachsen ist, da wird die Operation nach KOCHER schwieriger, und muß man oft die Gefäße ganz nahe dem Kropf, wo man sie eben kriegt, unterbinden, wie BILLROTH tat.

Endlich ist unsere Behandlung des Isthmus und zurückzulassender Schilddrüsenreste mit unserer Kropfquetschzange etwas Neues und erleichtert die Operation in hohem Maße. Die Quetschmethode hat hier eine ihrer ersten Anwendungen gefunden.

52. Normalverfahren der Excision bei beweglichen Kröpfen.

Querer symmetrischer Bogenschnitt von der Außenfläche des einen Sternocleidomuskels zur anderen, je nach Höhe des Kropfes höher oder tiefer (bei ganz am Halse gelegenen und eher hochreichenden mit Mitte unter der Ringknorpelhöhe durch, bei Struma intrathoracica unmittelbar über der Incisura sterni (die tieferen Schnitte geben im allgemeinen schönere Narben). Haut und Platysma werden gespalten (vergl. Fig. 283). Es erscheinen auf der Fascie, neben der Mittellinie, bei Kröpfen oft seitlich verschoben (vergl. Fig. 285), die zwei Venae jugulares anteriores, oft doppelt; ferner sehr konstant am Vorderrand des Sternocleido je eine Vena jugularis obliqua, wie wir sie getauft haben (vergl. Fig. 284). Diese Venen werden doppelt gefaßt und durchschnitten, während die über den Sternocleido herablaufenden Venae jug. externae geschont werden können.

Jetzt liegen die von dieser oberflächlichen Fascie bedeckten Musc. sterno-hyoidei und -thyreoidei und event. omohyoidei, nebst den medialen Rändern der Sternocleidomuskeln vor (Fig. 285), und es ist wichtig, die Haut aufwärts und abwärts mitsamt der Fascie von diesen Muskeln abzulösen, weil man dann die Venen mitablöst und keine weiteren zu durchschneiden braucht.

Nun geht man median zwischen den Muskeln ein und spaltet die verbindende Fascie auf untergeschobenem Finger gehörig abwärts und aufwärts, hebt oben am Larynx mit dem Finger die

Muskeln empor und schneidet sie soweit als nötig ein unter Ligatur kleiner von oben kommender Muskelgefäße (vergl. Fig. 290). Sehr genau ist zuzusehen, ob jetzt schon oder später die eigentliche fibröse äußere Kropfkapsel gespalten ist oder nicht. Diese muß gespalten werden, da bloß die subkapsuläre Trennung leicht stumpf zu bewerkstelligen ist.

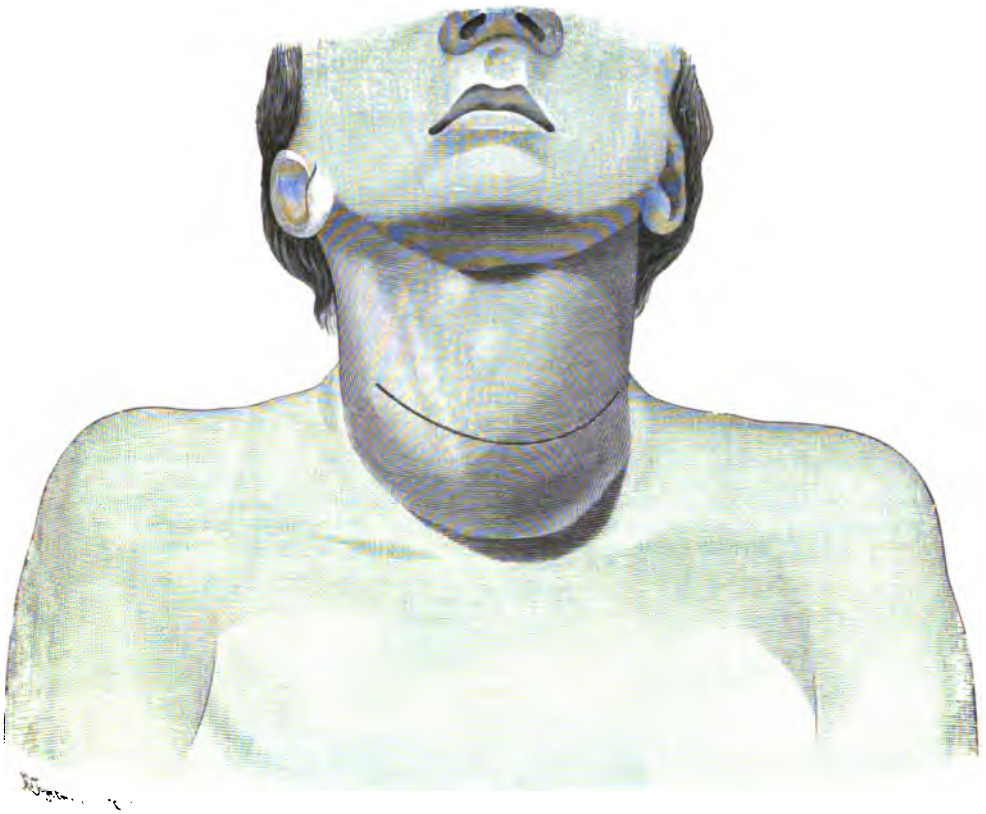

Fig. 283. Symmetrischer querer Bogenschnitt (Kragenschnitt) zur Excision der Schilddrüse in der Spaltungsrichtung der Haut behufs Erzielung feiner Narben.

Es folgt die wichtige Luxation des Kropfes. Der Finger wird unter Abhebung von Muskeln und äußerer Kapsel um die Geschwulst herumgeführt und ladet bei dieser Gelegenheit die Stränge auf, die sich von der Umgebung gegen den Kropf spannen und die von mir sogenannten Venae accessoriae enthalten, wie Fig. 285 dies darstellt. Diese Venen sind bei großen Kröpfen sehr stark entwickelt. Die Muskeln samt Capsula externa werden dabei mit breiten stumpfen Haken auf die Seite gezogen.

Sind die Venae accessoriae doppelt gefaßt und durchschnitten, so erfolgt die Luxation des Kropfes, der mit den Fingern über die

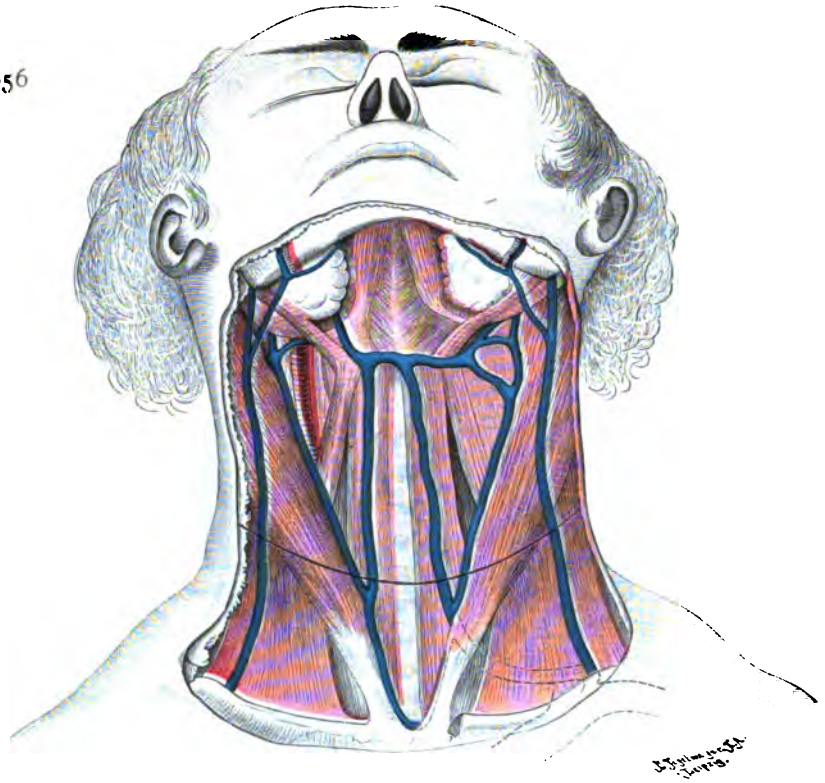

Fig. 284. Darstellung der Venae jugulares externae, obliquae und anteriores (medianae) nach Wegnahme der Haut und des Platysma. Nach einem Injektionspräparat. Der angedeutete Kragenschnitt trennt die Venae jugulares ant. und obliquae notwendig; die Venae jug. ext. können in der Regel geschont werden. In der Schnittrichtung wird außer Haut, Platysma, Venen bloß noch die Fascie bis auf die Muskeln getrennt.

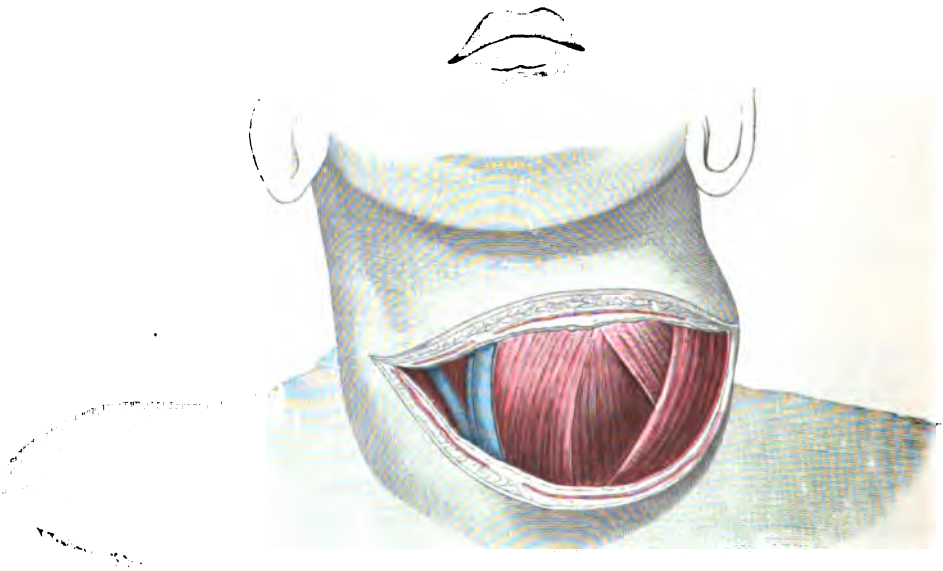

Fig. 285. Links in der Figur die Venae medianae colli, ganz auf die rechte Seite des Halses verschoben. Die Musc. sterno-thyreoidei und sterno-hyoidei darüber sind über den Kropf ausgebreitet. Nach rechts in der Figur sind der M. sternocleido und darunter medianwärts schräg emporsteigend der omohyoideus sichtbar. Alle Muskeln werden nach der linken Halsseite über den Kropf zurückgezogen.

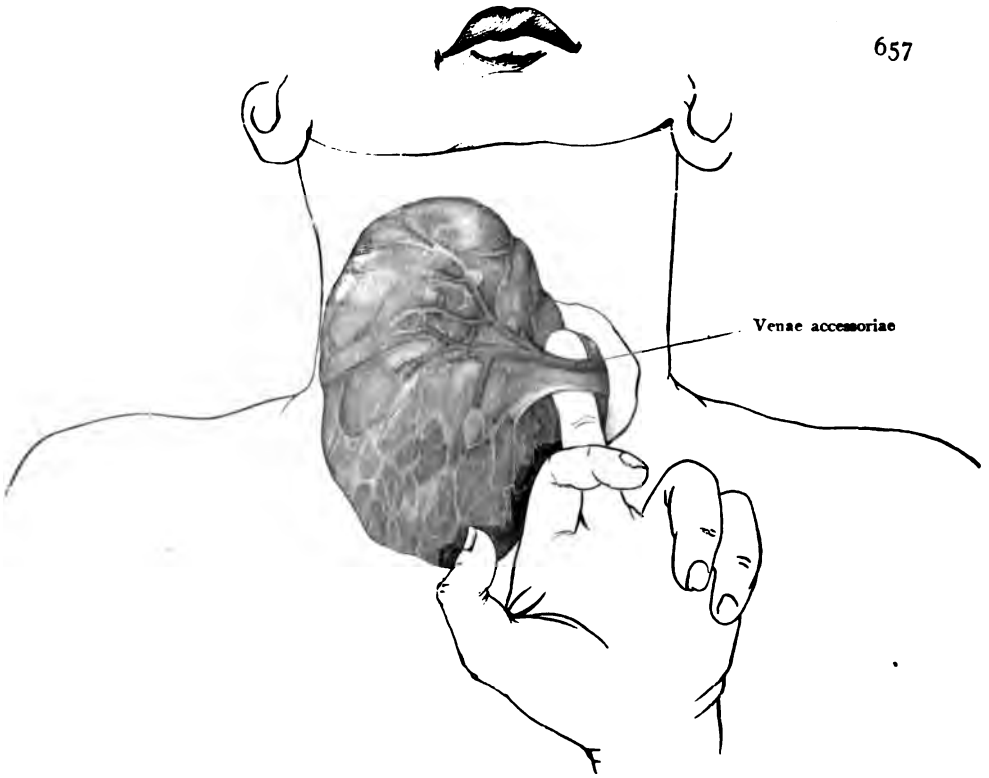

Fig. 286a. Die die Venae accessoriae enthaltenden seitlichen und unteren Bindegewebsverbindungen der Kapsel werden behufs Ligatur mit dem Finger umgangen.

Fig. 286b. Der Kropf ist luxiert und nach der rechten Halsseite herübergewälzt, der linke Sternocleido abgezogen (was in Wirklichkeit noch viel energischer geschehen muß). Es erscheint in der Tiefe die Carotis comm. (sie ist hier zu oberflächlich und zu nahe der Trachea gezeichnet). Darüber gehen Venae accessoriae auf die Rück- und Seitenfläche des Kropfes, darunter kommt die Art. thyr. inf. hervor; unter ihr der N. recurrens, durch Zug an dem Kropf heraufgezogen.

Wundebene emporgehoben wird. War vorher die Dyspnoë sehr stark, so hört sie jetzt mit einem Schlage auf.

Man schreitet möglichst entfernt vom Kropf zur Ligatur der Hauptgefäße, welche sich nach Bequemlichkeit in verschiedener

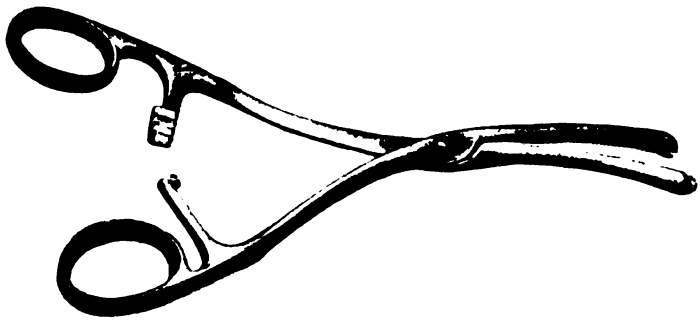

Fig. 287 a. Kropfquetschzange.

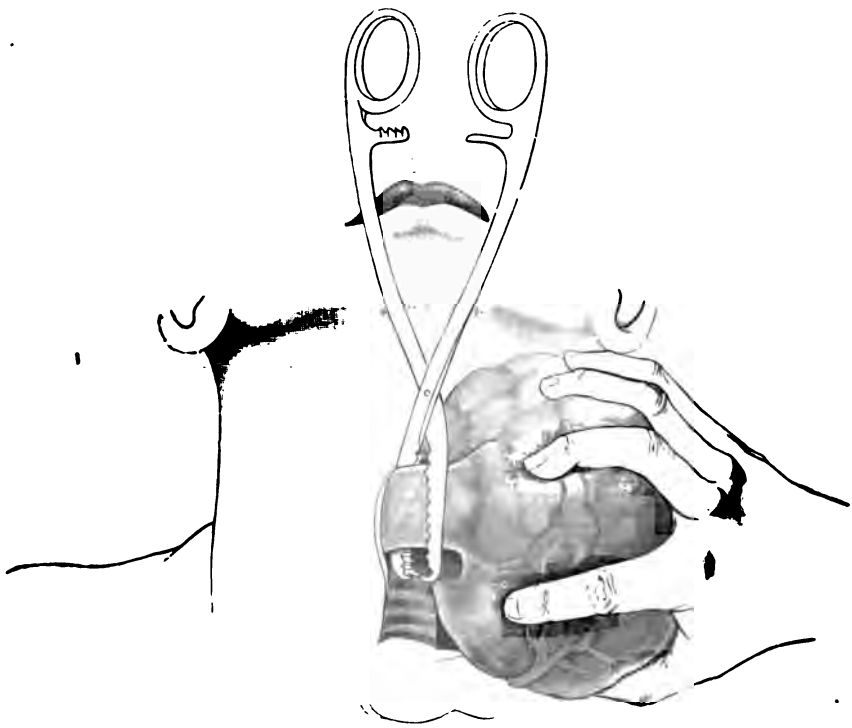

Fig. 287 b. Anlegung der Kropfquetschzange vor der Ligatur des Isthmus.

Reihenfolge ausführen läßt. Regel ist folgendes Vorgehen: Mit Kropfsonde wird die Kapsel am Oberhorn innen und außen zurückgeschoben bis man die stielartig von oben und etwas außen heran-

tretenden Art. und Vena thyr. sup. mit Finger oder Sonde umgehen kann. Diese Hauptgefäße werden gleich doppelt ligiert, und zwar sehr verläßlich (vergl. Fig. 291).

Die Arteria thyreoidea inferior liegt auf den tiefen Halsmuskeln. Der Kropf muß kräftig auf die andere Seite gezogen, die gleichseitigen Muskeln abgezogen werden. Dann fühlt man sie als schrägen oder queren pulsierenden Strang von außen unter der Carotis hervorkommend, an die Ansatzstelle der Schilddrüse an die Trachea herantretend. Sie ist wegen des Recurrens, welcher sie kreuzt, sorgfältig zu isolieren und zu ligieren, und zwar bloß einfach[1]) (vergl. Fig. 291).

An den unteren Pol der Geschwulst tritt, und zwar meist an die mediale Fläche, nur ausnahmsweise eine Arteria thyr. ima, dagegen meist 2 oder 3 große Venae thyr. imae heran, welche hauptsächlich an Innen- und Vorderfläche des Unterhorns treten. Sie werden unter Zurückschieben der Kropfkapsel isoliert mit Finger oder Kropfsonde, doppelt ligiert und durchschnitten (vergl. Fig. 286 und 292).

Es bleibt noch die Isolierung und Trennung des Isthmus und unter Umständen eines Processus pyramidalis. Letzterer ist meist leicht zu isolieren, ist aber von einem Ast der Art. und Vena thyr. superior versorgt. Bei Isolierung des Isthmus ist es gut, die Verbindungsäste der beiderseitigen Venen am oberen und unteren Rande (welche wir wegen ihrer Konstanz und Stärke als Vena communicans superior und inferior bezeichnet haben) und gelegentlich auch auf der Vorderfläche isoliert zu fassen und zu durchschneiden. Dann kann man ohne nennenswerte Blutung mit der Kropfsonde zwischen Trachea und Isthmus durchgehen, doch muß man sich hüten, nicht die Trachea anzureißen (vergl. Fig. 293).

Nun wird die Kropfquetschzange angelegt nach Fig. 287 a und der oft gewaltig dicke Isthmus so zusammengepreßt, daß nach Abnahme der Zange bloß noch die Gefäße und bindegewebigen Anteile in Verbindung bleiben und mit einer kräftigen Ligatur vor der Durchschneidung umschnürt werden können.

Die kranke Schilddrüsenhälfte hängt nur noch mit dem medialen Rande an der Trachea und dem Ringknorpel. Es ist wünschenswert, daß man diesen Teil, wenn er gesund ist, erhalte, indem man eine dünne Schicht Drüsengewebe zum Schutze des Recurrens und der Parathyreoidea zurückläßt unter Abschneiden oder Enucleation

---

1) Was für das Verfahren spricht, stets so rasch wie möglich auf die Ligatur der arteriellen Gefäße einzugehen bei der Strumektomie, ist die von DOYEN betonte und von GUBAROFF ausgedehnt bestätigte Tatsache, daß die venöse Blutung auf das geringste Maß beschränkt wird, nicht wenn man alle Venen ligiert, weil dadurch in anderen Venen Stauung herbeigeführt wird, sondern wenn man sie durchschneidet und die arterielle Zufuhr durch Verschluß der Arterien beschränkt oder aufhebt.

der Knoten. Man kann dabei nicht zu sorgfältig sein, um nicht im letzten Moment noch den Recurrens zu schädigen, und tut gut, auch kleine blutende Gefäße gleich zu fassen.

Die Wunde wird auf noch bestehende Blutung nachgesehen, mit Gazetupfern momentan austamponiert und zugedeckt, die Umgebung sowie die Hände gereinigt und angesichts der oft sehr zahl-

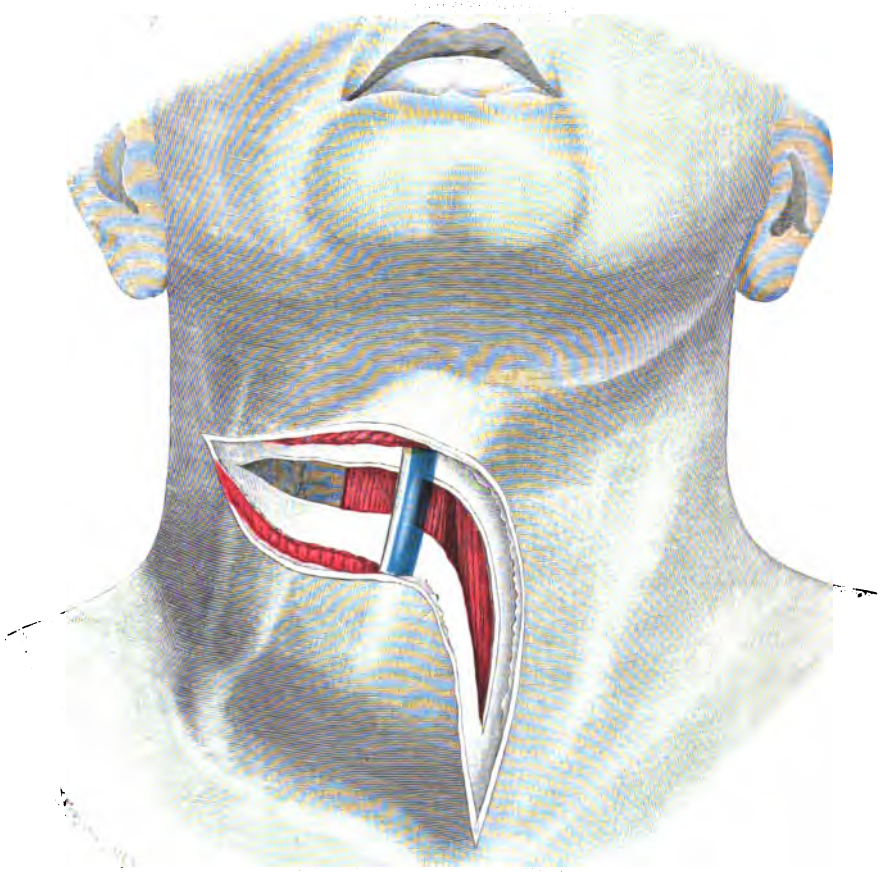

Fig. 288. Excisio strumae mit Winkelschnitt. I. Akt: Haut, Platysma und Fascie gespalten; auf letzterer die rechtsseitige Vena mediana colli und in der Tiefe sichtbar die Brustbein-Kehlkopfmuskeln.

reich anzulegenden Suturen saubere Handschuhe angezogen. Mußten die Muskeln oben ganz gelöst werden, so werden sie an richtiger Stelle wieder angeheftet, die Fascie in der Medianlinie zusammengenäht. Fortlaufende Naht mit feiner Seide (das Platysma und bei fetten Individuen der Panniculus müssen auch genäht werden),

mit Einschiebung einer dünnen, kurzen Glasdrainröhre, die nach 24 Stunden, wenn kein flüssiges Blut mehr in derselben sich vorfindet, entfernt wird.

53. Verfahren bei schwierigen Fällen.

Bei Kröpfen, welche hoch hinauf- und tief herabreichen, sehr groß sind oder stark verwachsen, kommt man oft mit dem queren

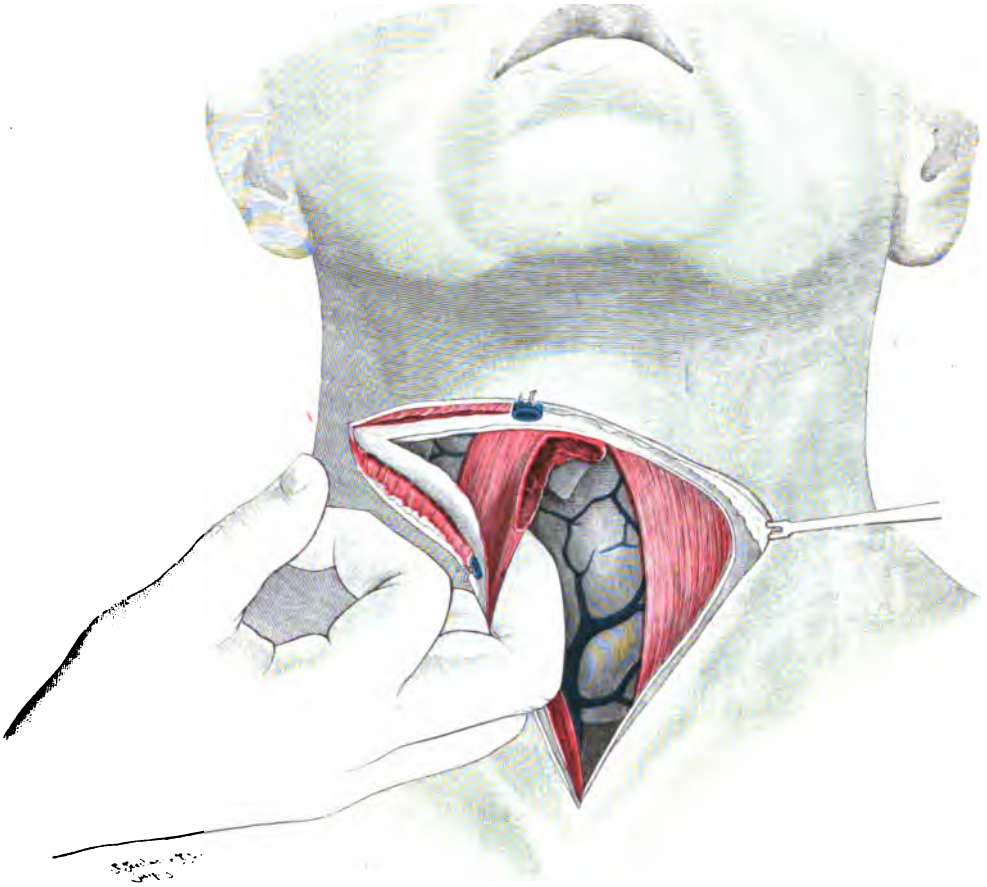

Fig. 289. Excisio strumae mit Winkelschnitt. II. Akt: Die Fascie zwischen den Brustbein-Kehlkopfmuskeln ist getrennt, die Finger unter den Msc. sterno-hyoideus geschoben und der obere Ansatz des Muskels eingeschnitten.

Bogenschnitt nicht gut aus. Man erleichtert sich bei diesen großen, diffus-kolloiden Kröpfen, bei entzündeten, malignen und BASEDOW-Strumen die Operation wesentlich durch Benutzung des Winkelschnittes.

Der Winkelschnitt beginnt in der Höhe des Schildknorpels auf dem Wulste des Sternocleido-Muskels und geht quer in der Richtung der Hautfalte bis zur Medianlinie, um in dieser bis zum Jugulum abwärts zu verlaufen. Bei tief gelegenen Strumen wird er bis auf

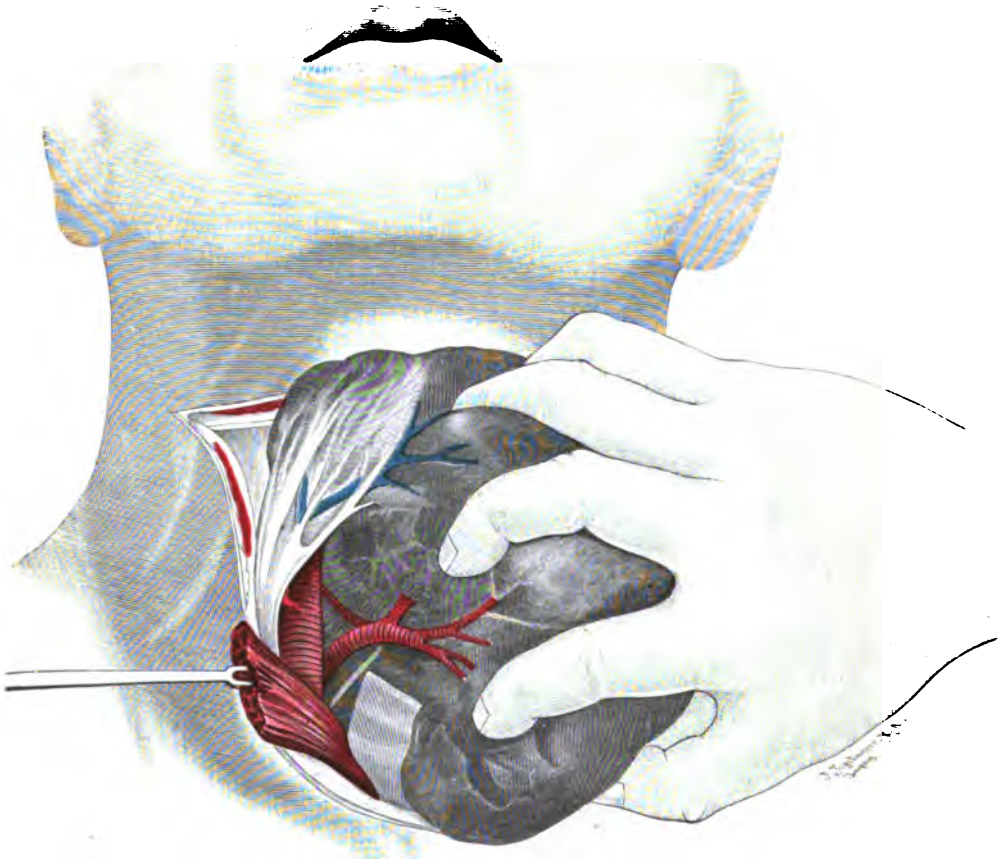

Fig. 290. Excisio strumae mit Winkelschnitt. III. Akt: Der Kropf ist nach Spaltung der fibrösen Kapsel nach der gesunden Seite herübergewälzt (luxiert), Die Msc. sterno-hyoidei und -thyreoidei sind der besseren Uebersicht wegen oben durchschnitten und herabgeschlagen. Unten erscheint die Trachea, und über dieselbe zieht, unter der Carotis vortretend, die Art. thyreoidea inferior; unter ihr der aufsteigende N. recurrens. Außen die Carotis communis, über welche eben noch ein Stück der fibrösen Kapsel mit Venae accessoriae herüberzieht.

das Manubrium sterni verlängert. Zur Erleichterung der späteren Naht werden ein paar Querstriche mit dem Messer über die Schnittlinie gemacht. Im queren Teil wird Haut und das deutliche Platysma getrennt (Fig. 288) und bei Spaltung der Fascie nach der Median-

linie zu die starke Vena jugularis anterior doppelt unterbunden, ebenso am Vorderrande des Sternocleido die Vena jugularis obliqua.

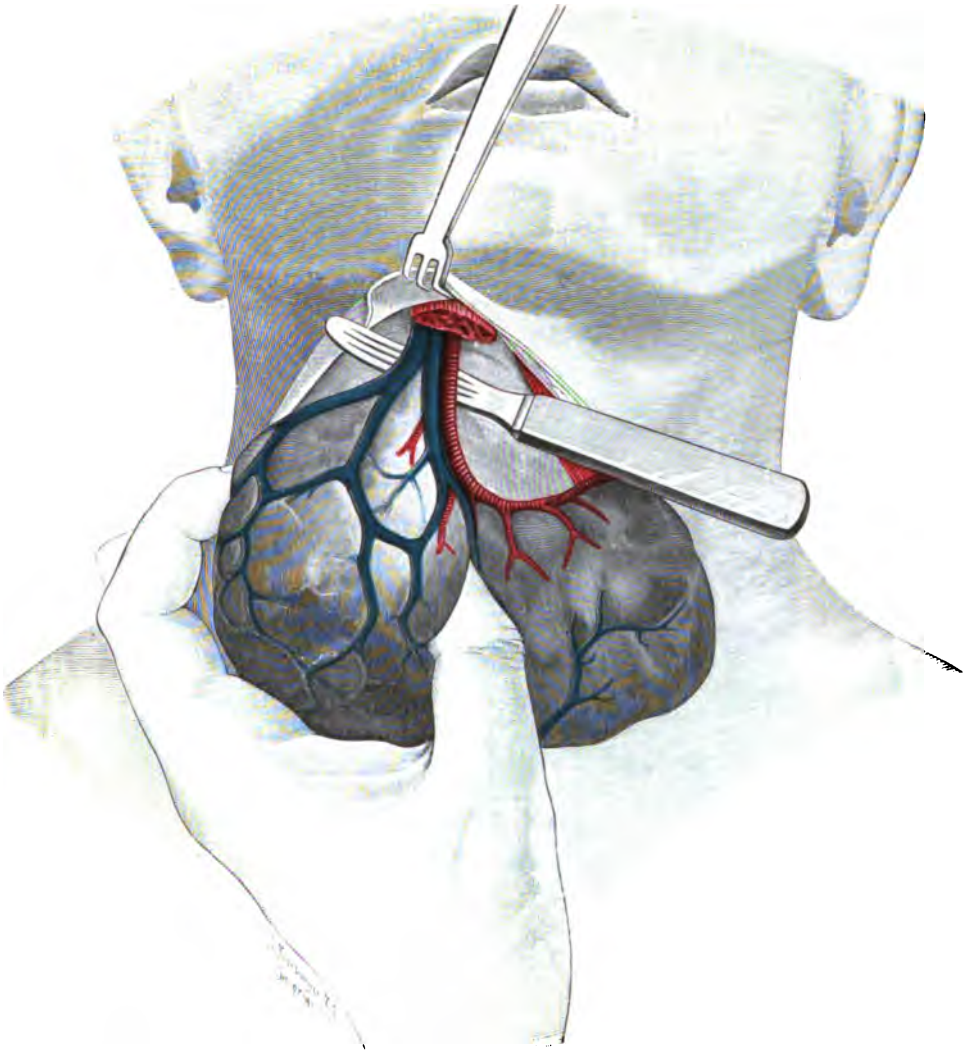

Fig. 291. Excisio strumae mit Winkelschnitt. IV. Akt: Die fibröse Kapsel ist auch nach oben getrennt unter Unterbindung der Venae accessoriae und das obere Gefäßbündel (A. und V. thyreoidea sup.) ist freigemacht und mit der Kropfsonde emporgehoben unter Zug des Kropfes abwärts. Ueber demselben erscheint der obere Stumpf des Msc. sterno-hyoideus.

Die über die Außenfläche des M. sternocleido herabgehende V. jugularis externa wird geschont.

Nach gehöriger Spaltung der oberflächlichen Fascie liegt im lateralen Teile des Horizontalschnittes das Muskelfleisch des Sterno-

cleido frei. Sein Vorderrand wird gehörig freigemacht, damit der Muskel lateralwärts mit stumpfem Haken abgezogen werden kann. Im medialen Teile des Horizontalschnittes wird ebenso das Muskelfleisch der M. sterno-hyoidei und -thyreoidei klargelegt und die dieselben bedeckende oberflächliche Fascie aufwärts abgelöst.

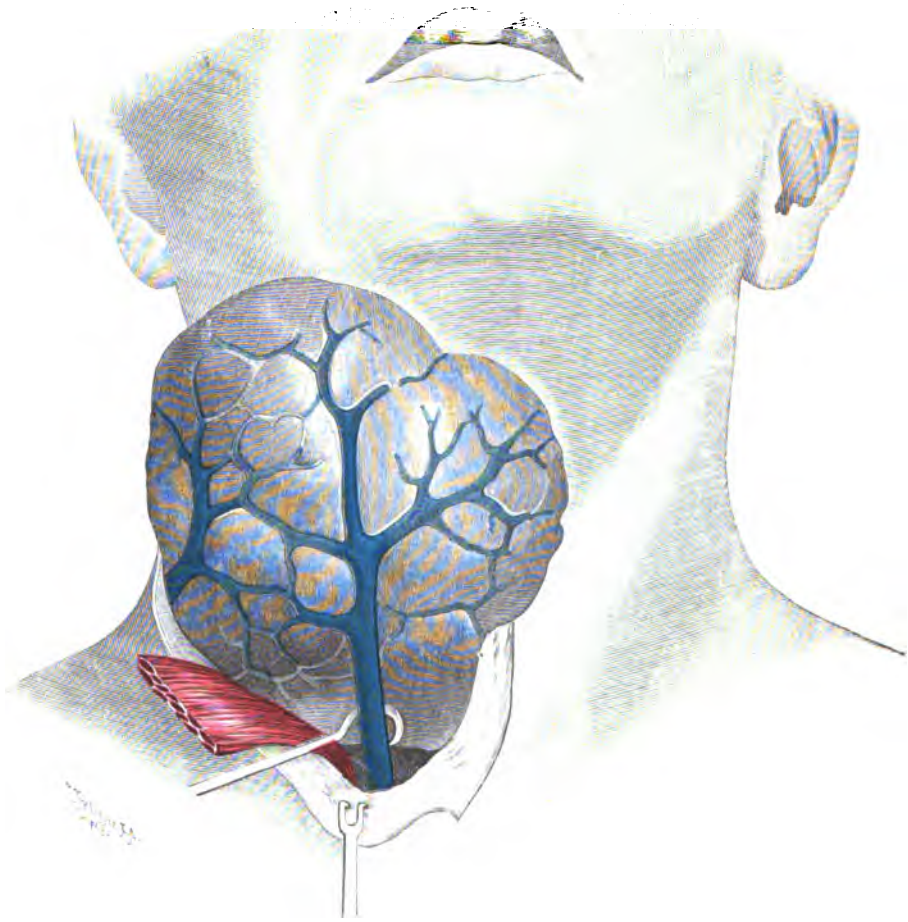

Fig. 292. Excisio strumae mit Winkelschnitt. V. Akt: Die Kropfgeschwulst ist luxiert. Die Kehlkopf-Brustbeinmuskeln oben getrennt und zurückgeschlagen (meist wird die völlige Trennung vermieden), der Kropf nach oben gezogen und die rechte Vena thyreoidea ima isoliert und mit dem Arterienhaken umgangen.

Jetzt werden die Msc. sterno-hyoidei unterhalb des Zungenbeins und die Msc. sterno-thyreoidei unterhalb ihres Schildknorpelansatzes durchschnitten und mit dem Lappen aus Haut, Platysma und Fascie abwärts gelöst samt äußerer Kropfkapsel, wobei die sich anspannenden Venae accessoriae gefaßt und getrennt werden.

So erhält man eine sehr schöne Uebersicht über die Vorderfläche der Geschwulst und sehr freien Zugang zu den Gefäßen, so daß es leichter ist, die Unterbindungen vorzunehmen. Die beigegebenen

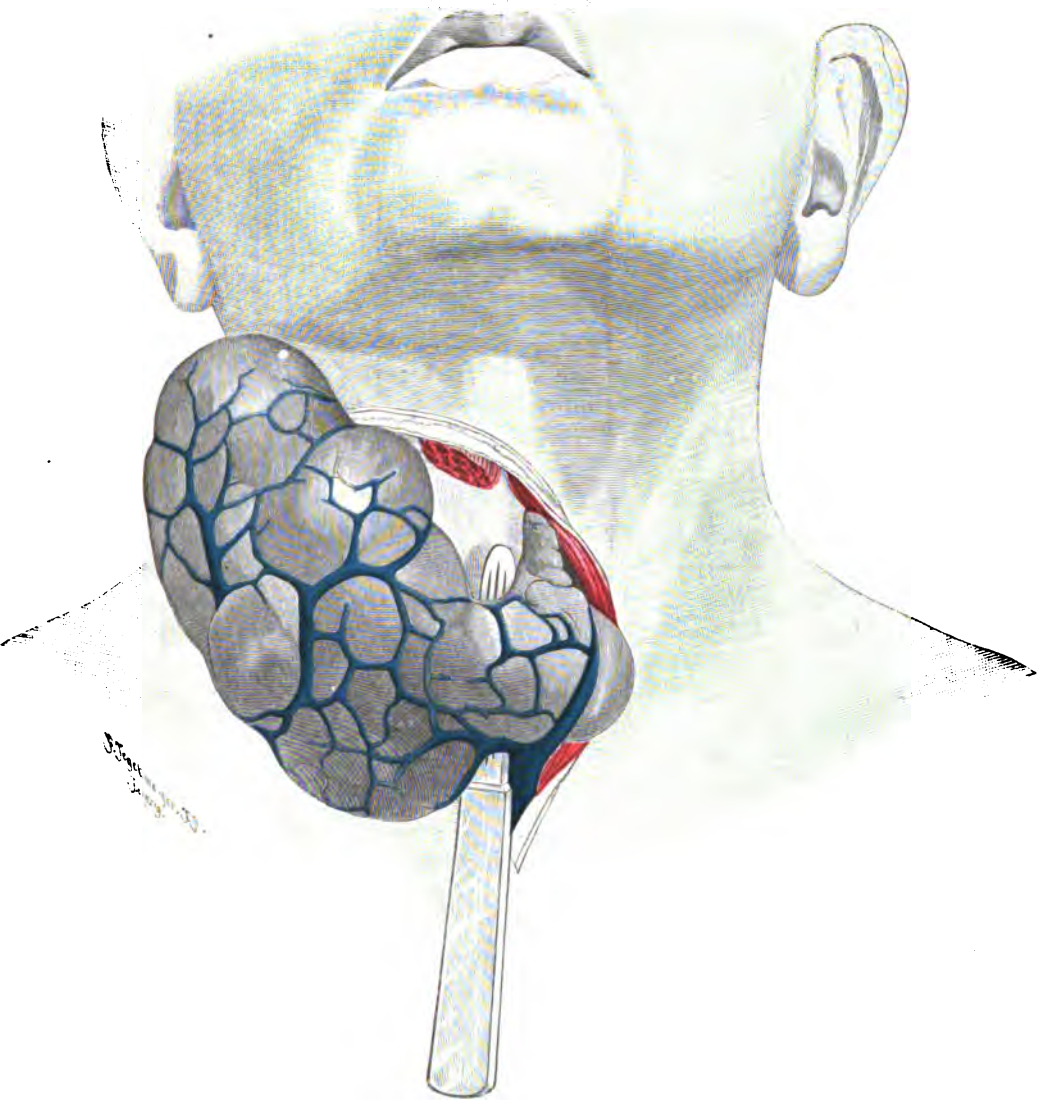

Fig. 293. Excisio strumae mit Winkelschnitt. VI. Akt: Der Kropf ist von den größeren Gefäßverbindungen gelöst und die Kropfsonde unter den Isthmus geschoben, zwischen ihm und der Trachea, um zur Anlegung der Quetschzange freigemacht zu werden.

Figuren genügen nach der eingehenden Schilderung unseres Normalverfahrens, um das weitere Vorgehen auch beim Winkelschnitt deutlich zu machen.

54. Excision der Struma mediana.

Es ist nicht gerade häufig, daß ein Kropf sich im Isthmus entwickelt, denn auch die median gelegenen Strumen zeigen sich bei genauer Untersuchung meistens als in einem Seitenlappen entwickelt, allerdings in dessen median gelegenen Abschnitten.

Ist aber einmal der Sitz der Geschwulst im Isthmus, dann bieten derartige Kröpfe besondere Schwierigkeiten insofern, als eine doppelte Trennung vorgenommen werden muß, sowohl gegen den rechten als linken Seitenlappen, und als der Tumor oft ganz breit in diese beiden Seitenhälften übergeht. Gerade in solchen Fällen ist aber die Excision ziemlich dringlich, weil der Druck von vorne auf die Trachea ein erheblicher ist.

Bei Erkrankung des Isthmus ist der quere Bogenschnitt, unser Kragenschnitt, das zutreffende Verfahren, da man nach beiden Seiten Zugang haben muß. Sobald die Muskeln und die äußere Kropfkapsel gespalten sind, muß man sich über die Art des Zusammenhanges mit den Seitenlappen orientieren.

Besteht noch eine Einschnürung nach der einen Seite, so wird hier verfahren, wie bei seitlicher Knotenbildung. Die schmale Partie wird freigemacht, gequetscht und durchtrennt. Dann löst man den Tumor von der Trachea ab, indem man oben die Aeste der oberen Schilddrüsengefäße (nicht den Hauptstamm) und die Vena communicans superior am Tumor ligiert und trennt, unten die Venae thyr. imae und die Vena communicans inferior, und dann nach der anderen Seite einen Stiel zu bilden sucht, den man ebenfalls abquetschen und ligieren kann. Geht das nicht, so muß man resezieren, d. h. durch das Schilddrüsengewebe hindurch die Trennung vornehmen.

Viel bequemer gestaltet sich die Operation, wenn der mediane Knoten, wie dies bei Cysten namentlich der Fall ist, sich enukleieren läßt. Hier ist ein Fall, wo die Enukleation zulässig sein kann, wenigstens nach der einen oder anderen Seite zu in beschränkter Ausdehnung.

Ist neben dem Isthmus noch ein Seitenlappen erkrankt, so wird dieser zuerst freigemacht und unter Luxation desselben der Isthmus von der Trachea abgelöst bis zu der anderen Seite.

55. Die Enukleation des Kropfes.

v. BURKHARDT ist es gewesen, welcher ganz besonders auf die Unterschiede der intrakapsulären Excision und der Enukleation aufmerksam gemacht hat. Bei ersterer wird bloß die fasciös-bindegewebige äußere Kapsel vom Tumor abgehoben, unsere Perithyreoidea. Bei letzterer dagegen schneidet man in das gefäßreiche Kropfgewebe hinein, welches, mehr oder weniger durch Druck verdünnt und atro-

phiert, den (oder die) eingelagerten Cysten oder Kolloidknoten überzieht (als Epithyreoidea nach unserer Bezeichnung). Wegen des großen Gefäßreichtums der Epithyreoidea ist die Operation der Enukleation mit der intrakapsulären Excision in keiner Weise zusammenzuwerfen und ist ihr in Bezug auf Sicherheit des Erfolges absolut nicht gleichwertig.

Die von PORTA empfohlene, von H. v. BURKHARDT für Cysten und von SOCIN für solide Kolloidknoten zu allgemeiner Geltung gebrachte Enukleation hat ihre spezielle Indikation in denjenigen Fällen, wo zahlreiche größere und kleinere, gut isolierte Kolloidknoten gleichmäßig in beiden Schilddrüsenhälften verteilt sitzen. Die einseitige Excision ist in diesem Falle ungenügend, falls kein vorwiegender Druck von einer Seite auf die Trachea stattfindet. Da ist die Enukleation angezeigt, obschon man durch dieselbe niemals alle Knoten entfernen kann, sondern sich an solche von einer größeren Entwickelung halten muß. Sie ist also keine Radikaloperation, hat aber gegenüber dieser einige Nachteile nicht. Sie schont die gesunden Drüsenteile, setzt keiner Verletzung des N. recurrens aus, ist in der Technik einfach.

Gerade diese Einfachheit der Technik verleitet Ungeübte vielfach, die Enucleation vorzuziehen. Sie bringt aber viel bedeutendere Blutungen, als die Excision, da die Blutung aus der zurückbleibenden Drüsenkapsel aus massenhaften kleinen Gefäßen in der Art der parenchymatösen Blutung erfolgt. In dieser Beziehung sowohl als hinsichtlich der radikalen Heilung ist es also eine schlechte Methode. Wir haben mit BRUNNER bei Enukleation eine erhebliche Anzahl von Rezidiven gesehen.

Man hat sich nun geholfen in der Weise, daß man zur Vermeidung der Blutung erst wie bei Excision die Hauptgefäße unterband. Da ist nun ganz unverständlich, was man dann mit der Enukleation will, denn dann geht der zurückgebliebene Drüsenrest doch zu Grunde. Ferner hat man die Blutung zu beschränken gesucht durch provisorische Abklemmung der größeren zuführenden Gefäße, indem man sich oben und unten einen „Stiel" bildet und eine Arterienzange anlegt. Allein diese Stielung ist ein relativ rohes Verfahren, wie die Enukleation überhaupt. Sie ist noch relativ leicht am oberen Pol. Will man aber auch im Bereich der Art. thyr. inferior „stielen", dann hat man absolut keine Sicherheit, nicht den Recurrens zu quetschen und zu lähmen. Außerdem bleibt auch hier der Vorwurf der Rezidivgefahr bestehen.

Man soll deshalb die Enukleation durchaus auf ganz bestimmte Indikationen beschränken. Sie ist auszuführen, 1) wenn die andere Schilddrüsenhälfte atrophiert oder schon durch eine frühere Operation entfernt ist; 2) wenn es sich um vereinzelte Knoten handelt in

sonst normalem Schilddrüsengewebe, zumal wenn solche auf beide Seiten verteilt sind und von beiden Seiten drücken; 3) wenn ein einziger großer Knoten vorhanden ist, welcher das umgebende Gewebe in großer Ausdehnung zu Druckatrophie gebracht hat, so daß nur an beschränkter Stelle noch gefäßreiches Drüsengewebe anliegt, zumal hinten. In der Weise findet man namentlich große Cysten und auch ältere Kolloidknoten eingebettet. Die Enukleation drängt sich hier fast von selbst auf, wenn man das dünne Drüsengewebe (Drüsenkapsel) für die adventitielle Kapsel hält und spaltet und sich dann überzeugt, daß der Knoten sich leicht lösen läßt. Nach weniger atrophischen Drüsenteilen zu bedarf es immerhin oft noch zahlreicher Ligaturen. BURKHARDTs Indikation bei größeren Cysten ist deshalb die bestgerechtfertigte, weil hier die Blutung geringer ist. 4) Endlich, wenn der Kropf mit der äußeren Kropfkapsel infolge akuter oder chronischer (z. B. nach wiederholten Blutungen, sowie nach langen Jodeinreibungen) Entzündungen stark verwachsen ist.

Die Methode reiner Enukleation ist in diesen Fällen folgende:

Man legt die Oberfläche des Kropfes in der oben geschilderten Weise gehörig und ausgiebig frei und zieht die Muskeln auf die Seite. Auf der Höhe der Geschwulst, wo die (innere) Drüsenkapsel am dünnsten ist, spaltet man das Drüsengewebe, bis man auf den Knoten kommt, indem man die Ränder und jedes blutende Gefäß mit verläßlicher Arterienzange faßt. Nun geht man stumpf zwischen normalem Gewebe (Drüsenkapsel) und Knoten vor und hebt den oder die einzelnen Knoten heraus. Es ist oft zweckmäßig, durch Exenteration zu verkleinern, resp. eine Cyste zu entleeren.

Je weiter man mit stumpfer Lösung nach hinten kommt, desto stärker werden gewöhnlich die Blutungen, und es müssen meist zahlreiche Arterienzangen angelegt werden. Sobald man sich bei Beginn stumpfer Lösung überzeugt, daß sich der Knoten schwer auslösen läßt, ist es viel besser, von dem Verfahren abzustehen und zur reinen Excision oder der gleich zu schildernden Enukleations-Resektion überzugehen. Einzelne Cysten und Knoten, z. B. solche mit frischen entzündlichen Veränderungen, lösen sich sehr leicht heraus, so daß eine Operation sich rasch vollenden läßt. Peripher gelegene Knoten lassen sich oft nach Spaltung der Drüsenkapsel so stielen, daß man eine Quetschzange darunter anlegen kann, dann wird die Abtragung sehr leicht.

Zur definitiven Blutstillung ist es oft möglich, die große Anzahl Gefäßklemmen mit ein paar Massenligaturen zusammenzufassen oder auch in toto zu unterbinden, aber nicht immer. In einzelnen Fällen kann man durch eine feste Naht die Blutung stillen. Doch sind es die Enukleationsfälle, welche uns unvergleichlich mehr Nachblutungen

und daher mehr Störungen des Wundverlaufes durch Hämatombildung gegeben haben, als die Excision.

56. Die Resektion des Kropfes.

MIKULICZ hat vorgeschlagen, die Resektion der kranken Schilddrüsenteile zu machen. Wir können auch dieser Operation bloß ausnahmsweise Indikation zuerkennen. Auch hier ist die Blutstillung im allgemeinen schwieriger als bei der Excision und der Wundverlauf nicht so günstig, weil dickere Resektionsstümpfe zurückbleiben, welche Gewebsnekrosen veranlassen. Dadurch tritt leicht eine Verzögerung der Wundheilung ein und stoßen sich gelegentlich Ligaturfaden ab.

Freilich ist jetzt die Resektion durch die Benutzung der sogenannten Angiotriptoren, die wir als Gewebsquetschzangen (Histotriptoren) zu bezeichnen vorgeschlagen haben (vergl. Fig. 287 a), wesentlich erleichtert. Man kann durch die von uns angegebene Zange sehr dicke Drüsenmassen so zusammenpressen und verkleinern, daß man mit einer einfachen oder mehrfachen Ligatur der gepreßten Gewebe auskommt. Man legt die Zange mit aller Kraft an, nimmt sie aber zuerst wieder ab und legt erst dann, aber sofort, den Faden um.

Dies geht nicht in allen Fällen gut; das Kropfgewebe ist öfter brüchig, die Zange schneidet ein, und es treten lebhafte und schwer zu stillende Blutungen ein. Es soll deshalb die Resektion durchaus beschränkt werden, und zwar auf folgende Fälle: 1) Auf stark vorragende kleinere Knoten, welche man von der übrigen Substanz leicht einigermaßen abheben und isolieren kann. Diese können nach Emporheben gespalten, hinter denselben die Quetschzange angelegt und dann die Ligatur (oder auch eine Sutur) und die Abtragung gemacht werden. 2) Auf Fälle ganz diffuser kolloider Entartung, wo keine größeren Knoten vorhanden sind, wo die derben Massen von beiden Seiten stark auf die Trachea drücken und schwer herauszuheben sind. Man wird freilich auch bei diesen Strumen mit einer einseitigen sauberen Excision besser fahren, aber es kommt vor, daß auf der entgegengesetzten Seite die derbe Kolloidmasse noch so breit und fest der Trachea anliegt, daß sie die Atmung behindert. Dies kommt auch vor, wo früher die einseitige Excision gemacht ist und die andere Seite ausnahmsweise so stark weiterwächst, daß sie trotz einseitiger völliger Entlastung Stenose bewirkt.

In diesen Fällen darf unter Umständen auf einer Seite eine präliminare Gefäßligatur gemacht werden. Wir haben eine solche auch als Einleitung der späteren Excision bei diffusen Kolloidentartungen empfohlen.

57. Die Enukleationsresektion und Enukleationsexcision des Kropfes.

Diese von uns eingeführte Kombination der oben genannten Verfahren hat den Zweck, die Gefahren der Enukleation herabzusetzen und deren Vorteile sich zu nutze zu machen. Das Wesen derselben besteht darin, daß man die Excision auf den vorderen

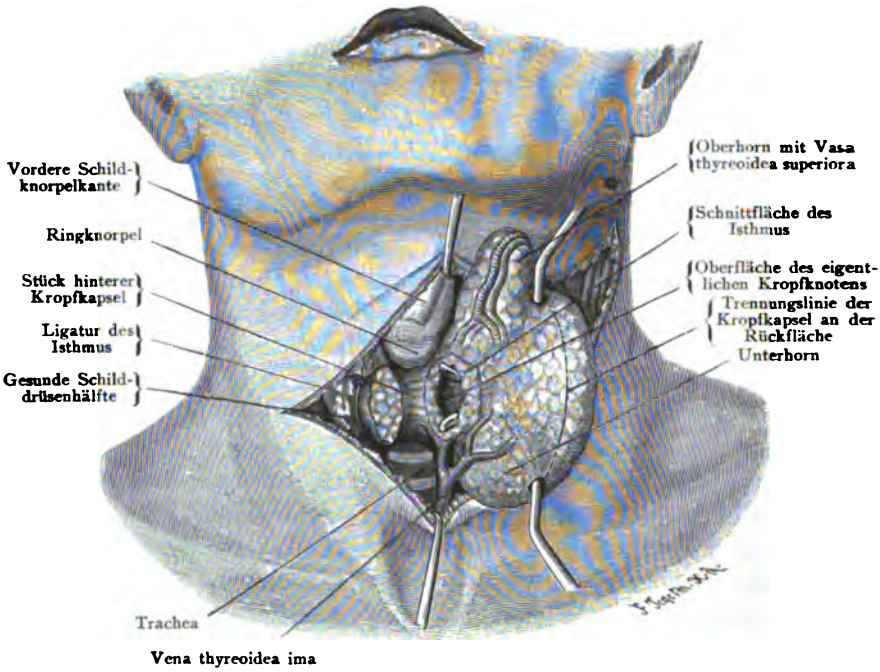

Fig. 294. Enukleations-Resektion eines Knotens der linken Schilddrüsenhälfte. Der Kropf ist bereits aus dem Hautschnitt herausluxiert, der Isthmus unterbunden und durchschnitten, die Schnittfläche des letzteren auseinandergezogen, so daß man die Oberfläche des Kolloidknotens sieht. Zwei Aneurysmanadeln zeigen die Richtung der Trennung der Kropfkapsel auf der Vorderfläche, eine punktierte Linie auf der Rückfläche. Letztere sollte viel näher der Trachea gezeichnet sein. Die hintere Kropfkapsel sollte nicht über die Trachea herüberreichen.

leicht zugänglichen Teil des Kropfknotens beschränkt, den hinteren dagegen enukleiert, indem man die gewöhnlich dickste hintere Partie der inneren Kropfkapsel reseziert und zurückläßt.

Ueber die Ausführung dieser Methode gibt Figur 294 einigermaßen Aufschluß.

Nachdem in stets gleichbleibender Weise die Oberfläche der Geschwulst subkapsulär völlig freigelegt ist, wird von Anfang an der Isthmus dicht am Knoten freigemacht, gepreßt, ligiert und durchschnitten.

Auf diese Weise erhält man nach der Seite des Knotens zu eine Oeffnung in die (innere) Drüsenkapsel, wie Fig. 293 zeigt. Von hier aus wird nun bloß in einer Linie auf- und abwärts, möglichst dem medialen Teil des größten Frontalumfanges entsprechend mit Finger oder Kropfsonde eingegangen (wir geben beiläufig von dieser vielgenannten Kropfsonde in Fig. 295 eine Abbildung) und die Drüsenkapsel so weit abgehoben, daß eine Preßzange eingeführt werden kann und das gepreßte Gewebe mittelst einer Aneurysmanadel umgangen (siehe Figur) und umschnürt werden kann.

Fig. 295. Kropfsonde.

Diese lineäre Lösung muß auf- und ab- und etwas rückwärts weiter gegen den unteren und oberen Pol zu wiederholt werden. Dann kann man unter Umwälzung nach außen hin die stumpfe Ablösung des Knotens von der hinteren Drüsenkapsel so weit führen, daß die Geschwulst an letzterer wie an einem Türflügel hängt, welcher den von der Trachea erheblich abgezogenen Knoten allein noch mit derselben breit verbindet.

Jetzt kann ohne Gefahr für den Recurrens, weil entfernt von der Trachea, in senkrechter Richtung die hintere Kapsel getrennt werden unter sicherer Anlegung von Arterienzangen, einfacher unter einmaliger Anlegung der Quetschzange mit nachträglicher Ligatur. Die punktierte Längslinie in Fig. 294 gibt einen Begriff von diesem hinteren Längsschnitt durch die abgehobene und zurückgelassene Drüsenkapsel, bloß sollte derselbe viel näher der Trachea und wesentlich senkrecht gezeichnet sein.

Die Methode hat den Vorteil, die sonst so unangenehmen Blutungen bei Enukleation und Resektion in hohem Maße zu beschränken und an Stelle völliger Excision in Fällen von Unsicherheit über die Funktion der Schilddrüse der anderen Seite ein gut genährtes Stück Drüse am hinteren Umfang und auch die Parathyreoideae zurückzulassen und die Gefahr der Läsion des Recurrens zu beseitigen. Die Hauptgefäße dürfen natürlich zentral nicht unterbunden werden.

Aber auch diese recht empfehlenswerte Methode hat eine beschränktere Anwendung als die Excision. Sie ist bei diffuser Kolloidentartung in Form kleinster follikulärer Kolloidbildung nicht brauchbar, vielmehr wesentlich bloß bei großen kolloiden und cystösen Formen mit einem oder mehreren in relativ gesunder Drüsensubstanz eingebetteten kugligen Knoten. Sie muß benutzt werden bei Ope-

ration recidiver Strumen, wo die eine Hälfte schon früher entfernt worden ist.

58. Exenteration und Zerstückelung des Kropfes.

Diese von mir angegebene und öfter benutzte Operation unterscheidet sich von intrakapsulärer Excision und intraglandulärer Enukleation dadurch, daß weder das Perithyreoideum noch das Epithyreoideum resp. das gesunde Schilddrüsengewebe abgehoben wird, sondern der angeschnittene Knoten unter Verkleinerung und Zerstückelung aus seiner Umgebung herausgehoben wird. Die Methode ist also analog dem Evidement, wie es etwa bei einem Knochenherd geübt wird, oder dem Morcellement, wie es bei Fibromen des Uterus im Schwange ist.

Bei Kropfcysten, wenn sie eine beträchtliche Größe erreichen, ergibt sich das Verfahren von selbst, insofern als man, um nicht einen großen Schnitt durch das Schilddrüsengewebe zu machen, gleich in die Cyste hineinschneidet und den Balg mit Zangen faßt und unter Zurückschieben der Umgebung herauszieht.

Bei kolloiden Knoten drängt sich die Methode in den Fällen fast von selbst auf, wo ein Kropfknoten infolge entzündlicher Vorgänge durch Peristrumitis adhaesiva mit Kapsel und Umgebung verwachsen, daher nur unter starker Verletzung zu excidieren und wo der Inhalt weich ist.

In besonders exquisiter Weise habe ich bei durch Blutung zerfallenen Kropfknoten dieses Verhältnis gesehen. Ein Knoten kann durch Bluterguß unter Erscheinungen leichter Entzündung rasch sich vergrößern und die Entfernung desselben indiziert sein. Die Excision ist aber ungünstig wegen der entzündlichen Verwachsung mit der Nachbarschaft, die gar leicht stärkere Blutung und Verletzung des Recurrens bedingen.

Da schneidet man unter doppeltem Fassen der in der Schnittlinie laufenden Gefäße den Knoten mit einem Messerschnitt einfach auf und zum Teil durch, faßt mit Arterienklemmen die blutenden Ränder verläßlich und schält mit großer Leichtigkeit mit dem Finger von der Innenfläche des Balges das Kolloidgewebe ab, nachdem man die zerfallenen Kolloidschollen und Coagula, welche den Hauptinhalt bilden, rasch ausgeräumt hatte.

Blutende Gefäße werden mit krummen Nadeln umstochen und unter Faltung des Balges ligiert. Die Blutung ist ganz bedeutend geringer als bei der Enukleation und die Operation sehr rasch ausführbar, fast schmerzlos (eine meiner Patientinnen mit großer rasch wachsender Struma colloides haemorrhagica war ganz erstaunt, daß die Operation fertig sei, da sie — bei Cocainisierung der Haut —

absolut nichts von Schmerz gespürt habe), weil die Drüsenkapsel nicht geschädigt wird.

Sehr gute Anwendung findet das Verfahren bei multiplen Kolloidknoten in beiden Schilddrüsenhälften, welche beweglich im lockeren Gewebe liegen. Sobald man den Knoten an der Basis noch mit 2 Fingern fassen und emporheben kann, so darf man denselben mit einem Messerschnitt in der größten Länge spalten. Dadurch entspannt sich die Kapsel und es wird eine bessere Stielung möglich. Ohne seine komprimierenden Finger wegzunehmen, legt man unterhalb derselben unsere Preßzange an und kann den so verdünnten Stiel im Moment der Wegnahme der Zange verläßlich mit einem kräftigen Seidenfaden ligieren und ohne Blutung den Knoten darüber abschneiden.

Die Exenteration ist unter Umständen bei weichen malignen Geschwulstknoten, wenn eine saubere Excision wegen starker Verwachsungen nicht mehr möglich ist, sehr wertvoll behufs momentaner Erleichterung. Sie hat mir in einem vor Jahren veröffentlichten Fall sogar eine radikale Heilung ergeben unter Anwendung nachträglicher Chlorzinktamponade. Auch bei einem weichen Papillom mit derber, fest verwachsener Kapsel habe ich sie vor kurzem benutzt. Sie kann in diesen Fällen oft sehr vorteilhaft die Tracheotomie ersetzen, welche bei malignen Strumen ein sehr lästiger Notbehelf ist.

Am brauchbarsten erweist sich das Verfahren, wie oben gesagt, 1) bei großen Knoten mit stark zerfallenem und erweichtem Inhalt und Verwachsung der Umgebung, 2) bei kleinen multiplen Knoten, welche man genügend emporheben kann, um sie zu spalten, den Inhalt auszudrücken und durch Ligatur oder Naht sofort die relativ geringe Blutung zu stillen, 3) ganz vorzüglich aber wegen der Raschheit ihrer Ausführung bei Erstickungsgefahr, wo während der Operation die Trachea raschestens entlastet werden muß. Dies ist nirgends in so dringlicher Weise der Fall, als bei Entwickelung tief gelegener Kropfknoten, bei Struma intrathoracica. Da ist die Exenteration oft die conditio sine qua non, um eine Operation vom Halse aus zu Ende führen zu können.

Man hat mit Unrecht von seiten eines italienischen Autors diese Operation PORTA zugeschrieben. Die von PORTA angegebene Operationsmethode fällt mit der Enukleation zusammen.

59. Operation der Struma intrathoracica.

Leider wird die Diagnose der Struma intrathoracica noch oft viel zu spät oder gar nicht gemacht, die Patienten vielmehr als Asthmatiker behandelt, bis sie unter dem bekannten überaus traurigen Bilde der Mediastinaltumoren zu Grunde gehen. Es kann aber auch

bei intrathoracischen Strumen plötzlich Erstickung eintreten, es kann zu Lungen- und Herzerkrankung kommen, es kann sich unter dem Drucke der Geschwulst die Vena anonyma und ihre Zuflüsse (Vena subclavia und jugularis communis) stark verengen, auf mehr als die Hälfte des Durchmessers und sich oberhalb Thromben in den dilatierten zuführenden Venen bilden. In einem meiner Fälle löste sich nach bereits vollkommener Primaheilung der Wunde, als der Patient größere Freiheit der Bewegung erhielt, der Thrombus in der V. jug. comm. und bedingte plötzlichen Exitus durch doppelseitige Embolie der Lungenarterie.

Es handelt sich also darum, rechtzeitig einzugreifen. Dann zeigen sich selbst Fälle operabel, welche fast unzugänglich erscheinen. So habe ich vor kurzem bei hochgradigen Stenoseerscheinungen, aber sonst noch gutem Allgemeinbefinden einen Herrn operiert, welcher laut Röntgenbild einen gewaltigen, jedem operativen Versuche scheinbar unzugänglichen Tumor aufwies. Nachdem ich mich im Röntgenbilde von der Beweglichkeit des Tumors beim Husten überzeugt hatte, wagte ich die Operation, und nach 10 Tagen war der Patient geheilt und seine Atemnot völlig los geworden. Er hat sich seither der besten Gesundheit erfreut.

Die Operation ist schwierig und verlangt Uebung und Erfahrung. Der Schnitt muß tief angelegt werden, mit Vorliebe der Kragenschnitt, weil es gar nicht immer leicht ist, zu entscheiden, welcher Seite eine tiefherabreichende Struma angehört. Die Hauptsache bei der Operation ist, daß der am Halse zugängliche Teil der Geschwulst, resp. die normale Schilddrüse auf der Seite vollkommen frei gemacht werde, welche sich als mit dem tiefen Knoten zusammenhängend erweist. Die Gefäße am Oberhorn werden doppelt unterbunden, die Venae accessoriae von den Seiten her ebenfalls, und endlich wird der Isthmus freigemacht und nach Quetschung doppelt ligiert und getrennt. Auf diese Weise beseitigt man alle Verbindungen am Halse völlig und kann die gesunde oder veränderte Schilddrüse am Halse als Handhabe benutzen, an welcher die intrathoracische Struma, die stets damit zusammenhängt, emporgezogen werden kann. Man darf nur langsam anziehen und muß von Schritt zu Schritt, so tief abwärts, als sich die Sache tun läßt, die an die Oberfläche der Geschwulst herantretenden Gefäße (speziell Venen) doppelt unterbinden und durchschneiden. Wo nötig, wird die Sternalportion des Sternocleido getrennt. Die vom Sternum zum Larynx aufsteigenden Muskeln der kranken Seite werden in gewohnter Weise median und dann am oberen Ansatz gelöst und beiseite gezogen. Nun kommt der kritische Moment, wo man mit der von uns konstruierten Kropffaßzange (Fig. 296) den Tumor anpacken muß und mit Kraft nach oben ziehen. Auch jetzt ist es sehr empfehlenswert, alle auf die

Kropfoberfläche herantretenden Gefäße, sowie sie sichtbar werden, zu unterbinden und zu durchschneiden, bevor sie zerreißen.

Nicht immer gelingt es, mit einer Zange den Kropf aus der Tiefe herauszuziehen. Gelegentlich bedarf man eines langen stumpfen und breiten Elevatoriums oder eines löffelartigen Instrumentes, welches unter die Geschwulst geführt wird, um den Tumor heraufzubringen (vergl. unseren Kropflöffel Fig. 297).

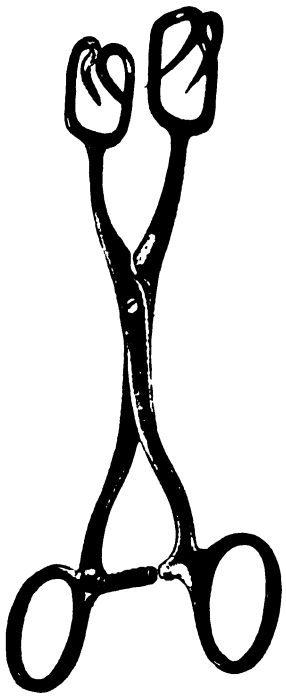

Fig. 296. Kropffaßzange. Dieselbe hat den Vorteil, dank der ringförmigen Gestalt keine Blutungen zu veranlassen und dank den Widerhaken sehr verläßlich zu fassen.

Fig. 297. Kropflöffel zur Entbindung intrathoracischer Kröpfe.

In den schwierigsten Fällen endlich, wie in dem oben angeführten, kann sich der Tumor absolut zu groß zeigen, um durch die Thoraxapertur nach oben befördert zu werden. Bei Cysten ist das Vorgehen einfach: Man eröffnet dieselben und zieht den Balg kräftig aufwärts. Glücklicherweise sind gerade bei intrathoracischen Strumen Erweichungen und Cystenbildung relativ häufig. Bei kolloiden und malignen Strumen dagegen muß man sich zu der Exenteration entschließen, um den Tumor zu verkleinern. Man geht tapfer mit dem Finger in die Geschwulst ein, zerreißt das Kolloidgewebe und holt es stückweise aus seiner Hülle heraus, macht also das Morcellement.

Dabei tritt erhebliche Blutung ein, und man muß daher so rasch wie möglich den verkleinerten Tumor an die Oberfläche heraufziehen, um die restierenden Gefäße zu unterbinden. Dieses rasche Vorgehen ist auch dadurch geboten, weil der schon vorher dyspnoische Patient in diesem Moment oft hochgradig gesteigerte Atemnot bekommt. Wenn es nicht gelungen ist, die Art. thyreoidea inf. vorher zu unterbinden, so muß dies jetzt geschehen, und man darf deshalb auch nicht den Tumor gar zu plötzlich entwickeln. Reißt dabei die Arterie trotz aller Sorgfalt, so stillt ein kräftiger Fingerdruck nach außen und unten die Blutung, bis man das Gefäß fassen kann, was absolut geschehen sollte. Die Tamponade ist vom Uebel.

Die Nachbehandlung kann bei richtiger Asepsis geleitet werden, wie beim gewöhnlichen Kropf, und der Patient kann in 8 Tagen ebensogut völlig geheilt das Bett verlassen, wie bei gewöhnlichen Kropfoperationen.

60. Excisio strumae mit Resectio sterni et costarum.

Sobald die Struma intrathoracica so groß ist, daß man sie nicht mehr von oben völlig freimachen und zerkleinern kann, so sollte Abstand genommen werden, von oben zu operieren. Ist der Patient so gequält, daß er lieber alles wagt, als in seinen Qualen weiterzuleben, so muß man sich, um einigermaßen die großen Gefahren zu mildern, zu Resektion am Sternum und an den Rippen entschließen.

Man darf aber diese Operation nicht machen, bei welcher beide Pleurahöhlen eröffnet werden können, ohne durch Unter- oder Ueberdruckmethode gegen Zusammenfallen der Lungen gesichert zu sein. Selbst bei Resectio sterni können unter den erschwerenden Umständen gewaltiger Venenausdehnungen beide Pleuren angeschnitten oder angerissen werden, da die starken Venen, welche von der Mammaria interna her durch die Enden der Intercostalräume hindurchtreten, schwer zu stillende Blutungen ergeben können, welche zu Beschleunigung der Operation treiben.

Man muß daher suchen, einseitig in den Thoraxraum einzudringen unter Resektion der 2. und event. 3. und der 4. Rippe in gehöriger Ausdehnung vom Sternalrande bis 10—15 cm auswärts. Ist die Lunge verdrängt, so daß die beiden Pleurablätter aufeinander liegen, so werden dieselben durch Steppnaht rings abgeschlossen und nun erst die beiden Blätter getrennt, nämlich das mediale und das vordere Parietalblatt, welche gegeneinander gedrängt sind.

Danach muß unter Ligatur der Venen in der vorliegenden Kropfkapsel und unter Vermeidung der lateralwärts verdrängten Venae anonymae, die übrigens stark lateral am Tumor heruntergehen, der Tumor freigelegt werden und nun event. eröffnet behufs ausgiebiger Zertrümmerung, damit man ihn nach oben heranziehen kann.

Stets muß der genannten Zertrümmerung eines intrathoracischen Tumors die völlige Freilegung der Struma am Halse voraufgehen, damit man sofort kräftig den zertrümmerten Tumor zur Thoraxapertur herausziehen kann.

Zu stark ist die Blutung bei dieser Zertrümmerung nicht, da die Tumoren sich selbst bei Mannskopfgröße leicht aus der Kapsel ausschälen lassen, weil der dünne Stiel stark komprimiert ist und daher die Tumoren nicht besonders blutreich sind.

61. Operation rezidiver Strumen.

Eine besondere Aufgabe stellt die Operation der Struma recidiva. Wenn man einseitig nach unserem Normalverfahren excidiert, so ist es bei knotigen Kröpfen eine Seltenheit, daß eine so starke Entwickelung der anderen Kropfhälfte stattfindet, daß dieselbe Beschwerden macht [1]). Am häufigsten kommt es bei diffusen Kolloidstrumen vor. Bei Enukleation ist aus leicht ersichtlichen Gründen Rezidiv viel häufiger [2]). Wenn aber einmal eine zu Dyspnoë führende Erkrankung der zurückgebliebenen Schilddrüsenhälfte auftritt, so kann man darauf gefaßt sein, erheblicheren Schwierigkeiten bei der Operation einer solchen Struma zu begegnen. Es sind einerseits Strumen von sehr erheblicher Größe und andererseits solche, welche narbige Verwachsung im Bereich der früheren Operation bieten und welche oft tief hinabreichen, zumal wenn sie der Trachea sehr enge anliegen, welche trotz der freien Entwickelungsmöglichkeit der Halseingeweide nach der früher operierten Seite Beschwerden hervorrufen. Da man nun nicht wieder eine einfache Excision machen darf, so ist es bei diffus-kolloid entarteten Kröpfen schwierig, die geeignete Methode zu finden.

Wir empfehlen folgendes Vorgehen: Man legt die Struma im Bereich des Isthmus und des am stärksten drückenden Unterhorns sorgfältig intracapsulär nach Ligatur der Arteria thyr. inferior so weit frei, bis man sie luxieren kann. Dagegen werden am Oberhorn die Arterien und Venen nicht unterbunden, sondern ein Stück Schilddrüse im Zusammenhang mit diesen Gefäßen erhalten und nach Durchquetschung mit unserer Quetschzange ligiert und danach die übrige Struma abgetragen.

Ist das Oberhorn aber stärker erkrankt und die Luxation des Kropfes nicht zu machen ohne Ligatur von Art. und Venae thyr. sup., so führt man letztere aus, ligiert am unteren Pol nach Luxation des Kropfes die großen Venae thyr. imae, löst, soweit ohne Blutung aus-

1) A. KOCHER hat über die Häufigkeit der Rezidive bei unseren Operierten Erhebungen veröffentlicht.

2) BRUNNER konstatiert, daß von 18 Proz. Rezidiven in operierten Schilddrüsenlappen die Mehrzahl auf Enukleationen kommen.

führbar, den Kropf von der Trachea los und erhebt ihn lateralwärts. Auf seiner angespannten medialen Seite faßt man, ohne die Art. thyr. inf. zu ligieren, die sichtbaren aus der Tiefe neben der Trachea auf die Geschwulstoberfläche emporsteigenden Gefäße mit Arterienzangen und schneidet peripher von den gefaßten Gefäßen in senkrechter Richtung neben dem Isthmus in das Kropfgewebe. So gelingt es, eine hintere Kapsel zu schaffen; von dieser hebt man stumpf unter jeweiliger Gefäßligatur das Kolloidgewebe so sauber, als es geht, ab, indem man unter demselben lateralwärts durchgeht, bis man eine Platte von Kropfgewebe aus dem hinteren Umfang des Kropfes gebildet hat, die genügend erscheint für die Funktion, dann wird diese durchgeschnitten und die Gefäße gefaßt.

Die Kropfexcision bei rezidiven Kröpfen ist oft schon erschwert wegen der bestehenden Narben. Die Narben, welche auf der Vorderfläche des Kropfes sitzen, löten Weichteile inkl. Muskeln mit der Kapsel fest, und man kommt nur zur Beweglichmachung des Kropfes, wenn man sucht, von der lateralen oder medialen Seite her unter die Muskeln zu kommen und diese quer zu durchschneiden da, wo sie an die Narben herantreten, und die ganze Narbenmasse auf dem Kropf sitzen zu lassen. Man muß mit Versuchen der Lösung von Narbenverwachsungen auf der Vorderfläche keine Zeit verlieren, sondern baldigst die nicht verwachsene Unterfläche zugänglich machen.

62. Excision der BASEDOW-Struma.

Die Zahl der von uns bisher operierten BASEDOW-Fälle (unter Einrechnung von 10 Fällen von Struma vasculosa und 60 Fällen mitigierter Form) steigt auf 200 mit einer Mortalität von 4,5 Proz. Sie ist hier höher als bei allen anderen Formen von Kropf. Indessen haben wir doch auch hier die Gefahr vermeiden gelernt. Sie hängt fast ausschließlich vom Zustande des Herzens ab und ist bedingt durch toxisch-myocarditische Veränderungen.

Man soll deshalb in vorgeschrittenen Fällen mit nicht bloß frequentem, sondern kleinem unregelmäßigen Puls und Herzdilatation oder gar Oedemen die Kropfexcision nicht unternehmen. Auch in den Fällen sehr schwerer Thyreointoxikation, wo jede Aufregung die Herzaktion auf 180° und höher bringt, mit nachweislich zunehmender Dilatation, ist es geraten, vorsichtshalber nach gehöriger Vorbereitung mit Ligatur der einen Arterie zu beginnen, eventuell noch einer zweiten und die Operation erst auszuführen, wenn der Patient wesentlich besser ist.

Aber selbst dann ist die Operation der BASEDOW-Struma die verantwortungsvollste und verlangt große Vorsicht: Die großen Gefäße sind sehr zerreißlich, die Struma außerordentlich gefäßreich,

auch die äußere Kapsel schon recht gefäßreich und oft stark verwachsen. Die Operation ist demgemäß viel schwieriger und blutiger selbst als viele Operationen für maligne Strumen, und das Resultat hängt von genauester Blutstillung wesentlich ab.

Alle Antiseptica, ebenso die Narcotica sind bei dem bestehenden Intoxikationszustande eine Gefahr. Es ist deshalb die Zukunft der operativen BASEDOW-Therapie davon abhängig, daß die Patienten früh dem Chirurgen zugewiesen werden. Die frühe Operation gibt aber auch glänzende Resultate.

Es ist geraten, hier als Regel in schweren Fällen den Winkelschnitt zu benutzen, jedes Gefäß zu unterbinden, ohne sich aber zu lange mit der Auslösung des Kropfes aufzuhalten. Denn die Ablösung der äußeren Kapsel ist oft so blutig, daß man sich sputen muß, den Kropf zu luxieren, um die großen Gefäße zu unterbinden. Ohne größere Erfahrung und Uebung in Strumektomien sollte sich kein Arzt an Excision von BASEDOW-Kröpfen in schweren Fällen wagen.

63. Ligatur der Schilddrüsenarterien.

Wir schließen die Besprechung der Ligatur der Schilddrüsenarterien hier an, weil sie weitaus am öftesten ihre Indikation bei vaskulösen Strumen und BASEDOWscher Krankheit findet. VÖLKER [1]) führt diese Operation auf MUYS zurück, welcher die Ligatur bei gewöhnlichem Kropf empfahl, die erst BLIZZARD unglücklich, dann WALTHER (1817) glücklich ausführte. PORTA dehnte die Operation 1850 auf sämtliche 4 Arterien aus, und WÖLFLER hat neuerdings diesen Vorschlag aufgenommen.

Für die Behandlung gewöhnlicher Strumen ist die Ligatur niemals zu ausgedehnter Verwendung gekommen aus dem Grunde, weil man, wenn schon die Ligatur der Hauptarterien gemacht ist, ebensogut noch den bleibenden Erfolg durch Wegnahme der Kropfgeschwulst sichern kann. Denn wenn man bei den Hauptartierien eine Seite unterbinden will, so bedarf man desselben Schnittes, wie für die Excision, und bei großen Kröpfen ist die Ligatur schwierig und der Erfolg unvollständig.

Es ist deshalb die Ligatur bei gewöhnlichen Kröpfen bloß dann indiziert, wenn ganz besonders starke Gefäßentwickelung vorliegt, und dann begnügt man sich auch mit der leichteren Unterbindung der oberen Schilddrüsenarterien. Dieser Eingriff macht oft die nachträgliche Entfernung des Kropfes nach einiger Zeit unter viel geringerer Gefahr möglich.

Sehr regelmäßig machen wir die präliminare Ligatur der

1) Vergl. VÖLKER (unter v. BRAMANN), Diss. Halle, 1904.

Arterien bei Basedow, und zwar oft eine nach der andern im Zeitraume von 8—14 Tagen. Die Anämie und Funktionsausschaltung eines Teiles der Schilddrüse bewirkt schon eine so erhebliche Besserung in vielen Fällen, daß man nachträglich die Excision wagen darf.

Und wenn man nicht zur Excision kommt, so kann man mittelst Ligatur von 3 Arterien schon sehr guten Erfolg bei Basedow erzielen. Alle 4 Arterien zu unterbinden, wie außer WÖLFLER, nach ENOCHIN, in neuester Zeit noch RYDYGIER und RASUMOWSKY, taten [1]), halten wir für durchaus unzulässig. Man setzt sich schweren Störungen akuten und chronischen Schilddrüsen- und Nebenschilddrüsenausfalls aus, der Tetanie und der Cachexia thyreopriva. Wenn auch WÖLFLER nachgewiesen hat, daß keine akute Nekrose der Schilddrüse dadurch zu stande kommt, so ist trotzdem die Gefahr der Funktionsaufhebung vorhanden mit ihren Folgen. Wir haben die Operation ein einziges Mal gewagt und eine schwere Tetanie danach erlebt.

Dagegen ist die Kombination von einseitiger Excision mit Ligatur einer Arterie der anderen Seite sehr empfehlenswert und ist recht oft von uns geübt worden.

Was die Technik anbelangt, so ist dieselbe bei dem Abschnitt Chirurgie des Gefäßsystems geschildert worden. Die Ligatur der oberen Schilddrüsenarterie ist viel leichter als die der unteren, daher bei Wahl stets vorzuziehen. Diejenige der Art. thyr. inf. kann sich gerade bei BASEDOW-Kröpfen als so schwierig herausstellen, daß man genötigt ist, darauf zu verzichten und zur Excision überzugehen. Wenn bei verwachsener Kapsel starke Blutung eintritt, so ist die Arterie schwer zu finden.

Will man bei der Arterie eine Seite unterbinden, so geht man am besten so vor wie für die Kropfexcision mit Kragenschnitt über die Mitte der Schilddrüse und führt nach Luxation des Kropfes die Ligatur aus, reponiert den Kropf und schließt die Wunde ohne Drainage, da hier keine Höhle zurückbleibt.

64. Excision entzündeter Strumen.

Es sind besonders chronische Entzündungen großer hämorrhagisch erweichter Kolloidknoten, welche durch Verdickung und Verwachsung der äußeren bindegewebigen Kropfkapsel bei geringerer Erfahrung des Operateurs Verlegenheiten bringen können. Wahrscheinlich genügen die wiederholten Blutungen, um diese chronisch indurativen Formen der Entzündung zu stande zu bringen, welche bei Freilegung der Geschwulst leicht infolge der schwartigen Kapselverdickung und ganz besonders infolge der oft ziemlich festen Verlötung mit den

1) S. ENOCHIN, Arch. f. klin. Chir., Bd. 80.

darüber hinziehenden Muskeln den Gedanken an maligne Natur der Neubildung erwecken.

Die Verdickung und Verwachsung kann dadurch bei der Auslösung des Kropfes besonders unangenehm werden, daß die großen Halsgefäße verwachsen sind. Zumal die Vena jugularis communis liegt oft ganz platt und breit in fester Verbindung der Hülle der Geschwulst auf, ebenso die starken Venae thyreoideae superiores, imae, accessoriae.

Paßt man nicht gut auf, so kann man durch Anschneiden der Venen leicht höchst unangenehme Blutungen bekommen, da die Blutstillung in der derben Schwarte durch einfache Umschnürung oft gar nicht oder doch nicht sicher zu bewerkstelligen ist.

Schon bei längerem Jodgebrauch, sowohl innerlich, als zumal bei Anwendung lokaler Jodpräparate, ist eine chronische Strumitis und Peristrumitis mit erheblichen Verwachsungen ein die Luxation des Kropfes recht störendes Vorkommnis. Auch scheinbar gut bewegliche große Kropfknoten alter Leute zeigen oft diese peristrumitischen Veränderungen.

In diesen Fällen, aber auch in den ersterwähnten muß man es nicht durchsetzen wollen, vorne in den Zwischenraum zwischen äußerer Kropfkapsel und Geschwulst zu kommen. Die Verwachsung ist oft zu stark. Dagegen kann man auf der Rückseite viel leichter die richtige Trennungsschicht finden, wenn man z. B. am oberen Pol das Gefäßbündel isoliert und ligiert und von oben an die Rückfläche des Kropfes zu gelangen sucht.

Es ist nicht tunlich, einfach die Kropfkapsel mitzuexcidieren, da die großen Gefäße daran und darum liegen, zumal die vordere Wand muß mit den bedeckenden Muskeln öfter auf der Geschwulst belassen, d. h. umschnitten werden; in anderen Fällen läßt sie sich auch hier noch allmählich lösen durch kräftigen Zug.

Wo sich auch hinten keine Lösung bewerkstelligen läßt, da muß man sich zur Enukleation oder Exenteration des Kropfknotens entschließen, welche sich dann oft überraschend leicht und ohne zu starke Blutung bewerkstelligen lassen, weil durch die Entzündung und Schwartenbildung die Gefäße zum Teil obliteriert sind. Bei Absceßbildung und entzündeten Cysten endlich ist es oft das Beste, es bei der bloßen Incision bewenden zu lassen.

Bestehen Fisteln vor der Operation, so sind dieselben zu thermokauterisieren und fest zuzunähen, dann die Operation unter Umschneidung der verwachsenen, auf der Vorderfläche des Kropfes liegenden Weichteile, wie oben geschildert, auszuführen.

65. Excision maligner Kropfgeschwülste.

Für die Excision maligner Strumen lassen sich schwer Vorschriften geben: Entweder die Krebs- oder Sarkomknoten sind noch

umschrieben in Schilddrüsengewebe eingelagert; dann unterscheiden sich diese Operationen nicht wesentlich von denjenigen bei Kolloidstrumen. Im Gegenteil ist bei gewissen harten Formen von Scirrhus etc. der Gefäßreichtum geringer als bei Kolloid- und namentlich vaskulösen Strumen; allerdings gibt es auch weiche, sogar pulsierende Sarkome mit hohem Gefäßreichtum.

Wo die Erkrankung ausgedehnt ist und den großen Teil der Schilddrüse ergriffen hat, gelten dieselben Regeln, wie bei verwachsenen Strumen (vergl. Operation entzündeter Kröpfe). Bloß kommt es noch viel mehr darauf an, daß man keinen Versuch mache, äußere Kapsel, Muskeln und überhaupt verwachsene Weichteile von der Kropfmasse abzulösen; man muß dieselben umschneiden und auf dem Kropf zurücklassen, resp. mit demselben entfernen und die Lösung von den noch freien Stellen her versuchen.

Bezüglich der Schnittrichtung muß man stets die bequemste wählen, d. h. den Winkelschnitt, und zwar von ergiebiger Länge. Es ist sehr wichtig, wenn man zukommt, alle Gefäße entfernt vom dem Kropf früh zu unterbinden, um alle verwachsenen Teile, sowie die Drüsen der Umgebung im Zusammenhang entfernen zu können. Nicht bloß die perithyreoide Kapsel und die Muskeln sind verwachsen, sondern oft genug auch die großen Halsgefäße, speziell die Venen, kleinere Venen sind mit Krebsthromben erfüllt, und auch Trachea und Oesophagus können Verwachsungen darbieten, welche die Mitentfernung von Stücken dieser Halseingeweide nötig machen. Muß man bei Verwachsungen mit dem Oesophagus Stücke aus letzterem entfernen, so kann dabei ab und zu die glatt bewegliche Mucosa als zusammenhängender Schlauch erhalten werden, was den sehr großen Vorteil hat, die Wunde vor der Verunreinigung mit Rachenschleim zu bewahren.

Miterkrankte Lymphdrüsen liegen unter und hinter dem Sternocleidomuskel, auf- und abwärts.

Reicht eine maligne Neubildung als Struma maligna bis in die Thoraxapertur hinein als Struma intrathoracica, so muß von ihrer Entfernung Abstand genommen werden, sobald der Tumor in der Tiefe fixiert ist.

66. Transplantation der Schilddrüse.

Die Benutzung der Schilddrüse zu Transplantationen auf Individuen mit Schilddrüsendefekt ergibt nur in relativ seltenen Fällen ein bleibendes Resultat. SCHIFF hat zuerst Transplantationen in die Bauchhöhle ausgeführt. Wir haben am Menschen die erste Transplantation gemacht im Herbst 1883 unter die Halshaut. Danach haben namentlich BIRCHER und HORSLEY die Schilddrüsentransplantationen studiert.

Eine der interessantesten Transplantationen der Neuzeit, durch zahlreiche Versuche belegt, ist diejenige in die Milz von PAYR. Wir haben nicht bloß in die Unterhaut, auf und unter das Peritoneum, sondern auch in die Schilddrüsenkapsel, in große Venen und Arterien Transplantationen vorgenommen. Der beste Ort scheint die Stelle auf dem Peritoneum in der Subserosa und in der Milz zu sein, um ein Weiterwachsen des transplantierten Stückes und damit Ersatz der fehlenden Funktion zu erzielen. Neuestens haben wir einen Gedanken von ALBERT KOCHER Folge gebend, Transplantationen in das Knochenmark der Tibia vorgenommen.

f) Chirurgie der Thymus.

67. Excision der Thymusdrüse.

Wir schließen die Excision des Thymus hier an, weil sie viele Verwandtschaft mit der Operation der Struma intrathoracica aufweist. Es ist nicht vielen Chirurgen beschieden, Erfahrungen über die chirurgische Bedeutung der vergrößerten Thymus zu sammeln. REHN in Frankfurt ist der kompetenteste Beurteiler dieser Frage. Er hat sich am Chirurgenkongreß in Berlin 1906 darüber geäußert. Er verweist auf 28 Sektionsergebnisse, welche Druck auf die Trachea zeigen, und 5 Operationen, welche denselben außer Zweifel stellen.

Die Thymus liegt zwischen Sternum und Trachea oben, Sternum und großen Gefäßen (resp. Herzbeutel) weiter unten, ist auch oben von den großen Gefäßen seitlich begrenzt, und an ihre Kapsel lehnen sich die N. phrenici und links Vagus und Recurrens an.

Für die Druckwirkung kommt weniger die absolute Größe, als die Dicke von vorne nach hinten in Betracht und die Konsistenz. Plötzliche Anfälle von Atemnot werden von REHN aus lordotischer Biegung der Dorsalwirbelsäule, namentlich aber aus plötzlicher Anschwellung der Thymus erklärt, sei es durch Stauung, sei es durch Wirkung von Infektionen.

Es ist leicht ersichtlich, daß hier ganz ähnliche Verhältnisse wie bei Struma intrathoracica vorliegen, bloß, im Gegensatz zu letzterer, auf kleinere Kinder übertragen. Die Stenosis thymica stellt sich dar als Dyspnoë mit inspiratorischem Stridor, Einsinken des Jugulum, Cyanose, langsam zunehmend oder in bloßen Anfällen. Dabei kann sich im Jugulum beim Ausatmen oder speziell Husten eine Anschwellung vorwölben.

REHN hat 1896 die erste Thymektomie gemacht mit vollem Erfolg, und ebenso erfolgreich sind die weiteren 2 Fälle von KÖNIG, von EHRHARDT und PURRUKER gewesen. Die Dyspnoë ist verschwunden, und ist damit der Beweis geliefert, daß bei dem Asthma thymicum und beim Thymustod mechanische Einflüsse eine Rolle

spielen, und in jedem Falle genau zu erwägen ist, ob nicht die Operation indiziert sei, um so mehr, als sich dieselbe einfach gestaltet, jedenfalls viel einfacher, als diejenige der Struma intrathoracica, wo der Gefäßreichtum ein ungleich größerer ist.

Die bisherigen Operateure haben den Längsschnitt gemacht (ohne Allgemeinnarkose); es fragt sich aber, ob nicht unser tiefer Kragenschnitt vorzuziehen ist, da er mehr Raum gibt und nicht verletzender ist. Die Haut (event. Platysma) und die Fascie ist zu spalten. Die Drüse liegt in einer Kapsel, welche mit großen Gefäßen und Herzbeutel ziemlich fest zusammenhängt.

Es ist deshalb stets die intrakapsuläre Entfernung vorzunehmen, die Kapsel bloß anzuziehen oder herauszuheften. REHN hat die Drüse in seinem ersten Fall bloß herausgeheftet, andere haben sie reseziert, EHRHARDT hat sie in toto mit ziemlicher Leichtigkeit ausgeschält. Die Blutung ist nicht erheblich.

EHRHARDT [1]) macht darauf aufmerksam, daß durch Tierversuche „die Entbehrlichkeit des Organs mit voller Sicherheit nachgewiesen sei". Auch die Abplattung der Trachea gleiche sich bald aus, was nach unseren Erfahrungen bei Kropf wahrscheinlich ist. Sonst wäre event. die KOCHERsche Erweiterungsnaht indiziert.

Behandlung intrathoracischer Dermoide.

Die Behandlung intrathoracischer resp. mediastinaler Dermoide schließt sich enge an die Behandlung intrathoracischer Kröpfe an. Eine chirurgische Behandlung ist ausgeschlossen für alle verwachsenen Tumoren im Bereich der Mediastina, denn die Diagnose läßt für die Frühstadien noch alles zu wünschen übrig, so daß man mit der Behandlung viel zu spät kommt, wo vielleicht in Frühstadien ein Eingriff noch gerechtfertigt gewesen wäre. So ist es auch, wie wir gesehen haben, schon bei der Struma intrathoracica. Welche relativ gewaltig großen intrathoracischen Kropfgeschwülste sich noch mit Glück operieren lassen, haben wir durch eine Reihe von Fällen bewiesen — solange dieselben noch eine Beweglichkeit zeigen, über welche uns die klinische Untersuchung und das Röntgenbild aufklären muß.

Eine Ausnahme von dieser Regel, sich nicht an verwachsene Tumoren in der Mediastina heranzuwagen, machen die Dermoide und Teratome. Dieselben zeigen eine sehr ausgesprochene Neigung zu Verwachsungen, ja zu Perforation in die Nachbarschaft [2]). Allein man kann dieselben mit sehr schönem Erfolg durch Drainage be-

1) Arch. f. klin. Chir., Bd. 78.

2) Vergl. eine Zusammenstellung von 35 Fällen von SHAW und WILLIAMS, Lancet, November 1905; vergl. ferner MORRIS, Med. News, September 1905, mit 57 Fällen aus der Literatur.

seitigen. So haben wir einen Fall einer mannskopfgroßen Geschwulst im Thorax auf dem ungewöhnlichen Wege einer Eröffnung im Jugulum glücklich zur Heilung zu bringen vermocht, während als Regel das Eingehen unter Rippenresektion geübt worden ist mit nachfolgender Drainage[1]). Wir werden unseren Fall anderswo ausführlich mitteilen.

C. Chirurgie des Thorax[2]).

a) Chirurgie der Thoraxwand.

68. Die Amputation der Brustdrüse.

Die Entfernung der Brustdrüse allein ist eine sehr einfache Operation, und es gelingt mittelst eines nach aufwärts konkaven Schnittes, welcher dem unteren Rande folgt (aber gut 1 cm davon entfernt), die Drüse subkutan auszulösen, indem man sie von der Fascie des M. pectoralis major emporhebt bis zum oberen Rande und dann von der Haut abschält, was sich größtenteils stumpf besorgen läßt, selbst im Bereich des Warzenhofs. Bei diffusem Adenom, multilokulärem Adenokystoma mammae (Maladie kystique) haben wir die Operation öfter in der Weise ausgeführt. Auch bei Lipom und umschriebenem Adenom und Fibrom kann man in dieser Weise die Geschwulst von der Unterfläche her unter Aufwärtsklappen der Mamma loslösen, falls der gutartige Tumor in den tiefen Schichten der Mamma sitzt, ohne dabei gesunde Drüsenteile mitzuentfernen. Der Schnitt gibt bei Primaheilung das Minimum von Entstellung, da sich die Narbe in der Submammillarfalte versteckt. Nur bei oberflächlichem Sitz ist der meist empfohlene, im Radius laufende einfache Schnitt vorzuziehen. Man spaltet Haut, Panniculus und die dünne, gesunde Drüsenschicht, und löst den Geschwulstknoten stumpf aus.

69. Operation des Brustkrebses.

Wenn man die Schilderungen der Operation des Brustkrebses durchliest und die Berichte über die Erfolge chirurgischer Eingriffe, so bekommt man in intensiver Weise den Eindruck, daß alles Heil in der Mitentfernung des erkrankten Lymphdrüsenapparates liegt. Und sicherlich kann man in der gründlichen Entfernung alles er-

1) Vergl. MORRIS, Med. News, Sept. 1905.

2) Wichtige Arbeiten der Neuzeit, welche nachzulesen sind, sind: 1) BRYANT, Transact. of the Americ. Surg. Assoc., Vol. 13. 2) GARRÈ u. QUINCKE, Grundriß der Lungenchirurgie, 1903. 3) Voies et moyens d'accès dans le thorax. Congrès de chirurgie Paris 1906, von WILLEMS et LOISIN. 4) GERULANOS, Deutsche Zeitschr. f. Chir., Bd. 49. 5) GROSS, Beitr. z. klin. Chir., Bd. 24. 6) AMBURGER, Beitr. z. klin. Chir., Bd. 30.

krankten Gewebes und der gleichzeitigen Beseitigung aller Ausbreitungswege im Lymphgefäßgebiete nicht leicht zu weit gehen. Die glänzenden Resultate HALSTEDs, ROTTERs und anderer Chirurgen zeigen, wie vorzügliche Resultate sich bei radikalster Entfernung aller verdächtigen Gewebe erzielen lassen.

Allein man darf doch auch nicht aus dem Auge verlieren, daß sich ein Teil dieses glänzenden Fortschrittes doch nur auf die Verhütung lokaler regionärer Rezidive bezieht, und daß noch eine Anzahl dieser „Geheilten" an Metastasen zu Grunde geht. GROSSMANN berechnet, daß noch etwa 10 Proz. Spätrezidive nach dem 3 Jahr-Termin vorkommen.

Die schönsten Resultate erzielen indes diejenigen Chirurgen, welche am meisten in die Lage kommen, Frühoperationen zu machen, wie dies in so eklatanter Weise auch bei Zungencarcinomen und Larynxcarcinom hervorgehoben werden mußte. Wir haben nach einer Zusammenstellung von Dr. MEIER bei 91 nach Operation im Verlauf von 20 Jahren Verstorbenen bloß in 25,2 Proz. lokale Rezidive gehabt, die anderen sind an Metastasen gestorben.

Und von 8 Frühoperationen, bei welchen bloß partiell operiert worden war, sind binnen 3 Jahren bloß 2 rezidiviert, 6 geheilt geblieben = 75 Proz.[1]). Es ist also auch bei Brustkrebs nicht anders als bei Krebserkrankung anderer Organe, daß der maßgebende Faktor für die operative Prognose die Zeit und nicht die Art der Operation ist. Das schließt gar nicht aus, daß auch wir uns für das Gros der Fälle voll der Indikation anschließen, daß die Radikaloperation im modernen Sinne die richtige Behandlung sei. Andererseits aber konnten wir einzelne der Frauen, die sich noch bester Gesundheit erfreuen, nur dadurch zur frühen Operation bewegen, daß wir nicht die ganze Mamma wegnahmen, sondern bloß die erkrankten Teile im Gesunden excidierten.

Wenn sich RITTERs Nachweise bestätigen, daß ein großer Teil der vermeintlichen Einbrüche und Ausbreitungen des Krebses in den Milchgängen gar nicht auf Wucherung von Krebszellen beruht, so dürfte man mit der Mamma selber schon etwas schonender umgehen, wenn man nur kategorisch das Ausbreitungsgebiet der zugehörigen Lymphgefäße in der Pectoralfascie und im Gebiet der pectoralen und axillaren Lymphdrüsen mitentfernt.

70. Radikaloperation des Brustkrebses (Fig. 298—302).

In der Regel (und dazu soll der Chirurg stets in erster Linie raten) handelt es sich nicht nur um Entfernung der Drüse als solcher, sondern aller derjenigen Teile gleichzeitig, in welche man schon so

1) CRILE berechnet für „günstige" Fälle, wo bloß noch die Mamma ergriffen war, 80 Proz. definitive Heilungen. Vergl. auch SCHRÖDER (Rostock), Beitr. z. klin. Chir.

oft zur Zeit der Operation Krebszellen sekundär eingewandert findet. Es sind 4 neuere Arbeiten, welche in exakter Weise den Nachweis geleistet haben, nach welcher Richtung der Brustkrebs sich ganz besonders verbreitet und worauf die früher so außerordentlich häufigen lokalen Rezidive zurückzuführen sind. Die 1. ist die von L. HEIDENHAIN [1]), die 2. die von HAROLD J. STILES [2]), die 3. von GROSSMANN [3]), die 4. von ROTTER. Auf Grund einer sehr großen Anzahl anatomischer Untersuchungen zeigen diese Autoren, wie früher schon GUSSENBAUER, WALDEYER und LANGHANS, daß innerhalb einer an Krebs erkrankten Brustdrüse sowohl in der Nähe als weit entfernt von dem primären Herde häufig krebserfüllte Lymphgefäße in der Drüsensubstanz nachgewiesen werden können. Aber ganz besonders stimmen die Autoren darin überein, daß der Hauptweg der Fortleitung der krebsigen Infiltration die retromammären Lymphgefäße sind. Allerdings finden sich auch in den bindegewebigen Fortsätzen (COOPERsche Ligamente) in das Corium hinein und in denjenigen in das perimammäre Fettgewebe, sowie in den Bindegewebssepten zwischen den Läppchen krebsige Emboli. Aber schließlich kommen alle abführenden Lymphgefäße in denjenigen der Fascia pectoralis auf den Pectoralmuskeln zusammen, sammeln sich zum Teil in den Glandulae pectorales superficiales et profundae, am Rande und unter dem Pectoralis major und begleiten die Vasa thoracica bis zu den axillaren Lymphdrüsen. Nur die Lymphgefäße vom inneren Teil der Mamma gehen mit den Aesten der Mammaria interna in derselben anliegende Sternaldrüsen.

In sehr überzeugender Weise haben namentlich HALSTED durch seine vorzüglichen Erfolge, sowie ROTTER [4]) und JOERSS [5]) unter Benutzung der neuesten Statistiken dargetan, wie außerordentlich viel besser sich die neueren Resultate der Brustamputation beim Krebs gestalten lassen, wenn man den erwähnten Nachweisen über die Verbreitung der Krebszellen Rechnung trägt. Wir haben nach einer Zusammenstellung von Dr. MEYER, welche 212 von mir operierte Fälle von Carcinoma mammae aus einem Zeitraum von 20 Jahren umfaßt, schon vor 1896 verhältnismäßig schöne Resultate erzielt, insofern als nach mindestens 3-jähriger Beobachtung der Patienten in 31 Proz. der Fälle Rezidivfreiheit nachgewiesen wurde. Aber die neueste Zeit gibt noch bessere Resultate sowohl in Bezug auf lokale Rezidive, als im Zusammenhang damit bezüglich dauernder Heilung.

---

1) LANGENBECKS Archiv, Bd. 39.
2) Edinburgh Journal, 1892.
3) Gekrönte Preisschrift, Berlin 1896.
4) Berliner klinische Wochenschrift, 1896.
5) Deutsche Zeitschrift für Chirurgie, Bd. 44.

JOERSS berechnet nach einer Zusammenstellung der Resultate von HALSTED, ROTTER, CHEYNE und HELFERICH eine nach 3 Jahren konstatierte Rezidivfreiheit in 42 Proz. der Fälle. LENNANDER hat durch DAHLGREN eine Statistik von 74 Fällen (in 10 Jahren [bis 1897] operiert), veröffentlichen lassen, wo er eine Freiheit von äußeren

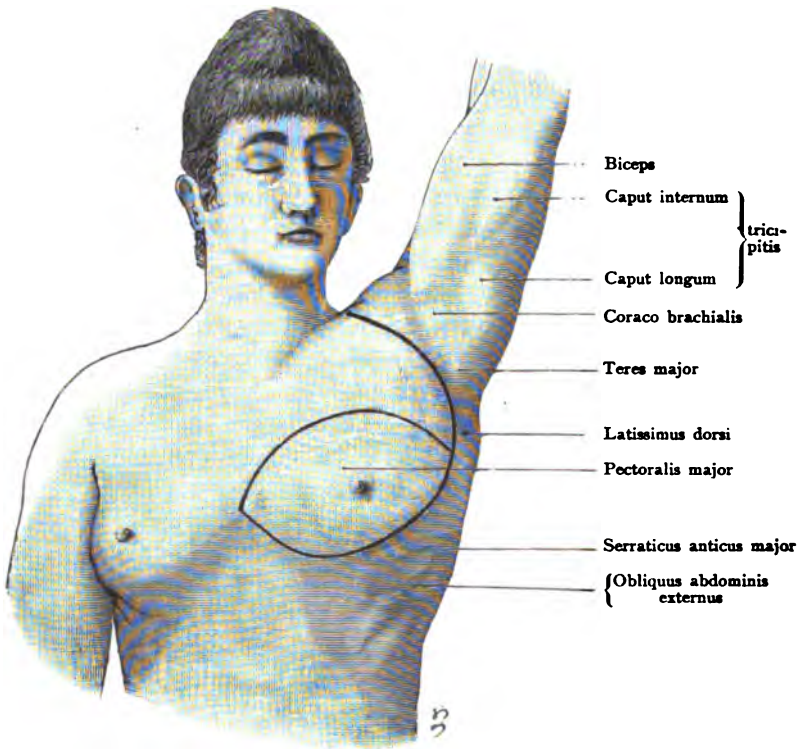

Fig. 298. Hautschnitt zur radikalen Operation bei Brustkrebs. Der Axillarschnitt sollte noch mehr auf dem Wulst der hinteren Axillarfalte liegen.

Rezidiven über mehr als 3 Jahre bei 53 Proz. der Fälle konstatieren konnte. Allerdings ist von MC WILLIAMS bestritten worden, daß die Resultate der neueren „heroischen" Operationen besser seien, als die früheren. Er konnte bei 100 Fällen bloß 17 Ueberlebende von 66 wieder Aufzufindenden nachweisen = 25 Proz.

Ich habe es selber noch gesehen, wie man früher bei Amputatio mammae bloß gerade die Mamma als solche wegnahm — da konnten Drüsenrezidive nicht ausbleiben — wie man dann von einem Schnitt in der Axilla aus einzelne Drüsen herausklaubte. Dann kamen die Entfernung der Pectoralfascie durch VOLKMANN, die Mitwegnahme der oberflächlichen Muskelschicht des Pectoralis durch HEIDENHAIN, die teilweise Entfernung der Pectoralmuskeln durch

ROTTER, endlich die ausgedehnteren Ausräumungen durch WILLY MEIER und als Krönung die totale Wegnahme des perimammären Fettgewebes in größtem Umfang, Ausräumung der Axilla samt dem Fett dieser Region, Trennung der Pectorales an Arm, Scapula und Clavicula und Entfernung, Durchsägung event. der Clavicula mit Ausräumung der Fossa supraclavicularis nach HALSTED.

Diese ganz ergiebige Operation ist es, welche bei vorgeschrittenen Fällen noch Garantie gegen lokale Rezidive zu geben vermag. Ihre Gefahr ist bei guter Asepsis dank der sicheren Blutstillung ganz gering.

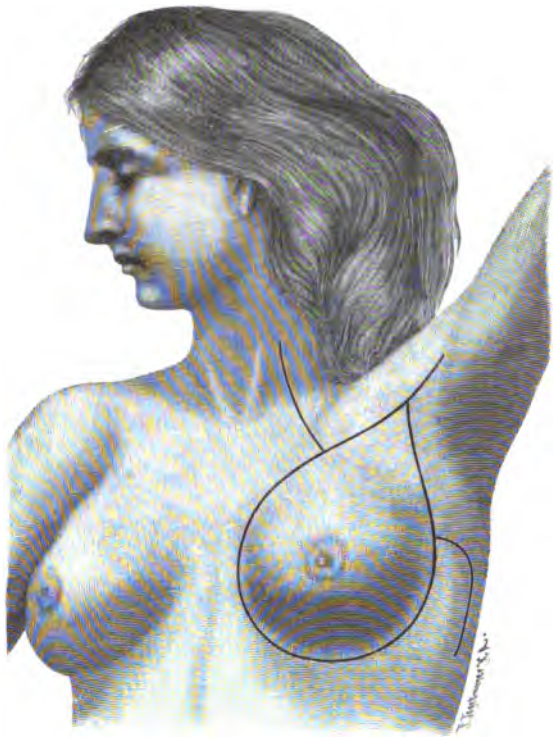

Fig. 299. Abbildung der Incisionen, welche von COLLINS WARREN [1]) benutzt werden, in ziemlicher Uebereinstimmung mit der Schnittführung von WILLY MEIER. Sie sind zugleich auf die Plastik berechnet.

Wir raten zu folgender Schnittführung und Ausführungsart der verschiedenen Akte.

Man macht zuerst bloß den Teil 1 des in Fig. 300 angegebenen Schnittes, auf der Clavicula beginnend, etwas median vom Sulcus deltoideopectoralis abwärts über den Rand des Pectoralis major durch die Axilla bis auf die hintere Achselfalte durch Haut und Fascie. Es kann sein, daß sich eine oberflächliche Drüse schon auf der Clavicula erkrankt findet.

Das freigelegte Muskelfleisch des Pectoralis major wird 2 Finger breit von seinem Armansatz mit einer Kropfsonde (oder Finger) umgangen und durchschnitten (2—3 Muskelgefäße sind zu fassen). Abwärts wird auf der hinteren Achselfalte der Latissimus samt Teres major freigelegt bis zu den Stellen, wo ersterer sich vom Thorax abhebt. Nun wird mittelst Gazetupfern die bedeckende Fascie letzterer

1) Annals of Surgery, 1904.

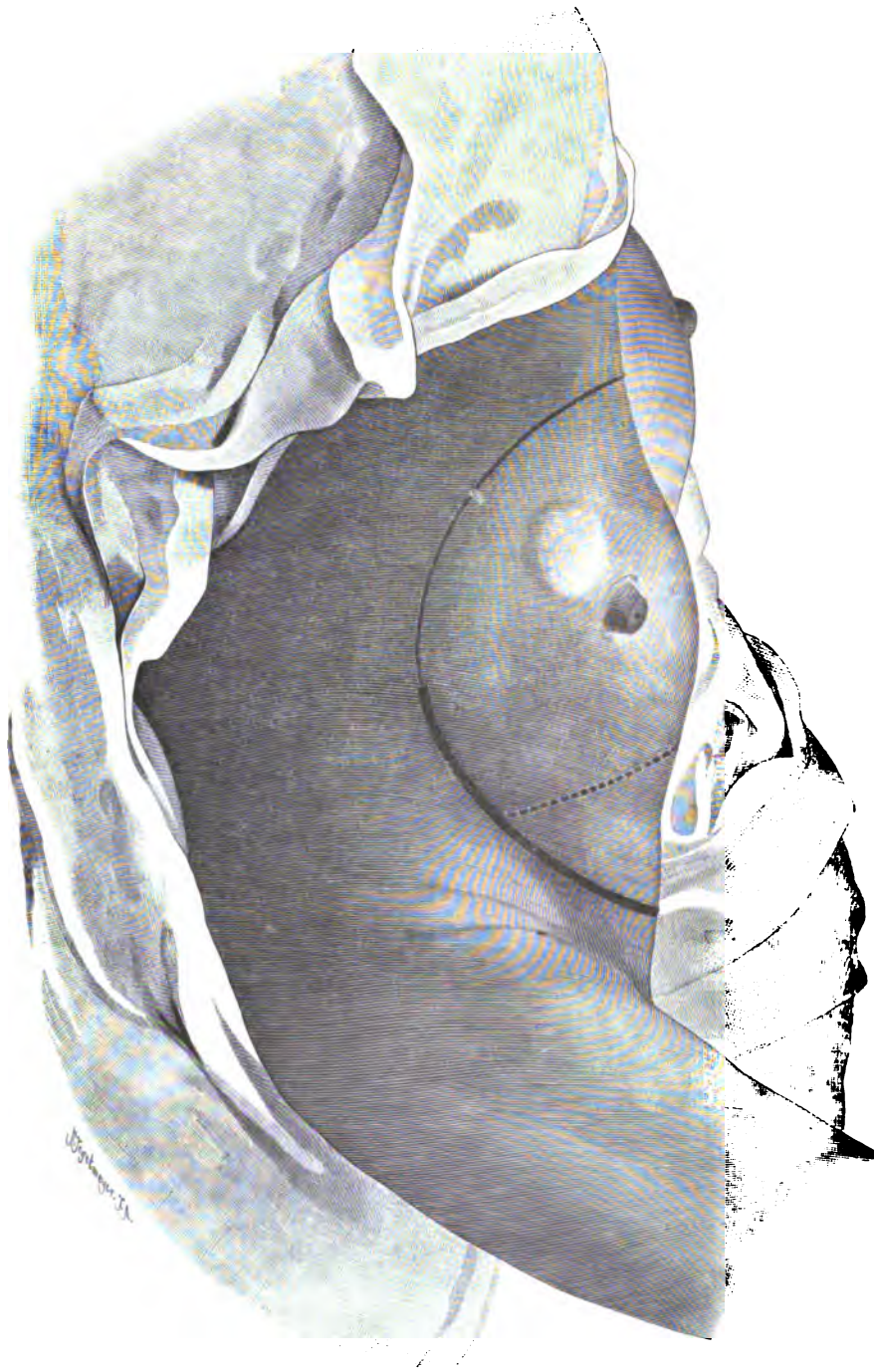

Fig. 300. Lagerung der Patientin. Die Schnitte sind durch ihre verschiedene Stärke in der Reihenfolge angedeutet, wie sie ausgeführt werden bei Radikaloperation.

Muskeln samt Fett und Bindegewebe und den Glandulae pectorales bis zum Rande des Pectoralis major aufwärts geschoben, wobei die Nervi subscapulares in der Furche zwischen Latissimus und Subscapularis, sowie der N. thoracalis longus geschont werden.

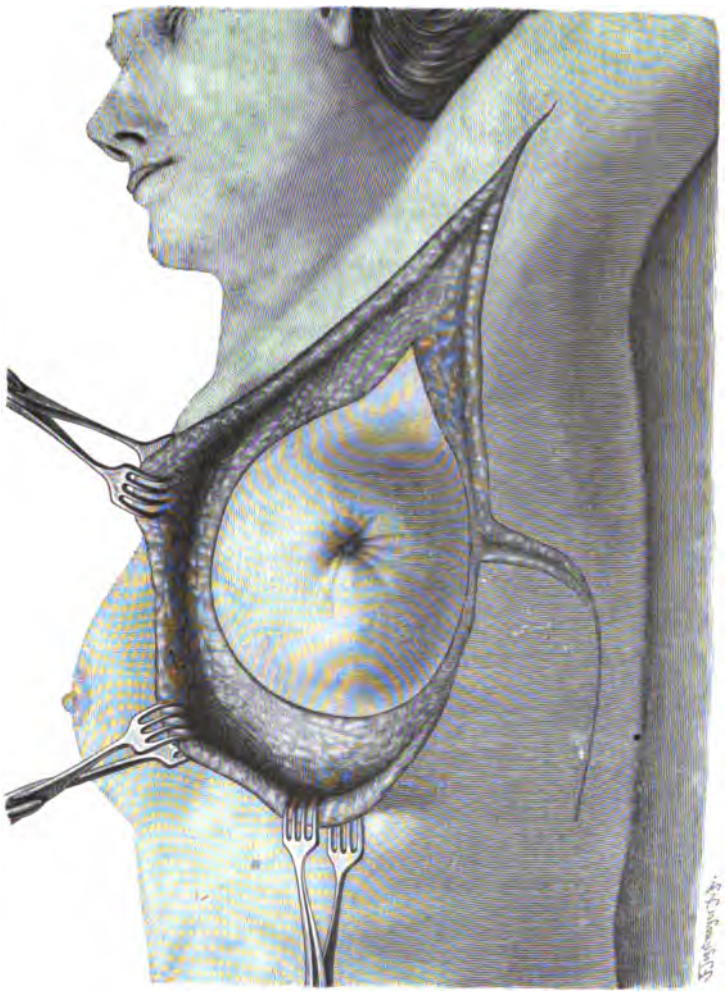

Fig. 301.

Aufwärts wird das Fettgewebe mit dem ganzen Paket der Glandulae axillares samt Fascie erst über die Vorderfläche des Subscapularis, dann des Serratus anterior bis zur Vena axillaris hinaufgeschoben. Nun wird der Pectoralis major samt Fascie darunter abwärts geschlagen und nach Drüsen zwischen ihm und dem Pectoralis minor bis zur Clavicula gesucht, dann der Pectoralis minor am Processus coracoideus mit dem Finger freigemacht und

durchgeschnitten und entlang den großen Gefäßen bis zur Clavicula vorgegangen. Bei diesem weiteren Vorgehen und der Freilegung der großen Gefäße spannen sich die gegen Axilla und Thorax zu gehenden Gefäße und werden mit Arterienzangen gefaßt und durchschnitten, und man gelangt zu den Glandulae infraclaviculares, welche besonders sorgfältig von den Gefäßen abzupräparieren sind bis unter die Clavicula.

Ist eine Drüse fest mit der Wand der Axillarvene verwachsen, so wird das betreffende Stück unter Ligatur ober- und unterhalb mitexcidiert. Lassen sich die Drüsen unter der Clavicula nicht ganz sauber entfernen, so wird am besten nach HALSTED und MADELUNG die Clavicula schräg (von oben innen nach unten außen) durchsägt und emporgehoben, unser Schnitt nach oben verlängert und aus der Fossa supraclavicularis die Glandulae cervicales superficiales et profundae ausgeräumt [1]) bis zu der letzten Drüse, welche im Winkel zwischen Vena subclavia und jugularis sitzt (eine Glandula angularis) und deren Excision leicht Verletzung des Ductus thoracicus [2]) mit sich führt.

Wo die Entfernung der Glandulae infraclaviculares unter der Clavicula sauber ausgeführt werden kann ohne Trennung des Knochens, ist es vorzuziehen, die Clavicula intakt zu lassen. Wo schon die Glandulae infraclaviculares nicht mitergriffen sind, auch keine Drüse unter der Haut oder auf dem Pectoralis minor in der Nähe der Clavicula, kann auf die Ausräumung der Fossa supraclavicularis verzichtet werden. Einzelne Chirurgen räumen prinzipiell in jedem Falle (so HALSTED, CUSHING) die Supraclaviculargrube aus.

Jetzt erst, nachdem sämtliche Drüsen ausgeräumt sind — ganz wie wir dies auch bei unserer Methode der Zungenexstirpation von der Zungenbasis aus empfohlen haben — und dabei die Gefäße, die zum Primärherd führen, zum großen Teil unterbunden sind, schreitet man fort zur Amputation der Mamma selber samt Fettgewebe, Haut und Pectoralmuskeln [3]).

Nun muß der Schnitt abwärts resp. unter der Mamma durch bis zum Sternum verlängert werden. Auf der Außenfläche des Latissimus und seinem unteren Rande entlang wird Fascie samt Fettgewebe abgehoben und nach vorne über dem Serratus gelöst,

1) SCHWARZ hat aus VON HACKERS Klinik eine große Statistik veröffentlicht und berechnet in dieser sehr guten Zusammenstellung auf 33 solche Operationen mit Supraclaviculardrüsen bloß 4 Dauerheilungen trotz sehr radikalem Vorgehen nach ROTTER, HALSTED, KOCHER.

2) CUSHING hat dieses zweimal erlebt und hat einmal den Ductus glücklich durch Naht abschließen können.

3) HANDLEY (Lancet, 1905) legt besonderen Wert darauf, die Fascie auch bis 2 Finger breit unter dem Schwertfortsatz zu excidieren, um die „epigastrische Infektion" zu verhüten.

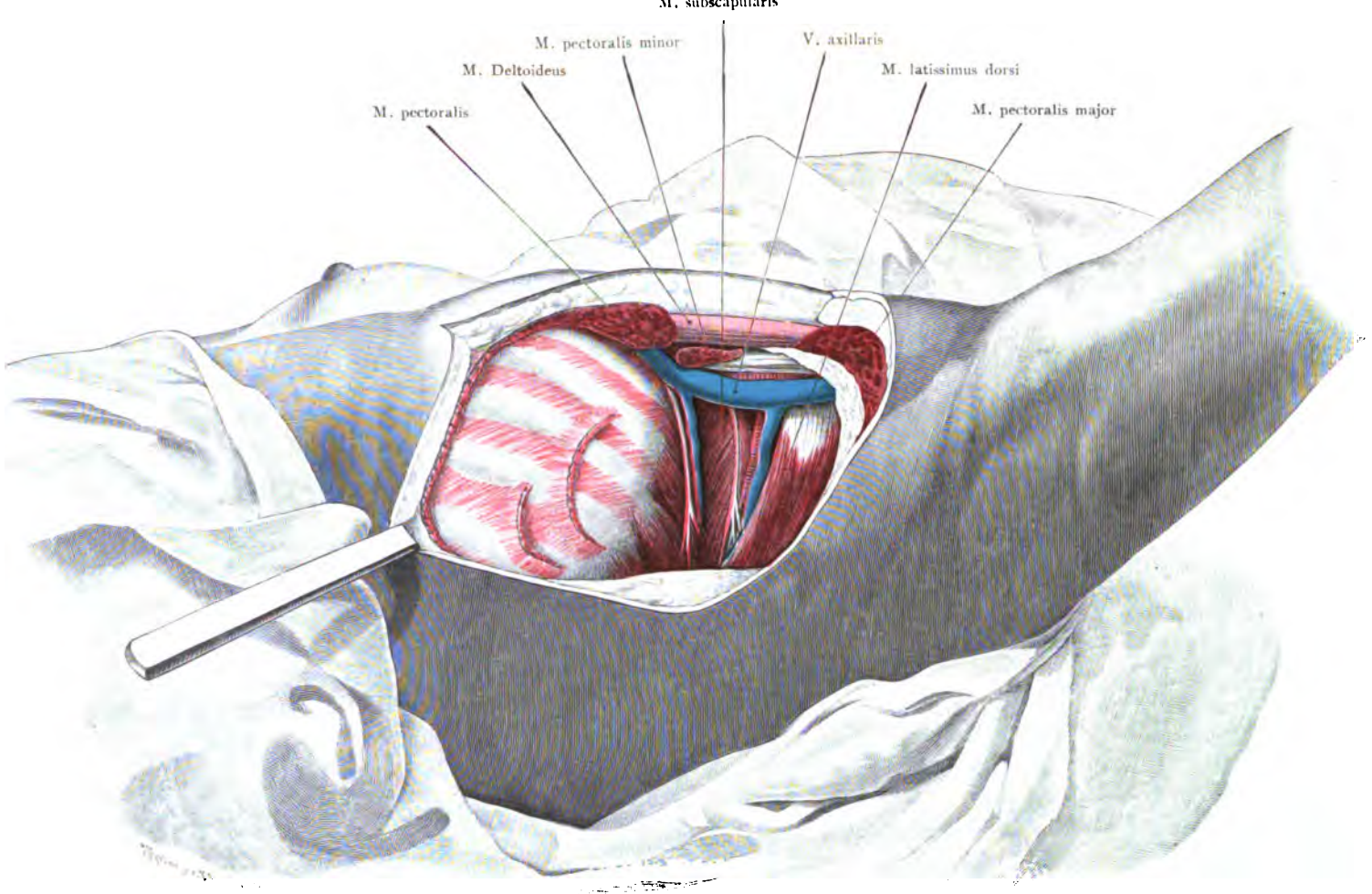

Fig. 302. Radikaloperation des Brustkrebses. Die Mamma ist entfernt, die Axilla ausgeräumt. Man sieht die Vena axillaris (mit Arterie und Plexus) freigelegt und bis zur Clavicula rein präpariert, nebst den Vasa subscapularia und die Art. und V. thoracica longa nebst den entsprechenden Nerven, die oft geschont werden können. Dazu die Pectoralmuskeln (durchschnitten), Rippen, Msc. serratus anterior, Subscapularis, Latissimus mit Teres major.

bis man auf die Rippenansätze des Musc. pect. minor stößt, diese werden am Thorax getrennt und die perforierenden Aeste der Intercostalgefäße mit Arterienzangen gefaßt.

Weiter über die Rippen medianwärts kommt man unter dem abgehobenen Pectoralis major an seine dicken Muskelansätze am Sternum und auf den Ursprung des Rectus abdominis und hebt nach deren Trennung die Mamma samt Muskeln von den Rippen und Intercostalmuskeln ab. Bei Trennung der Pectoralisansätze spritzen einige Rami perforantes der Intercostalarterien.

Jetzt wird der angezeichnete Schnitt oberhalb der Brustdrüse durch die Haut gemacht, letztere vom Panniculus nach oben bis zur Clavicula abgelöst, der Cleidalansatz des Pectoralis major nahe der Clavicula getrennt und die Pectoralansätze oben innen am Thorax durchschnitten.

Die meisten Arterienzangen können durch Torsion entfernt werden. Feine Ligaturen werden bloß an die nahe den Hauptgefäßen gefaßten Arterien und Venen und an die nahe der Thoraxwand gefaßten Rami perforantes der Intercostalgefäße angelegt.

Man hat durch diese Operation das Drüsenfettgewebe der Axilla, die die Brustmuskulatur bedeckenden Fascien, die beiden Pectoralmuskeln samt Mamma und bedeckender Haut in einer zusammenhängenden Masse herausgehoben. Wir legen besonderen Wert darauf, daß bei unserer Schnittführung die die Achselhöhle begrenzenden Muskelränder sofort freigelegt werden können und von oben und von hinten die bedeckende Fascie wie ein das Axillargewebe einhüllender Mantel im Zusammenhang von der Vorderfläche der Scapula (Msc. subscapularis) und der Außenfläche des Thorax (Msc. serratus anterior und Intercostalmuskeln) abgehoben werden kann unter Schonung der Subscapularnerven und des Nervus thoracicus longus und unter Trennung der zur Brust ziehenden Gefäße.

Die Vereinigung wird durch Hautverschiebung in der Weise besorgt, daß wenigstens die Achselhöhle vollständige Deckung erhält. Ein einziges Drainrohr wird in der hinteren Axillarlinie durch eine eigene Oeffnung zwischen Scapula und Thorax bis zur Clavicula emporgeschoben. Der nicht durch Hautverschiebung zu deckende Teil der Wunde kann sofort nach THIERSCH durch Transplantation zur Heilung gebracht werden.

Was die funktionellen Störungen infolge einer so ausgedehnten Resektion betrifft, so fällt die Behinderung der Armbewegungen durch die Wegnahme der Muskeln nicht wesentlich in Betracht, weil die vorderen Fasern des M. deltoideus immerhin noch eine genügende Hebung nach vorne und der Latissimus dorsi eine genügende Adduktion des Armes ausführen. Im Gegenteil ist die Bewegung des Armes freier als bei bloß teilweiser Entfernung der

Muskeln. Um die Entstellung infolge Einsinkens zu verringern, hat COLLINS WARREN den Pectoralis minor, dessen Exstirpation nicht so dringlich ist, wie die des Pectoralis major, bloß durchschnitten und nachher wieder genäht. Bedenklicher ist die Totalausräumung der Drüsen durch die Behinderung des Lymphabflusses, ganz besonders wenn man gleichzeitig die Hauptvene unterbinden muß. In diesem Falle entwickelt sich ein für Monate und Jahre dauerndes derbes Oedem mit elephantiastischer Anschwellung des Armes, welche die Funktion desselben wesentlich mehr behindert als die gründliche Beseitigung der Thoraxmuskeln.

b) Fortschritte in der Chirurgie der Brustorgane.

Die Chirurgie der Brustorgane hat seit Bearbeitung der 4. Auflage eine so völlige Umwälzung erfahren, daß das betreffende Kapitel völlig umgearbeitet werden mußte. Während man sich wesentlich auf Operationen an der Thoraxwand bislang beschränkt hatte und auf Entleerung von Flüssigkeitsansammlungen, speziell Abscessen innerhalb des Thorax, ganz ähnlich, wie dies auch noch nicht so lange her für die Bauchhöhle der Fall war, hat man jetzt eine Schwierigkeit bis zu einem gewissen Grade überwinden gelernt, welche bisher hinderte, die Vorteile der aseptischen Wundbehandlung für die Brusthöhle auszunutzen, wie dies für die Bauchhöhle geschehen ist.

Der Kernpunkt des Fortschrittes der letzten Jahre liegt in der Ueberwindung der Gefahr des Pneumothorax. Die Furcht vor letzterem war es, welche der Ausbildung der intrathorakalen Chirurgie im Wege stand. Zweifellos haben die Methoden der Verhütung dieser Gefahr, wie sie auf Anregung von MIKULICZ und SAUERBRUCH zu einem gewissen Abschluß gebracht und auf der Heidelberger Klinik von BRAUN und PETERSEN ergänzt worden sind, dem Chirurgen erst völlig die Augen geöffnet für Erkenntnis der richtigen Verwertung der schon früher bekannten einfachen Mittel, deren Anwendung ohne die modernen Apparate zur Zeit vielen gewandten Chirurgen genügende Sicherheit zur Verhütung der Gefahr gewährleistet.

Es scheint fast, als ob man im Gefühl dieser Sicherheit etwas über das Ziel hinausgeschossen sei, und die große Aufgabe der Asepsis habe einigermaßen zu kurz kommen lassen; denn neuere Statistiken zeigen, daß die größere Zahl von Todesfällen bei intrathorakalen Operationen an Lunge sowohl als Herz und übrigen Eingeweiden des Thorax auf Rechnung von Infektion und nicht von Zufällen während der Operation zu setzen ist.

Man unterscheidet zur Besprechung der verschiedenen Operationen zweckmäßig die Thoracoparietotomie, die Thoracopleurotomie und die Thoracopneumotomie, die Thoracoperi- und -cardiotomie, die

Thoracomediastinotomie oder schlechtweg die Thoracotomie, Pleurotomie und Pneumotomie, die Pericardio- und Cardiotomie und die Mediastinotomie. Bei letzterer sind die anterior und posterior und speziell noch die Oesophagotomia thoracalis zu nennen.

Außer diesen Brustschnitten, welche entweder Erkrankungen der Wand selber zu beseitigen oder Erkrankungen der intrathorakalen Organe beizukommen bestimmt sind, gibt es noch eine Kategorie von Operationen, bei denen man die Thoracotomie ausführt, um durch die Pleura (nach gewissen Vorschlägen sogar durch das Pericard) hindurch zu anderen Organen (Oesophagus), speziell zu den Abdominalorganen zu gelangen, Operationen, welche man kurzweg als transpleurale[1]) (eventuell transpericardiale) Verfahren zusammengruppiert. Sie sind zur Stunde der Eröffnung subphrenischer Abscesse oder Flüssigkeitsansammlungen in der Leber, dann auch Eingriffen am Magen (Oesophagogastrostomie) hauptsächlich bestimmt. Auch der Oesophagus wird statt direkt durch das Mediastinum auf transpleuralem (ja sogar nach JABOULAY auf transpericardialem) Wege angegangen.

Am wenigsten gegen früher hat sich die Chirurgie der Thoraxwand verändert. Und doch ist es nötig, schon vor Besprechung derselben die Frage der Verhütung und Behandlung des traumatischen Pneumothorax einzuschalten. Denn zumal bei der Operation von Neubildungen der Brustwand muß der Chirurg auf Verletzung der Pleura gefaßt sein und bereit, den Gefahren des akuten Pneumothorax zu begegnen; sonst wird er leicht durch Aengstlichkeit in der korrekten Ausführung der Operation gehemmt und wird auf Radikaloperation verzichten, wo ein Menschenleben durch die Operation zu retten wäre.

c) Verhütung und Behandlung des traumatischen Pneumothorax.

Daß ein akuter Pneumothorax ein lebensgefährliches Ereignis ist, ist experimentell und klinisch festgestellt. Wir dürfen nicht ungestraft eine breite Eröffnung der Brusthöhle vornehmen, um die Organe innerhalb derselben zugänglich zu machen. Die Eröffnung des Pericards hat diese Nachteile nicht, und GERULANOS hat nachgewiesen, daß die Eröffnung der rechtsseitigen Pleurahöhle gefährlicher ist, als diejenige der linken, weil die rechte Lunge größer ist und weil die großen Venen und der rechte Vorhof der rechten Pleura angrenzen.

Den Grund der Gefahr des plötzlich eintretenden Pneumothorax sucht MURPHY, gestützt auf seine interessanten Experimente, nicht,

1) Der Ausdruck perpleurale wäre vielleicht korrekter.

wie frühere Beobachter, in Verdrängung von Herz und großen Gefäßen, sondern in Verdrängung der sagittalen Scheidewand zwischen beiden Brusthälften, nämlich der Mediastina durch den Atmosphärendruck im Momente der Inspiration, wo der intrapulmonäre Druck auf der gesunden Seite sinkt. Dadurch wölbt sich das Mediastinum in die gesunde Thoraxhälfte vor und behindert den Luftzutritt zu der gesunden Lunge. Die Exspiration ist ebenfalls beeinträchtigt durch Vorwölbung der Mediastina nach der Pneumothoraxseite im Momente der Exspiration. Zug am Mediastinum direkt oder indirekt durch Vorziehen der Lunge hebt deshalb nach MURPHY auch die Dyspnoë auf und den davon abhängigen Kollaps mit Herzschwäche.

Daß ein Druck auf die Mediastina eine große Bedeutung hat, sehen wir bei rasch wachsenden Blut- und Flüssigkeitsergüssen in die Pleurahöhle, wo durch Perkussion die Verdrängung der Mediastina nachweislich ist und wo damit hochgradige Dyspnoë verbunden ist. Freilich ist bei Flüssigkeitserguß auch erhebliche Verdrängung des Herzens und Druck auf die großen Gefäße mit wirksam, und ist der Druck ein konstanter, während bei offenem Pneumothorax das Mediastinum hin und her schwankt bei In- und Exspiration.

Daß der Ausfall der Atmung einer Lunge die Dyspnoë nicht erklärt, darüber ist man einig, da die Atmungsgröße auf $^1/_{10}$ nach SAUERBRUCH sinken kann ohne erhebliche Atmungsstörung. SAUERBRUCH hat auch gezeigt, daß man eine ganze Lunge abklemmen und so von der Atmung ausschließen kann, ohne Dyspnoë zu erzeugen, wenn man sie nur vorher bläht.

Die bloß mechanische Druckwirkung auf das Mediastinum, welche die Ergiebigkeit der Atmung der gesunden Lunge beeinträchtigt und auch von GARRÈ als Haupterklärung der Dyspnoë angesehen wird, kann deshalb nach SAUERBRUCHs eingehenden Versuchen für die Intensität der Atmungsstörung nicht verantwortlich gemacht werden, da die beschleunigte und verstärkte Atmung nach seinen Messungen das Atemvolumen fast unverändert aufrecht erhält.

Er sieht vielmehr den Schaden in dem Zusammenfallen der Lunge, welche in erster Linie durch Wegfall des intrapulmonalen Druckes auf die dünnen Gefäße eine Hyperämie zur Folge hat, andererseits durch Wegfall des physiologischen Reizes der Vagusendigungen einen Wegfall des Lungentonus und der Atmungsregulation. Die Hyperämie bewirke Anämie der anderen Lunge und daselbst mangelhafte Arterialisation und durch diese Dyspnoë und Blutdrucksteigerung. Man kann deshalb auch beide Pleuren eröffnen, sobald man den Kollaps der Lungen hindert, ohne Dyspnoë hervorzurufen und durch Entfaltung der kollabierten Lunge Dyspnoë beseitigen.

Wie weit außerdem die Verschiebung des Herzens und der großen Gefäße, der Druck auf die großen Venen von rechts (nach GERULANOS) und Reflexe seitens der Pleura bei der Dyspnoë mitwirken, muß durch weitere Experimente festgestellt werden. Genug, daß durch MURPHYs Experimente, dann am Lebenden durch eine Erfahrung von W. MÜLLER und nachher in bewußter Weise zuerst von BAYER festgestellt ist, daß durch Zug an der zusammengefallenen Lunge und Hervorhebung derselben bis zur Thoraxwand die Gefahr sofort beseitigt werden kann. Wir haben damit ein sicheres und einfaches Mittel an der Hand, die unmittelbare Gefahr des Pneumothorax zu beseitigen bei weit offener Pleurahöhle.

In Lungenchirurgie erfahrene Chirurgen, wie DELAGÉNIÈRE, verlassen sich völlig auf diese einfache Maßnahme.

Ein zweites Moment der Beruhigung für den Chirurgen (und damit für den Patienten) ist die Erfahrung, daß unvollständiger Pneumothorax die Gefahr des totalen Pneumothorax durchaus nicht einschließt. GARRÈ hat speziell darauf aufmerksam gemacht, daß, sobald die Pleuraeröffnung kleiner ist, als die Glottis, doch die Lunge noch atmet, indem sie sich bei der Inspiration etwas ausdehnt, weil dabei die Luftverdünnung in der Pleurahöhle weniger rasch ausgeglichen wird, als in der Lunge.

SAUERBRUCH hat durch Experimente in seiner Kammer gezeigt, wie auch bloß teilweise Erhaltung des mechanischen Atmungsapparates (Thoraxwand mit Intercostalmuskeln und Zwerchfell) genügt, Atmung aufrecht zu erhalten, solange man dafür sorgt, daß ein, wenn auch relativ kleines, Stück Lunge der Wand anliegt.

Deshalb macht es auch so großen Unterschied, ob der Pneumothorax rasch oder langsam eintritt. In letzterem Falle können bedenkliche Erscheinungen ganz fehlen. Es scheint uns zweifellos, daß die Erklärung hierfür zu einem großen Teil darin zu suchen ist, daß der Pneumothorax dabei nicht ein so vollständiger ist. Andererseits kann man nach MURPHYs Theorie, welcher sich GARRÈ anschließt, diese Tatsache damit erklären, daß die gesunde Seite Zeit hat, durch ergiebigere Atemexkursionen die mangelhafte Inspiration auszugleichen. Daß es dabei keineswegs gleichgültig ist, daß die plötzlichen störenden Reflexe seitens der Pleura wegfallen, die Vagusreflexe sich den neuen Verhältnissen gemäß ändern und auch das Herz und die Gefäße des kleinen Kreislaufs sich der Veränderung anpassen, zeigen SAUERBRUCHs Experimente evident.

Ich kann auch das Mitatmen der retrahierten Lunge nicht für so ganz bedeutungslos halten, wie z. B. GARRÈ. Man sieht, daß die Lunge bei offenem Pneumothorax eine allerdings verkehrte Atmung aufweist: sie wird beim Exspirium von der gesunden Seite aufgeblasen und fällt beim Inspirium wieder zusammen. Für die Atmung

mag diese Füllung mit gebrauchter Luft und die Respiration derselben in die gesunde Lunge vielleicht schädlicher als nützlich sein. Für die Zirkulation in der Lunge, welche nach SAUERBRUCH das Entscheidende ist, dürfte sie wichtig genug sein. Auch bei dem MURPHY-MÜLLER-BAYERschen Handgriff ist die teilweise Entfaltung der Lunge bei Annahme von SAUERBRUCHS Theorie bedeutungsvoller, als der bloße Zug am Mediastinum.

Praktisch ist der große Unterschied in der Gefahr des vollständigen und unvollständigen, resp. plötzlich oder langsam entstehenden Pneumothorax ein maßgebendes Moment und bestimmend für die Empfehlung folgenden Verhaltens bei (beabsichtigter oder unbeabsichtigter) Eröffnung der Pleura:

1) Will man die Pleura eröffnen, so ist wo möglich erst eine kleine Oeffnung anzulegen und bei weiterer Eröffnung durch Einlegen warmer Gazekompressen (nach KRAUSE) der rasche Eintritt eines diffusen Pneumothorax zu verhüten. Dadurch wird auch der Zutritt kalter Luft zu einer großen Oberfläche der Pleura und Dyspnoë erregende Reflexe verhütet.

2) Jede zufällige Oeffnung ist sofort mit Gaze zu verschließen, damit die Luft langsam zutrete und die Lunge sich nicht plötzlich retrahiere (durch ihre Elastizität).

3) Ist breitere Eröffnung erfolgt oder zur Abtastung der Lunge notwendig, so ist die Lunge sofort zu fassen, am besten mit KOCHERscher Arterienzange, in die Wunde vorzuziehen und provisorisch an einen Wundrand anzuheften, nachdem man die Lunge abgetastet und sich orientiert hat (Pneumopexie). Diese Anheftung, wie QUÉNU und LONGET gezeigt haben, muß in der Weise geschehen, daß außer der Pleura parietalis auch die Intercostalmuskeln (event. sogar die Rippen) mitgefaßt werden und mit der Pleura visceralis auch das Lungengewebe selber.

4) Sieht man die Notwendigkeit breiter Eröffnung der Pleura in Fällen vor, wo man über Natur und Sitz eines event. Lungenleidens aufgeklärt ist, vor, so ist es am zweckmäßigsten, eine präliminäre Pneumopexie zu machen, indem man vor Incision der Parietalpleura durch tiefgreifende Nähte bis in die anliegende Lunge das Kollabieren letzterer von vorneherein verhütet und die Entwickelung eines Pneumothorax unmöglich macht, indem man die der Operation zu unterwerfende Lungenpartie durch ROUXs fortlaufende zirkuläre (nach QUÉNU und LONGET tiefgreifende) Hinterstichnaht von der Pleurahöhle völlig ausschließt.

5) Dieselbe Naht ist anzuwenden für transpleurale Operationen zur präliminären Pleuroparietopexie, indem man vor der Eröffnung das parietale Blatt der vorderen Thoraxwand mit dem auf dem Zwerchfell liegenden in einem gewissen Umkreis vernäht.

6) Ist die Abgrenzungsnaht nicht zulässig, weil man nach

DELAGÉNIÈRE, welcher diese Methode speziell vertritt, vorsieht, bei unbestimmtem Sitz der Verletzung oder der Erkrankung durch Einführung der ganzen Hand sich die Möglichkeit verschaffen zu müssen, die ganze Lunge zu palpieren, so bleibt außer dem oben geschilderten Vorgehen bei breiter Eröffnung, nämlich raschem Vorziehen der Lunge mit nachträglicher Pneumopexie, nur noch ein Verfahren übrig, dasjenige von DOLLINGER, einen präliminären Pneumothorax in langsamer Weise unmittelbar oder ein paar Tage vor der Operation langsam und vorsichtig künstlich herbeizuführen. Dann ist zur Zeit der Operation die Gefahr der plötzlichen Aenderung in Zirkulation und Respiration bereits kompensatorisch ausgeglichen, und es ist dabei ganz besonders die Möglichkeit gegeben, auf die ich speziell Wert legen möchte, einen unvollständigen Pneumothorax herzustellen mit seiner relativen Gefahrlosigkeit.

Die Mittel, welche wir hier zur Verhütung der Pneumothoraxgefahr angeben, liegen im Bereich des praktischen Arztes und dürfen ihn ermutigen, auch in Notfällen, z. B. bei Lungenverletzungen mit gefährlichen Blutungen, unter Umständen aktiv vorzugehen. Die günstigen Erfahrungen von MÜLLER, BAYER, KEEN, DELAGÉNIÈRE GARRÉ u. a. beweisen die Berechtigung solchen Vorgehens. Daß aber eine Operation, bei welcher die Pleura verletzt wird oder groß geöffnet werden muß, ganz erheblich einfacher und gemütlicher sich gestaltet, wenn man die Apparate und Einrichtungen zu seiner Verfügung hat, die wir der rastlosen Tätigkeit von QUÉNU und LONGET, TUFFIER und HALLION, FELL-O'DROYER, BRAUER, vor allem aber MIKULICZ und SAUERBRUCH verdanken ist nicht der geringste Zweifel.

Wir sind gegenwärtig damit beschäftigt, den KRONECKERschen Apparat für künstliche Atmung auf seine Verwertbarkeit für praktisch chirurgische Zwecke zu prüfen. Die künstliche Atmung nach QUÉNU und LONGET, TUFFIER und HALLION, FELL ist die einfachste, das Ueberdruckverfahren nach BRAUER, PETERSEN, ENGELKEN, auch QUÉNU und LONGET das nächst einfache, das SAUERBRUCHsche Verfahren das an den kompliziertesten Apparat gebundene. Doch hat SAUERBRUCH mit letzterem die zahlreichsten Beweise der Zuverlässigkeit seiner Methode geliefert. Wir kommen darauf zurück.

Einfach in seiner Technik, aber schwierig in der Ausführung ist auch das von LOISON empfohlene Tamponieren bloß des Bronchus der zu operierenden Seite mittelst eines unter Bronchoskopie eingeführten Kautschukballons, dessen Aufblähung den Kollaps der Lunge verhüten soll, ohne die Atmung der anderen Seite zu beeinträchtigen.

Ein recht wichtiger Punkt ist die Lagerung der Kranken für alle die Operationen, bei welchen eine breite Eröffnung der Pleura in Frage kommt. Naturgemäß hat man die Neigung, den

Patienten auf die gesunde Seite zu legen. Diese Lagerung ist aber durchaus zu verwerfen, denn sie beeinträchtigt die Exkursionen der gesunden Thoraxseite beträchtlich, was sowohl bei Pleuraergüssen, als bei Pneumothorax sehr nachteilig wirkt. Es mag wohl sein, daß die Art der Lagerung sonst unerklärliche Differenzen verständlich macht, die bei der breiten Eröffnung in der Intensität der Dyspnoë beobachtet worden sind von verschiedenen Beobachtern.

Denn außer der Beschränkung der Atembewegungen kommt die Verdrängung der mediastinalen Scheidewand durch das Gewicht von angesammelten Flüssigkeiten einerseits und die Schwere des Herzens und der Lunge andererseits in Betracht. GARRÈ hebt den guten Erfolg für Minderung der Dyspnoë hervor, wenn man die Operierten auf den Tischrand nach der kranken Seite zu lagert. Regel soll aber sein, bei Pleurotomie den Patienten auf den Rücken (event. auch auf den Bauch) zu legen.

d) Die Frage der Drainage der Brusthöhle.

Es lohnt sich, die Frage zu diskutieren, unter welchen Umständen bei Eröffnung der Pleurahöhle eine Drainage am Platze ist, einerseits bei Flüssigkeitsansammlungen, die durch die Operation entleert wurden, andererseits nach Operationen, welche eine Primaheilung zulassen. Die Brusthöhle gehört zu den starrwandigen Höhlen, bei welchen ganz andere Gesichtspunkte maßgebend sind, als bei weicher Wandung, wie bei äußeren Wunden. Wir werden sehen, daß bei der Peritonealhöhle wiederum ganz andere Indikationen bestehen.

Am letzten Kongreß für Chirurgie in Paris sind von WILLEMS und SOISON zwei vorzügliche Abhandlungen in Referatform geliefert worden über die „Voies et moyens d'accès dans le thorax" und die Frage der Drainage vom Gesichtspunkte der Abhaltung der Infektion zumal von WILLEMS eingehend gewürdigt worden.

Die Pleura, wie alle Versuche lehren, mittelst deren man künstliche Adhäsion zu erzeugen suchte, bildet solche nicht leicht, der beständigen Bewegung der Lunge wegen. Andererseits hat die Lunge, wenn sie von der Brustwand abgehoben wird, die Neigung, sich zu retrahieren, sobald durch Luftzutritt von außen in der Pleurahöhle positiver Druck entsteht.

Einführen einer Drainröhre in die freie Pleurahöhle hat deshalb keinen Sinn, wenn nicht das Ende der Drainröhre in der zu entleerenden Flüssigkeit allseitig badet oder für Abschluß der zu drainierenden Höhle ringsherum in anderer Weise gesorgt ist.

Nach aseptisch durchgeführten Operationen ist es am besten, durch festschließende Nähte in mehreren Schichten angelegt, für hermetischen Abschluß der Luft zu sorgen.

Es verlangt aber viel mehr Sorgfalt, hier die Asepsis in genügender Weise durchzuführen, als z. B. bei einer Laparotomie, weil umschriebene Infektion nicht so leicht eine Abkapselung erfährt.

Man muß auch dafür sorgen, daß vor dem hermetischen Schluß der Wunde die Lunge der Brustwand sich angelegt hat, weil nicht wie am Abdomen die Eingeweide und der intraabdominale positive Druck zu Hilfe kommen.

Wo nicht die Lunge mittels Pneumopexie an die Wand fixiert werden konnte, muß der Pneumothorax durch Aspiration beseitigt werden. Oder man verdrängt nach WITZELschem Verfahren die Luft in der Pleurahöhle durch schwache Borlösung [oder mit physiologischer Kochsalzlösung [1])], und sobald die Luft ausgetrieben ist, entleert man auch die Flüssigkeit wieder durch Aspiration. Das WITZELsche Verfahren ist komplizierter, aber gründlicher und deshalb anzuwenden, wenn bei der Operation die Pleurahöhle verunreinigt wurde oder Blut eingeflossen ist.

Es ist übrigens nicht nötig, bei letzterem Vorkommnis mit WITZELS Verfahren durchaus die Luft verdrängen zu wollen. Nach SAUERBRUCHS Erfahrung genügt die Spülung der Pleurahöhle mit warmer steriler Kochsalzlösung behufs Reinigung.

Muß aber zur Ableitung von infektiösen Flüssigkeitsansammlungen ein Drain in die Pleurahöhle eingelegt werden, so soll dieses, wie schon QUÉNU und LONGET angestrebt und DELAGÉNIÈRE und WILLEMS mit Recht betont haben, stets mit permanenter Aspiration geschehen, mit einem Saugapparat (nach MIKULICZ) in Form eines großen Schröpfkopfes oder in Form wirksamerer Aspiration mit Apparaten, die mit Wasserpumpen in Verbindung stehen (PERTHES, SEIDEL) oder einfacher nach Art von STORKS Saugflaschen mittels der Schwere des von einem Gefäß ins andere abfließenden Wassers.

Man kann diese Aspiration auch anwenden bei gleichzeitiger Tamponade, da auch eine richtige Tamponade die Pleurahöhle genügend abschließt. Das ist dargetan worden von KRAUSE und hat seine Wichtigkeit, da man doch gelegentlich wegen Blutung oder aus anderen Gründen um die Drainröhre herum zu tamponieren für gut findet. Dazu ist ein gutes Dauerantiseptikum, wie die Xeroform-, Vioform- oder Jodoformgaze, von nöten.

Uebrigens hebt der sehr erfahrene SAUERBRUCH hervor, und auch GARRÈ ist in der Beziehung nicht ängstlich, daß eine kleine Drainröhre keine Gefahr bringt für Eintritt bedenklichen Pneumothorax und noch weniger der „Zigarettentampon", wie er z. B. von M. COSH für die Bauchhöhle so ergiebige Anwendung findet bei Peritonitis (Gaze oder Docht von einer Lage Kautschukpapier cylindrisch umhüllt).

1) BARDENHEUER hat die Vorteile der Kochsalzlösung nachgewiesen.

Durchaus beachtenswert ist auch die HOFMANNsche Sekundärdrainage, wie wir sie prinzipiell für die Sekundärnaht angegeben haben, d. h. Einlegen eines Tampons (Jodoformgaze in 5-proz. Karbollösung ausgedrückt), Anlegung eines antiseptischen Occlusivverbandes, dessen oberflächliche Lagen allein geändert werden, und Einschieben von kurzem Drain erst nach einigen Tagen, wenn die Lunge sich schon ausgedehnt hat. WILLEMS und PAYR sprechen sich über dieses Verfahren lobend aus.

e) Chirurgie der Thoraxwand.

71. Die Rippenresektion (Fig. 303 und 304).

Was der Arzt, welcher mit Chirurgie der Brust irgendwie sich abzugeben beabsichtigt, vor allem zu lernen hat, ist die Art und Weise, wie am besten eine beschränkte oder ausgedehnte Rippenresektion gemacht wird. Sie bildet in zahllosen Fällen die einleitende Operation zu weiterem Vorgehen in der Tiefe. Sie wird um ihrer selbst willen gemacht bei Erkrankung der Rippen, allem anderen voran bei der häufigen Tuberkulose, wo die operative Behandlung zu rechter Zeit glänzende Resultate liefert, ganz im Gegensatz zu der in Handbüchern hervorgehobenen Hartnäckigkeit derartiger Erkrankungen.

Andere entzündliche Erkrankungen (Typhus, Staphylomykose) treten in den Hintergrund.

Dagegen bieten Neubildungen der Rippen, primäre vorzüglich, aber auch gelegentlich sekundäre, häufig Anlaß zu Rippenresektion, und bei dieser muß man über die in der Einleitung c dieses Abschnittes angegebenen Vorsichtsmaßregeln bei Eröffnung der Pleurahöhle vollkommen orientiert sein.

Häufig entnimmt der Chirurg die Indikation zur Resektion gesunder Rippen aus der Notwendigkeit einerseits, die Thoraxwand beweglich zu machen bei Eiterung in der starrwandigen Höhle, andererseits aus dem Bedürfnis, breiten Zugang nach der Tiefe zu schaffen. Im letzteren Falle bedient man sich der osteoplastischen Methoden. Zur osteoplastischen Transplantation endlich werden Stücke von Rippenknorpel und -knochen benutzt behufs Ersatz von Stücken des Larynx, der Trachea, der Clavicula etc.

Technik: Die Rippenresektion ist eine einfache Operation, wenn sie sich nicht auf eine größere Anzahl Rippen auszudehnen hat. Sie wird am besten mit bloßer Lokalanästhesie ausgeführt. Nach Anästhesierung der Haut und Spaltung derselben macht man eine 1-proz. (bei großer Ausdehnung erheblich schwächere im Sinne SCHLEICHS) Novocain-Adrenalinjektion in die Muskeln und zuletzt am oberen und unteren Rande der Rippe zwischen die Intercostalmuskeln.

Schnitt auf der größten Wölbung der Rippe, den beiden Rändern parallel. Bei direktem Schnitt auf den Knochen wird außer der bedeckenden Haut und Muskulatur kein größeres Gefäß oder Nerv verletzt. Nach Spaltung des Periosts löst man dasselbe mit großer Sorgfalt mittelst eines kleinen scharfen Raspatorium oben, unten und hinter der Rippe los und schneidet mit einer guten Knochenzange ein Stück der bloßgelegten Rippe heraus. Es ist dabei besser, die Rippe erst vorne zu durchschneiden, weil man bei Kindern die Rippe leicht am hinteren Ende durch Emporheben und Drehen abbrechen

Fig. 303. Einfache Rippenresektion zur Eröffnung der Pleura. Die Rippe ist stark 3 cm lang reseziert, das vordere Periost beiseite geschoben, das hintere samt Pleura incidiert.

kann, wenigstens wenn man sie so weit rückwärts entfernen will. Man muß sich ganz besonders in acht nehmen, sich bei Lösung der Ansätze der Intercostalmuskeln am oberen und unteren Rande dicht an den Knochen zu halten und die Musc. intercostales in der Richtung ihrer Fasern abzuheben. Die Rippenenden müssen abgerundet werden der Gefäße und Nerven wegen.

Hinter der Rippe liegt, außer dem Periost von einer ganz dünnen Fascie (Fascia endothoracica) bekleidet, die Pleura. Durch

dieses hintere Periost darf man in der Richtung der excidierten Rippe tapfer, und soweit man will, einschneiden, nachdem man in Fällen von Entzündung sich durch Punktion von dem Vorhandensein des Exsudates überzeugt hat. Diese Ungefährlichkeit des Schnittes in der Rinne der entfernten Rippe erleichtert die Operation sehr.

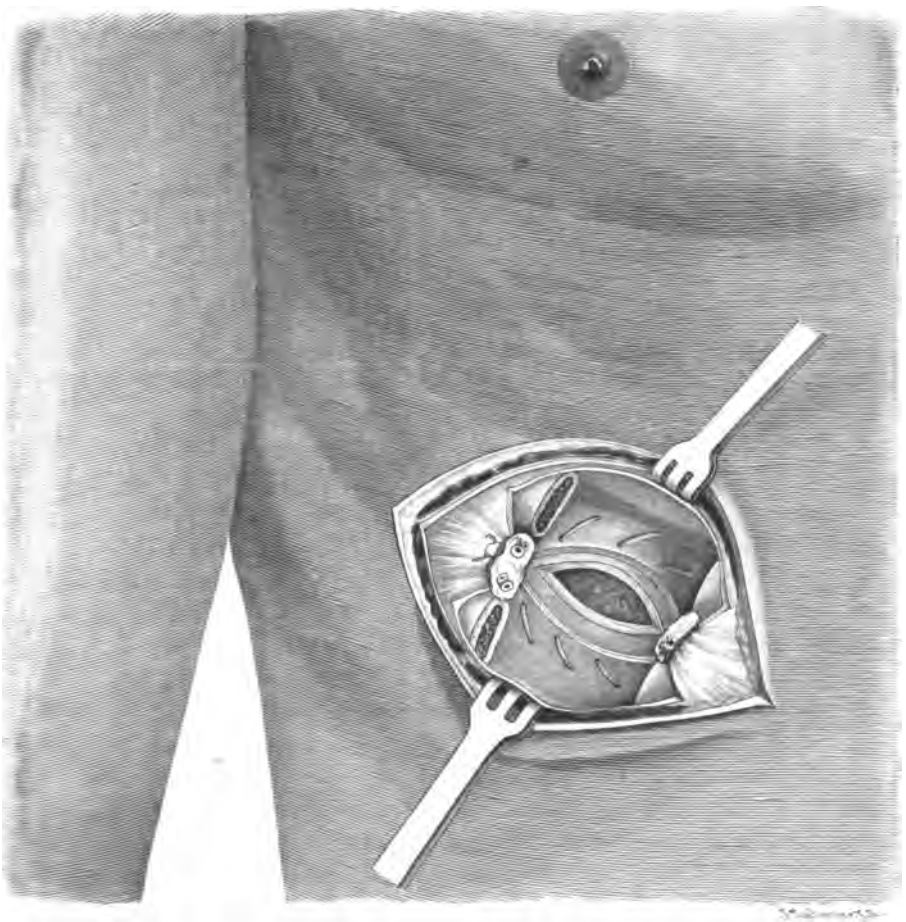

Fig. 304. Doppelte Rippenresektion zur Freilegung der konvexen Leberfläche. Zwei Rippen sind reseziert, die interkostalen Weichteile ligiert und excidiert. Pleura costalis und diaphragmatica samt Diaphragma und Peritoneum gespalten. Die Leberoberfläche liegt frei.

Sehr oft genügt die Resektion einer Rippe nicht. In diesem Falle schneidet man in gleicher Weise (Fig. 304) von demselben Hautschnitt aus noch auf die nächste Rippe ein, indem man die Haut kräftig beiseite zieht; man reseziert ein Stück auch dieser Rippe und eröffnet die Pleura auch hier in ganzer Länge des resezierten Knochens,

wie bei der erstresezierten Rippe. Nun geht man am vorderen und hinteren Ende beider Pleuraschnitte mit der Aneurysmanadel unter dem dazwischen liegenden Gewebe des Intercostalraumes durch, unterbindet mit Pleura und Muskel die Gefäße und verbindet erst dann die beiden Pleuraschnitte in ihrer Mitte durch einen senkrechten Schnitt, resp. man schneidet das unterbundene Stück heraus; so bekommt man eine klaffende Oeffnung in Form eines liegenden H (⊏). Die Faden müssen sehr kräftig angezogen werden, um die Blutung aus der Intercostalarterie sicher zu stillen. So ist die Operation völlig unblutig und ungefährlich durchführbar. Man kann auch sehr lange Stücke Rippen auf diese Weise resezieren und 3—4 Rippen von demselben Hautschnitt aus.

72. Rippenresektion bei Rippentuberkulose.

Die Rippenresektion bei Rippentuberkulose läßt sich sehr sauber und sicher durchführen, wenn der auf der Rippe sitzende Absceß noch klein ist und eine derbe Wand hat. Man trennt die Weichteile und Muskeln (unter Novocainanästhesie) vorsichtig von der dicken Abscеßwand los und schneidet zentral- und peripheriewärts zuerst das Periost der anstoßenden Rippe durch, löst dasselbe ab, oben und unten in Zusammenhang mit den Intercostalmuskeln, und kneift die Rippe durch. An der Rückfläche muß man der Pleura wegen das Periost sehr vorsichtig abheben. Dann löst man die Intercostalmuskeln am oberen und unteren Umfang der Abscеßwand und kann nunmehr das kranke Rippenstück samt dem geschlossenen Absceß wie einen Tumor herausheben und die Wunde per priman schließen. Man findet in der Rippe oft einen ganz kleinen Käseherd, der mit dem dicken Abscеßinhalt kommuniziert.

Diese Excision des Abscesses samt dem primären Rippenherd gibt tadellose Primaheilung in 8 Tagen, und es ist nicht einzusehen, warum man nicht in den Anfangsstadien regelmäßig davon Gebrauch macht. Wenn einmal ein sehr großer Absceß da ist oder gar bereits Aufbruch und Fistelbildung hinzugetreten, so ist der Eingriff viel komplizierter, weil die entlang den Zwischenrippenräumen sich hinziehenden Fisteln oft sehr große Ausdehnung erlangen und mit peripleuritischen Abscessen sich kombinieren, wo von eigentlicher Excision des tuberkulösen Gewebes keine Rede ist.

Gründliche Eröffnung, Entfernung des primären Herdes, sowie der sekundär arrodierten Knochen im Gesunden, Kauterisation mit starkem Karbolalkohol (10 Proz.), Sekundärnaht nach Jodoformtamponade sind dann noch die Mittel, eine, wenn auch verzögerte, Heilung zu erzwingen.

Bei der Erkrankung der Rippenknorpel ist die Totalexcision des erkrankten Knorpelendes und eines Teils des Sternum oft das alleinige Mittel zur Heilung.

73. Rippenresektion bei Tumor.

Die Technik bei Excision von Rippentumoren unterscheidet sich zunächst nur bezüglich Größe des Eingriffs von derjenigen bei Tuberkulose. Man macht wo möglich über die Höhe der Geschwulst einen sehr langen, den Rippen parallel laufenden Schnitt und präpariert die Weichteile ab. Bloß bei Verwachsung des Tumors ist ein Lappenschnitt mit der Basis hinten-oben als Regel angezeigt.

Man sucht sich zu vergewissern, welchen Rippen der Tumor aufsitzt, weil die Basis selbst großer Tumoren oft ganz umschrieben ist und die Hauptmasse den Rippen bloß lose aufsitzt. Soweit die Rippen mit dem Tumor verwachsen oder wo letzterer nicht leicht abzuheben ist, wird wie bei Tuberkulose entfernt vom Tumor die Rippe oder Rippen subperiostal freigemacht und vorne und hinten durchgeschnitten. Rings werden die Weichteile um den Tumor herum bis auf oder an diejenigen Rippen durchgetrennt, welche zurückbleiben dürfen.

Nun erst kommt der große Unterschied gegenüber der Tuberkulose, die häufige Verwachsung mit der Pleura. Man muß mit denjenigen Maßnahmen gerüstet sein, welche den Pneumothorax verhüten oder ungefährlich machen. Verfügt man nicht über künstliche Respiration, Ueber- oder Unterdruckinstallationen, so kann man nunmehr eine präliminäre Pneumopexie ausführen oder, wie KEEN in einem Falle tat[1]), rasch mit der Schere die Thoraxwand (die Rippen sind ja schon durchschnitten) umschneiden und mit ihr den Tumor entfernen, um sofort die Lunge mit MURPHY-MÜLLERS Handgriff zu fassen, vorzuziehen und mit tiefgreifenden Nähten in die Wunde rings einzunähen.

Gelingt dies, so bleibt bloß übrig, Reste von Pneumothorax mit POTAINS Apparat durch Punktion und Aspiration zu entleeren, bevor man die Weichteile auflegt und schließt. Ein oder 2 Drains sind zwischen die in die Wunde genähte Lungenoberfläche und die Unterfläche der Weichteile zu legen. Die Pleurahöhle ist nicht zu drainieren. Denn die Pneumopexienaht verhütet die Blutung aus den Wundrändern der Thoraxwand. Wenn nicht, so kann man sie durch eine fortlaufende Naht genügend komprimieren.

Ueber die Costo-Transversektomie als Mittel zur Eröffnung des Mediastinum posticum werden wir bei dem Kapitel Mediastinotomia posterior sprechen.

Die osteoplastische Aufklappung des Rippenbogens nach MARWEDEL wird bei der Magenchirurgie berücksichtigt werden.

---

1) Therapeutic Gazette, Juni 1901.

74. Resektion des Sternum.

Wenn man die Statistik dieser Operation, wie sie schon 1888 von ROUILLÈS [1]) zusammengestellt ist, durchsieht, so ergibt sich ein relativ günstiges Resultat. Unter Mitbenutzung von OTIS' Statistik findet R. 115 Fälle von Resektion mit 28 Todesfällen, 42 vollkommenen und 45 unvollkommenen Heilungen. Bei 4 Totalresektionen bloß 1 Todesfall. Als üble Zufälle ist 4mal Verletzung der Art. mammaria interna, 1mal der Vena jug. communis, 1mal die Eröffnung des Pericards und bloß 2mal der Pleuren notiert. Aber selbst Eröffnung der Pleuren hat dank sofortiger Tamponade in KÖNIGs Fall keinen üblen Ausgang zur Folge gehabt.

Indes ist nicht zu vergessen, daß in dieser Statistik die subperiostalen mit den anderen Resektionen zusammengezählt sind, welche doch eine ganz andere Prognose geben. Wo man bloß einen Abscess hinter dem Sternum entleeren will oder ein krankes Knochenstück entfernen muß, hat die Operation keine Bedenken, wenn man das hintere Periost erhalten kann und die Resektion bloß beschränkt auszuführen braucht.

Wo man im Gegensatz dazu große Stücke des Sternum zu entfernen hat, sei es zur Entfernung von Chondromen, Sarkomen und Carcinomen des Sternum oder wegen substernaler Geschwülste osteoplastisch das Sternum wegnimmt, da ist der Eingriff ein bedeutender. Dies beruht einerseits auf der Blutung aus der Mammaria interna und ihrer Aeste, bei Neubildungen namentlich auch aus den sehr stark dilatierten Venen, und zweitens auf der Gefahr doppelseitiger Pleuraverletzung. Wir verweisen auf die Figur, welche die Grenzen der Pleura in Beziehung zum Sternum angibt.

Es ist leicht, die Pleura beiseite zu schieben unter normalen Verhältnissen, sehr schwierig, wenn die anatomischen Beziehungen geändert sind und Verwachsungen eingetreten. Jedenfalls muß man nach den unter c gegebenen Regeln auf sofortige Tamponade (mit nachträglichem Nahtschluß) sich einrichten.

Die Resektion des Corpus sterni und der unteren Hälfte ist relativ leicht, und wir haben bei Besprechung der Freilegung des Herzbeutels schon darauf hingewiesen, daß man nach Rippenresektion einseitig leicht die Weichteile mit den Pleuraumschlagsstellen von der Hinterfläche der Sternum wegschieben kann, um durch Anlegung eines oberen und unteren Querschnittes das Sternum nach der anderen Seite osteoplastisch aufzuklappen (unter Einbrechen der Rippenknorpel der anderen Seite) und so den rechten (und linken) Vorhof und die großen Gefäße freizulegen.

Wir werden bei der Mediastinotomia anterior auch auf die Mittel osteoplastischer Aufklappung des Sternum mittelst

1) ROUILLÈS, Thèse de Paris unter Leitung von LABOULBÈNE und LE DENTU.

medianer Durchsägung zu sprechen kommen. Was aber hier speziell geschildert zu werden verdient, ist die Resektion des Manubrium sterni, weil in diesem Knochen am öftesten primäre Erkrankungen entzündlicher Art (abwärts gehen sie öfter von den Rippen aus) und ganz besonders Tumoren vorkommen. Die Metastasen nach malignen Neubildungen der Schilddrüse haben eine Hauptstätte ihrer Entwickelung im Manubrium sterni.

Außerdem kommen im oberen Teil des Mediastinum anticum Senkungsabscesse von oben her am öftesten vor, als Folge von Thyreoiditis und Strumitis. Dann haben hier Tumoren der Schilddrüse, der Thymus, Dermoide, Aneurysmen, maligne Lymphdrüsenschwellungen ihren Hauptsitz. Wir haben freilich den Beweis durch eine große Anzahl von glücklichen Operationen erbracht, daß auch die größten intrathoracischen Strumen, solange sie beweglich sind, ohne die Resectio manubrii sterni sich vom Halse aus entfernen lassen.

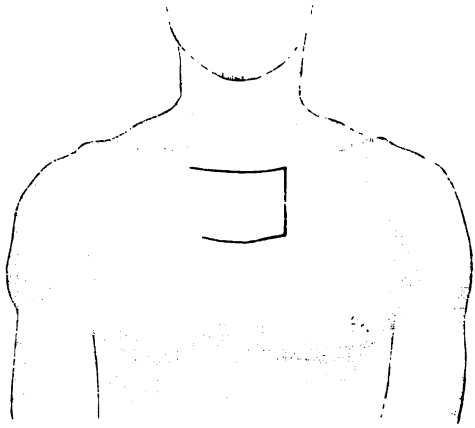

Fig. 305. Schnittführung zur osteplastischen Resektion des Manubrium sterni.

Nach den bis jetzt angeführten Operationen kann man den Schluß machen, daß die Entfernung des Manubrium sterni, ja die (subperiostale) des ganzen Sternum ohne wesentliche funktionelle Störungen vertragen wird, daß zumal die Atmung nicht Not leidet. BARDENHEUER, der diese kühne Operation relativ oft ausgeführt hat, weiß nichts von bleibenden Störungen zu berichten, auch ROUTIZKI bei seiner ausgedehnten Resektion und RIZZOLI bei seiner Totalresektion nichts. Die Mitentfernung der Sternalenden der Clavicula scheint dabei vorteilhaft. Wir geben in Fig. 305 die Schnittführung (Lappenschnitt) und in Fig. 306 den Moment wieder, wo bei osteoplastischer Resektion das Manubrium sterni nach rechts herübergeklappt ist.

Der obere Querschnitt geht unter Schonung der Verbindungsvene der Venae jugulares anteriores in der Incisura sterni bis auf den Knochen und löst rechts und links Periost und Gelenkkapsel beider Sternoclaviculargelenke samt dem Ansatz der beiden Msc. sternocleidomastoidei vom Knochen ab.

Nach hinten wird mit dem Periost der Ansatz der oberflächlichen Halsfascie und die Ansätze der Brustbein-Kehlkopfmuskeln getrennt. Das linke Sternoclaviculargelenk wird ganz geöffnet, ab-

wärts bis auf den ersten Rippenknorpel geschnitten, am Rande des Manubrium das Periost durchtrennt und der zweite Rippenknorpel

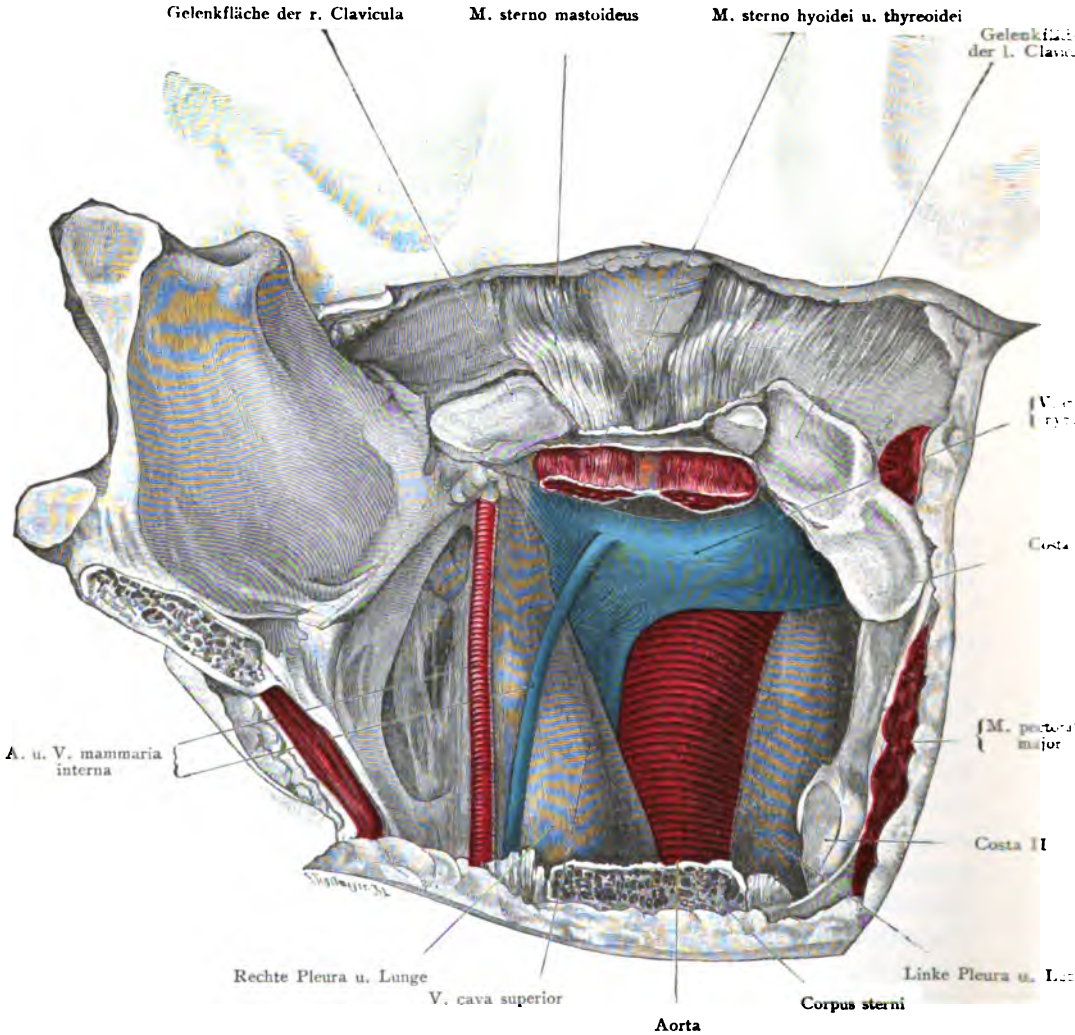

Fig. 306. Resectio manubrii sterni osteoplastica. Das Sternum ist nach rechts zurückgeklappt. Von oben treten die Stümpfe der Brustbein-Kehlkopfmuskeln, die von der Rückfläche des Sternum gelöst wurden, zu Tage. Rechts und links die das Mediastinum anticum in sagittaler Ebene begrenzende Pleura parietalis mit Lunge.

freigelegt, dicht am Knorpel rings herumgegangen und derselbe mit der Knochenschere getrennt und unter Abschieben des Perichondrium vom ersten Knorpel auch dieser durchschnitten und der Rest der hinteren Gelenkkapsel freigemacht.

Jetzt kann man mit scharfen Haken das Manubrium emporheben,

um die Unterfläche des Knochens dicht an derselben freizumachen und dem unteren Rande der 2. Rippe entsprechend die quere Trennung vom Corpus sterni auszuführen.

Unter vorsichtiger weiterer Hebung des Manubrium schiebt man die Weichteile von seiner Unterfläche ab, bricht die Knorpel der anderen Seite ein und schlägt das Manubrium nach der anderen Seite herüber.

Die Figur zeigt die Gebilde des Mediastinum anticum freigelegt: Vena cava superior mit den Venae innominatae und der Vena mammaria interna, die Aorta ascendens, die Art. mammaria interna, rechts und links die Umschlagsstelle der Pleura.

Die von uns geschilderte und empfohlene Operation entspricht am meisten der von GIORDANO und AUVRAY angegebenen.

f) Mediastinotomie.

75. Mediastinotomia anterior.

Versuche partieller Excision des Sternum, um ins Mediastinum anticum zu gelangen, sind vielfach gemacht worden, so zur Freilegung des Truncus brachio-cephalicus, auch um die Bronchien freizulegen (RUSHMORE und RICARD nach LOISIN).

Wir haben für den oberen Teil des Mediastinum eine osteoplastische Methode der Resektion des Manubrium bei der Resektion des Sternum (vergl. No. 74 dieses Abschnittes) geschildert, welche mit derjenigen von GIORDANO und AUVRAY in wesentlichen Punkten übereinstimmt. POIRIER hat die obere Hälfte des Sternum freigemacht und sie nach unten geklappt zu gleichem Zweck. Wir möchten das Zurückklappen eher aufwärts machen nach Quertrennung unten und Durchtrennung der Rippenknorpel, um die Gelenkkapselverbindung mit den Claviculae zum Teil zu erhalten.

Wie man die untere Hälfte des Mediastinums sich zugänglich macht, ist bei der Chirurgie des Gefäßsystems unter Pericardiotomie beschrieben.

Um Zugang in ganzer Höhe zum Mediastinum anticum zu erhalten, ist von MILTON die mediane Spaltung des ganzen Sternum mit Säge, dann mit Knochenzange angegeben worden. Der Processus xiphoideus muß abgetrennt werden. Man kann 5—6 cm Raum gewinnen, die Pleuraumschlagsstelle zurückschieben und unter Spaltung des Pericards die großen Gefäße und das rechte Herz sehr gut zugänglich machen. MILTON hat bei Tuberkulose so operiert und seinen Patienten geheilt.

76. Mediastinotomia posterior.

Eine gute und nüchterne Besprechung der Indikationen zur Mediastinotomia posterior bei Oesophaguserkrankung gibt ENDERLEN [1]).

1) Deutsche Zeitschr. f. Chir., Bd. 61.

Seit Einführung der Oesophagoskopie kommt man für Fremdkörper im Oesophagus sehr selten in die Lage, von hinten einzugehen, eben so ausnahmsweise bei Strikturen seit Bekanntgabe der Sondierung ohne Ende durch v. HACKER. Bei Divertikeln und Neubildungen handelt es sich um Versuche, da bloß bei Mangel an Adhäsionen eine sichere Entfernung möglich ist. Bei Abscessen, sei es von Oesophagus, Lymphdrüsen, von der Wirbelsäule aus dagegen hat die Mediastinotomia posterior eine klare Indikation.

STOGANOV hat (März 1899) 15 Fälle von Mediastinotomia postica zusammengestellt: 12-mal wurde wegen Abscesses oder Wirbelleiden operiert, 2-mal zur Spaltung einer Striktur des Oesophagus und Entfernung eines Carcinoma oesophagi, 1-mal wegen Tuberkulose; dazu kommt noch 1 Fall von FORGUE zur Extraktion eines Fremdkörpers und 1 Fall von LEOBET zur Spaltung von Strikturen.

STOGANOV gibt die geschichtliche Entwickelung und bezeichnet die Operation als die NASSILOWsche. NASSILOW hat 1880 nach Studien am Kadaver die Technik der Operation, den Oesophagus bei Fremdkörpern und Tumoren zugänglich zu machen, festgestellt. QUÉNU und HARTMANN haben 1891 seine Methoden adoptiert. OBALINSKI eröffnete 1891 einen tuberkulösen Abseeß im Mediastinum, nachdem schon BÖCKEL früher dazu geraten und das Operationsverfahren fixiert, und VINCENT, AUFFRET und SCHÖFFER bei Wirbeltuberkulose die Operation durchgeführt hatten. ZIEMBICKI befürwortete die Operation 1895. Ich habe am Kadaver 1897 ein Carcinoma oesophagi excidiert, und REHN hat die Operation am Lebenden gemacht.

POTARCA hat 1898 eingehende Studien über die Technik angestellt. Während NASSILOW im oberen Teil von links, im unteren von rechts einzugehen empfahl, hat POTARCA ganz entschieden den Einschnitt rechts befürwortet, obschon sich rechts die Pleura etwas tiefer unter den Oesophagus schiebt, weil links die Aorta zu hinderlich ist.

REHN ist POTARCAs Empfehlung gefolgt, von der rechten Seite her einzugehen, weil links die Aorta thoracica große Schwierigkeiten bietet. Längsschnitt in der Mitte zwischen den Spinae der Wirbel und dem Innenrand des Schulterblattes bis auf die Rippen subperiostale Resektion der Anfangsstücke von 3 Rippen (2—4 nach POTARCA) in der Länge einiger Centimeter. Trennung der Intercostalmuskeln und Isolierung und Durchschneidung der Intercostalgefäße und -nerven nach Ligatur ersterer.

Mit großer Sorgfalt muß in die Tiefe von der Seitenfläche der Wirbelkörper eingegangen werden unter Schonung des Stranges des Sympathicus, unter Abdrängung oder Ligatur der Vena azygos, welche wie der N. vagus der rechten Seitenfläche des Oesophagus anliegt. Letzterer läßt sich nunmehr anziehen, bei Fremdkörpern und

Strikturen incidieren, und bei Divertikeln und bei Neubildung resezieren. Die beiden Enden werden drainiert, das untere behufs Ernährung.

HEIDENHAIN (LANGENBECKS Arch., Bd. 59) will im Gegensatz zu QUÉNU, HARTMANN, REHN in das hintere Mediastinum eindringen mit einem Schnitt dicht neben der Mittellinie (event. unter Zufügung eines Querschnittes durch die Muskeln) und sofort einen oder mehrere Querfortsätze samt Anfangsstück der Rippen resezieren. Schon die Wegnahme eines einzigen Querfortsatzes genüge beim Erwachsenen, um einen freien Zugang zum Mediastinum zu erhalten durch Ablösung der Weichteile entlang Seiten- und Vorderfläche des Wirbelkörpers. Pleuraverletzung sei nicht zu fürchten.

Wenn die periösophageale Phlegmone im oberen Teile des Mediastinum sitzt, so kann man vom Halse aus leicht bis zum 3. Brustwirbel eindringen durch Schnitt über der Clavicula und Eingehen zwischen den beiden Köpfen des Sternocleido, besser mit querer Abtrennung des Muskels von der Clavicula. Man dringt über dem Sterno-Claviculargelenk links, lateral von Carotis und Vena jugularis communis in die Tiefe, rechts geht man zwischen diesen beiden Gefäßen hinein. Durch Operieren von oben und hinten gelang es HEIDENHAIN, den Oesophagus bis zur Mitte von der Wirbelsäule loszulösen und ihn beweglich zu machen. Er hat wie CAVAZZANI eine periösophageale Phlegmone auf diese Weise geheilt. Auch RASUMOWSKY hat durch dieses Verfahren eine Mediastinitis acuta postica zur Heilung gebracht.

Wir haben an der Leiche ein Carcinoma oesophagi unmittelbar unter der Teilungsstelle der Trachea sitzend freigelegt. Wir halten es für nötig, in der Regel mehr als 4 Rippen zu resezieren, und zwar nach Höhe des Leidens die 2.—7. oder die 4.—9. etc. Man schneidet auf dem Angulus posterior costarum in senkrechter Richtung ein, eine Handbreit von der Medianlinie durch Haut, M. cucullaris, rhomboidei, latissimus und serratus posticus, löst medianwärts die sehnigen Ansätze des Iliocostalis und Longissimus von den Rippen los und reseziert unter sorgfältiger subperiostaler Isolierung der einzelnen Rippen aus sechs derselben ein gut 10 cm langes Stück. Die Arteriae und Nervi intercostales werden gut sichtbar und sind leicht zu unterbinden und zu durchschneiden.

Die so bloßgelegte Pleura wird stumpf ohne Schwierigkeit bis zur Vorderfläche der Wirbelsäule losgelöst. Jetzt fühlt man rechts von der Aorta den Tumor der Speiseröhre, resp. diese selber, und kann sie heranziehen, soweit nicht Verwachsungen mit den anstoßenden Organen bestehen. Verwachsene Neubildungen von der Aorta und übrigen Umgebung in der Tiefe lösen zu wollen, erscheint als ein zu gewagtes Unterfangen, obschon FARABOEUF die Aortenwand für sehr widerstandsfähig erklärt.

BRYANT[1]) will wie NASSILOW bloß oberhalb des Aortenbogens von links her auf die Speiseröhre eingehen, unterhalb dagegen rechts; unterhalb des 9. Dorsalwirbels werde es überhaupt zu schwierig. Bei Fremdkörpern in dem einen oder anderen Bronchus, oder in der Speiseröhre bildet er einen viereckigen Lappen mit Basis über den Dornen, schlägt ihn auf die andere Seite, reseziert bloß eine Rippe, indem er ober- und unterhalb je eine nächstliegende bloß trennt und umschlägt. Er bestimmte bei 2 Erwachsenen die Entfernung der Rückenwirbeldornen von den oberen Schneidezähnen für den 1. auf 203 mm, für den 2. auf 219, 3. 238, 4. 257, 5. 279, 10. 381 mm.

Aus der Uebersicht über die bisherigen Vorschläge und Operationen bei Erkrankungen im Mediastinum posticum ist zu ersehen, daß man unterscheiden muß zwischen der kollaren und dorsalen Mediastinotomie. HACKER hat diese Unterscheidung bestimmt präzisiert, und ZIEMBICKI hat gezeigt, daß es unter Umständen von Vorteil sein dürfte, beide Methoden zu kombinieren, wie es seither geschehen ist in einigen Fällen.

1) Die kollare Mediastinotomie ist von ZIEMBICKI, OBALINSKI, HEIDENHAIN, RASUMOWSKY, LÜRMANN und v. HACKER ausgeführt worden. Wie HEIDENHAIN vorzugehen rät, ist oben gesagt worden. HACKER hat einige interessante Einzelheiten seines Falles mitgeteilt. Einmal konnte er durch ein Röntgenbild nach Einführung eines Kautschukrohres und von Jodoformglycerin gut die untere Grenze des Abscesses am 5. Wirbelkörper bestimmen. Ferner zeigte sich Rötung und Gasentwickelung über der einen Clavicula bei abhängiger Lage. HEIDENHAIN fand dieses Zeichen ebenfalls. HACKER hat die sehr empfehlenswerte Schräglage des Körpers für die Nachbehandlung benutzt, zugleich hat er behufs Ernährung des Patienten (wegen Oesophagusperforation) die Gastrostomie gemacht.

HACKER ist im Gegensatz zu HEIDENHAIN auf der medialen Seite der großen Gefäße vorgedrungen. Die Lokalisation der Phlegmone am Halse dürfte den zu betretenden Weg vorschreiben.

Wesentlich ist, daß wir für die Freilegung des Mediastinum posticum in seinem oberen Teil in dem kollaren Weg den leichteren und ungefährlicheren Zugang kennen gelernt haben, wo es sich um Entzündungen handelt. Und dies ist praktisch zunächst das Wichtigste. Die Phlegmonen, welche sich hier entwickeln, schließen sich mit Vorliebe den Oesophagusperforationen (Fremdkörper) an, wo der Arzt nicht rasch genug sich zu einem Eingriff entschließen kann, wenn er das Leben seines Patienten retten will.

2) Für die dorsale Mediastinotomie verdanken wir HEIDENHAIN den richtigen Wegweiser, um die Hauptgefahr, nämlich die Verletzung der Pleura, zu vermeiden. Diese hat oft statt-

1) Transactions of the American Surgical Association, 1895.

gefunden und hat durch Infektion der Pleura den Tod veranlaßt. HEIDENHAIN verlegt den Schnitt neben die Mittellinie des Rückens, schiebt die Weichteile von dem Wirbelbogen ab, bis die Querfortsätze erscheinen. Dann werden diese zuerst reseziert und von da der Anfangsteil der Rippe. So kann man dicht an der Seitenfläche der Wirbelkörper in die nötige Tiefe (10 cm etwa) eindringen, und mit der geringsten Gefahr der Verletzung die Pleura mit der dünnen Fascie darüber auf die Seite schieben. Schon die Entfernung eines Querfortsatzes genügt nach HEIDENHAIN, um ins Mediastinum einzudringen, was bei Abscessen von besonderem Wert ist.

Für genaue Schilderung des Eingriffes bei Abscessen und bei Notwendigkeit, den Oesophagus freizulegen, siehe nächste Nummer, sowie die Chirurgie des Oesophagus thoracalis.

77. Costo-Transversektomie.

Für Fälle von Spondylitis mit Absceßbildung an der Vorderseite und Seitenfläche der Wirbelkörper im Bereich des Thorax läßt sich diese von MÉNARD im Jahre 1894 angegebene Operation, welche aber schon vor ihm ohne Benutzung des Namens v. HEIDENHAIN empfohlen und geübt wurde, mit großem Vorteil verwenden. Sie gibt sehr guten freien Zugang zu den genannten Stellen bei dem großen Vorzug sicherer Ausführung mit geringsten Nebenverletzungen.

Wir haben schon bei der Eröffnung der Pleurahöhle betont, welche Vorteile es hat, statt nach älterem Vorgang in den Zwischenrippenräumen einzugehen, prinzipiell direkt auf eine Rippe einzuschneiden, ein Stück derselben subperiostal herauszunehmen und unter der Rippe den Pleuraraum zu eröffnen, weil hier keine Nerven und Gefäße, sondern bloß noch das Periost und die Pleura mit Fascia endothoracica liegen. Ebenso vorteilhaft ist es, hinten zur Freilegung des Mediastinum posticum die Austrittsstelle von Intercostalarterien und -nerven zu vermeiden und durch Entfernung des Processus transversus und des Köpfchens und Halses der Rippe bis über das Tuberculum hinaus sich den Zugang zu verschaffen.

Der Schnitt, welchen ich HEIDENHAINs Incision vorziehe, geht schräg von dem am meisten vorspringenden kyphotischen Dornfortsatz schräg lateralabwärts im Verlauf der zu resezierenden Rippe. Die Resektion hat die dem nächst oberen Wirbelkörper sich anlegende Rippe zu betreffen, weil dieser Wirbelkörper der schwersterkrankte ist. Das ist übrigens durch das Röntgenbild sehr schön verifizierbar.

Nach Trennung von Haut und Fascie spaltet man quer in der Richtung des Hautschnittes die Latissimussehne und die langen Rückenmuskeln. Diese Spaltung hat keinen Nachteil, da diese Muskeln metamer mit zahlreichen Nervenästen versorgt werden. Auch ist auffällig, wie viel geringer die Blutung ist, als z. B. bei Loslösung der Muskeln von den Dornfortsätzen und Bogen (wie sie HEIDENHAIN macht).

Nach Spaltung der kleinen Rückenmuskeln liegen der Querfortsatz und die Rippe frei. Ersterer wird an der Basis mit der schneidenden Zange durchkniffen, letztere subperiostal freigemacht und lateral von der Tuberositas ebenfalls durchschnitten und ausgelöst. Nach sorgfältiger Spaltung des Periosts der Vorderfläche der Rippe dringt der Finger in den Mediastinalraum ein und bei richtiger Diagnose in den Absceß an der Seiten- und Vorderfläche der Wirbelkörper.

In einem vor kurzem von uns operierten Falle, wo lokal nichts auf einen Absceß deutete, den wir vielmehr aus dem sehr späten Auftreten von paraplegischen Erscheinungen erschlossen, konnten wir einen Sequester aus dem Wirbelkörper mit Leichtigkeit entfernen. Bei der kariösen Zerstörung der Wirbelkörper ist es leicht erklärlich, daß ein Absceß durch das Foramen intervertebrale auch auf Nervenwurzeln (Gürtelschmerz) und auf das Mark wirkt und einer völligen Entleerung viel leichter zugänglich gemacht werden kann, als durch die eingreifendere Laminektomie von hinten, welche das Mark zunächst auf der hinteren, nicht beteiligten Fläche freilegt.

In unserem Falle erfolgte völlige Ausheilung, obschon die motorische Lähmung nicht zurückging, weil offenbar auf Druck der Rückfläche der Wirbel auf das Mark beruhend. Pat. verweigerte die weitere Operation.

Dieselbe Methode findet auch Anwendung, event. unter Wegnahme mehrerer Querfortsätze und Rippen, bei anderen Abscessen im hinteren Mediastinum, wenn es bloß deren Eröffnung gilt.

g) Pleurotomie.

78. Indikationen zur Pleurotomie.

Wir geben in Fig. 308 die anatomischen Bilder wieder zur Charakterisierung der Pleura- und Lungengrenzen aus SPALTEHOLZ und PANSCH. Sie zeigen, wo man die Pleura eröffnen kann, ohne auf die Lunge zu stoßen, aber auch, wo die Parietalblätter im Sinus costo-diaphragmaticus einander enge berühren.

Die Eröffnung der Pleurahöhle wird auch als Voroperation zur Pneumotomie und anderer Operationen, bei denen sie abgehandelt wird, soweit sie nicht schon in der Einleitung Besprechung fand vorgenommen, um Ergüsse aus der Pleurahöhle zu entfernen, in neuester Zeit auch nach MURPHY und RATL, um einen therapeutischen Pneumothorax herbeizuführen.

Inwiefern sich der Standpunkt des Chirurgen bezüglich Eröffnung von Flüssigkeitsansammlungen im Pleuraraum gegen früher verändert hat, haben wir schon einleitend in d) hervorgehoben, dahin unsere Besprechung zusammenfassend, daß als Regel festzustellen ist, daß jede Drainage des Pleuraraums mit Aspiration zu verbinden ist.

Nach diesem Prinzip hat man ja schon die längste Zeit gehandelt bei der bloßen Punktion mittelst des Aspirators von POTAIN und

DIEULAFOY, und REVILLOD hat als einer der ersten dieses Prinzip auf die permanente Drainage ausgedehnt, und BÜLAU hat es praktisch ausgebildet für Fälle, wo eine einmalige oder wiederholte Entleerung durch Punktion ungenügend schien. Blutergüsse, Lymph-

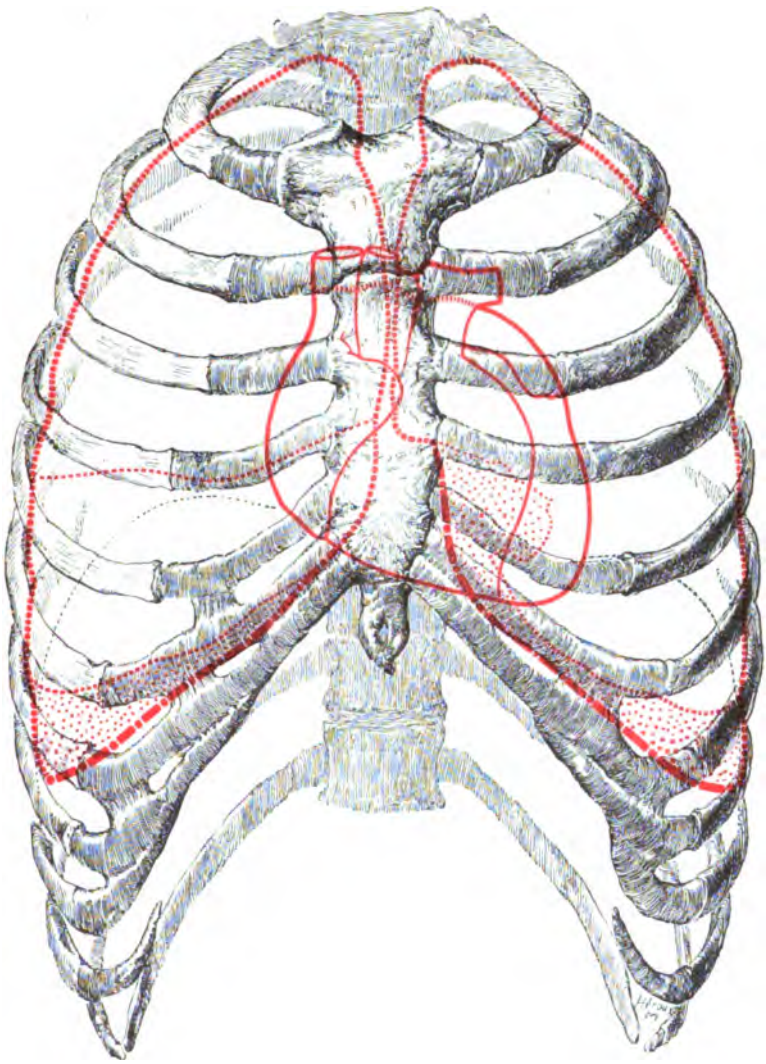

Fig. 307. Kombination von Figuren aus SPALTEHOLZ' und MERKELS Anatomie, um die Lage des Herzens (rote Linie) und die Lungen- und Pleuragrenzen (stark punktierte rote Linien) anzugeben. Das Zwerchfell durch eine schwarze Linie angedeutet.

ergüsse, seröse Ergüsse können mit einmaliger Entleerung geheilt werden, wenn nicht virulente Infektionsstoffe oder Neubildungen sie wieder hervorrufen.

Sind dagegen progressive Infektionen im Spiel, wie bei tuberkulösen Ergüssen und speziell dem Empyem, so muß eine Drainage mit Aspiration bis zur Beseitigung oder Vernichtung der Infektionsstoffe unterhalten werden.

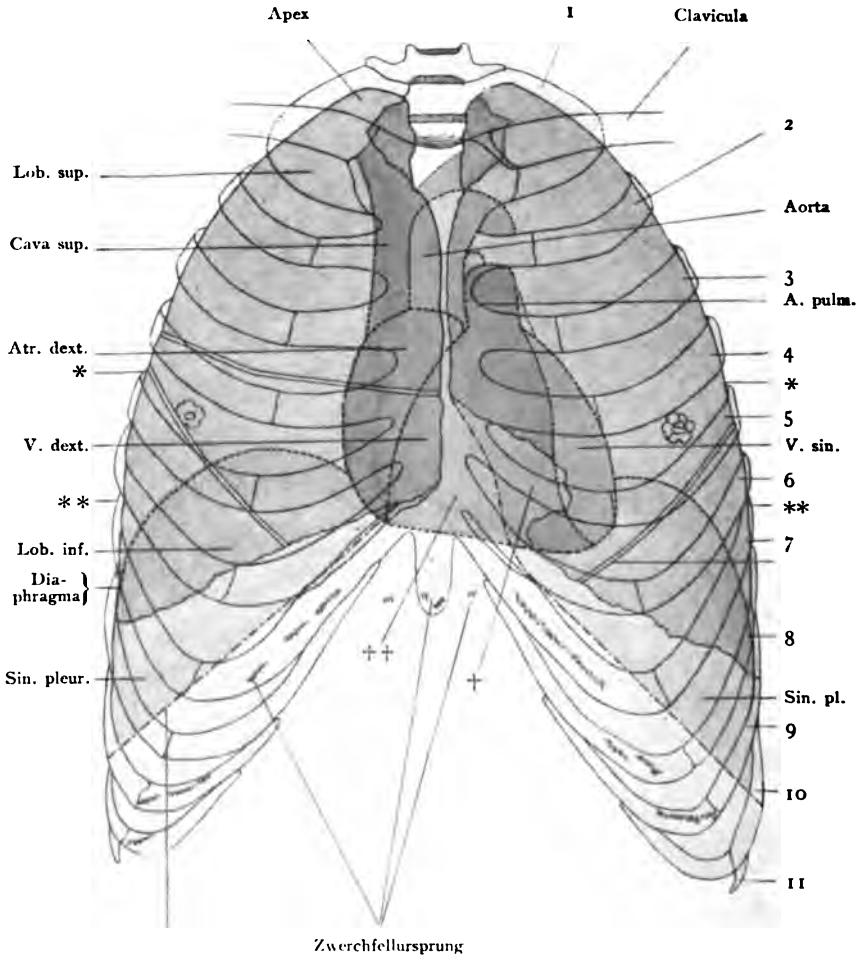

Fig. 308. Lage der Brusteingeweide im Thorax: Lungen dunkel, Pleura hell schraffiert, Herz punktiert. 1—11 Bezeichnungen der Rippen, † Incisura cardiaca der linken Lunge, †† Gegend, wo der Herzbeutel ohne Zwischenlagerung von Pleura an die vordere Brustwand stößt. Nach PANSCH, Anatom. Vorlesungen, Fig. 45.

79. Pleurotomie bei Empyem.

Wohl noch das gewöhnlichste Vorgehen der Chirurgen bei eitrigen oder jauchigen Ergüssen in die Pleurahöhle ist das, daß an Stelle der Dämpfung, woselbst man sich mittelst Punktion mit PRAVAZscher Spritze von dem Vorhandensein von Eiter überzeugt hat, ein Schnitt von 4—6 cm Länge direkt auf eine Rippe gemacht

wird. Ich habe selbst bei Kindern die Operation sehr gut bloß mit Lokalanästhesie ausführen können ohne Plage für den Patienten.

Die Haut der Patienten muß wie zu jeder aseptischen Operation präpariert und alle anderen Maßnahmen ebenfalls streng aseptisch gehandhabt werden.

Die Ränder der Incision werden mit Karbolalkohol betupft und mit Jodoformpulver eingerieben, um Infektion der frischen Wundfläche zu verhüten. Die Rippe wird sorgfältig subperiostal isoliert, 3—4 cm derselben mit der LISTONschen resp. LÜERS Zange weggeschnitten und das Periost darunter 1 cm weit incidiert, die Höhle gründlich gespült mit warmer physiologischer Kochsalzlösung, ein Drain eingeführt und ein antiseptischer Verband aufgelegt.

Zweifellos kann man auf diese Weise in frischen Fällen von metapneumonischen Empyemen z. B., sowie von traumatischer Pleuritis septica (durch Zersetzung von Blutergüssen) sehr rasche und schöne Heilungen erzielen mit völliger Wiederherstellung der Lungentätigkeit. Die Lunge legt sich dank der Saugbewegung des Thorax der Thoraxwand wieder an, und die Eiterung versiegt. Wir glauben, daß es auch unter den Internen zur Stunde keinen kompetenten Beurteiler gibt, der es nicht als Kunstfehler betrachtet, bei Eiterung und Jauchung nicht die sofortige und gründliche Entleerung des Exsudates herbeizuführen.

Daß die Ausheilung aber nicht immer rasch erfolgt, ist nicht zu bestreiten. Der Grund liegt in der unvollständigen Entleerung des Exsudates, weil die Oeffnung zu klein und nicht an richtiger Stelle angebracht ist.

Den Schaden einer zu kleinen Oeffnung kann man durch Heberdrainage nach Art von BÜLAUS Vorgehen oder durch permanente Aspiration gut machen. Man führt durch die Oeffnung (man hat sie zu diesem Behufe auch direkt durch die Rippe selber hindurch angelegt) einen Kautschukdrain bis auf den Grund der Höhle und leitet nach Aspiration unter Wasser (Karbol- oder Sublimatlösung) ab durch Anbringung einer Flasche tief neben dem Lager des Kranken. Oder man bringt einen Saugapparat an, wie sie jetzt zur Erzeugung von Hyperämie so vielfach in Gebrauch sind. Im ersten Falle muß man sehr sorgfältig und luftdicht neben dem Drainrohr die Wunde antiseptisch tamponieren; im letzteren Falle schließt der Saugapparat genügend ab. In dem einen und anderen Falle kann nicht zu viel Wert darauf gelegt werden, Mischinfektion abzuhalten. Gegen diese Aufgabe wird sehr vielfach gesündigt bei allen Abscheröffnungen, und wir halten auf die Erleichterung des Abflusses und des Abschlusses gegen Mischinfektion bei der Saugmethode für Abscesse mehr als auf die Erzeugung der Hyperämie. Wir haben auch schon lange in unserer Klinik die Schädlichkeit großer Incisionen

von diesem Gesichtspunkt aus hervorgehoben und glauben, daß es viel verdienstvoller ist, daß BIER die Aerzte ein Verfahren gelehrt hat, ohne Schaden mit kleinen Incisionen auszukommen, als daß er mit der Hyperämiebehandlung dieselben an ein Mittel für alles zu glauben veranlaßt hat.

Nun gibt es aber Fälle, wo die korrekte Behandlung zu spät kommt, wo schon durch eine unvorsichtige Eröffnung den anderen Schädlichkeiten Zugang verschafft wurde, wo die Monoinfektion zur Polyinfektion geworden ist. Für derartige vernachlässigte Fälle bleibt die Indikation der breiten Eröffnung mit offener Wundbehandlung zu Recht bestehen.

80. Behandlung vernachlässigter Empyeme.

Wir sprechen hier nicht von veralteten Epyemen, diese gehören alle zu den vernachlässigten, weil die rechtzeitige Eröffnung unterlassen wurde. Aber es gibt auch Empyeme, die gar nicht veraltet sind sondern infolge nachlässiger Eröffnung zu denjenigen Formen gezählt werden müssen, wo wir auf Punktion mit Aspiration, sowie Aspirationsdrainage überhaupt Verzicht leisten müssen und zur offenen Wundbehandlung übergehen. Veraltete Empyeme sollten überhaupt nicht mehr vorkommen, da jeder Arzt, Chirurg oder Interner gegenwärtig wissen kann, daß bloß bei rechtzeitiger gründlicher Entleerung eine volle Herstellung zu erwarten ist und daß ein Chirurg für die Abhaltung von Gefahren einstehen kann.

Mischinfektionen als Folge der Eröffnung sind die Folge davon, daß vielen Aerzten die Eröffnung eines frischen Empyems als ein gar zu leichter, ja geringfügiger Eingriff erscheint.

Will man bei vernachlässigten Empyemen für vollkommenen Abfluß der infektiösen Exsudate sorgen, so hat man den zwei Indikationen gerecht zu werden, die Oeffnungen weit genug zu machen und sie am tiefsten Teile der Pleurahöhle anzulegen. WALTER mit seiner Pleurotomia posterior und DELAGÉNIÈRE mit der Drainage des Sinus costo-diaphragmaticus haben den Weg gewiesen. Wie die Fig. 308 lehrt, gelangt man bei Wegnahme des 6. Rippenknorpels noch in die Pleurahöhle. In der Seitengegend trifft man rechts bei Entfernung der 9. Rippe, links sogar der 10. Rippe noch die Pleura; hinten in der Scapularlinie beiderseits bei Entfernung der 12. Rippe. Eine Eröffnung an diesen untersten Grenzen von vorneherein, namentlich mit stechenden Instrumenten, ist aber kontraindiziert, weil das Zwerchfell der vorderen Brustwand daselbst unmittelbar anliegen kann; man tut, wie oben gesagt, gut, zuerst an derjenigen Stelle die Pleurahöhle zu eröffnen, wo man ganz sicher ist, auf Flüssigkeit zu kommen, d. h. da, wo man durch Punktion und Aspiration mit der PRAVAZschen Spritze deren Vorhandensein nachgewiesen

hat. Erst wenn hier breiter Zugang geschaffen ist, wird eine Sonde eingeführt bis zur tiefsten Stelle der Höhle, resp. diese mit dem Finger von innen bestimmt. Daselbst wird in ganz gleicher Weise unter Rippenresektion eine zweite weite Oeffnung angelegt und auf diese Weise für die Möglichkeit freien Abflusses und einer eventuellen Durchspülung gesorgt.

SCHEDE hebt mit Recht hervor, daß für eine nachträgliche Ausdehnung der Lunge am besten gesorgt wird, wenn man den Thorax an der tiefsten und am weitesten nach hinten gelegenen Stelle eröffnet. Er rät daher im Gegensatz zu KÖNIG, der die 6. Rippe in der Axillarlinie reseziert und viel langsamere Heilung erzielt, ein 6 cm langes Stück der 9. und 10. Rippe in der Scapularlinie zu resezieren. Dann kann man es bei erstmaliger gründlicher Spülung bewenden lassen, wenn man für gehörigen Abfluß durch dicke kurze Drainröhren sorgt, welche SCHEDE in T-Form benutzt.

Im allgemeinen sind wiederholte Spülungen zu vermeiden, weil sie nach SCHEDE die Verwachsung der Pleurablätter stören. Bei jauchigen Empyemen muß gründlich gespült werden, aber dann jede weitere Sekretstauung durch Sicherung völlig freien Abflusses verhütet werden.

Ich habe übrigens auch von fortgesetzten Spülungen keinen Schaden und oft Nutzen gesehen, wenn sie bloß mit steriler Kochsalzlösung und allen Kautelen der Asepsis gemacht werden. Allerdings stören dieselben die sehr zweckmäßigen antiseptischen Dauerverbände (mit karbolgetränkter Jodoformgaze und Sublimatholzwolle in großem Umfang). Daß bei vernachlässigten Empyemen die Resektion der Aspirationsdrainage sowohl bezüglich Mortalität als definitiver Heilung weit überlegen ist, hat SCHEDE mit Zahlen bewiesen.

81. Behandlung veralteter Empyeme (Fig. 309).

Wir haben schon im vorigen Kapitel hervorgehoben, daß zwar die veralteten Empyeme alle zu den vernachlässigten gehören, aber nicht umgekehrt alle vernachlässigten auch veraltete sind. Zu letzterem Begriff gehört, daß infolge der langen Dauer und allerdings im Zusammenhang mit dieser infolge der Art der Reaktion der anstoßenden Gewebe sich bestimmte Veränderungen der Umgebung einstellen, welche die Entfaltung der Lunge und ihre Wiederanlage an die Thoraxwand unmöglich machen. Die Bildung fester und starrer Schwarten auf der Pleura pulmonalis oder costalis oder auf beiden macht die Obliteration der Höhle unmöglich oder zieht sie wenigstens über die Maßen in die Länge. Sie hat allerdings andererseits den Vorteil, daß sie auch die Gefahr der plötzlichen Verschiebung des Mediastinum und des Kollapses der Lunge beseitigt.

Hier ist durch Mobilisierung der Brustwand oder der Lunge zu helfen. Sie kann auf verschiedene Weise bewerkstelligt werden: einmal durch bloße Durchschneidung und Umschneidung von Rippen (nach QUÉNU) oder durch Resektion von Rippen in größerer Ausdehnung, wie sie von SIMON angebahnt, von DE CERENVILLE vereinzelt ausgeführt ist, aber von ESTLANDER, dessen Namen die Operation trägt, ausgebaut ist, oder endlich durch Beseitigung der Schwarten nach Vorgang von DELORME (von der Lungenoberfläche).

ESTLANDER hat, wie früher SIMON und KÜSTER, in kleinem Maßstabe von einem senkrechten Schnitte aus die Weichteile zurückpräpariert, eine Anzahl von Rippen subperiostal reseziert, so daß ein ovales Stück der Thoraxwand nach Wiederauflegen der Haut nachgiebig geworden war und einsinken konnte. SCHEDE ist in viel gründlicherer und energischerer Weise vorgegangen: er macht einen gewaltigen Bogenschnitt hinten zwischen Wirbelsäule und Scapula abwärts bis zum unteren Rande der Pleura und am vorderen Umfang der Achselhöhle aufwärts bis unter den Pectoralis major, präpariert die Weichteile von der Thoraxwand nach oben zurück, reseziert alle Rippen von der 2. abwärts subperiostal von der Knorpelverbindung weg bis hinten und exstirpiert die zurückgebliebenen Intercostalmuskeln samt schwartiger Pleura nach breiter Eröffnung letzterer mit der Schere. Die Lungenpleura wird mit scharfem Löffel gereinigt und die äußeren Weichteile auf dieselbe angelegt.

DEPAGE hat die SCHEDEsche Methode, welche die Operation für veraltete Empyeme mit Lungenschrumpfung auf den richtigen Boden gestellt hat, insofern vervollkommnet, als er die äußeren Weichteile nicht ablöst, dadurch eine erhebliche Blutung vermeidet, sondern bloß die Rippen im Verlauf der großen Lappenwunde durchschneidet und danach die ganze Thoraxwand aufklappt, um nunmehr die subperiostale Resektion der Rippen, soweit nötig, von innen her zu machen. Es ist keine Frage, daß diese Methode sehr viel weniger verletzend ist, als diejenige von SCHEDE. Sie setzt allerdings voraus, daß die Pleura nicht durch Schwarten so starr geworden ist, daß sie sich nach Entfernung der Rippen nicht auf die eingesunkene Lunge anlegen läßt.

DELORME hat endlich noch einen Weg kennen gelehrt, wie man die Ausfüllung alter Empyemhöhlen zu stande bringen kann, welche die anderen Methoden, soweit sie anwendbar ist, übertrifft. Er schneidet nach Eröffnung der Pleurahöhle die Schwarten auf der Lunge in größerer Ausdehnung ein und macht, soweit nötig, die Dekortikation dieser Schwarten von der Lungenoberfläche. Dadurch wird, wie LARDY und zahlreiche Chirurgen bestätigt haben,

die Lunge wieder in schönster Weise aufblähbar und legt sich der Innenwand des Thorax an. Leider ist in anderen Fällen, wie VÖSWINKEL [1]) zeigt, die Operation blutig und unvollkommen durchführbar.

Mit diesen Hilfsmitteln gestalten sich unsere Eingriffe bei alten, großen Empyemhöhlen, welche wegen Starre der Wand nicht zur Heilung zu bringen sind, folgendermaßen:

Wo eine Pleurafistel besteht, macht man an der Stelle derselben eine Resektion einer oder zweier Rippen, groß genug, um sich über die Grenzen der Höhle allseitig genaue Rechenschaft geben zu können. Besteht eine Fistel nicht oder an einer Stelle, von welcher aus eine solche Orientierung nicht möglich ist, so sucht man nach physikalischer Untersuchung durch Punktion in der Axillarlinie die tiefste Stelle der Höhle zu bestimmen und reseziert hier mit Parallelschnitt eine oder 2 Rippen.

Von dieser Stelle aus verlängert man den angelegten Schrägschnitt durch die Weichteile rück- und zwischen Scapula und Wirbelsäule gerade so weit aufwärts, als die Kontrolle von innen die Ausdehnung der Höhle in ihrer äußersten Grenze angibt. Man durchschneidet nach subperiostaler Freilegung Rippe um Rippe und Intercostalraum um Intercostalraum in der Linie des Hautschnittes Schritt für Schritt in der Weise, daß man 1—2 cm Knochen herausschneidet und die Intercostalweichteile am vorderen Knochenstumpf trennt, weil dann die Ligatur der Arterie leichter ist. Wenn die Höhle bis zur 1. Rippe reicht, so muß auch diese eventuell getrennt werden.

Nun verlängert man den Hautschnitt vorwärts über der Rippe, welche dem unteren Rande der Eiterhöhle entspricht, reseziert sie subperiostal und schneidet unter ihr das Periost in ganzer Länge samt den Schwarten darunter durch. Dann geht man vorne mit dem Schnitt aufwärts, indem man, dem mit dem Finger kontrollierten vorderen Umfang der Höhle folgend, die Haut und Weichteile, die Intercostalräume und Rippen resp. Rippenknorpel durchschneidet, bis man allmählich den so gebildeten, aus der ganzen Dicke der Thoraxwand bestehenden Lappen genügend emporklappen kann, um sich über Lage der Lunge und Verhalten der Lungenpleura zu vergewissern.

Ergibt ein Schnitt durch die Pleuraschwarten auf der Lunge, daß die Lunge sich noch blähen kann und daß die Schwarten sich abschälen lassen, so kann man bei dieser DELORMEschen Operation stehen bleiben, soweit als die Blähung der Lunge die vorhandene Höhle ausfüllt. Denn durch die Trennung der Rippen ist ein Stück Brustwand beweglich geworden. Ist dies nicht der Fall oder zu un-

1) LANGENBECKS Arch., Bd. 73.

vollständig, dann geht man zu DEPAGEs Operation über und reseziert aus dem aufgehobenen Lappen, von unten anfangend, Rippe um Rippe subpleuro-periostal von innen her, soweit sich dies nötig erweist.

(Um volle Beweglichkeit der Lappen zu erzielen, kann es nötig werden, auch die 1. Rippe zu resezieren. Letzteres ist keine leichte Aufgabe. Bei den schwartigen Verwachsungen kann es trotz aller Sorgfalt geschehen, daß man die Vena subclavia anreißt, wie es uns bei einer Operation vor kurzem geschehen ist. Durch Tamponade und nachherige Venennaht wurde ein Schaden verhütet.)

Sollte sich nach DEPAGEs Operation die Unmöglichkeit der Anlegung der Thoraxwand auf die geschrumpfte Lunge zeigen wegen Starre der Pleura costalis, so wird zu entscheiden sein, wie weit nach SCHEDE letztere zu exstirpieren ist von der Innenfläche des Lappens.

Bei beschränkten Höhlen wird man von Lappenschnitten nach SCHEDE, KEEN und DEPAGE absehen und sich mit der einfachen ESTLANDERschen Operation begnügen, von einem Längsschnitt nur so viel Rippen subperiostal zu resezieren, als zur Deckung der Höhle Beitrag liefern. Man darf aber nicht vergessen, daß öfter schwartenartige Septa eine größere Höhle in zwei völlig getrennte Abschnitte teilen, so daß die plastische Ausfüllung der einen Höhle eine Heilung nicht erzielt.

Fig. 309 illustriert die Ausdehnung des Schnittes und das Vorgehen bei beschränkter Empyemhöhle.

Will man bloß osteoplastisch operieren nach DELORME, d. h. den gebildeten Lappen zurückklappen, so reseziert man am hinteren Rande der Eiterhöhle von kleinen isolierten Schnitten aus ein Stückchen Rippe, d. h. man trennt die vorne durchnittenen Rippen auch hinten durch und klappt den Thoraxwandlappen empor. Man kann mit fester Faßzange event. auch die Rippen hinten brechen. Auf der komprimierten Lunge wird die derbe, schwartig verdickte Pleura visceralis gespalten und vor- und rückwärts von der Lunge abgelöst, bis letztere sich bläht.

Einen wesentlichen Fortschritt für die Ausheilung großer starrer Empyemhöhlen hat SUDECK angebahnt, indem er die Resektion der Scapula empfahl, um die Scapularmuskulatur beweglich zu machen, so daß dieselbe in die Kuppe des leeren Pleuraraums eingepreßt werden kann. RINGEL[1]) hat aus KÜMMELs Abteilung 3 schwere Fälle mitgeteilt, welche nach diesem Verfahren zur Heilung gebracht wurden. Die dadurch gewonnenen dicken Lappen ersparen auch die schwierige Resektion der obersten und zweitobersten Rippe. Die Bewegungsbeschränkung des Arms als Folge fällt nicht schwer

1) LANGENBECKS Archiv, 1903.

in Betracht. SUDECK reseziert den Thorax mit Parallelschnitten Rippe um Rippe, während RINGEL den U-förmigen Schnitt nach SCHEDE bevorzugt, wenn die Pleura costalis völlig starr ist, und zumal wenn bei tuberkulösen Empyemen nicht bloß auch die

Fig. 309. Metapneumonisches Empyem mit Fistelbildung. Thorakotomie mit Lappenbildung durch Trennung von 9 Rippen (3.—11.).

Intercostalräume völlig entfernt werden müssen, sondern auch die Lunge dekortiziert werden muß. Der U-Schnitt muß allseitig den Rand der Höhle etwas überragen. Vorausgesetzt, daß die andere Lunge völlig gut funktioniert, können durch diesen Eingriff auch

die größten tuberkulösen Empyeme völlig zur Heilung gebracht werden.

Nach RINGEL hat SSUBBOTIN 1888 die keilförmige Resektion von Rippen angegeben, SIMON, KÜSTER und ESTLANDER die totale subperiostale Rippenresektion und SCHEDE für die Fälle, wo die Pleura costalis in eine starre Schwarte verwandelt ist, die totale Resektion der Thoraxwand.

h) Pneumotomie.

In welcherlei Weise im allgemeinen der Zugang zur Lunge sich zu gestalten hat, um die Gefahren des Pneumothorax und der Infektion abzuwenden, ist in den vorhergehenden Kapiteln dieses Abschnittes eingehend erörtert worden. Es erübrigt noch, die Operationsmethoden für spezielle Fälle anzugeben.

82. Behandlung von Lungeneiterungen.

Die Lungenchirurgie beschränkt sich nicht mehr bloß auf die operative Behandlung von Abscessen, wie wir noch in der letzten Auflage hervorgehoben haben, doch bilden diese noch das Hauptkontingent der Lungenoperationen.

Es wird mit Lokalanästhesie unter Lagerung des Patienten auf den Rücken (oder Bauch) (nicht auf die gesunde Seite) begonnen.

Schnitt auf der untersten über dem nachgewiesenen Lungenherd liegenden Rippe, subperiostale Resektion letzterer und unter Emporziehen der Haut auch der übrigen den Herd deckenden Rippen in der ganzen Ausdehnung des Herdes (über dem Herzen soll man wegen der späteren Pericardiosymphyse mit Resektion sparsam sein nach GARRÈ). Nun wird nach KÖRTE die ROUXsche Hinterstichnaht ringsum angelegt und die Lunge (wie früher geschildert) an die Thoraxwand fixiert. Dies ist freilich in ca. 87 Proz. der Fälle nach GARRÈ unnötig, weil schon Adhäsionen über dem Eiterherd bestehen; sie sind aber schwer voraus sicher zu konstatieren. Dann wird die Pleura gespalten. Liegen Schwarten auf dem freigelegten Lungenstück, so werden sie mit dem Messer gespalten und abgehoben, die Lunge wird (aber nur oberflächlich wegen der sonst stärkeren Blutung) mit dem Thermokauter incidiert und stumpf weiter vorgegangen, nachdem man durch Punktion mit Pravaz sich vom Sitz des Eiterherdes überzeugt hat. Bei akuten Abscessen ist damit die Operation beendigt.

Bei chronischen Eiterungen mit Induration des Lungengewebes in der Umgebung will GARRÈ auch diese derben Massen spalten und herausschneiden event. unter noch weitergehender Rippenresektion.

Die Eiterhöhle wird mit Jodoform oder Xeroformgaze tamponiert und ein antiseptischer Verband darübergelegt. Niemals darf bei Lungenabscessen ausgespült werden wegen Eindringens in weiter gelegene Bronchien. Statt der Tamponade kann ein Drain durch eine Extrahautöffnung durchgelegt, die Wunde ganz geschlossen und ein Saugapparat aufgelegt werden, wenn der Fall sich hierzu eignet. Doch verlangt diese Behandlung mehr Ueberwachung. Die Höhle heilt unter Heranziehung des anliegenden Lungengewebes. Auch federkieldicke Bronchien schließen sich nach GARRÈ durch Vernarbung.

GARRÈ berechnet für die operative Behandlung der Lungeneiterungen (Abscesse, Gangrän, Bronchiektasien, 400 Fälle) 75 Proz. Heilungen.

83. Chirurgische Behandlung der Lungentuberkulose und -aktinomykose und ihrer Folgezustände.

Wie man allerorts bei Tuberkulose mit halben operativen Eingriffen mehr schadet als nützt, so ist es auch bei der Lungentuberkulose. Schöne Erfolge lassen sich bloß erzielen, wenn das tuberkulöse Gewebe ganz entfernt wird. TUFFIER und LAWSON haben mit Erfolg solche tuberkulöse Herde ganz exstirpiert.

Bloße Incisionen haben nur zur Folge, daß zu der Infektion mit Bacillen noch solche mit Staphylo- und Streptokokken hinzukommen und bei dieser Mischinfektion die Eiterung endlos wird.

Die Totalentfernung scheitert aber daran, daß die Diagnose isolierter Herde nicht früh genug mit der nötigen Sicherheit zu machen und noch weniger Sicherheit zu erlangen ist, ob nicht ausgedehntere Erkrankung vorliegt.

Die chirurgische Behandlung tuberkulöser Erkrankung der Lunge wird sich also für die nächste Zeit wesentlich noch darauf beschränken, die Ausheilung lokaler Herde durch Ermöglichung direkter Behandlung zu fördern. Letztere ist mit Aussicht bloß durchführbar, wenn man gehörig Zugang schafft durch Rippenresektion.

Diese gewährt einmal die Möglichkeit sicherer und ungefährlicher Punktion und Aspiration, um den Inhalt erweichter Herde und Kavernen genau zu untersuchen und event. zu eröffnen, namentlich, wie GARRÈ hervorhebt, wenn Zersetzung des Inhalts durch Mischinfektion hier die Quelle von Fieber und chronisch-septischen Erscheinungen erkennen läßt. In diesem Falle ist breite Eröffnung und Tamponade mit Jodoformgaze nach gehörigem Austupfen mit Karbolalkohol angezeigt.

Läßt sich eine umschriebene Höhle nicht nachweisen, so wirkt die Rippenresektion doch günstig, indem sie die Möglichkeit von

Karbol- und Jodoformglycerin-Injektionen in minimalen Quantitäten gewährt und Schrumpfung des Herdes durch Narbenbildung erleichtert [1]).

Endlich macht GARRÈ noch auf FREUNDs und SCHMORLs Nachweise aufmerksam, daß der erste Rippenknorpel öfter bei Spitzentuberkulose verkürzt gefunden wurde und gerade an atelektatischen Druckstellen der Lungenspitze von SCHMORL der Beginn der tuberkulösen Infiltrate sich lokalisieren ließ. Wie die Natur nach FREUNDs Beobachtung durch Bildung künstlicher Gelenke im Verlauf des ersten Rippenknorpels zur Ausheilung von Tuberkelherden führt, so ist auch durch künstliche Druckaufhebung ähnlicher Erfolg möglich.

Durch Schnitt entlang dem 1. Intercostalraum durch Haut, Fascie und Pectoralis major, danach durch die Intercostalmuskeln wird Zugang geschaffen. Medial ist die Mammaria interna, lateral die Vena axillaris zu berücksichtigen. Am unteren Rande der 1. Rippe wird das Periost und Perichondrium gespalten, sorgfältig zurückgeschoben und die zwei unteren Drittel der Rippe und des Knorpels reseziert. Die oberste Spange bildet Schutz gegen die Vena subclavia und event. Arteria subclavia. Sie kann, wo man Beweglichkeit wünscht, nachträglich getrennt werden.

Durch TUFFIERs extrapleurale Ablösung des Parietalblattes nach den Seiten hin kann man für event. Palpation der unterliegenden Lunge Platz schaffen, wo nötig auch den zweiten Rippenknorpel noch resezieren und nun auch durch Explorativpunktion die Art weiteren Vorgehens feststellen. Ergibt dieselbe zersetzten Eiter, so wird nach einem kleinen Schnitt mit Arterienzange die Oeffnung erweitert bis zu vollkommen freiem Abfluß und tamponiert.

Bei Aktinomykose der Lunge kann der Weg des Eingriffes vorgezeichnet sein in den Fällen, wo die Erkrankung von der Wand auf Pleura und Lunge übergegriffen hat. GARRÈ kennt 4 Heilungsfälle nach chirurgischem Eingriff. Nach dem, was wir von Aktinomykose oberflächlichen Gewebes gesehen haben — und dieselbe ist in Bern gar nicht selten — ist es nicht nötig, wie GARRÈ verlangt, „alles Erkrankte rücksichtslos herauszuschneiden", was doch bei der Lunge wie anderswo wegen der Möglichkeit einer Weiterverimpfung stets seine Bedenken hat, sondern gründliche Spaltung aller Fistelgänge und Granulationserweichungsherde mit Auspinseln mittelst Jodtinktur und nachheriger Tamponade in alle Winkel hinein gibt ganz vorzügliche Erfolge — zumal bei gleichzeitigem Gebrauch von Jodkali in Dosen von 4—6 g täglich innerlich.

---

1) Wir erwähnen nur beiläufig MURPHYs Versuch, Lungentuberkulose günstig zu beeinflussen durch Anlegung eines „therapeutischen Pneumothorax" durch Einbringen von Stickstoff in die Pleurahöhle. LEMKE und BRAUN reden der Methode das Wort. Ueberzeugend sind die Erfolge noch nicht.

Unter den Folgezuständen der Lungeneiterungen jeder Art sind die Lungenfisteln zu erwähnen, welche wegen Retraktion und Starrheit der Umgebung nicht zur Heilung kommen, um so weniger, als durch den Zug des Narbengewebes Bronchiektasien sich mit denselben kombinieren.

Es handelt sich hier darum, sobald mit Ausheilung der ursächlichen Erkrankung die Indikation zur Heilung überhaupt besteht, die Umgebung durch Rippenresektion, Lösung der Parietalpleura, Spaltung und Excision von Schwarten und Narben beweglich und nachgiebig zu machen, wie dies schon für chronische Eiterungen beschrieben worden ist.

GARRÈ will die Heilung dadurch abkürzen, daß er nach Emporheben der Schwarten und Entfernung des schwieligen Gewebes das angefrischte Lungengewebe durch Naht fest verschließt über dem offenen Bronchus und auch die darüberliegenden Weichteile durch Naht per primam vereinigt. Freilich muß man dabei oft energisch vorgehen. In einem Falle mußte GARRÈ „den größten Teil des Unterlappens aus seinen Verwachsungen so weit lösen, daß er in das Thoraxfenster bequem hereingezogen werden konnte, um eine haltbare Lungen-Pleuranaht anzulegen.

84. Chirurgie der Lungengeschwülste.

Die größte Schwierigkeit bietet bei der Chirurgie der Lungengeschwülste die richtige Diagnose. Wenn man vom Echinococcus absieht, so ist bis jetzt kaum anders Erfolg erzielt worden als bei Geschwülsten, welche von der Thoraxwand auf die Lunge übergegriffen hatten, und zwar speziell bei Sarkomen. Da darf man allerdings weit gehen. REHN, KRÖNLEIN, W. MÜLLER, GARRÈ, KEEN u. a. haben bei solchen sehr schöne Erfolge erzielt.

Man hat bei diesen sekundär auf die Lunge übergreifenden Geschwülsten den Vorteil, daß man die Stelle genau kennt, andererseits sicher ist, daß die Lunge an die Thoraxwand an der betreffenden Stelle fixiert ist. Auf diese Weise beherrscht man die Gefahr des Pneumothorax sehr gut, indem man am Tumor nach seiner Auslösung aus der Brustwand eine Handhabe hat zur Fixation der Lunge.

Dies ist auch ein Grund, warum der Echinococcus glänzende Resultate liefert, sobald sich Adhäsionen finden, wie das bei den häufigen entzündlichen Komplikationen der Fall ist. GARRÈ berechnet, daß gegenüber 64 Proz. Mortalität bei spontanem Verlauf die Incision bloß 10 Proz. Mißerfolge ergibt.

Natürlich kommt für Echinococcus noch hinzu, daß man nicht zu excidieren, sondern bloß zu incidieren braucht. Nach beschränkter Rippenresektion wird nach GARRÈ das Lungengewebe

gespalten, die Cyste ausgeräumt, die Höhle tamponiert oder bei beschränkter Ausdehnung nach BOBROW durch Naht verschlossen.

Bei den von der Thoraxwand ausgegangenen Lungensarkomen (event. auch Carcinomen) ist der Unterschied in der Technik der, daß man nach Umschneidung der Geschwulst in der Thoraxwand den Tumor aus dem Lungengewebe herauszuschneiden hat, und deshalb das umgebende gesunde Lungengewebe an die Wundränder erst nach Maßgabe des Fortschreitens der Excision ringsherum zu fixieren hat, um das Zurücksinken der Lunge zu verhüten (wie oben unter c ausführlich geschildert) und den nachträglich durch Aspiration zu entleerenden Pneumothorax abzuschließen. Aber noch ein Unterschied zwischen dem bloß zu incidierenden verwachsenen Echinococcus und den adhärierenden Lungengeschwülsten besteht, nämlich die Ansammlung von Blut und Wundsekret in der Pleurahöhle.

GERULANOS hat den Nachweis erbracht, daß die Operationen, bei welchen die Pleurahöhle drainiert wurde, viel besser verlaufen sind dank der Ableitung der angesammelten Flüssigkeiten. Es ist also nach Geschwulstexcision, überhaupt jedesmal, wo Blut oder Sekret in die Pleurahöhle hineinlaufen konnte, die Drainage angezeigt an den abhängigen Stellen. Wir erinnern daran, daß bei Drainage nach WILLEMS Mahnung die gleichzeitige Aspiration das beste Mittel zu rascher Wiederanlegung der Lunge an die Thoraxwand und damit zur Vermeidung von Komplikationen durch sekundäre Infektion von außen her ist.

REHN, der um die Chirurgie des Thorax sich so vielfach verdient gemacht hat, macht lieber die primäre Naht auf die Gefahr hin, sekundär drainieren zu müssen.

Bei allen Geschwülsten, welche nicht von vorneherein an die Brustwand fixiert sind (gewissen Echinokokken, Dermoiden, Sarkomen, Carcinomen der Bronchien), verläuft die Operation ganz so, wie wir dies im allgemeinen Teil bei der Verhütung des totalen Pneumothorax beschrieben haben. Wenn nicht durch das Röntgenogramm sich der Tumor lokalisieren läßt, oberflächlich liegt und nicht multipel ist, so muß die Pleurahöhle breit eröffnet werden, die Lunge abgetastet, vorgezogen und angeheftet, eventuell durch KRAUSEs warme Kompressen geschützt werden vor Luftzutritt.

Die Eröffnung der Thoraxwand hat hier bloß den Zweck, genauen Einblick zu verschaffen, resp. die Möglichkeit zu gewähren, die Hand einzuführen. Sie kann also in einem Falle ebensogut durch Resektion bloß einer Rippe in großer Länge und einen langen Schnitt durch deren hinteres Periost (oder den verletzenderen Intercostalschnitt von MIKULICZ), als in einem anderen Falle durch Anlage eines osteoplastischen Lappens geschehen. POSADA hat den-

selben für bewegliche Echinokokken vorgeschlagen (GARRÈ). Die Thoraxwand ausgedehnt zu resezieren, hat zunächst keinen Sinn.

Die Nachbehandlung, wenn man nach Excision des Tumors das Lungengewebe luftdicht vernäht[1]) oder die Lunge in die Wunde eingenäht hat, muß in Entleerung der Luft aus der Pleurahöhle und Drainage letzterer mit Aspiration bestehen, wo immer Blut oder Wundsekret in dieselbe einsickern konnte oder noch kann.

Bloß für einen Fall ist an ausgedehnte Rippenresektionen, ähnlich wie bei veralteten Empyemen, zu denken, wenn man nämlich nach HELFERICHS Vorgang sich zu einer eigentlichen Pneumektomie entschlossen hat. HELFERICH hat Mittel- und Unterlappen unter Ligatur der Gefäße und Bronchien erster Ordnung excidiert und den Stumpf mit einem Rest Lungengewebe bedeckt. In einem solchen Falle muß, wenn man den HELFERICHS Bemühungen vereitelnden üblen Ausgang verhüten will, für entsprechende Beseitigung der durch nichts unmittelbar auszufüllenden großen Höhle gesorgt werden.

85. Chirurgische Eingriffe bei Lungenverletzungen.

Subkutane sowohl als penetrierende Lungenverletzungen heilen ohne unser Zutun selbst bei dem gewöhnlich eintretenden und selbst bei sehr hochgradigem Hämothorax und bei Pneumothorax — vorausgesetzt, daß nicht besondere Verhältnisse vorliegen, welche die Blutstillung stören und Nachblutung veranlassen oder daß die großen Gefäße an der Lungenwurzel verletzt sind, ferner daß nicht Infektion hinzutritt.

Bei Lungenverletzungen ohne äußere Wunde oder bei solchen mit kleiner Wunde wird man deshalb nur auf ganz spezielle Indikation hin zur chirurgischen Blutstillung mittelst Naht und Tamponade sich entschließen, nach GARRÈ 1. wenn die Blutung abundant ist (da ist freilich sehr schwer die Grenze zu stellen), 2. bei sich wiederholenden Blutungen. Ferner will GARRÈ beim Ventilpneumothorax eingreifen, wenn stets neue Luft zutritt und der Rücktritt verwehrt ist. Im letzteren Falle kann man allerdings auch wiederholt Luft aus dem Pleuraraum aspirieren.

Ganz anders stellen sich die Indikationen, wenn schon eine groß klaffende Wunde der Thoraxwand vorhanden ist. Da wird man sich mit DELAGÉNIÈRE und THIEL leicht entschließen, in einem Intercostalraum weiter zu spalten, um die Hand einführen und die Lunge vorziehen zu können. Sobald die Verletzung zu Tage liegt, ist die Anlegung einer tiefgreifenden verläßlichen Lungennaht selbstverständlich. Hier besteht also zum

1) Zur Lungennaht hat TIEGEL gefunden, daß man dieselbe erheblich dichter gestaltet, wenn man die Seidenfäden unmittelbar einer Eisenchloridlösung entnimmt. Außerdem verwendet er eine Stütznaht (s. Münch. med. Wochenschr., Bd. 46, 1905).

Eingriff klare Indikation. Man hat um so mehr Grund vorzugehen, weil nach GARRÈ selbst bei Unmöglichkeit der direkten Blutstillung durch Naht resp. Ligatur bei Blutung im Bereich der Lungenwurzel 3mal durch Tamponade Heilung erzielt worden ist.

REHN hat das Verdienst, auf die Vorteile der sofortigen Naht der Thoraxwunde hingewiesen zu haben selbst auf die Gefahr hin, nach einigen Tagen sekundär drainieren zu müssen. Besser wird die Drainage sofort am abhängigsten Teil durch Einbringen einer gebogenen Zange und Anpressen derselben im abhängigsten Teil gegen einen Intercostalraum nach SAUERBRUCH bewerkstelligt, oft besser mit einem Gazecigarettendrain.

Wo die Lungenwunde tamponiert werden muß, ist Draineinlage an abhängigster Stelle unumgänglich. Nur in Fällen, wo die zerrissene Lungenpartie im Bereich der Wunde zirkulär eingenäht werden kann, kommt der REHNsche Versuch des primären Abschlusses der Pleurahöhle wieder zu seinem Recht — nach Aspiration der Luft aus der Pleurahöhle, event. sogar nach vorsichtigem Ausspülen von eingelaufenem Blut durch warme physiologische Kochsalzlösung.

Weitere dringende Indikation außer Blutung und Ventilpneumothorax bildet der doppelseitige Pneumothorax, der sofort aspiriert werden muß, resp. wenn er mit offener Wunde einhergeht, sofortiges Vorziehen und Fixation der entfalteten Lunge an die Thoraxwand erheischt.

Ebenso dringlich erscheint die breite Eröffnung des Thorax nach den wiederholt gegebenen Regeln (am besten Subcostalschnitt unter der 5. Rippe, resp. Intercostalschnitt ober- oder unterhalb) bei Zwerchfellverletzungen, welche zu Zwerchfellhernien geführt haben. Da muß reponiert, der Riß im Zwerchfell genäht werden.

Selbstverständlich wird die Indikation der Eröffnung beim Zutritt von Infektion mit Pleuritis, bei welcher die sofortige Ausführung der Thoracotomie in dem betreffenden Kapitel als einzig korrektes Verfahren geschildert worden ist.

Lungenhernien sind insofern ein glückliches Ereignis, als sie die Wunde in der Thoraxwand verschließen. Wenn sie aber bestehen bleiben, so kann nach VULPIUS durch frontale Halbierung und Verschiebung von Rippenknorpeln und Knochen eine osteoplastische Deckung gemacht werden.

i) Transpleurale Operationen.

Man muß natürlich durch die Pleura hindurchgehen bei jeder Pneumotomie. Aber unter transpleuralen Operationen versteht man solche, bei denen die Parietalpleura 2mal getrennt wird, um außerhalb der Pleurahöhle liegenden Organen beizukommen. Es ist einer-

seits das Abdomen, andererseits die Gebilde des hinteren Mediastinum, welche man auf diesem Wege chirurgischen Eingriffen zugänglich zu machen sucht. Die Hauptsache beim Durchgang durch den Pleuraraum ist, den Schaden zu verhüten, welchen ein Eintritt der Luft (und auch von Blut und Sekreten) zur Folge haben könnte. Man sucht also die Pleurahöhle zu schützen — in ganz verschiedener Weise, je nachdem man durch den Sinus costo-diaphragmaticus der Pleura und seiner nächsten Nachbarschaft hindurchgeht, wo die parietalen Pleurablätter sich berühren oder an Stellen, wo dieselben weit auseinanderliegen, durch die Lungen getrennt.

86. Laparotomia transpleuralis.

Die Eröffnung des Abdomen durch die Pleura und das Diaphragma hindurch wird gemacht zur Freilegung der konvexen Leberfläche behufs Eröffnung von Leberabscessen, Echinokokken etc. im konvexen Leberabschnitt (Fig. 310 u. 311): Hepatotomia transthoracica.

Schnitt von 10 cm Länge je nach Punktionsergebnis von der vorderen Axillarlinie schräg vorwärts zwischen der 7. und 8. Rippe oder zwischen 8. und 9. Rippe in der hinteren Axillarlinie. Die Fascie und Muskelfasern des Latissimus dorsi und Obliquus abdominis externus werden gespalten, das Periost auf der einen, dann auf der anderen Rippe mit scharfem Raspatorium ringsherum unter sorgfältiger Schonung der Pleura abgehoben und die Abtragung von mindestens 7 cm von beiden Rippen mit schneidender Zange vorgenommen. Jetzt wird die Pleura vor ihrer Eröffnung mit einer Steppnaht rings um die Stelle, wo tiefer incidiert werden soll, verschlossen. Man umsticht nach STILES tiefgreifend erst die Weichteile des Intercostalraumes und sticht nun am oberen Rande des oberen und am unteren Rande des unteren Rippenperiosts rings eine krumme Nadel durch die beiden Pleurablätter (das costale und diaphragmatische) hindurch und schließt mit fortlaufender Umstechungsnaht das Operationsgebiet verläßlich gegen die übrige Pleurahöhle ab.

Nun kann man innerhalb dieses mindestens 4 cm im Durchmesser zu bemessenden Abschlußgebietes die Pleura costalis incidieren, und es erscheint die glänzende bläuliche Oberfläche des Zwerchfelles, welche incidiert wird; die Muskelplatte zwischen Pleura und Peritoneum ist ziemlich dünn. Findet sich das Peritoneum mit der Leberoberfläche nicht verwachsen, so muß auch hier eine Steppnaht zwischen parietalem und visceralem Blatt des Peritoneum rings fortlaufend angelegt werden, und dann wird der Leberabsceß (resp. Echinococcus) eröffnet, bei tiefer Lage mit dem Thermokauter (Jodoformgazetamponade).

Perpleurale Eröffnung der subphrenischen Abscesse.

Die häufigste Ursache subphrenischer Abscesse ist die Perityphlitis. Das primäre Exsudat in der Fossa iliaca interna dextra kann zurückgehen, das Fieber gering sein, aber plötzlich etwas an-

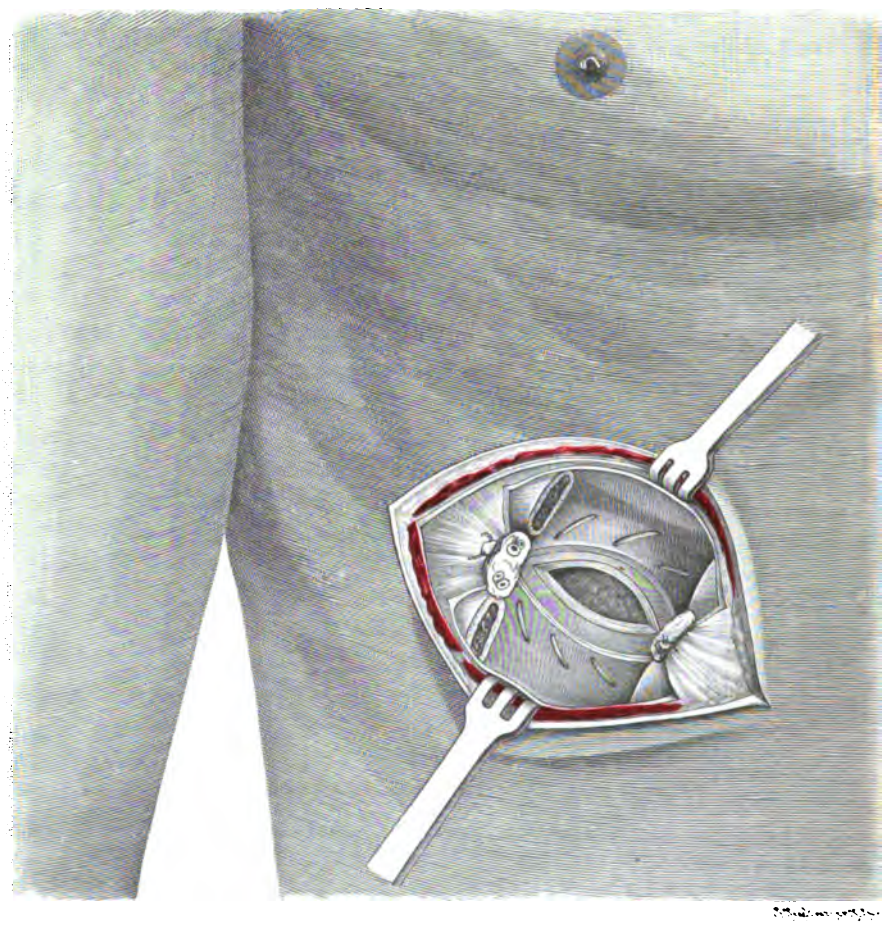

Fig. 310. Doppelte Rippenresektion zur Freilegung der konvexen Leberfläche. Zwei Rippen sind reseziert, die interkostalen Weichteile ligiert und excidiert. Pleura costalis und diaphragmatica samt Diaphragma und Peritoneum gespalten. Die Leberoberfläche liegt frei.

steigen oder langsam wieder in die Höhe gehen, der Patient erholt sich nicht; es treten Lendenschmerzen, Behinderung der Atmung auf. Die Leberdämpfung ist erheblich vergrößert, intensiv, beginnt

an der 5. Rippe, reicht mehrere Finger breit unter den Rippenrand. Druck in der Lendengegend und entlang dem Rippenrand ist schmerzhaft und hier vermehrte Resistenz zu fühlen. Charakteristisch kann an der höchsten Stelle des Dämpfungsgebietes ein metallischer Schall sein.

Man tut gut, sich erst durch Punktion mit langer Nadel zu überzeugen, ob der Absceß vom Rippenrande her zugänglich ist. Gibt die Punktion nichts, so ist an Stelle größter Dämpfung und gleichzeitiger intercostaler Druckempfindlichkeit auf die 10. oder 9. Rippe einzuschneiden und ein 6 cm langes Stück subperiostal zu

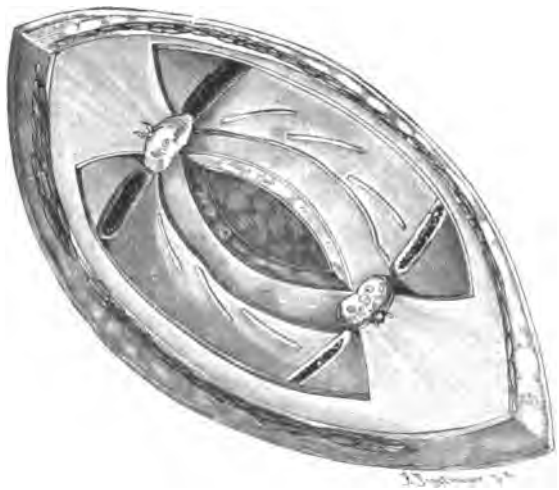

Fig. 311. Transpleurale Freilegung der konvexen Leberoberfläche, vergrößert aus Fig. 310. Die intercostalen Weichteile sind in der Ebene der Resektionsflächen der Rippen unterbunden und der zwischenliegende Teil abgetragen. Pleura parietalis costalis mit Pleura parietalis diaphragmatica durch eine Steppnaht vereinigt und so die Pleurahöhle abgeschlossen, die Pleurablätter, das Diaphragma und das Peritoneum gespalten; man sieht die Leberoberfläche freigelegt.

resezieren. Dann ist durch Punktion durch Periost, Pleura und Diaphragma festzustellen, ob man am rechten Orte ist, und die Pleura zu spalten.

An oben genannter Stelle dringt bei Spaltung der Parietalpleura in Rückenlage des Patienten keine Luft ein, da das Zwerchfell an die Thoraxwand gedrängt ist. Man macht nun rings eine fortlaufende Steppnaht der costalen mit der diaphragmatischen Pleura mit Catgut und incidiert in der Mitte des abgegrenzten Bezirks durch die Pleura

diaphragmatica, schiebt die Muskelfasern des Diaphragma nach der Seite und dringt in den Absceß zwischen Leberoberfläche und Diaphragma ein. Drainage und gründliche Spülung mit physiologischer Kochsalzlösung, warme Salicylwasserumschläge.

87. Die Chirurgie des Brustteils der Speiseröhre.

Wir haben bei der Mediastinotomia posterior die Maßnahmen besprochen, mittelst welcher der Oesophagus und seine Umgebung chirurgischen Eingriffen zugänglich gemacht werden können.

Aber letztere beschränken sich im wesentlichen auf Eingriffe, die relativ leicht auszuführen sind, wie die Spaltung von periösophagealen Abscessen, die Entfernung eines Fremdkörpers etc., wie dort auseinandergesetzt.

Die weiten Eröffnungen des Mediastinums, welche die Möglichkeit gewähren, schwierige Excisionen von Geschwülsten auszuführen, wie die ergiebigen Rippentrennungen, welche QUÉNU, HARTMANN und LEVY empfehlen und REHN benutzt hat, und wie FAURE sie inkl. 1. Rippe ausgeführt hat, haben keinen Erfolg ergeben. Es muß demgemäß ein anderer Weg gesucht werden. JABOULAY hat den kühnsten und direktesten Weg betreten, das Pericard vorne zugänglich zu machen, in ganzer Länge zu spalten, das Herz auf die Seite zu schieben, das Pericard der Rückenfläche zu spalten, um so in geradester Linie direkt auf den Oesophagus zu gelangen.

Derjenige Weg aber, dessen Gangbarkeit durch zahlreiche Tierexperimente genügend erwiesen ist, ist der transpleurale, und wir verdanken SAUERBRUCHS unablässigen Bemühungen eine vorzügliche, hierauf bezügliche Darstellung der Chirurgie des thorakalen Oesophagusabschnittes. Durch die Güte der Herren SAUERBRUCH und Prof. BORCHARD habe ich in V. BERGMANNS Klinik Gelegenheit gehabt, die Ausführung derartiger Operationen sowohl unter Unterdruck (10 mm Hg) als unter Ueberdruck (in ENGELKENS Apparat bei 10—18 Wasser) und Sauerstoff-Chloroformnarkose nach der Art des ROTH-DRÄGERschen Apparates zu sehen und mich von der glatten Ausführbarkeit zu überzeugen.

SAUERBRUCH hat gute Erfolge bei der Oesophagusresektion erst zu verzeichnen, seit er die von MIKULICZ und DOMBROMYSSLOW inaugurierte vordere transpleurale Methode anwendete, ferner MIKULICZ und ANSCHÜTZS Verbesserungen benutzte, nämlich Verlegung der Naht ins Abdomen durch Heraufnähen des Foramen oesophageum, resp. durch Verlagerung eines Stückes Magen in die Brusthöhle, endlich durch die Benutzung des MURPHY-Knopfes in seiner eigenen, sehr hübschen Anwendungsweise für die Anastomose.

SAUERBRUCH hat durch eingehende Studien an Leichen festgestellt und MIKULICZ hat an Menschen bestätigt, daß man die Vagi bei Oesophagusresektion isolieren und schonen kann, daß man den Magen nach Spaltung des Bauch- und Brustfells im Zwerchfellring bis gegen den Hilus pulmonalis emporziehen kann.

SAUERBRUCH empfiehlt seine Unterdruckkammer der Firma TRELENBERG in Breslau und operiert bei 7—9 mm Hg Unterdruck (Schluß der Wunde bei 14—15 mm). Er gibt zu, daß seine und ENGELKENS Modifikation der Ueberdruckkammer auch zulässig sei. Bei Tieren wird Morphium-Aethernarkose benutzt.

88. Oesophagotomia transpleuralis.

SAUERBRUCH übt ausschließlich den Intercostalschnitt (wie ihn WILMS auch für die Pericardiotomie empfiehlt), und zwar für den Oesophagus oberhalb des Hilus und an der Kreuzungsstelle der Vena azygos (3. Intercostalraum), im 3. rechten, für den unteren Teil des Oesophagus im 4. oder 5. linken Intercostalraum. Wo man es sehr eilig hat, rasch zur Eröffnung der Pleura oder (bei Herzverletzungen) namentlich des Pericards zu kommen, halten wir den Intercostalschnitt für das Beste. Sonst ist der Subcostalschnitt vorzuziehen, da man (unter Hautverschiebung) ohne Gefahr kräftig auf Rippe und Rippenknorpel in gewünschter Länge incidieren kann, das Periost zurückschieben, mit 2 Schnitten der Knochenzange hinten und vorn die Rippe durchschneiden und danach darunter ohne Blutung nennenswerter Art durch Spaltung des hinteren Periosts nebst Fascia endothoracica, Msc. thoracicus internus und Pleura letztere eröffnet, ohne Gefahr sie zu früh einzureißen. Das ist namentlich wichtig, wenn man ohne Kammer operiert und event. die präliminäre Pneumopexie ausführen will.

Die Rippen werden kräftig auseinandergezogen, eventuell mit Rippensperren von MIKULICZ, die Lunge mit speziellem Spatel beiseite geschoben. Der Oesophagus kann durch Einführen einer Sonde kenntlich gemacht werden. Dann wird auf letzterer die Pleura incidiert, der Oesophagus ohne die Nerven und Gefäße in ganzer Dicke mit der Zange gefaßt und vorgezogen, die Umgebung durch sterile Tampons abgegrenzt und durch Längsincision so eröffnet, daß die Schleimhaut fixiert wird mit KOCHERschen Klemmen, um nachher nach Art der LEMBERTschen Naht unter Einstülpung für sich vernäht werden zu können. Darüber wird breit gefaßt die Muskulatur (letztere mit Seide) vernäht, Schluß der Thoraxwunde und event. Drainage nach den unter d) angegebenen Indikationen. SAUERBRUCH stopft ohne Bedenken einen Tampon in den Oesophagus, der später spontan in den Magen gelangt.

89. Oesophagogastrostomia transpleuralis
(BIONDI und SAUERBRUCH).

SAUERBRUCH denkt, daß diese zur Ausschaltung des untersten Oesophagusteils bei Divertikeln, Strikturen event. Carcinom in Frage kommen könnte.

Eröffnung der Pleura und Freilegung des Oesophagus wie oben. Parietal-Pleura hinten wird nicht gespalten. Das Zwerchfell wird abwärts gedrängt und der unterste Teil des Oesophagus ohne die Vagi mit Zange gefaßt und emporgezogen. Im Zwerchfellring erscheint die von Pleura und Peritoneum bedeckte Partie als 2—3 cm breite grauweiße Zone (beim Hund). Erst wird eine Pleurafalte incidiert, unter Fassen der Zwerchfellwände der Schnitt erweitert und der Magen vorgezogen.

Die Art und Weise, wie SAUERBRUCH nunmehr die Anastomose mit MURPHY-Knopf herstellt, ist ebenso einfach, wie fein ausgedacht. Erst wird von oben mit Schlundsonde der weibliche Teil in den Oesophagus und von der Hand des Operateurs in den vorgezogenen Magenfundus gebracht und da provisorisch eingebunden [1]). Danach kommt von oben der männliche Teil herunter (ich würde denselben vorher mit einem kleinen Tampon verstopfen), wird im Oesophagus fixiert und, ohne die bedeckende Pleura zu lösen, der Cylinder an die vordere Wand angedrückt, vom Assistenten eine Oeffnung gemacht, gerade groß genug, um denselben durchtreten zu lassen. Dasselbe geschieht mit der Knopfhälfte im Magen, welche die Finger des Operateurs verschließen, und dann werden die Cylinder ineinander geschoben [2]).

So ist ein Teil des Magenfundus an den Oesophagus fixiert. Damit aber keine Magenhernie entstehe, wird nun das Zwerchfell sehr exakt rings um den Magen festgenäht.

90. Resectio oesophagi transpleuralis (nach SAUERBRUCH).

SAUERBRUCH benutzt hier zwei Methoden, je nachdem der unterste Teil des Oesophagus oder ein etwas höherer Teil zu resezieren ist. Für den ersteren Fall benutzt er

α) die Invaginationsmethode, zweizeitige Freilegung des Oesophagus wie oben. Jetzt muß aber die hintere Pleura gespalten, der Oesophagus isoliert, die Vagi abgehoben werden (damit diese nicht miteingestülpt werden), so daß eine Gazeschlinge um den zu resezierenden Teil herumgelegt werden kann.

---

1) Ist der Oesophagus nicht durchgängig, so muß natürlich der Knopf durch einen direkten Schnitt in den Magen eingebracht und durch die Schnürnaht fixiert werden.

2) SAUERBRUCH bestreicht die Naht noch mit LUGOLscher Lösung, wie TIEGEL Eisenchloridtränkung der Fäden benutzt, um stärkere Verwachsung zwischen den Serosae zu erzielen.

Spaltung der Pleura und des Peritoneum im Foramen oesophageum, Vorziehen des Magenfundus, wie oben. Nun erfolgt die möglichst reichliche Invagination des zu resezierenden Oesophagusstückes in den Magen (ohne die Vagi) und Fixation der Muscularis des Oesophagus an Serosa + Muscularis des Magens durch zirkuläre Seidennaht. Anheftung des vorgezogenen Magens ringsherum an die Zwerchfellöffnung. Schluß der Wunde.

Nach 10—14 Tagen Laparotomie, Vorziehen und Eröffnung des Magens, Abschneiden des Zapfens mit COOPERscher Schere.

β) Verfahren bei etwas höherer Resektion. Freilegung, genaue Isolierung des Oesophagus, Vorziehen des Magens in die Brusthöhle bleiben gleich wie oben. Der zu resezierende Oesophagusteil wird mit 2 Quetschzangen gefaßt und an der Quetschrinne mit 2 Schnürnähten abgebunden und das Stück dazwischen unter Schutz der Umgebung durch untergelegte Tampons abgetragen (unter Schonung der Vagi). An den Stümpfen wird die Schleimhaut abgetragen und der obere mit der Muscularis übernäht, der untere in den Magen eingestülpt und übernäht.

In den vorgezogenen Magenzipfel wird, wie oben geschildert, der weibliche MURPHY-Knopf eingebunden, der männliche von oben in den Oesophagus gebracht und genau so wie bei der Oesophagogastrostomie an dem noch von der Pleura bedeckten Oesophagusabschnitt (an der vorderen Wand) die Verbindung hergestellt.

91. Kontraindikationen für die transpleurale Oesophagotomie.

Die Resektionen mit Gastroanastomose des oberen Endes gelten nur für den Oesophagusteil unterhalb des Hilus der Lunge. Hier lokalisiert sich nach SCHMID-SAUERBRUCH der Krebs am häufigsten (70 Proz.), und letzterer Autor hebt für diese Fälle hervor, daß bei 35 Proz. der Sektionen keine Metastasen nachgewiesen werden konnten.

Wo oberhalb oder im Bereich des Lungenhilus der Oesophagus Sitz eines Carcinoms ist, wird man entweder zu verzichten haben oder sich doch zur Mediastinotomia posterior entschließen, aber in einer Weise, daß man genügenden Raum schafft, in der von REHN, QUÉNU und HARTMANN, TUFFIER und FAURE betretenen Weise. Es handelt sich dabei um Resektion der hinteren Enden der 1.—5. oder 6. Rippe.

Freilich ist bei diesen Resektionen von vorneherein auf eine Nahtvereinigung der beiden Enden zu verzichten, die sich in keinem Falle bewährt hat. Vielmehr hat man an die von MIKULICZ und SAUERBRUCH angebahnte Oesophagoplastik zu denken. Im ersten Akt näht man einfach das obere sowohl als untere Ende

in die Haut ein, entfernt voneinander, wie sie sich eben vorziehen lassen, und schließt die Wunde. Wenn diese Enden eingeheilt sind, so bildet man aus der trennenden Haut seitlich 2 Türflügellappen und näht dieselben zur Erzielung eines Hautschlauches mit der Epidermis nach innen zusammen. In einem dritten Akt vereinigt man die Schleimhautstümpfe und einen Hautring mit dem gebildeten Hautschlauch, der unter Umständen später durch Ueberzug mit angrenzenden Weichteilen wieder nach dem Mediastinum zu versenkt werden könnte. Noch ingeniöser ist die neueste von ROUX versuchte Bildung eines neuen Oesophagus aus einem Stück Darm [1]).

D. Chirurgie des Abdomens.

a) Die Laparotomie.

92. Indikationen der Laparotomie und Bedingungen ihres Erfolges im allgemeinen.

Die überwiegende Mehrzahl der Abdominalerkrankungen, bei welchen nicht durch kausale Behandlung in dem Sinne der Abhaltung fortwirkend neu sich geltend machender Schädlichkeiten (Diätfehler, Einwirkung von Giften, wie Alkohol etc.) geholfen werden kann, fallen in das Gebiet der Chirurgie. Die Operationen am Abdomen sind das eigentliche Glanzgebiet der operativen Chirurgie geworden. Es ist kein Organ im Unterleibe mehr, welches nicht chirurgischer Therapie zugänglich wäre. Wo zuwartende Behandlung bei akuten Affektionen (Ileus, Entzündungen etc.) Gefahr bringt oder chronische Leiden heraufbeschwört, vermag ein frühzeitiger chirurgischer Eingriff das Leben zu retten und rasche Heilung zu bewirken. Wo bei chronischen Leiden Monate verfließen, bis medikamentöse Behandlung zu einem Erfolg führt, werden durch eine Operation die Beschwerden mit einem Schlag beseitigt (Adhäsionen, Magendilatation, Cholelithiasis).

Es wäre gut, wenn bald der Zeitpunkt käme, wo jeder praktische Arzt von der fast absoluten Gefahrlosigkeit einer korrekten operativen Eröffnung der Bauchhöhle durchdrungen wäre. Dann würde einmal der Jammer aufhören, daß noch so manches wertvolle Leben durch akute Blinddarmentzündung zu Grunde geht, daß die Ileusfälle erst operiert werden können, wenn Darmulcerationen eingetreten sind, und daß die Magen- und Darmkrebse erst chirurgischer Behandlung zukommen, wenn zahlreiche Drüsen eine Radikaloperation unmöglich machen. Wir wünschen keineswegs, daß die Praxis der diagnostischen Explorativ-

1) Semaine médicale, 1907.

laparotomie noch erweitert würde. Es gibt schon zur Stunde zumal in der jungen Generation genug Aerzte, die sich die Qual einer genauen Diagnosestellung schenken, um sich durch Aufschneiden des Leibes Aufschluß über Indikation oder Kontraindikation einer Operation zu verschaffen.

Aber wo es sich darum handelt, eine sichere Gefahr für das Leben abzuwenden, auch wo bloß eine wohlbegründete Wahrscheinlichkeitsdiagnose gemacht ist, wie bei Magen- und Darmperforationen, bei akuter umschriebener Peritonitis, in allen Fällen von Ileus; wo Verdacht auf maligne Neubildung des Magens oder Darmes besteht mit sicherer Aussicht, die radikale Heilung durch Zuwarten zu verunmöglichen, da sollte beim gegenwärtigen Stande der Bauchchirurgie einmal der strafbare Schlendrian aufhören, Kranke monatelang hinzuschleppen mit medikamentöser Behandlung, ohne daß man irgend eine wesentliche Besserung zu verzeichnen oder die geringste Sicherheit hat, dem Patienten einen glücklichen Ausgang auf nichtoperativem Wege verbürgen zu können; und andererseits Patienten erst dem Chirurgen zu überweisen, wenn komplizierende Peritonitis und Sepsis üblen Ausgang in sichere Aussicht stellen. Es ist nicht nötig, daß alle Praktiker chirurgisch handeln, aber durchaus erforderlich, daß sie chirurgisch denken lernen. Richtiges chirurgisches Denken führt zu klaren Indikationen und energischen Entschlüssen und gibt auch das richtige Verantwortungsgefühl hinsichtlich der Unterlassungssünden. Durch solche wird noch zur Stunde den Kranken hundertmal mehr geschadet als durch Fehler bei operativen Eingriffen.

So sehr man früher die Eröffnung der Peritonealhöhle gefürchtet hat wegen Eintrittes von Entzündung, so klar ist es durch die Erfahrungen der neuesten Zeit geworden, daß das Peritoneum eine viel größere Toleranz für Infektion besitzt, als die Mehrzahl anderer Gewebe, solange es gesund ist. Wenn der Chirurg sieht, daß bei Verletzungen und Prolaps| von Darmkonvoluten diese stundenlang zum Leib heraushängen können, und doch eine ganz glatte Heilung erzielt wird, so verliert man den Schrecken vor Eröffnung der Bauchhöhle bei sonst gesundem Körper, selbst wenn der Eingriff eine Evisceration der Därme mit sich führt. Bei Kontusionen des Abdomens und perforierenden Bauchverletzungen, bei Ileus ist die frühe Laparotomie und Evisceration die beste und rascheste Methode zur Heilung, solange sie noch bei, der Hauptausdehnung nach, gesundem Peritoneum gemacht werden kann.

Ebenso hat die Frühoperation der Appendicitis acuta gezeigt, wie sicher bei beschränkter Entzündung Heilung erzielt werden kann. Entschiedene Gefahr bei Eröffnung der Bauchhöhle tritt erst von dem Augenblick an ein, wo diffuse, infektiöse Erkrankung des

Peritoneum Platz gegriffen hat oder die übrigen Organe des Körpers in Mitleidenschaft gezogen sind durch toxische Einflüsse. Viel zu häufig noch sieht sich der Chirurg zur Stunde in die Notwendigkeit versetzt, bei bestehender diffuser Peritonitis zu operieren in Fällen, wo dieselbe durch frühzeitigen Eingriff hätte vermieden werden können. Daß man freilich auch dann noch operieren muß und immer sicherer die dringende Gefahr noch abwenden lernt, ist zweifellos, aber die immerhin mangelhaften Erfolge derartiger Eingriffe dürfen im geringsten nicht einen Maßstab für die sonstigen Erfolge und Indikationen der Laparotomie abgeben, sondern müssen ganz für sich betrachtet werden.

Hier sollen einige Geheimnisse glücklichen Erfolges bei Laparotomie besprochen werden.

1) Zur Vorbereitung des Kranken ist speziell zu betonen, (s. Allg. Einleitung), daß Entleerung von Magen und Darm zwei Tage vor der Operation und Leerhalten mittelst geeigneter Ernährung (reichlich Flüssigkeit bei quantitativ beschränktester fester Nahrung) neben der Sorge für Verhütung von Aspirationspneumonie und für Hebung des Blutdrucks (durch Stimulantien und event. Kochsalzinfusion oder [nach KÜMMEL] Transfusion) hier ganz besonders angezeigt ist. Bei Potatoren gibt KÜMMEL vor der Operation $^1/_2$—1 Glas Kognak!

2) Nach oben abhängige Lagerung des Rumpfes. Dieselbe ist für Operationen im Bereich des Hypogastrium und Beckens mittelst TRENDELENBURGs Beckenhochlagerung leicht zu beschaffen. Im Bereich des Epigastrium und Mesogastrium ist die lokale Hochlagerung durch Hochhebung des Rückens an beschränkter Stelle hinzuzufügen (bei Magen-, Gallenblasen-, Nierenoperationen). Ferner ist die Lagerung auf einem Wärmetisch zur Warmhaltung des Körpers[1]) wesentlich.

3) In allen Fällen, wo man nicht sicher ist, das zu operierende Organ mit Leichtigkeit aus der Bauchhöhle herausziehen zu können, wie dies mit beweglichen Appendices, Ovarialtumoren, Darmtumoren und Gallenblasentumoren der Fall ist, soll man die Incision groß genug anlegen, um das Organ beweglich zu machen und herauszuheben und während dieser Zeit die Umgebung geschützt halten zu können.

4) Sobald die Bauchhöhle eröffnet ist, soll man die gesunden Abschnitte des Bauchfelles und die gesunden Organe abschließen gegen die erkrankten Teile, an welchen die Operation auszuführen ist. Diese Absperrungstamponade ist leicht zu beschaffen,

1) HENLE hat durch seine mit großen Zahlen gestützte Statistik gezeigt, wie häufig nach Laparotomie Pneumonie auftritt, und kommt zu dem Schluß, daß Abkühlung bei der Operation und das Vorhandensein kleiner Infektionsherde Hauptursachen seien.

wenn der kranke Teil aus der Bauchhöhle herausgezogen werden kann, ist aber doppelt nötig, wenn dies nicht der Fall ist. Das Umlegen, resp. die Einführung von sterilen warmen, in $7^1/_2$ ‰ Kochsalzlösung ausgedrückten weichen Gazekompressen durch eine genügend große äußere Wunde sichert die Isolierung des Operationsfeldes.

Durch die Imbibitionsfähigkeit der Kompressen wird jeder Schaden des Einfließens von Blut, Magendarminhalt, Galle, Urin, Exsudaten verhütet.

5) Vermeidung jeden Antiseptikums und jeder Schädigung des Peritoneum durch Abkühlung und Austrocknung. Es ist kein geringes Verdienst von TAVEL und seinen Schülern, im einzelnen die Natur dieser Schädigungen experimentell nachgewiesen und deren Verhütung möglich gemacht zu haben. Wir haben auf Grund dieser Untersuchungen wohl am frühesten prinzipiell bei Laparotomien bloß physiologische körperwarme Kochsalzlösung benutzt und alle freigelegten Peritonealflächen dauernd feucht und warm gehalten durch Auflegen von Kompressen und Kautschukpapier darüber.

6) Vollkommene Entfernung resp. Eröffnung jedes Infektionsherdes[1]) oder Drainage desselben mit Absperrungstamponade in der von MIKULICZ empfohlenen Form mittelst Einführung von Gazestreifen, welche mit einem Dauerantiseptikum imprägniert sind. Da Jodoform im Peritoneum zu toxisch wirkt, so ist Xeroform oder Vioform vorzuziehen. Es ist aber besonders zu beherzigen, daß Gaze, welche nicht direkt aus dem Sterilisationsapparat entnommen wird, stets noch durch Eintauchen und festes Ausdrücken in Karbollösung von oberflächlich anhängenden Infektionsstoffen befreit sein will.

7) Verhütung jeder Ansammlung von Blut und Wundsekret durch sorgfältige Blutstillung, wenn sie noch so lange dauert, und durch Bedeckung jeder wunden Fläche am Peritoneum durch Uebernaht. Muß man ausnahmsweise Wunden im Peritoneum zurücklassen, welche zu nachträglicher Ansammlung von Blut oder Wundsekret Anlaß geben, so muß die betreffende Stelle exteriorisiert werden durch Aufsaugung des Wundsekrets. Das ist eine äußerst wichtige Indikation, deren prinzipielle Berücksichtigung beispielsweise erst die intraperitoneale Versorgung eines Uterusstumpfes zu einer gefahrlosen gestaltet hat.

TIETZE hat durch sehr schöne Experimente gezeigt, daß man namentlich das Netz zu sicherer Deckung von Nekrosen der Magen- und Darmwand benutzen kann, wie BRAUN und BENNET

1) Siehe Anmerkung auf voriger Seite.

selbst Defekte der Magenwand bloß durch Netz infolge verläßlicher Verklebung mit der umgebenden Serosa und Epithelisierung der Innenfläche von der Seite her verschließen konnten.

8) Genauer Schluß jeden Schnittes oder Risses im Peritoneum und völliger Schluß der Incisionswunde bis auf die Stellen, wo Wunden oder Höhlen zurückblieben. Diese werden durch Zigarettentampons so exteriorisiert, daß ein umgewickeltes Kautschukpapier die Umgebung schützt und die darin enthaltene Xeroformgaze das Sekret von der Wundfläche nach außen saugt — oder daß man einen Drain einlegt und darüber einen Saugapparat anbringt nach Art eines großen Schröpfkopfes. Man vergleiche hiezu die interessanten Ausführungen von KELLING, Centralb. f. Chir., Bd. 4, 1904, zur Technik der Bauchhöhlenchirurgie.

9) Die Nachbehandlung nach Laparotomie hat auf die Erzielung von ausgiebigen Atembewegungen mittelst einer durch Morphiumgaben (welche den Schmerz bekämpfen) ermöglichten Atemgymnastik und auf Peristaltik zur Entleerung der Winde (durch Darmrohr und Glycerinstuhlzäpfchen) hinzuwirken und den Blutdruck durch subkutane Kochsalzinjektionen aufrecht zu erhalten.

93. Schnittanlage und Nahtmethode bei Laparotomie.

Als Normalschnitte am Abdomen können bloß die Medianschnitte und oben die queren, unten die schräg median abwärtsgehenden Seitenschnitte anerkannt werden, welche die Muskeln der Bauchwand, d. h. ihre Nervenversorgung nicht schädigen nach dem Prinzip, welches wir schon früher für alle Normalschnitte am Körper aufgestellt haben. Man kann dieselben auch sehr wohl kombinieren, indem man z. B. bei Splenektomie und für Carcinom am untersten Teil der Flexur zu dem Medianschnitt einen ergiebigen Querschnitt hinzufügt. ASSMY hat auf CZERNYs' Anregung hin gezeigt, daß bei extramedianen Längsschnitten, welche von vielen Chirurgen bevorzugt werden, Atrophie des medialen Teiles des Rectus eintritt, wenn dessen motorische Nervenversorgung geschädigt wird [1]).

Warum sucht man nun immer und immer wieder Ersatz für die Medianschnitte? Der Hauptgrund ist, daß man sie als vorzüglich zu Bauchbrüchen disponierend ansieht, ein Nebengrund sind kosmetische Rücksichten. Da jetzt so überaus häufig (zumal gynäkologisch) laparotomiert wird, so wünscht man auch am Abdomen die Narben zu verdecken. KÜSTNER und PFANNENSTIEL haben beide Nachteile zu vermeiden gesucht für Fälle, wo kein großer Schnitt nötig ist, durch den „suprasymphysären Fascienschnitt".

1) BLAIR hat eingehendere anatomische Untersuchungen über die beste Art der Schonung der motorischen Abdominalnerven gemacht.

Sie schneiden im Bereich der Pubes quer ein, so daß durch die Haare die Narbe versteckt wird, in ähnlicher Weise, wie es von den Chirurgen für den Blasenschnitt schon länger geübt worden ist. PFANNENSTIEL gegenüber legt KÜSTNER den Hauptwert seines Verfahrens darauf, daß er nicht bloß die Haut und oberflächliche Fascie quer durchschneidet, sondern auch die Muskelfascien mit ihrer medianen Verfilzung in der Linea alba. PFANNENSTIEL macht aufmerksam, daß abwärts von der Linea semicircularis Douglasii die Fascien aller 3 Bauchmuskeln sich vor dem Rectus vereinigen und hinter demselben bloß die Fascia transversa bleibt. Es läßt sich daher diese „Linea alba" der Fascien lappenförmig mit den seitlichen Partien nach aufwärts lospräparieren. Dann erst wird zwischen den Recti abdominis und durch Fascia transversa und Peritoneum median eingegangen und der Bauch geöffnet. Die abgelöste Fascie wird nachträglich wieder über der Symphyse festgenäht, bildet also Schutz gegen Hernien.

Die Frage der Bauchbrüche hängt aufs engste mit der Asepsis und mit der Fadenfrage zusammen. Wer keine versenkten Fäden benutzen darf ohne die Sorge, Fadeneiterungen zu bekommen, wie JONNESCO, der bedarf allerdings besonderer Maßnahmen, um bei Wegnahme der temporären Suturen der Narbenstelle besondere Festigkeit zu verleihen. Wer seiner Asepsis nicht so sicher ist, daß er sich ohne Bedenken auf die Höhe der Benutzung dauernder Faden erheben kann, sondern bei resorbierbarem Catgut bleiben muß für versenkte Nähte, der kann niemals hoffen, so soliden Schluß einer Wunde zu erzielen, wie mit einer dauernd liegenbleibenden, organisch einheilenden, nicht resorbierbaren Naht. Darin liegt das ganze Geheimnis der Verhütung von Bauchbrüchen, und ich muß gestehen, daß die ewig neu auftauchenden Klagen namentlich der Gynäkologen über die Eiterungsgefahr der versenkten Seidennähte und die langen Diskussionen über die Gefahr des Platzens der Naht (die bloß bei Catgut vorkommt) und der späteren Bauchbrüche mir wie ein Anachronismus vorkommt. Will man sich denn nicht endlich nach der Zusammenstellung MADELUNGS am letzten Chirurgenkongreß in Berlin über 100 und einige Fälle von Platzen der Bauchwandnaht entschließen, dem Catgut den Abschied zu geben?

Wir benutzen stets die Seidenfaden zur Naht, soweit derselben eine mechanische Aufgabe dauernder Art zufällt. Für das Peritoneum mag das indifferent erscheinen, da ja dasselbe rasch und leicht verklebt und verwächst, und man könnte geltend machen, daß bleibende Fremdkörper nachweislich eher zu Adhäsionsbildungen Anlaß geben. Man mag also für eine isolierte Naht des Peritoneum Seide oder Catgut benutzen. Unter dem Nabel ist es nicht zweckmäßig, das Peritoneum allein zu nähen, da soll man stets die tiefe Fascie

(transversa) auch gleich mitfassen, weil diese keine Extranaht wert ist. Im Bereich des Nabels ist das Peritoneum vollends so innig mit der Linea alba und Umgebung der Nabelnarbe zusammenhängend, daß es besser auch mit der Fascie der Linea alba gemeinsam in die Naht gefaßt wird. Für die Naht der Hauptfascie (Linea alba) bedarf man eines nicht resorbierbaren Fadens.

Diese Fascie, welche die Hauptstütze der Bauchwand gegen Hernien bildet, muß dauernd fest zusammengehalten werden, und das erreicht man bloß durch Nähte aus Seide oder Metall. Die Metallfäden sind den meisten Menschen auf die Dauer sehr unangenehm, obschon WITZEL und nach ihm GOEPEL sogar Silberdrahtnetze versenkt und zur Verstärkung von Nahtstellen benutzt haben. Selbst der vorzügliche Bronzealuminiumdraht von SOCIN [1]) verursacht recht unangenehme Fremdkörpergefühle. Es kommt also bloß noch die Seide in Frage. Ueber die neue Silberkautschukseide von WITZEL und WEDERHAKE haben wir keine Erfahrung.

Ich muß es entschieden in Abrede stellen, daß selbst vollkommen sterile Seide keine Garantie gebe gegen nachträgliche Fadeneiterung. Die Schwierigkeit besteht vielmehr darin, sterilisierte Seide auch steril zu erhalten, bis die Wunde geschlossen resp. geheilt ist. Sie wird zu leicht durch Hände, Haut des Kranken und Wundbakterien sekundär wieder infiziert, und dann gibt sie allerdings Nahteiterung, sonst aber durchaus nicht. Wir haben bei der Wundbehandlung auseinandergesetzt, warum wir bloß antiseptische Seide benutzen. Diese genügt, um bei guter fortlaufender Naht auch in der Linea alba späteres Klaffen und Hernienbildung zu verhüten. Wir machen eine Ausnahme bloß für den Fall, wo schon vor der Operation starke Dehnung und Verdünnung der Fascie besteht mit Diastase der Recti. Da sind Faltungen, Uebereinanderschiebungen und namentlich die Nahtvereinigung der Recti selber sehr am Platz.

Da kann auch einmal die neuerdings von KÜSTER wieder warm empfohlene tiefgreifende Silbernaht am Platze sein. Bei unvollständiger Naht, sowie bei Eiterung kann man überhaupt niemals sicher sein, keinen Bauchbruch zu erzielen, eher sicher des Gegenteils.

Trotz dieses entschiedenen Standpunktes, welcher die Frage des besten Bauchschnittes wesentlich vereinfacht, halten wir die Bestrebungen für gerechtfertigt, der Nahtlinie vermehrte Festigkeit zu verleihen. Ein recht gutes Verfahren ist der Schnitt durch die Scheide des einen Rectus, aber bloß dann, wenn der Rectus unverletzt nach außen gezogen wird. Nicht die Spaltung des

1) PFANNENSTIEL läßt denselben von den „Franzosen" erfunden sein. SOCIN hat ihn mit HÄGLER in die Praxis eingeführt.

Rectus, wie HOWITZ vorgeschlagen hat, welche den medialen Teil notwendig, weil von seinen motorischen Nerven abgeschnitten, zur Atrophie bringt, sondern die von LENNANDER besonders gepflegte und auch von WOLKOWITSCH empfohlene Methode ist darunter verstanden, die vordere Rectusscheide zu spalten, den Rectus in toto lateralwärts zu ziehen und dann durch die hintere Scheide hindurch ins Abdomen einzudringen. Diese hintere Scheide ist im unteren Teil des Abdomens dünn und wenig resistent. Nachdem die Operation beendigt ist, wird die hintere Scheide für sich vernäht, der Rectus an seinen Platz gebracht, zur Vorsicht medial angenäht, dann die vordere Scheide für sich vernäht. Wir haben diese Methode schon früher für die Gastrostomie empfohlen.

Wir halten den LENNANDERschen Schnitt für angezeigt an Stelle des Medianschnittes bei starker Diastase der Recti, wo übrigens die Hauptsache ist, wie wir oben schon bei Besprechung der medianen Incision hervorgehoben haben, die Muskeln durch mediane Naht zu vereinigen.

CARL BECK hat die muskuläre Verstärkung der Bauchwand bei seitlichen Bauchbrüchen plastisch gestaltet, indem er den Musc. rectus frontal spaltet und die vordere Hälfte bei erhaltenen Nerven nach der Seite klappt in den Defekt hinein.

Mit der Verschiebung des Rectus sind wir auf diejenige Methode gekommen, welche den Kernpunkt der Verstärkungsfrage bildet, nämlich die Verstärkung der Nahtstelle durch Muskeln, deren Nerven nicht geschädigt sind. Wir haben schon bei der Schnittführung im allgemeinen auf diesen Fortschritt aufmerksam gemacht, welcher darin besteht, daß man die Muskeln gar nicht durchschneidet, auch wenn der Schnitt quer zu ihrer Faserung verläuft, sondern bloß stumpf in der Richtung ihrer Fasern trennt und kräftig auseinanderschiebt. Auf diese Weise vermeidet man sicher eine Verletzung der Nerven und braucht nicht Schnitte zu machen, welche ungünstige Muskelwunden setzen. Man kann den Musc. obliquus internus und transversus bei einem dem Obliquus externus parallelen Schnitt so weit auseinanderziehen, daß man ein sehr großes Stück des Peritoneum freilegt. So kann man auch schräg median aufsteigende und paramediane senkrechte Schnitte anlegen.

Nur für den Rectus abdominis braucht man sich vor Querschnitten viel weniger zu fürchten, als dies allgemein geschieht, weil dieser Muskel eine metamere Nervenversorgung in Stufen von oben nach unten hat.

Wenn MINXEWITSCH recht hat, daß eine Massennaht besseren Verschluß gibt, als eine Schichtennaht (vulgo Etagennaht), so dürfte man einer von POZZI vorgeschlagenen, von DEPAGE empfohlenen,

übrigens oft benutzten Methode Berücksichtigung schenken, welche die Vorteile beider Verfahren verbindet und für Catgutfreunde besonders empfehlenswert sein dürfte. Man legt die Peritonealnaht (resp. Peritoneal-Tieffasciennaht, siehe oben) für sich an, danach mit Silber oder Bronzealuminium durch die ganze Dicke der übrigen Bauchwand tiefgreifende Nähte, um sie erst zu knüpfen, nachdem man die Hauptfascie (Linea alba) durch eine besondere Naht solide vereinigt hat mit versenkten Fäden. MINXEWITSCH spricht im übrigen unserer oben empfohlenen Methode das Wort, indem er den Verschluß am besten findet bei Incision in der Linea alba und bei Naht mit Seide.

Was die Schnittrichtung in den lateralwärts vom Abdomen gelegenen Abschnitten anbelangt, so ist es rationell, die Schnitte parallel dem Verlaufe der Abdominalnerven anzulegen und dieselben, falls sie zu wenig Raum geben, mit einem Medianschnitt unter Bildung eines Lappens zu kombinieren. Doch ist man im Interesse des besseren Zugangs nicht selten genötigt, die Nervenrichtung kreuzende Weichteilschnitte zu machen. In diesem Falle muß man die auf dem Transversus zu Tage tretenden Nerven auf- und abwärts beiseite ziehen, wie BLAIR sehr hübsch illustriert hat. So benutzt LENNANDER für leichtere Fälle von Appendicitisoperation den senkrechten lateralen Schnitt durch die Rectusscheide, zieht die zuleitenden Nerven auf und abwärts und den lateralen Rektusrand medialwärts.

94. Komplikationen nach Laparotomie.

Zu den wichtigsten Komplikationen der Laparotomie gehören Magen- und Darmparalysen und andererseits Pneumonien, wenn wir von der häufigsten, nämlich der Peritonitis, zunächst absehen. Auch Thrombosen und Embolien spielen eine große Rolle, ferner Magen- und Darmblutungen, doch sind diese vielmehr abhängig von den der Laparotomie folgenden Eingriffen an den intraabdominalen Organen.

Akute Magenblähungen erscheinen recht gefährlich, wenn sie nicht zur rechten Zeit erkannt und der Magen durch die Magensonde entleert wird. Ihre Ursache ist nicht aufgeklärt. KELLING fand, daß so starke Magenblähungen beim Tier bloß in tiefer Narkose von einer Magenfistel aus sich herstellen lassen. BRAUN konnte dieselben hervorrufen, wenn er die Vagi durchschnitt. Es scheint also eine Lähmung der Magenmuskulatur dabei eine Rolle zu spielen, die reflektorisch, aber wohl auch durch Zirkulationsstörungen bedingt sein könnte. Andererseits muß man an den arterio-mesenterialen Verschluß des Duodenum denken. Die Frage bedarf der Aufklärung durch weitere Beobachtungen und Experimente.

Zunächst ist es besonders wichtig, daß der Chirurg an diese Möglichkeit starker Auftreibung des Abdomens nach Laparotomie denke und sofort für Entleerung des Magens sorge.

Sehr gewöhnlich ist nach Laparotomie Aufblähung der Därme, welche ihre Erklärung zunächst darin findet, daß keine Winde abgehen. Nach genauen Beobachtungen von PANKOW (Jena) gehen bei den meisten Laparotomien am 1. Tage keine Winde ab, am 2. Tage auch noch bei der geringeren Anzahl von Patienten. Auch zur Aufklärung dieser Erscheinung bedarf es noch genauer experimenteller Untersuchung, soweit dieselbe nicht ihre einfache Erklärung in dem Zutreten von Entzündung findet.

Daß Zirkulationsstörungen oder vielleicht Schädigung der Darmnerven eine Rolle bei dieser paralytischen Auftreibung spielen, liegt sehr nahe anzunehmen, allein die bloße Einwirkung nach dieser Richtung erzielt nur in gewissen Fällen durchschlagende Erfolge. So die Physostigmin- resp. Eserinbehandlung. Ich habe mit VOGEL[1]) ganz auffällige Wirkungen gesehen, wo keine Entzündung vorlag und wo alle Versuche mit anderen Mitteln fehlgeschlagen hatten.

PANKOW behauptet dagegen, daß er von der Verwendung von 1 mg Eserinum sulfuricum eine Wirkung auf Abgang von Flatus nicht konstatieren konnte. Wir konnten die Wirkung auf die Därme fast stets nach 30 Minuten beobachten bei 1 Decimilligramm Physostigmin, 1—2mal per Tag. Es traten Kolikschmerzen und deutliche Darmkontraktionen ein.

Die Hauptsache ist praktisch, daß wir uns gegenwärtig halten, daß wir zwar über die Hauptursache der schädigenden Wirkung der Laparotomie noch nicht genügend orientiert sind, dagegen sehr wohl wissen, was die sogenannte Darmparalyse begünstigt, und dagegen geeignete Maßnahmen treffen können.

Stärkere Zersetzung des Inhalts leistet einen sehr wichtigen Beitrag zu der starken Blähung. Solche ist aber stets die Folge einer Stauung des Darminhalts. Es ist deshalb jetzt allgemein angenommen, daß vor und nach Laparotomien für Verhütung solcher Stauung gesorgt werden muß durch Einführung des Mastdarmrohrs, durch Anregung der Peristaltik vom Rectum aus mittelst Glycerinklystiere, durch Verabfolgung von Laxantien (Magnesia sulfurica und Ae.).

Indes muß man sich stets gegenwärtig halten, daß die nächste Folge einer Diarrhöe die Vermehrung der Darmbakterien ist, und daß diese erst wieder verschwindet, wenn als Folge von Laxantien eine gehörige Darmentleerung eingetreten ist.

Deshalb halten wir es mit PANKOW für einen Fehler, am Tage vor der Operation und a fortiori am Morgen des Operationstages

1) Deutsche Zeitschr. f. Chir., Bd. 63, 1902.

noch Laxantien zu geben, denn dann kommt man mit der Operation gerade in die Periode des vermehrten Bakteriengehaltes im Darm hinein. Wir verzichten aber deswegen nicht, wie PANKOW, völlig auf die vorbereitende Abführung, aber sistieren dieselbe 2 Tage vor der Operation und lassen am Abend vorher die Peristaltik nur noch anregen vom Rectum aus durch einen Einlauf, verabfolgen im Gegenteil kleine häufige Dosen Bismuth am letzten Tage, um durch Entwickelungshemmung von Darmbakterien die Gasbildung zu beschränken.

Dabei lassen wir unsere Patienten auch absolut nicht hungern, sondern führen ihnen außer reichlich Flüssigkeit solide Kost in Form von Fleisch bis zum letzten Tage zu, allerdings unter Weglassung von sogenannten blähenden Speisen.

Magen- und Darmblutungen nach Laparotomie sind allerdings selten, aber doch als direkte Folge der Operation in einer guten Anzahl von Fällen beobachtet resp. mitgeteilt, seit V. EISELSBERG die Aufmerksamkeit auf dieses Vorkommnis gelenkt hat.

Erosionen und Geschwüre sind die palpable Ursache, die man in einzelnen Fällen nachweisen konnte, in anderen aber nicht. Wie oft dieselben nach V. EISELSBERGs Auffassung zu stande kommen durch retrograde Embolien von den Venen aus, bleibt dahingestellt.

Was am wichtigsten zu ihrer Verhütung erscheint zur Stunde, ist die Beschränkung der mit der Operation verbundenen Zirkulationsstörungen in den Gedärmen durch Vermeidung von Quetschung, Einschnürung, Abklemmen. Gerade dem sonst so bequemen Abklemmen von Darm und Magen durch Zangen bei Operationen an diesen Organen möchte ich eine wesentliche Schuld von Thrombosen und Embolien beimessen, und es wäre hierauf bei der Erforschung der Ursache mehr als bisher zu achten.

Dann ist auch die Stauungsblähung zu beachten, als Folge der durch die Operation herbeigeführten Schädigung der Herztätigkeit. Aber auch die excessive Hängelage, wie sie bei Gynäkologen beliebt ist, muß als ein die Zirkulation stark schädigender Faktor bei längeren Operationen erklärt werden und ist daher zu vermeiden.

Endlich ist auch die Intoxikation ein Moment, welches in Frage kommt, und mir ist es nicht zweifelhaft, daß die vorbereitende Sublimatbehandlung, von welcher eine Anzahl Chirurgen und speziell Gynäkologen nicht lassen wollen, so unnütz sie ist, ein Moment darstellt, das in hohem Maße geeignet ist, Erosionen der Magen- und Darmschleimhaut herbeizuführen.

Ueber die Pneumonie resp. Lungenkomplikationen als Folge von Operationen überhaupt haben wir uns schon in der Einleitung

geäußert. Sie treten am öftesten nach Laparotomien auf, speziell nach Operationen in der Oberbauchgegend. Letztere stören die Atmung viel erheblicher namentlich durch die Schmerzen bei Kontraktion des Zwerchfells.

Für die Verhütung der Pneumonie ist es wesentlich, festzuhalten, daß die Hauptform die Aspirationspneumonie ist, einerseits durch Aspiration in der Narkose, aber auch unter Umständen nachher als Folge der Schmerzen, welche tiefe Atmung und Husten unmöglich machen.

Neben dieser Form, auf welche sehr erheblich eingewirkt werden kann (KÜMMEL hat seine Pneumonien durch die Scopolamin-Morphiumnarkose sich sehr erheblich vermindern sehen, ebenso ROTTER, und Morphium [FRIEDRICH] nach der Operation macht bessere Atmung möglich), spielt die hypostatische Pneumonie durch Zirkulationsstörung infolge Lage und behinderte Atmung eine geringere Rolle. KRASKE betont auch in dieser Hinsicht mit Recht die Nachteile der forcierten Hochlagerung des Beckens.

Die zweite Hauptform, von KELLING betont, ist die infektiöse. Auch kleine Infektionen, wie PAYR gezeigt hat, tragen leicht Keime auf dem Lymphwege in die Lymphgefäße der Brusthöhle, und nicht minder wichtig sind Embolien, welche um so sicherer Entzündung erregen, als sie infektiösen Charakter tragen.

PAYR hat darauf aufmerksam gemacht, daß man verhältnismäßig nicht selten schon während der Operation an verdächtiger bläulicher Verfärbung des Darmes sowohl als des Netzes das Eintreten von Thrombosen von Netz- und Mesenterialvenen erkennen und durch ausgedehntere Resektionen die üblen Folgen (Magen- und Darmblutungen durch retrograde Embolie) verhüten könne.

Auch PAYR konnte histologisch nachweisen, daß eine gute Anzahl dieser Thrombosen nicht rein mechanisch, sondern durch entzündliche paravenöse Infiltrate zu stande kommen, wie man sie so häufig beispielsweise im adhärenten Netz bei akuter Perityphlitis finde. So ist es auch nicht von der Hand zu weisen, wenn KELLING behauptet, daß Lymphangitis der Mesenterien die Entzündung auf retroperitoneale Venen übertragen und hier Thrombosen und damit Verschleppungen im großen Kreislauf veranlassen könne. GEBELE[1]), welcher auch die Aspiration für die häufigste Ursache der in 6,3 Proz. der Bauchoperationen eintretenden Lungenkomplikationen hält, erklärt das Zustandekommen von Embolie auf dem Leberwege für ausgeschlossen und bezieht dasselbe auf Anastomosen zwischen den Gebieten der Pfortader und Vena cava.

1) Beitr. z. klin. Chir., Bd. 43.

95. Laparotomie bei Peritonitis [1]).

Daß man in erster Linie bei Peritonitis die Ursache zu beseitigen hat, bedarf keiner Hervorhebung. Die folgenden allgemeinen Bemerkungen beziehen sich vor allem auf Fälle, wo sich die Ursache nicht beseitigen läßt oder nicht bekannt ist, wo man aber die eingetretene Peritonitis als solche zu behandeln hat.

Die Peritonitis hat so gut wie andere akute Entzündungen in der Regel einen lokalisierten Beginn (Peritonitis circumscripta), allerdings mag derselbe ab und zu in mehr als einer Lokalisation zugleich bestehen. Dabei kann, wie LENNANDER sehr richtig hervorhebt, das Exsudat abgegrenzt sein durch Verklebung oder noch frei. Wenn die Peritonitis sich ausbreitet, diffus wird, wie man den Vorgang zutreffend zu bezeichnen pflegt, so hat dieses seinen Grund darin, daß die lokal angesammelten Entzündungsprodukte mit ihren Infektionsstoffen nicht oder nicht rasch und gründlich genug entfernt worden sind.

Erste Regel bei Peritonitis ist demgemäß Entleerung umschriebener Exsudate, sobald man dieselben nachweisen oder mit Grund an bestimmten Stellen vermuten kann. Nach diesem Grundsatz ist bei der akuten Appendicitis immer planmäßiger gehandelt worden; die glänzendsten Resultate sind freilich durch Entfernung des kranken Wurmfortsatzes vor ausgesprochener Absceßbildung erzielt worden.

Wie sollen wir dieser ersten Regel gerecht werden? Es handelt sich darum, mit dem Minimum von Verletzung in den Eiterherd zu kommen. Seit LENNANDERS schönen Untersuchungen über die Insensibilität der intraabdominalen Organe können wir durch Insensibilisierung der Bauchwand und des Parietalperitoneum mittelst Lokalanästhesie auskommen. Nach kleinem Haut- und Fascienschnitt über der kranken Stelle (durch Dämpfung und Druckschmerz angezeigt, schieben wir die Muskeln nach MC BURNEY einfach beiseite, setzen geeignete Haken ein, fassen das Parietalperitoneum mit der Pincette, eröffnen es mit kleinem Schnitt und erweitern denselben mit einer KOCHERschen Arterienhakenklemme.

Einführung eines Glasdrains bis in die Tiefe der Höhle und Auflegen eines Saugnapfes zur Aspirationsdrainage. Ist die Aspiration nicht tunlich, so kann nach vorsichtiger Ausspülung mit warmer physiologischer Kochsalzlösung ein Zigarettendrain nach MC COSH mit einem zentralen Xeroformgazedocht (desinfiziert mit Karbollösung und umhüllt mit einem Cylinder von Kautschukpapier) be-

1) Wir machen für dieses Kapitel auf die neueste zusammenfassende Publikation über Behandlung der Peritonitis am 1. internationalen Chirurgenkongreß in Brüssel 1905 aufmerksam, mit den Referaten von FRIEDRICH, KROGIUS, LENNANDER, LEJARS, MC COSH, DE ISLA.

nutzt werden[1]). Bei der Entfernung ist das Einträufeln in den Drain von Jodoformglycerin zweckmäßig.

Was ist nun bei ausgedehnter Peritonitis [Peritonitis diffusa][2]), die durch Ausbreitung von einem umschriebenen Herd aus entstanden ist, anderes zu tun? Hier sind die verschiedenen Fälle zu trennen.

1) Es haben sich bei dieser Ausbreitung statt einer Eiteransammlung deren mehrere an verschiedenen Stellen gebildet, aber diese multiplen Herde haben sich rasch abgegrenzt (Peritonitis diffusa saccata). Da bleibt sich die Indikation ganz gleich: wir haben alle diese Eiterherde so zu behandeln, wie den ersten vereinzelten, und an den entsprechenden Stellen die Operation zu wiederholen.

Sobald also neben den sogenannten allgemeinen Zeichen einer Peritonitis Herde von Exsudat sich nachweisen lassen durch Schmerz, Dämpfung, so ist sofort an jeder Stelle die Eröffnung mit ähnlichen kleinen Schnitten und mit der oben geschilderten Drainage zu machen.

2) Es handelt sich um diffuse Peritonitis mit Erguß, an mehr als einer Stelle angesammelt, aber noch frei kommunizierend (Peritonitis diffusa libera), wie sie zumal bei Pneumokokkenperitonitis der Kinder, bei Colibacillose als Ursache und nach Perforation gewisser Abscesse (Cholecystitis) in die freie Bauchhöhle beobachtet werden.

Auch in diesem Falle ist die erste und wichtigste Indikation die Entleerung des Eiters an den Stellen, wo dessen Ansammlung sich nachweisen läßt, resp. angenommen werden muß. Multiple kleine Schnitte mit Drainierung des Douglas, der Seitengegenden über dem POUPARTschen Bande und der subphrenischen Region von beiden Rippenrändern her sind die Mittel, Heilung zu erzielen.

Mit raschem und kategorischem Vorgehen allein kann man auch hier noch die Gefahr abwenden. Ich habe bei ganz akut mit hohem Fieber einsetzender diffuser eitriger Peritonitis nach hoher Mastdarmexcision durch Incision über den Leisten und am Rippenrand Patienten glücklich durchgebracht.

Es ist von ganz besonderer Wichtigkeit, über die Art der Entleerung des Exsudates an den verschiedenen Stellen des Peritonealraumes, wo sich dessen Ansammlung diagnostizieren läßt, sehr wohl orientiert zu sein.

---

1) Andere Formen dieser Drainage sind LENNANDERS grober Baumwollgarndocht in einen Kautschukfinger eingelegt, die DRENSMANNschen dicken Glasdrains mit geschlossenem Ende und Seitenöffnungen, mit Gazestreifendrain.

2) Ich sehe keine Schwierigkeit, den Ausdruck „diffusa" als Gegensatz zu circumscripta beizubehalten, da er in den Sprachgebrauch übergegangen und völlig verständlich ist.

Bei Ansammlung im Douglas ist bei Frauen die Eröffnung der hinteren Fornix vaginae das sicherste Mittel guter Ableitung. Vorbereitung der Vagina wie der äußeren Haut zur Asepsie, Punktion des Abscesses, Spaltung der Schleimhaut, Erweiterung mit kräftiger Zange, Einführung eines Glasdrains mit einer Verlängerung durch eine Kautschukröhre, welche in ein Karbolgefäß zur Heberdrainage eingeleitet wird, und Fixation des Glasdrains durch eine solide Jodoformtamponade (event. auch Anlegung eines Saugapparates am Kautschukdrain).

Bei Männern ist zur Entleerung des Douglas die Incision median über der Symphyse nach Entleerung der Blase, Einführung eines Glasdrains bis auf den Grund des Douglas und Aspirationsdrainage das Beste.

Für die Fossae iliacae internae und die Umgebung des Colon ascendens und descendens sind Schnitte, wie für Perityphlitis (s. das betr. Kapitel), am besten, d. h. kleine Schnitte 2 Finger breit über dem lateralen Teil der POUPARTschen Bänder und Einführung von Glasdrains schräg medianwärts und direkt aufwärts. Aspirationsdrainage.

Für die Gegend unter dem Zwerchfell und unter der Leber und Milz verweisen wir auf das spezielle Kapitel der Behandlung subphrenischer Abscesse. Schnitte in der hinteren Axillarlinie am Rippenrand mit Einschieben eines Glasdrains zwischen Leber (resp. Milz) und Zwerchfell nach aufwärts und eines zweiten medianwärts über das Colon unter Leber und Milz geben eine sehr sichere Ableitung des Eiters. Allerdings ist es unter Umständen viel leichter, von einem Schnitt neben dem lateralen Rectusrande vorne 1 cm vom Rippenrand entfernt, in einen subphrenischen Absceß zu gelangen unter Spaltung der Muskelfasern des Obliquus abd. ext. und transversus und ihrer Fascien.

Wo ein Glasdrain verletzend erscheint, kann man die Zigarettendrains wählen.

Ansammlungen in der Gegend des Pankreas über und unter dem Magen verlangen einen Medianschnitt über dem Nabel mit Einschieben von 2 Drains oberhalb und unterhalb des Magens (für den letzteren durch das Lig. gastro-colicum hindurch).

Bei zahlreichen Incisionen ist, wo der Allgemeinzustand es erlaubt, nach einer Morphiuminjektion eine vorsichtige leichte Aethernarkose (event. mit Sauerstoff) wünschenswert, unterstützt durch Lokalanästhesie.

3) Es handelt sich um Peritonitis diffusa, bei welcher eine Exudatansammlung an keiner Stelle so erheblich ist, daß wir sie entleeren könnten, resp. daß wir sie diagnostizieren können.

LENNANDER hebt hervor, daß bei „zentraler" Peritonitis eine Diagnose wegen langen Fehlens jeder Schmerzen sich nicht machen läßt. Man könnte hier von einer Peritonitis diffusa sicca sprechen, wenn der Name nicht für etwas leichtere Fälle in etwas zu spezieller Bedeutung schon gebraucht worden wäre.

Hier ergeben sich diejenigen Indikationen rein, welche auch bei den unter 1 und 2 beschriebenen Formen neben den früher betonten zu Recht bestehen. Wo nichts geleistet werden kann durch Entleerung der toxisch-infektiösen Exsudate aus dem Bauchfellraum, da hat man in allen den Fällen von Peritonitis, bei welchen die Zeichen der Intoxikation (Infektion) bestehen, einer überaus wichtigen Aufgabe gerecht zu werden, das ist der Entleerung des zersetzten Darminhalts.

Die Aufstellung der Indikation der Darmentleerung durch Enterotomie oder Enterostomie zur Bekämpfung peritonitischer Sepsis ist eine Errungenschaft der Neuzeit. Sie stützt sich auf den Nachweis, daß bei Peritonitis eine Darmblähung eintritt, welche mit vermehrter Bakterienentwickelung und Zersetzung des Darminhalts einhergeht, und welche durch Resorption von Toxinen und Bakterien in die Lymphwege zu septischen Erscheinungen führt, deren Ausgangspunkt vom Darminhalte aus durch den schlagenden Erfolg einer Magendarmentleerung sich oft klar zu erkennen gibt.

LENNANDER sieht den Hauptgrund der Darmblähung in einer Paralyse der Muskulatur als Folge einer Toxineinwirkung auf den AUERBACHschen Plexus (zwischen Längs- und Ringmuskulatur) und läßt die Toxine durch die Lymphgefäße von der Serosafläche her eindringen [1]). Daß auch ohne Vermittlung der Nerven die toxische Veränderung des Gewebes der Darmwand durch Infiltration, Oedem die Kontraktion schädigt, ist selbstverständlich.

Neben der „primären" Darmparalyse, welche bei gut resorbierender Serosa sich besonders geltend macht (also bei Peritonitis diffusa sicca), muß einem Hauptmoment alle Beachtung geschenkt werden, über welches Sektionen oft deutliche Belehrung geben: der Darmblähung durch mechanische Behinderung der Zirkulation des Darminhalts an beschränkter Stelle durch das Exsudat und seinen Folgen (Verklebungen). Ich habe mit MIKULICZ das recht oft gesehen; die Darmblähung hat dann dieselbe Ursache wie bei mechanischem Ileus.

Zur Behandlung der Sterkorämie (wie LENNANDER die Toxinämie vom Darmlumen her bezeichnet, und für deren Vorhandensein wir vielleicht die frühesten klinischen Belege beigebracht haben)

1) LENNANDER bezieht sich bei dieser Annahme auf die Nachweise von ASKANAZY, WALDEYER, MAGNUS.

müssen wir absolut den Inhalt entfernen. Ein nicht hoch genug anzuschlagendes Mittel ist die häufige Magenspülung mit der Magensonde. Ich habe mehrfach schweren toxischen Kollaps in kürzester Zeit bei Entleerung des Magens schwinden sehen. Außerdem ist das Einlegen eines Mastdarmrohres zu benutzen. Bringt dasselbe keine Flatus zu Tage, so spült man das Rectum und Colon (T-Rohr) mit warmer Kochsalzlösung aus. Wo dies nicht hilft und die Blähung durch Knickung im Dickdarm veranlaßt ist, will LENNANDER ohne Zögern eine WITZELsche Fistel am Coecum anlegen. Diese ist auch für die Ernährung vorteilhaft.

Ueber die rechtzeitige Anwendung geeigneter Laxantien haben wir schon gesprochen, doch kommen wir damit meist zu spät, denn HEIDENHAIN macht mit Recht aufmerksam, daß Laxantien nur zulässig sind, wenn der Weg nach unten frei ist. Vielmehr handelt es sich für alle von den Orificien her unzugänglichen Darmteile um direkte Entleerung durch Punktion oder Schnitt.

Das wirksamste Mittel ist Eröffnung des Bauches, Oeffnung eines Darmstückes (Enterotomie) und Entleerung des Darmes. Die Entleerung des Darmes wird dadurch bewirkt, daß man die etwa $^1/_2$ bis 1 cm lange Oeffnung im Darm (wir schneiden in querer Richtung wegen der Gefäße) mit 2 KOCHERschen Arterienzangen an beiden Enden faßt und mit Kautschukhandschuhen bewehrter Hand den Darm auspreßt, indem man ihn gegen die Oeffnung hin zwischen Zeige- und Mittelfinger durchzieht, vom obersten bis zum untersten Ende. DAHLGREN hat zu diesem „Melken" eine federnde Doppelrolle angegeben. Nach der gründlichen Entleerung wird die Darmwunde genäht, vorausgesetzt, daß man annehmen darf, daß weitere Ansammlung nicht mehr stattfinden wird; eine Annahme, welche einschließt, daß man von da ab den Darm nicht durch irgend eine Nahrung von oben her wieder anfülle.

Diese Methode soll Regel sein bei allen Operationen, bei denen man ohnehin den Bauch eröffnet zur Beseitigung der Ursache der Peritonitis (Darmblähung). Bei Peritonitis, bei welcher dagegen die Ursache nicht zu entfernen ist, entschließen sich nur einzelne Chirurgen prinzipiell zu diesem kategorischen Vorgehen, weil die meisten fürchten, daß die Patienten wegen Shockwirkung einen so schweren Eingriff nicht mehr vertragen.

Daß bei „korrektem" Vorgehen mit breiter Eröffnung des Abdomen, eventuell Hebung der Ursache, Entleerung von Exsudat und septischem Darminhalt Patienten, welche im Kollaps dem Chirurgen von Internen überwiesen werden, oft sehr rapid zu Grunde gehen, ist eine traurige Erfahrung, die jeder machen kann.

Bei Patienten, bei welchen ein „entzündlicher Darmverschluß" nach HEIDENHAINS Bezeichnung im Zustand vorgeschrittener sep-

tischer Herzschwäche zur Behandlung kommt, hat deshalb genau wie bei mechanischem Ileus unter gleichen Verhältnissen provisorisch an Stelle der Enterotomie die einfache Enterostomie zu treten.

Die Enterostomie, im Sinne der Anlegung einer Kotfistel, kann unter Lokalanästhesie an einer oder mehreren Stellen rasch ausgeführt werden, und wir verweisen auf das betreffende Kapitel bei der Darmchirurgie.

Den Nutzen solcher Enterostomien hat für die schweren Fälle von typhöser Peritonitis zuerst ESCHER [1]) dargetan. HAFFTER [2]) wie HEIDENHAIN [3]) sind für die allgemeine Anwendung eingestanden, und GREENOUGH [4]) hat die Vorteile und Technik an Hand eines größeren Materials beleuchtet. LENNANDER, dieser ebenso vorsichtige wie tatkräftige Chirurg, spricht sich für die Anlage von 3 Enterostomien bei jedem Falle ausgedehnter Darmlähmung aus (ober- und unterhalb und im Bereich des gelähmten Darmes). Dagegen glaubt MC COSH nicht, daß eine temporäre Enterostomie oft von Nutzen sei. Woher diese Differenz der Anschauungen? Davon, daß man nicht dieselben Fälle im Auge hat und nicht dieselbe Technik benutzt. Die Operation der Enterostomie bei Peritonitis hat den Zweck, septische Stoffe aus dem Darm zu entfernen, wenn sie anders nicht sich entfernen lassen. Man wird also die Operation nur machen, wo wirklich gesteigerte Darmsepsis besteht und von dieser Gefahr droht. Dann ist aber die Entleerung des Darmes von lebensrettender Bedeutung in einer Anzahl der schwersten Fälle, und ich schreibe eine Reihe von guten Erfolgen der Kombination der Entleerung peritonealer und intestinaler Infektionsherde zu.

Die Frage, ob man den Leib breit eröffnen soll und Enterotomie mit event. Naht oder Drainierung machen soll oder von mehreren kleinen Schnitten aus den Darm an zwei oder drei Stellen eröffnen, hängt ab vom Allgemeinzustand in erster und von der Aussicht in zweiter Linie, die Ursachen der Peritonitis und zugleich peritoneale Infektionsherde zu entfernen.

Technik: Das Einfachste ist, von einem kleinen Schnitte aus eine vorliegende Darmschlinge an die Parietalserosa und Fascia transversa anzuheften und sie mit kleinem Schnitt zu eröffnen. Einführung eines Kautschukdrains und Xeroformtamponade rings herum. Dabei ist aber die Verunreinigung der Wunde schwer zu vermeiden. Daher sucht man den Inhalt von der Wunde abzuleiten durch Einbinden eines Drains in den Darm mittelst WITZELscher Schrägfistel und Anheftung der Nahtstelle an die Bauchwand; oder man

1) Grenzgebiete, Bd. 11, 1903.
2) GEBHARD, D. Zeitschr. f. Chir., Bd. 74.
3) BUSCH, D. Zeitschr. f. Chir., 1902.
4) Harvard University, Sept. 1904.

führt eine Glasröhre ein, welche mit Tabakbeutelnaht verläßlich in den Darm eingebunden wird unter Fixation der Stelle mit derselben Naht am parietalen Peritoneum und den tiefen Fascien (vergl. Kapitel Kotfistel, speziell die von GREENOUGH befürwortete MIXTERsche Röhre). Für den Dünndarm bedarf es bloß sehr dünner Drains ($2^1/_2$—3 mm Lumen), für den Dickdarm $^1/_2$ cm dicker und stärkerer.

Nachbehandlung.

Absolute Diät, solange der Durchgang durch den Darm nicht frei ist, muß eingehalten werden und vor allem auf die überaus schädliche Einfuhr von Milch und Eisstückchen verzichtet werden. Dafür ist für reichliche subkutane (bei Kollaps anfänglich intravenöse) Wasserzufuhr zu 2—4 Liter pro Tag (physiologische Lösung) zu sorgen. Die Gefahr der Inanition und der Herzschwäche sowie die septische Intoxikation kann durch nichts so wirksam bekämpft werden, wie durch die reichliche Wasserzufuhr. Auf den Nutzen des „Auswaschens des Körpers" dabei hat speziell SAHLI aufmerksam gemacht. Subkutane Ernährung nach FRIEDRICH mit Oelinjektion (bis 200 g) und Traubenzuckerlösung (5 Proz. in physiologischer Kochsalzlösung) sind nur bei Fällen, wo die Affektion sich in die Länge zieht und der Darminhalt nicht abgeleitet ist, in Betracht zu ziehen. Wo letzteres besorgt ist, können Enterostomieöffnungen nach 24 Stunden zur Einführung von Nährflüssigkeit benutzt werden.

Wenn nach Peritonitis die Entzündungs- und Kotstauungssymptome bekämpft sind, so treten hier und da bedenkliche Durchfälle (Dehnungsgeschwüre) ein. LENNANDER glaubt auch diese von Enterostomieöffnungen aus am besten behandeln zu können.

Ein ganz wesentlicher Punkt bei Behandlung der Peritonitis, speziell nach der Drainage, ist die Lagerung der Patienten nach FOWLER. Der Patient soll bei gebeugten Hüften mehr weniger sitzend gelagert werden, weil dann der Abfluß nach dem unteren Teile des Bauchfells zu stattfindet.

96. Laparotomie bei Bauchtuberkulose.

Die Technik der Laparotomie bei Tuberkulose des Bauchfells ist wesentlich durch die Erwägung beeinflußt, daß man bei Eröffnung des Abdomen nicht bloß das tuberkulöse Exsudat zu beseitigen versucht, sondern sich Klarheit verschaffen will über den Ursprung der fast stets sekundären Erkrankung des Bauchfells. Denn die Peritonitis tuberculosa ist insofern ein günstiges Vorkommnis, als sie relativ früh auf das Vorhandensein umschriebener Tuberkulose der intraabdominalen Organe aufmerksam macht und Gelegenheit gibt zu deren rechtzeitigen Entfernung.

Am allerhäufigsten gibt die Tuberkulose der Tuben Anlaß zu langsam auftretender Bauchfelltuberkulose. Aber auch Erkrankung des Darmes, des Wurmfortsatzes können den Anstoß geben.

Die Operation hat deshalb in allererster Linie eine kausale Indikation und bezweckt die Entfernung der zu Grunde liegenden Organ-Erkrankung, auch wo deren Diagnose nicht mit Sicherheit gestellt werden kann.

Demgemäß besteht auch die Laparotomie in einem großen medianen Orientierungsschnitt mit Entleerung des Exsudates und gründlichster Ausspülung desselben mittelst 8‰ körperwarmer Kochsalzlösung.

Danach werden die intraabdominalen Organe untersucht, soweit dies wegen der oft zahlreichen und festen Verwachsungen möglich ist, und kranke Tuben oder umschriebene Darm- und Appendixtuberkulose entfernt durch Resektion dieser Organe.

Es ist ungemein wichtig, daß die Operation so gemacht werde, daß nicht die geringste Infektion von außen her zu stande kommen kann; denn man kann einem Patienten mit einem tuberkulösen Exsudat keinen schlechteren Dienst leisten, als wenn man eine Mischinfektion herbeiführt und zu seinen Bacillen noch Strepto-, Staphylokokken etc. hinzufügt. Man muß besonders streng aseptisch verfahren, und das Tragen von sterilisierten Kautschukhandschuhen ist unbedingt geboten.

Aus dem gleichen Grunde ist es auch in keiner Weise wünschenswert, daß eine Drainage gemacht werde, um sich nicht Sekundärinfektionen auszusetzen. Es geht ab und zu freilich nicht anders, als daß man nach Entfernung tuberkulöser Infiltrate Flächenblutungen und daherige Blutansammlung verhüten muß durch Tamponade. Aber man muß dazu sehr sicher (in 5-proz. Karbol) desinfizierte Jodoform- oder Vioformgaze benutzen und dieselbe so bald wie möglich entfernen, nachdem man durch einen oft zu wechselnden antiseptischen Verband gegen rückläufige Infektion während der Dauer der Drainage Vorsorge getroffen hat.

Es ist sehr wünschenswert, daß die Höhle mit einer Jodoformglycerinlösung (2—5-proz.) ausgerieben resp. gefüllt werde (unter Benützung von 50—100 g). Auch Vioform bewährt sich zu diesem Zwecke der Rückbildung von Serosatuberkeln sehr gut.

Die allerausgebreitetsten Fälle von Tuberkulose, bei denen die Serosa parietalis und die sämtlichen Därme mit Tuberkeln dicht besäet sind, sind nach Entfernung des Primärherdes durch Laparotomie zu vollkommener Rückbildung zu bringen, wie LAUPER auch an Fällen unserer Klinik überzeugend nachgewiesen hat.

97. Laparotomie bei peritonealen Adhäsionen.

LAUENSTEIN hat mit besonderem Nachdruck darauf hingewiesen, welche guten Resultate in Fällen von heftigen Schmerzen und Schmerzanfällen im Bereich des Verdauungstractus man oft erzielen kann, wenn man nichts tut, als von einer Laparotomiewunde aus Adhäsionen zu lösen, welche die Eingeweide nach bestimmten Stellen der Bauchwand fixieren, knicken oder zusammenschnüren. Die Indikation ist noch nicht in ihrer ganzen Bedeutung gewürdigt. Die Resultate der Operation sind oft schlagend und unmittelbar, und jahrelange Leiden können damit beseitigt werden.

Wir haben vor ganz kurzer Zeit bei einer Patientin, welche heftige Schmerzanfälle hatte bis zum Kollaps, so daß man wegen früherer Ulcusanamnese an eine Perforation dachte, durch Laparotomie und Trennung einer starken Verwachsung nach der seitlichen Bauchwand sämtliche Beschwerden sofort beseitigt; dieselben waren so stark, daß Patientin sich fürchtete, etwas zu sich zu nehmen, so daß sie sehr stark heruntergekommen war.

Allgemeine Vorschriften für die Operationsmethode lassen sich nicht aufstellen: Die Adhäsionen müssen gründlich getrennt werden, um den Eingeweiden völlig freie Bewegung zu sichern, und wenn tunlich, müssen breitere Wundflächen mit normalem Peritoneum überpflanzt werden. Wenn es richtig ist, daß Seidenfaden als bleibende Fremdkörper eher zur Adhäsionsbildung Anlaß geben, so wäre leicht resorbierbarem Catgut der Vorzug zu geben.

TAVEL hat in neuester Zeit Fälle beschrieben, wo im Bereich des Colon (nach Appendicitis) Adhäsionen zu sehr starken Beschwerden geführt haben und wo die Beseitigung der Adhäsionen mit einem Schlage Schmerzen und Funktionsstörung beseitigte. Wir haben derartige Fälle, wo anhaltende Schmerzen beseitigt wurden, durch Trennung oft ligaturfadendünner narbiger Adhäsionen über den Darm herüber und vom Darm an die Bauchwand und Nachbarorgane mehrfach beobachtet.

b) Die Bruchoperationen (Herniotomien).

98. Radikaloperation des Leistenbruchs.

α) Radikaloperation bei unkompliziertem Leistenbruch.

Wir haben seit der letzten Auflage dieser Operationslehre die Resultate der von uns empfohlenen und geübten Methode durch genaue Nachforschungen neuerdings kontrollieren lassen [1]). Und zwar bezieht sich die Kontrolle auf eine Beobachtungsdauer von 5 Jahren, ist also lange genug, um von Endresultaten sprechen zu können.

1) Inauguraldissertation von P. DAICHES, Leipzig 1904.

Das Ergebnis ist ein höchst befriedigendes: Schon POTT[1]) war in seiner umfassenden Arbeit über die Resultate der Radikaloperation bei Leistenhernien zu dem Resultat gekommen, daß die KOCHERsche Methode die besten Endergebnisse liefere mit 92,5 Proz. Dauerheilungen, während die beste der anderen Methode, die BASSINIsche, bloß 89,8 Proz. der Patienten dauernd geheilt hatte. BRENNER hat 1073 Radikaloperationen mit 92,5 Proz. Heilung bei KOCHER und 90,1 Proz. bei BASSINI zusammengestellt. DAICHES kommt nun auf Grund der Zusammenstellung von 508 Fällen zu dem Ergebnis, daß bei der lateralen Verlagerungsmethode von 1895—1900 95,5 Proz. Dauerheilungen — alle Fälle ohne Unterschied zusammengenommen — erzielt wurden; in 173 Fällen, in denen von 1896—1900 die Invaginationsverlagerung in der Berner chirurgischen Klinik benutzt wurde, sind 97,7 Proz. Dauerheilungen erreicht worden.

Dieses Resultat übertrifft die anderen Methoden erheblich, soweit Operationen bei Erwachsenen in Frage kommen. Die bei Kindern erzielten Erfolge dürfen mit denjenigen bei Erwachsenen nicht in Vergleich gesetzt werden. Bei Kindern werden in gegenwärtiger Zeit eine große Anzahl von Hernien der Radikaloperation unterworfen, welche ohne jede Operation ausheilen würden, nur um die Heilung abzukürzen und den Unbequemlichkeiten der Ueberwachung und des Tragens von Bruchbändern zu entgehen. Bei Kindern ergeben sich demgemäß sehr gute Endresultate, aber die Sterblichkeit ist relativ groß: CAMPBELL berechnet eine Mortalität von nahezu 3 Proz., TAVEL hat nach BÜHLMANN von 117 Kindern mit Radikaloperation 8 verloren, wenn auch nur eines in unmittelbarem Anschluß und als direkte Folge des Eingriffs.

Wir haben in der großen Mehrzahl der Fälle mit Erwachsenen zu tun gehabt und haben sogar bei sehr alten Leuten, im Gegensatz zu einer Anzahl anderer Chirurgen, die Operation ausgeführt, wenn das Individuum sonst gesund war (in den 70er Jahren). Allerdings ist bei alten Leuten die Möglichkeit von Komplikationen größer als im kräftigen Mannesalter (Embolien etc.).

Daß diese Resultate nicht bloß auf die besondere Sorgfalt zurückzuführen sind, welche der Erfinder einer Methode derselben widmet, geht daraus hervor, daß die Mehrzahl der Operationen von meinen Assistenten, welche häufig wechseln, ausgeführt worden sind, von Aerzten, welche allerdings mit der Technik des Verfahrens genau vertraut waren. Dies zu erreichen, ist aber auch nicht schwierig für Fernerstehende: So hat DEANESLY[2]) bei 142 Operationen in jedem Lebensalter mit der KOCHERschen Methode ebenfalls 95 Proz.

1) POTT, Sammelstatistik von 23 519 Radikaloperationen. Deutsche Zeitschr. f. Chir., Bd. 70, 1903.

2) Brit. med. Journ., Juni 1905.

Dauererfolge bei mindestens 2-jähriger Beobachtungsdauer aufzuweisen. HAHN[1]) gibt aus RYDYGIERs Klinik Mitteilung über 221 Radikaloperationen von Leistenhernien mit 7,8 Proz. Rezidive bei der Methode BASSINI-POSTEMPSKY, und bloß 4,9 Proz. Rezidive bei der KOCHERschen Methode. GROSSE[2]) hat (aus der Klinik LANDERERS) in nach KOCHER operierten Fällen viel weniger Eiterung gesehen und kein Rezidiv erlebt, während BASSINI eine relativ große Zahl von Rezidiven zeigte. Selbst die günstigsten Zahlen eines FRANZ und ROTTER (659 Fälle) zeigen für BASSINI bloß 95,6 Proz. Radikalheilungen. CARLE (GALEAZZI) hat bei 601 Operationen bei BASSINI 5,99 Proz. Rezidive, bei KOCHER 5,02 Proz. Gute Resultate verzeichnet auch ANGERER, ebenso TRZEBICKY.

Wir glauben uns auf Grund langjähriger eigener Erfahrungen, sowie auf Grund der statistischen Ergebnisse anderer Autoren zu folgenden Sätzen berechtigt:

1) Für unkomplizierte Leistenbrüche ist die Verlagerungsmethode das sicherste Mittel zur Radikalheilung.

2) Die korrekt ausgeführte Methode ist ohne Schwierigkeit und rasch ausführbar und schließt keine Gefahren in sich.

Es handelt sich demnach bloß darum, zu schildern, worin die korrekte Verlagerungsmethode besteht:

Technik: Lokalanästhesie nach CUSHING, je nach Patienten mit oder ohne Kombination mit Aethernarkose.

Inguinalschnitt[3]) 1 cm oberhalb des Lig. Pouparti, von dessen Mitte bis 2 cm über den vorderen Leistenring hinaus, also in der Regel etwa 6 cm lang (Fig. 312[4]). Spaltung von Haut, Unterhaut, Fascia superficialis. In dieser liegt ungefähr in der Mitte des Schnittes die Arteria epigastrica superficialis, welche ligiert wird, und am inneren Ende eine dieser parallel verlaufende Vene.

Mit der Kropfsonde wird die Aponeurose des M. obliquus abdom. ext. klargelegt und deren als Fascia Cooperi bezeichnete dünne Fortsetzung auf den Samenstrang am vorderen Leistenring[5]). Nur letztere wird gespalten vom vorderen Leistenring abwärts und dadurch die Cremasterfasern und darunter die Tunica vaginalis communis (die Fortsetzung der Fascia transversa abdominis) freigelegt.

1) Deutsche med. Wochenschr., 1904, No. 8.

2) Deutsche Zeitschr. f. Chir., Bd. 57.

3) Der von uns schon in früheren Auflagen geschilderte Inguinalschnitt, den wir auch für Kastration, Hydrocele- und Varioceleoperation etc. benutzen, wird immer wieder neu erfunden.

4) Es ist ganz unnütz, lange Schnitte zu machen über die Gegend des hinteren Leistenringes hinaus aufwärts.

5) Macht man die Operation mit Lokalanästhesie nach CUSHING, so wird jetzt eine zweite Novocaininjektion gemacht mit Einstechen der Nadel am vorderen Leistenring aufwärts in den Leistenkanal und abwärts in die Samenstranghüllen.

Auch diese wird sorgfältig gespalten unter Schonung der Samenstrangnerven und -gefäße.

Ist die gemeinsame Scheidenhaut gespalten, so läßt sich der Bruchsack am vorderen Leistenring von den Gebilden des Samenstranges stumpf isolieren [1]) und allmählich herausziehen, bis man das

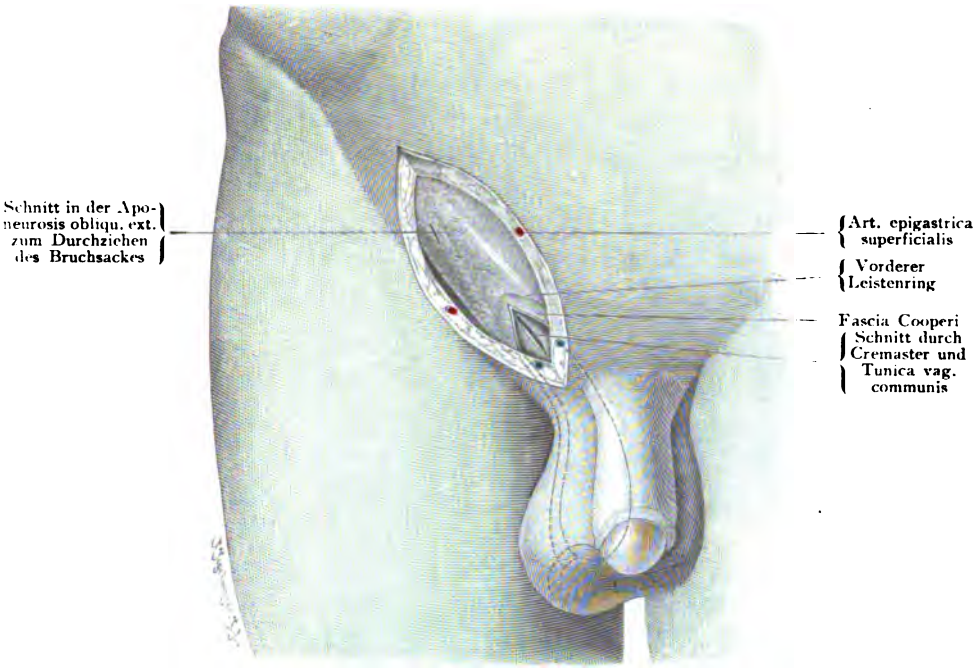

Fig. 312. Hautschnitt über der medialen Hälfte des Lig. Pouparti. In der Fascia superficialis Art. epigastrica superficialis und eine konstante Vene getrennt. Man sieht die Aponeurose des Musc. obliquus ext. mit ihren zu den Seitenpfeilern gehenden strangförmigen Verstärkungen. Der vordere Leistenring angedeutet mit der Fortsetzung der Aponeurose (Fascia Cooperi), welche gespalten ist. Samenstranghüllen (Cremaster und gemeinsame Scheidenhaut) incidiert.

Ende des Sackes fassen kann, und nunmehr wird auf das genaueste der Sack ganz isoliert, und zwar unter kräftigem Anziehen so hoch hinauf wie möglich, unter Zurückschieben der Samenstranggebilde mit einem Gazebäuschchen [2]).

1) Wenn man den Samenstrang gegen das Licht hält, so kann man den Sack sehr gut an seiner Begrenzung erkennen.

2) Gelingt die Isolierung abwärts nicht bis zum unteren Ende, z. B. bei Hernia congenita (vaginalis), so schneidet man den isolierten Sack unter Anlegung einer Ligatur oben durch und läßt den unteren Teil zurück (WÖLFLER). Bei Frauen ist die Operation viel einfacher, indes ist es nicht zulässig, mit BASSINI das Lig. rotundum einfach zu durchtrennen, dasselbe muß im Gegenteil wie der Samenstrang völlig isoliert und erhalten werden.

Das weitere Vorgehen hängt davon ab, ob man den Bruchsack von unten nach oben leicht in sich einstülpen kann oder nicht. Gelingt dieses leicht [1]), so macht man die Invaginationsverlagerung; gelingt es nicht [2]), so macht man die einfache laterale Verlagerung. Für Ausführung des einen wie des anderen Verfahrens ist es wesentlich, daß der Bruchinhalt vollkommen reponiert sei in die freie Bauchhöhle.

Die Invaginationsverlagerung.

Die Invaginationsverlagerung (siehe Fig. 313, 314, 315) ist das beste Verfahren: Das blinde Ende des Bruchsackes wird mit

Fig. 313. Radikaloperation der äußeren Leistenhernie mittelst der Invaginationsverlagerung. Der isolierte Bruchsack ist an seiner Spitze mit einer krummen Zange gefaßt und wird in sich selbst eingestülpt bis in das hintere Ende des Leistenkanals.

1 Bei unkomplizierten Leistenbrüchen Erwachsener gelingt es fast immer.

2 Bei kurzen und bei sehr dünnen Bruchsäcken bei Kindern ist die Einstülpung öfters schwierig.

eigener gebogener, schlanker Zange (nach Art der KOCHERschen Arterienklemme mit Häkchen vorne) verläßlich gefaßt, der isolierte Bruchsack nach oben in sich selber eingestülpt (siehe Fig. 313) und die Spitze der Zange dicht hinter der vorderen Wand des

Fig. 314. Fig. 314a.

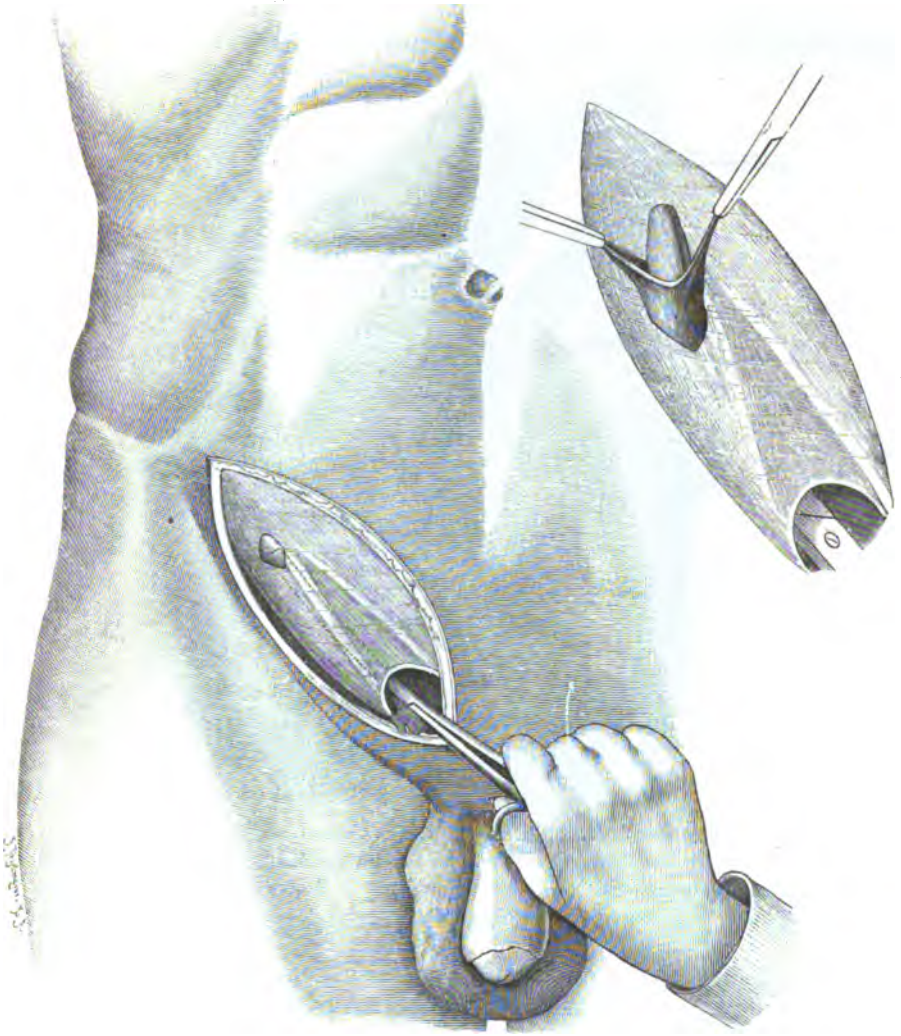

Fig. 314. Invaginationsverlagerung. Die Spitze der Zange drängt die Spitze des invaginierten Bruchsackes unmittelbar nach außen vom hinteren Leistenring gegen die vordere Bauchwand, in welcher auf die emporgehobene Stelle ein kleiner Schnitt gemacht ist durch Fascia obliqua ext. und die tiefen Bauchmuskeln.

Fig. 314a. Das Parietalperitoneum ist gespalten gezeichnet und die Ränder gefaßt, der invertierte Bruchsack vorgeschoben.

Das weitere Vorgehen hängt davon ab, ob man den Bruchsack von unten nach oben leicht in sich einstülpen kann oder nicht. Gelingt dieses leicht[1]), so macht man die Invaginationsverlagerung; gelingt es nicht[2]), so macht man die einfache laterale Verlagerung. Für Ausführung des einen wie des anderen Verfahrens ist es wesentlich, daß der Bruchinhalt vollkommen reponiert sei in die freie Bauchhöhle.

Die Invaginationsverlagerung.

Die Invaginationsverlagerung (siehe Fig. 313, 314, 315) ist das beste Verfahren: Das blinde Ende des Bruchsackes wird mit

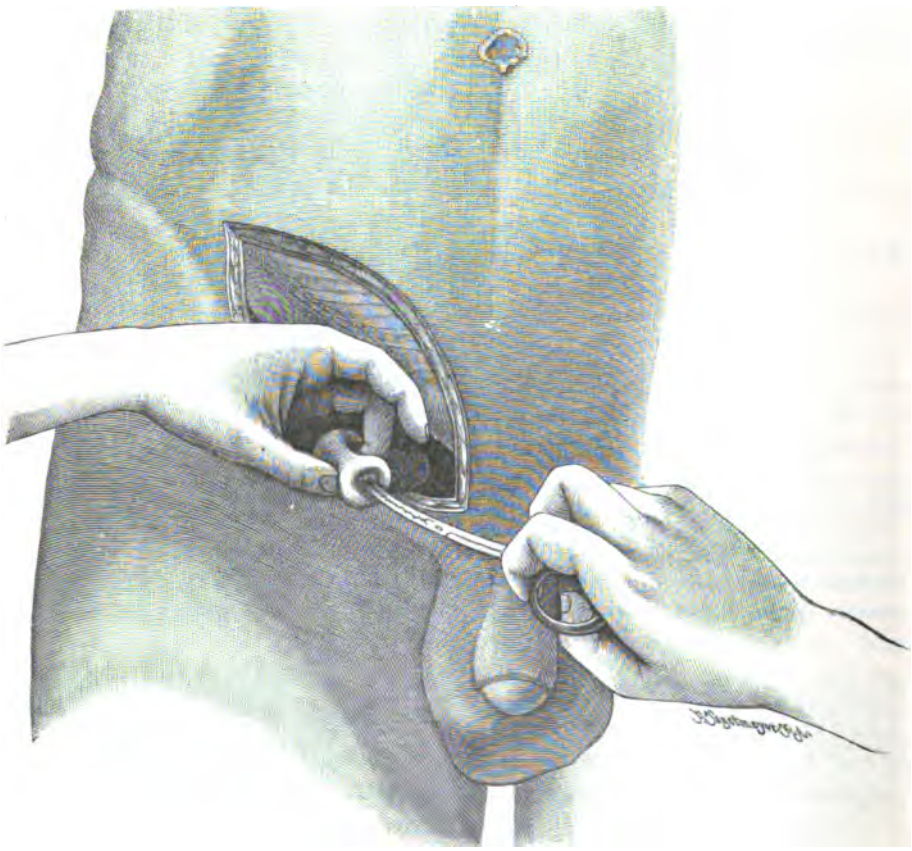

Fig. 313. Radikaloperation der äußeren Leistenhernie mittelst der Invaginationsverlagerung. Der isolierte Bruchsack ist an seiner Spitze mit einer krummen Zange gefaßt und wird in sich selbst eingestülpt bis in das hintere Ende des Leistenkanals.

1) Bei unkomplizierten Leistenbrüchen Erwachsener gelingt es fast immer.

2) Bei kurzen und bei sehr dünnen Bruchsäcken bei Kindern ist die Einstülpung öfters schwierig.

eigener gebogener, schlanker Zange (nach Art der KOCHERschen Arterienklemme mit Häkchen vorne) verläßlich gefaßt, der isolierte Bruchsack nach oben in sich selber eingestülpt (siehe Fig. 313) und die Spitze der Zange dicht hinter der vorderen Wand des

Fig. 314. Fig. 314a.

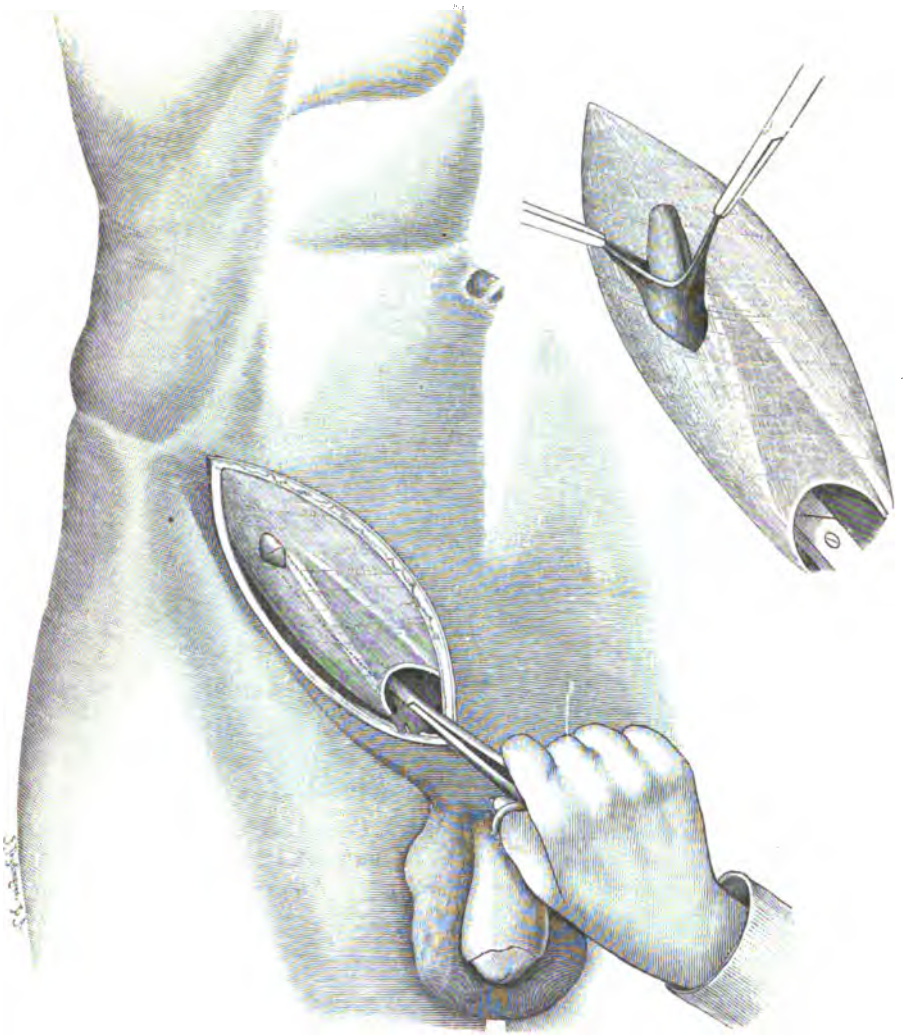

Fig. 314. Invaginationsverlagerung. Die Spitze der Zange drängt die Spitze des invaginierten Bruchsackes unmittelbar nach außen vom hinteren Leistenring gegen die vordere Bauchwand, in welcher auf die emporgehobene Stelle ein kleiner Schnitt gemacht ist durch Fascia obliqua ext. und die tiefen Bauchmuskeln.

Fig. 314a. Das Parietalperitoneum ist gespalten gezeichnet und die Ränder gefaßt, der invertierte Bruchsack vorgeschoben.

Leistenkanals bis zum hinteren Leistenring emporgeschoben [1]).

An letzterer Stelle wird die Spitze der Zange an die Aponeurose des Obliquus externus angedrückt, ein kleiner Schnitt in letztere gemacht und die Zange (nach Fig. 314) vorgeschoben einige Millimeter weit. Das mitemporgehobene Parietalperitoneum wird mit einem kleinen Schnitt gespalten und mit 2 Arterienklemmen (Fig. 314a) fixiert. Das emporgehobene blinde Ende des Bruchsackes wird auf der Spitze der

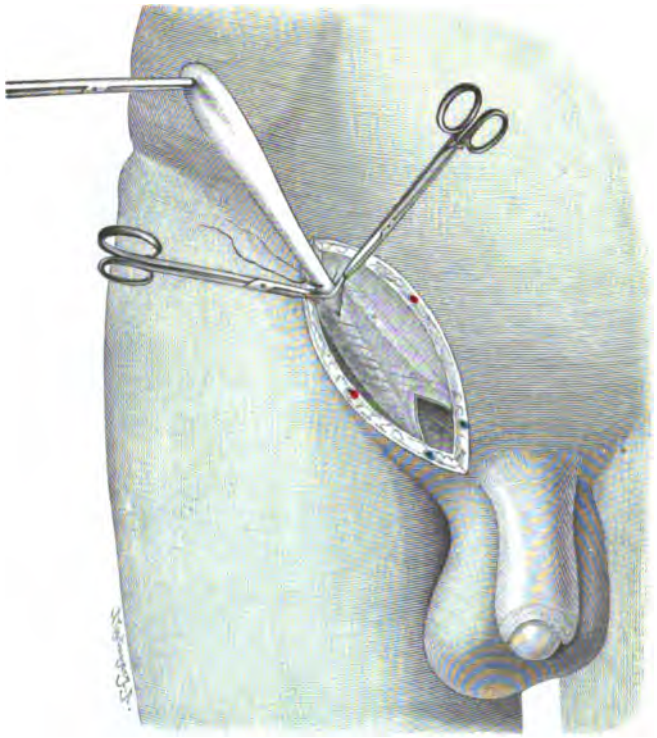

Fig. 315. Invaginationsverlagerung. Der Bruchsack ist umgestülpt durch eine kleine Oeffnung der Aponeurose des Obliquus externus im Bereich des hinteren Leistenringes kräftig herausgezogen, das gespaltene Parietalperitoneum mit 2 Arterienklemmen gehalten, eine Nadel durch den Stiel des Sackes durchgestochen behufs Umschnürung und Abtragung.

Zange mit einer Arterienklemme verläßlich gefaßt, während die gebogene Zange geöffnet und aus dem Leistenkanal zurückgezogen wird.

Der umgestülpte Bruchsack, dessen Serosa nach außen gewandt ist, wird nun so kräftig wie möglich herausgezogen (Fig. 315) sein

1) Es wird besonders darin gefehlt, daß man sich mit der Zange nicht dicht genug an die vordere Wand des Leistenkanals hält und die Spitze derselben zu hoch nach der Spina ilii a. s. hinaufführt. Nur durch derartige grobe Fehler ist es möglich, daß ein Darm verletzt werden kann oder zwischen den umgestülpten Bruchsack und Parietalperitoneum sich einschiebt.

leerer dünner Stiel dicht über der Oeffnung in der Aponeurosis obl. ext. durchstochen und kräftig ligiert. Den Stumpf läßt man zurückschlüpfen. Dann wird das fixierte Parietalperitoneum mit einer Naht geschlossen, ebenso die kleine Oeffnung in der Aponeurose. Es folgt die Kanalnaht (siehe unten).

Die laterale Verlagerung.

Gelingt es wegen Kürze oder Spannung oder Dünnheit des Bruchsackes, oder weil derselbe abgeschnitten werden mußte, nicht,

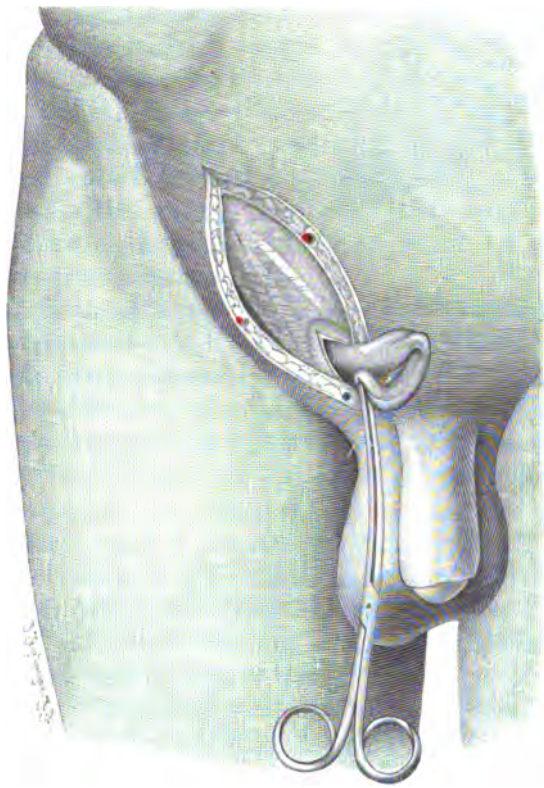

Fig. 316. Laterale Verlagerungsmethode. Der völlig isolierte Bruchsack ist mit der gebogenen Zange gefaßt, um hinter der vorderen Wand des Leistenkanals durch letzteren durchgeführt und an Stelle der kleinen Incision (in Höhe des hinteren Leistenringes) durch die Aponeurosis obliqu. ext. durchgestoßen zu werden.

die Einstülpung vorzunehmen, so faßt man einfach (nach Fig. 316) die Spitze des Bruchsackes mit der gebogenen Zange, geht dicht an der vorderen Wand des Leistenkanals bis in die Höhe des hinteren Leistenringes empor, stößt, wie oben geschildert, den Bruchsack durch eine kleine Oeffnung der Aponeurose durch und zieht ihn kräftig heraus.

Hier hat man nicht nötig, das Parietalperitoneum zu spalten, da es nicht mitvorgestülpt wird, sondern man umschnürt einfach den Bruchsackhals dicht an der Aponeurose mit kräftigen Faden, trägt ihn ab und läßt den Stumpf zurückschlüpfen. Die kleine Oeffnung in der Aponeurose wird vernäht und die Kanalnaht angelegt.

Fig. 317. Verstärkungsnaht für die vordere Wand des Leistenkanals angelegt und zum Teil geschlossen.

Diese wird (vergl. Fig. 317) in der Weise gemacht, daß man durch Einstülpung der nachgiebigen vorderen Wand des Leistenkanals (der COLLESschen Fasern) seinem Finger die beiden starken schräg abwärts ziehenden Faserzüge der Aponeurosis obl. ext. deutlich macht und diese durch tiefgreifende Knopfnähte vereinigt in ganzer Länge des Leistenkanals und nicht bloß am vorderen Leistenring. Die Pfeiler des vorderen Leistenringes werden durch 2—4 Knopfnähte (je nach Weite des Rings) so weit vereinigt, daß der Samenstrang ohne Störung seiner Zirkulation noch gerade durchtreten kann.

Für den Schluß der Wunde raten wir einen Gazebausch einzulegen (Wunddichtungstampon), der bis zu fast vollständigem Schluß der Wunde durch fortlaufende Naht liegen bleibt und erst bei den letzten Stichen so herausgezogen wird, daß die Wundränder mit den Fingern verläßlich geschlossen werden können. So wird Ansammlung von Luft oder Blut in der Wunde sicher vermieden werden, und jede Drainage ist unnütz, ja eher schädlich.

Warum man bei den nachweislich ausgezeichneten Endresultaten der Verlagerungsmethode bei unkomplizierten Leistenbrüchen von dieser einfachen Methode abgehen und mit komplizierteren Maßnahmen operieren soll, vermögen wir nicht einzusehen [1]).

Wenn Mißerfolge vorkommen, so beruhen sie auf mangelhafter Asepsis, über welche man doch allmählich hinauskommen sollte, oder was wir noch besonders hervorheben wollen — im Zusammenhang mit dem eben Erwähnten — auf Verwendung des unseligen Catgut. Gerade für die Heilung der Hernien brauchen wir Faden, die sich

1) P. BERNHARD kommt nach einer Zusammenstellung aus MADELUNGS Klinik ebenfalls zu dem Schluß, daß bei nicht inveterierten unkomplizierten Leistenbrüchen die KOCHERsche Methode die geeignetste sei. Aehnlich BARATYNSKI.

nicht resorbieren, sondern solange wie möglich Widerstand leisten, und das tut eine gute Seide. Wer immer und immer wieder nach Ersatz der Seide sucht, beweist, daß er die volle Asepsis noch nicht fertig bringt. Für die Beurteilung einer Methode als Mittel der Radikalheilung dürfen bloß die Fälle ins Gewicht fallen, welche mit Verwendung von Dauerfaden operiert sind.

β) Operation komplizierter Leistenbrüche.

Komplikationen des Leistenbruches kommen zu stande bei Einklemmungen und durch Entzündung ohne solche. Bei Einklemmung ist es nötig, den Bruchsack zu spalten und den Inhalt nachzusehen. Dasselbe ist der Fall, wenn Verwachsungen bestehen zwischen Bruchinhalt und Bruchsack bei chronischen Entzündungen, wie sie sich zumal bei alten Netzhernien so gewöhnlich finden. Dazu kommen die Veränderungen des Bruchsackes selber, welcher bei Einklemmung seine Entfernung nötig machen kann, bei chronischer Entzündung Verdickung und Verwachsung desselben zur Folge hat, welche ebenfalls die Verlagerung verunmöglicht.

Für diese Fälle muß man sich mit einem Verfahren begnügen, welches wir als „alte Methode" in unseren Operationstabellen aufzuführen pflegen, weil es dasjenige ist, mit welchem man die Radikaloperationen begonnen hat. LUCAS-CHAMPIONNIÈRE hat das Verfahren in ausgedehntester Weise geprüft, CZERNY und SOCIN haben es in der Weise vervollkommnet, wie es zur Stunde noch am meisten benutzt wird.

Die alte Methode der Radikaloperation.

Sie besteht in Isolierung des Bruchsackes im Bereich des Bruchsackhalses und möglichst hoher Unterbindung desselben mit Durchschneidung und folgender Kanalnaht. Wir haben schon oben erwähnt, daß man dieses Verfahren seiner Einfachheit halber bei unkomplizierten Brüchen anwenden darf, welche bei jedem Verfahren besonders gute Aussichten auf Radikalheilung geben.

Bei Kindern ist diese alte einfache Methode noch jetzt zulässig, wenn man nicht die Verlagerungsmethode machen will, und wir sehen nicht ein, warum man mit COLEY u. a. das kompliziertere BASSINIsche Verfahren bei Kindern in Anwendung ziehen soll. TAVEL, STILES haben mit dem einfachen Vorgehen durchweg gute Resultate erzielt. KLEMM findet die Auslösung des Bruchsackes oft wegen der innigen Anlagerung der Samenstranggebilde schwierig, nimmt deshalb den Sack nicht weg, sondern spaltet ihn, stülpt die Serosa nach außen und fixiert sie auf den Samenstrang.

Das Einfachste ist zumal bei kleinen Kindern unbedingt das Beste. Es besteht in Isolierung des Bruchsackhalses nach Spaltung

der Tunica vag. comm. am vorderen Leistenring, kräftigem Abwärtsziehen und Anlegen einer Seidenligatur mit folgender Kanalnaht, eventuell nach TAVEL bloßer Naht der Leistenpfeiler. Wir zweifeln keinen Augenblick, daß mit diesem einfachsten Vorgehen ebenso glänzende Resultate bei Kindern zu erzielen sind, wie mit BASSINIs Methode und ihren Modifikationen.

Die BASSINIsche Methode und ihre Modifikationen.

Der wertvollste Teil der BASSINIschen Methode, welcher ihr eine so gewaltige Anhängerschaft verschafft hat, ist die völlige Freilegung des Leistenkanals bis zum hinteren Leistenring durch Spaltung der Aponeurosis obliqui externi, eventuell sogar der bedeckenden Muskelfasern, d. h. die Uebertragung des bei Hernia incarcerata von jeher geübten Vorgehens auf die Radikaloperation.

Diese Spaltung des Leistenkanals ermöglicht in einfachster Weise die Klarlegung der Verhältnisse und die Zugänglichmachung der tiefsten Stelle des Bruchsackhalses behufs Unterbindung und Abtragung des Sackes. Es ist die bequemste Methode und erspart vieles Nachdenken über die Indikation der Behandlung im einzelnen Falle.

Es muß deshalb zugegeben werden, daß für die Radikaloperation eingeklemmter Brüche und durch entzündliche Verdickung und Verwachsung komplizierter Brüche der „Bassini" die Methode der Wahl ist. Wenn man außer der vorderen Leistenkanalwand auch den Bruchsack in demselben spaltet bis zum hinteren Leistenring, so kann man verwachsenes Netz am leichtesten loslösen und einen veränderten Bruchsack bis zu einer Stelle freimachen, wo er die geringsten Veränderungen darbietet.

Ganz anders stellt sich die Frage, ob es notwendig ist, statt der in einfachster Weise durch Naht der Aponeurosis obliqui externi (wie oben geschildert) zu bewerkstelligenden Verstärkung der Vorderwand des Leistenkanals auch die tiefen Schichten zu verstärken durch die Naht nach BASSINI mit Verlagerung des Samenstrangs. Die Antwort darauf gibt die Statistik: Wenn man mit dem Verfahren ohne Spaltung der Aponeurose und mit einfacher Verstärkungsnaht der Vorderwand, wenn wir z. B. mit unserer Verlagerungsmethode nicht nur ebenso gute, sondern bessere Endresultate erzielen, als die Anhänger des Bassini, so ist der Beweis erbracht, daß die tiefe Verstärkungsnaht nicht notwendig ist, um eine sichere Radikalheilung der gewöhnlichen Leistenbrüche zu erzielen.

Wir halten es deshalb auch für indifferent, wie diese tiefe Verstärkungsnaht angelegt wird; BASSINI[1]) legt die Naht so an, daß

1) LANGENBECKs Archiv, 1890.

der Samenstrang auf dieselbe direkt unter die Aponeurosis obliqui externi zu liegen kommt. FERGUSON [1]) sieht eine mangelhafte Anheftung der tiefen breiten Bauchmuskeln an Lig. Pouparti für die Ursache der Hernien an, schließt deshalb zunächst die Fascia transversa rings um den Samenstrang mittelst Naht und heftet danach Msc. obl. abd. int. und transversus an das Lig. Pouparti, aber vor dem Samenstrang.

HOFMANN [2]) schließt den Bruchsackhals am hinteren Leistenring durch Tabaksbeutelnaht und stützt diese Naht durch eine Drahtnetz-Ringnaht, welche Obl. int., Transversus und Leistenband faßt, ohne weitere Stütze für den übrigen Leistenkanal. Er ist übrigens der Meinung, daß „der Peritonealverschluß allein schon eine völlige Beseitigung des Bruches sichere". WÖLFLER macht außer einer der FERGUSONschen analogen BASSINI-Modifikation noch eine Lappendoppelung aus der Aponeurose des Obliquus externus [3]). POLYA (HERCZEL) benutzt für die tiefe BASSINI-Naht einen Lappen aus der vorderen Rectusscheide.

Die FERGUSONsche und HOFMANNsche Modifikation von BASSINIs Verfahren zeigen, daß man sich nicht ängstlich an BASSINIs Vorschrift zur Rekonstruktion einer hinteren Wand des Leistenkanals zu halten braucht, um gute Resultate zu erzielen. Denn das bleibt sicher, daß die Anheftung der vereinigten Aponeurose von Obliquus int., Transversus und des Anteils, welchen BASSINI als Fascia verticalis Cooperi bezeichnet, an das POUPARTsche Band gar nicht immer so leicht sich bewerkstelligen läßt und daß zu tiefgreifende Nähte zu Komplikationen (z. B. Thrombose der Vena femoralis oder gar Blutungen aus derselben) führen können.

Wir beschränken deshalb die kompliziertere BASSINIsche Methode auf Leistenhernien, welche eingeklemmt sind und bei welchen der Bruchsack stark verdickt ist, Eingeweide verwachsen sind, sowie auf die direkten Hernien und auf übergroße Hernien, welche ja auch bis zu einem gewissen Grade klinisch zu direkten Hernien werden.

Die wesentlichen Punkte der Operation sind hier: 1) Spaltung der Aponeurose des Obliquus externus zur Freilegung der Abgangsstelle des Bruchsackes vom Parietalperitoneum, bei eingeklemmten und verwachsenen, sowie bei direkten Hernien mit Spaltung des Bruchsackes selber. 2) Durchstechung, Ligatur und Abtragung des

---

1) Centralbl. f. Chir., 1904, No. 13, und Journ. of Americ. Med. Assoc., Juli 1899.

2) Centralbl. f. Chir., 1904, No. 19.

3) SLAJMER hat 1202 Operationen freier Leistenbrüche nach WÖLFLER publiziert. Er erlebte keinen Todesfall, wie viele Radikalheilungen, finde ich in dem mir zugänglichen Referat nicht angegeben.

Bruchsackhalses nach gründlicher Reposition des Inhalts [1]). 3) Heraushebung des Samenstranges, der lateralwärts gezogen wird, und Nahtvereinigung der Ränder des Msc. obliquus internus und transversus samt Fascia transversa mit dem Lig. Pouparti, und zwar vom Rande des Msc. rectus abdominis bis zur Austrittsstelle des Samenstrangs aus dem Abdomen, diese eng umschließend. 4) Nahtvereinigung der Aponeurose des Obliquus externus über dem auf die erste Nahtlinie gelegten Samenstrang.

γ) Radikaloperation übergroßer Hernien.

MADELUNG [2]) hat auf die Schwierigkeiten der Behandlung übergroßer Hernien aufmerksam gemacht. Sie können puncto Prognose nicht mit den unkomplizierten Hernien zusammengeworfen werden. Diese übermannskopfgroßen Hernien, welche man in Form von an die Oberschenkel herunterhängenden Scrotalhernien (dann auch von Bauchbrüchen, speziell nach Laparotomien) zur Behandlung bekommt, bieten ungewöhnliche Komplikationen. Sie bestehen einesteils darin, daß sie irreponible und vielfach verwachsene Eingeweide enthalten, welche nur mittelst des Messers sich vom Bruchsack lösen lassen und dann erst noch unter sich oft in unlöslicher Weise verwachsen bleiben; anderenteils ist ein so großer Teil der Eingeweide prolabiert, daß sie nicht ohne weiteres im Abdomen mehr Platz finden.

Wo man die Wahl hat, sich zu entscheiden, wird man oft am besten tun, solche Hernien sich selber zu überlassen und mittelst Suspensorien die Beschwerden zu lindern. Wer seinen Bruch zu solchen Dimensionen anwachsen läßt, mag ihn auch ferner behalten. Sehr oft hat man aber die Wahl nicht, weil gelinde oder heftigere Einklemmungssymptome den Patienten zum Arzte treiben. Dieselben können sogar außerordentlich rasch zum Tode führen; ich habe bei einer solchen Riesenhernie 4 Stunden nach Beginn der ersten Symptome den Exitus auftreten sehen.

Die Operation muß daher ohne Verzug gemacht werden. Sie besteht in einer Hernio-Laparotomie: Man spaltet Hüllen und Bruchsack in ausgiebigster Weise, um sich über Verwachsungen und Einschnürungen innerhalb des Bruchsackes vollkommen Klarheit zu verschaffen. Besonders muß die Gegend des Bruchsackhalses ganz ergiebig gespalten (debridiert) werden. Nur durch ganz große Oeffnungen kann oft das Darmkonvolut noch reponiert werden.

---

1) BALL hat wohl zuerst prinzipiell den Bruchsack vor der Abtragung torquiert, wie auch WOOD und MACEWEN durch Faltung des Sackes resistente Polster zu erzielen suchten. BASSINI benutzte ebenfalls diese Drehung. JAKLIN hat sie als Modifikation unserer Verlagerungsmethode angewandt. Wir halten dieselbe nicht für wesentlich, sie kann sogar Stumpfnekrose veranlassen.

2) LANGENBECKs Arch., Bd. 74, 1904.

Bestehen Einschnürungen und Knickungen im Bereich der Bruch-eingeweide, so können dieselben durch Trennung von Briden, Netzsträngen und Verwachsungen gehoben werden. Ist dies nicht der Fall, so ist zu entscheiden, ob innerhalb des Bruches eine Enteroanastomose anzulegen ist, oder ob eine Resektion ausführbar oder dem Patienten zuzumuten ist.

Ist nach dieser Richtung das Nötige geschehen, so ist zu sehen, ob das Darmkonvolut, wenn nötig, als eine Masse bei weit gespaltener Bruchpforte reponierbar ist. Wenn ja, so wird das Wiederaustreten wie bei einer Laparotomie durch eingeführte Tücher verhindert, bis die Bruchpforte geschlossen ist. Wenn nicht, so werden die Weichteile, Bruchsack und Bruchsackhüllen wieder über dem Darmkonvolut vernäht.

Der Schluß der Bruchpforte bei übergroßen Hernien ist oft durch einfache Nähte nicht zu erzielen, und dies ist ein Fall, wo man zu den für gewöhnliche Hernien unnötigen plastischen Methoden der Deckung mittelst Muskel-, Fascien- oder Periostlappen greifen muß. Ganz besonders lassen sich hier Lappen verwerten, welche vom Rectus abdominis und seiner vorderen Aponeurose in der Weise gebildet werden, daß der Muskel handbreit oder mehr über seiner Symphysenanheftung quer getrennt wird bis zur halben Dicke und die vordere Platte desselben samt Aponeurose nach außen umgeschlagen und in die Bruchpforte eingenäht wird.

Für die großen Hernien gilt auch der Rat, den Hoden nicht zu schonen, sondern behufs sicheren Verschlusses der Bruchpforte zu kastrieren oder nach BERNHARD den Hoden samt den Bruch-eingeweiden in die Bruchhöhle zu reponieren.

Wie aus obiger Zusammenstellung ersichtlich, halten wir nicht eine einzelne Operation für die alleinseligmachende. Wir halten dafür, daß gegenüber dem schablonenmäßigen Vorgehen des Routinier-Operateurs das Individualisieren den gebildeten Arzt charakterisiert.

99. Radikaloperation des Schenkelbruches.

POTT in seiner erwähnten Sammelstatistik von 23519 Radikaloperationen kommt zu dem Schluß, daß die schon bei den Leistenbrüchen erwähnte alte Methode, nach CZERNY-SOCIN benannt, mit Ligatur und Excision des Sackes bei gleichzeitiger Pfortennaht, die besten Resultate geliefert habe, aber immerhin bloß mit 71,6 Proz. Radikalheilungen. Es geht daraus hervor, daß hier nicht dieselben Verhältnisse vorliegen, wie bei Inguinalhernien, und zwar beweisen diese Zahlen, daß zwar die hohe Abtragung des Bruchsackes eine sehr wesentliche Bedingung der Radikalheilung ist, daß man aber keineswegs den Schutz, wie HOFMANN bei Leistenbrüchen zu tun ge-

neigt ist, gering achten darf, welchen die bedeckenden Fascien gewähren.

Bei dem Schenkelbruch kann man bloß an einer sehr beschränkten Stelle diesen Schutz herstellen, während in der Leiste eine breite Schutzwand durch ausgiebige Kanalnaht erstellt werden kann. Es hängt am Schenkel alles davon ab, wie man nach der durch die Kürze des Schenkelkanals sehr erleichterten hohen Abtragung des Sackes die Bruchpforte behandelt. Der Schenkelring, welcher die Hernien durchschlüpfen läßt, liegt zwischen Vena femoralis und Ligamentum Gimbernati. Erstere darf nicht zusammengedrückt oder auch nur beengt werden. Wir müssen deshalb anstreben, das Ligamentum Gimbernati bis unmittelbar an die Vena heran gleichsam künstlich zu verlängern und dieser Verlängerung dieselbe Resistenz zu verleihen, wie dem natürlichen Bande.

Es kann auch hier unserer Meinung nach nicht die Rede davon sein, alle Fälle ohne Unterschied nach einer Methode zu behandeln. Bei kleineren Brüchen kann man sich sehr wohl mit einfacher Naht begnügen, wo bei großen komplizierteren Maßnahmen wünschenswert erscheinen.

α) Radikaloperation des gewöhnlichen kleinen und mittelgroßen Schenkelbruches.

Schnitt auf das mediale Drittel des Lig. Pouparti (nach unserem typischen Inguinalschnitt), Trennung von Haut, Fascia superficialis und unter dem POUPARTschen Bande der Fascia lata resp des durchlöcherten, das Foramen ovale deckenden Teiles derselben der Fascia cribriformis. Nun kann stumpf der Bruchsack samt dem bedeckenden Fettgewebe herausgehoben werden.

Unter Spaltung des Fettgewebes bis auf den Bruchsack wird letzterer vollkommen isoliert und bis in den Schenkelring hinein, wo er durch den als Septum crurale bezeichneten Teil der Fascia transversa durchtritt (resp. denselben emporhebt) zwischen Vena femoralis und lateralem scharfen Rande des Lig. Gimbernati. Der Inhalt wird sorgfältig und vollkommen reponiert, der Bruchsackhals umstochen, so hoch wie möglich umschnürt und abgetragen.

Wo sich der Bruchsack nicht hoch genug isolieren läßt, ist es besser, auch hier die Invaginationsverlagerung zu machen. Nach völliger Reposition des Bruchinhalts wird die Spitze des Sackes gefaßt, mit der gebogenen Verlagerungszange umgestülpt und dicht hinter dem Lig. Pouparti und der vorderen Bauchwand emporgeschoben und im lateralen Schenkel des Leistenrings unter Anlegung eines 4 mm langen Schnittes durchgestoßen. Ganz wie bei der lateralen Verlagerung des Leistenbruches geschildert, wird mit Arterienklemmen der umgestülpte Bruchsack kräftig heraus-

gezogen (s. Fig. 318), an der Basis durchstochen, ligiert, abgetragen und versenkt. Die kleine Oeffnung in der Fascie wird durch eine Naht geschlossen.

Nun folgt die Naht der Bruchpforte. Indem man sich genau über den medialen Rand der Vena femoralis orientiert (um

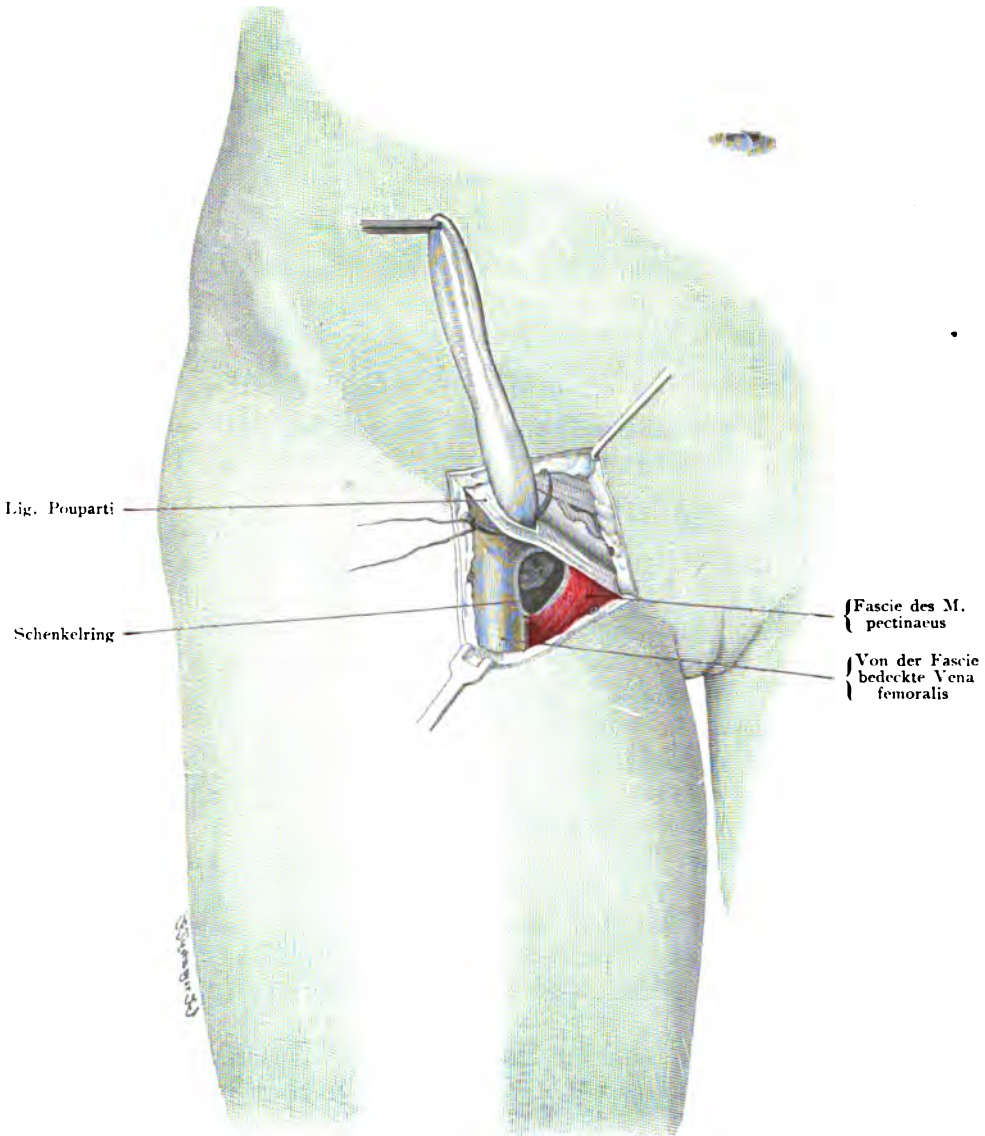

Fig. 318. Verlagerungsmethode für die Radikaloperation der Schenkelhernie. Der Bruchsack ist auf- und auswärts durch den lateralen Schenkel des vorderen Leistenringes durchgezogen. Die Nadel ist fälschlich durch das Lig. Pouparti durchgehend gezeichnet. Man korrigiere sich diesen Akt unter Benutzung der Fig. 315 für Leistenhernie.

sie ja nicht zu verletzen), führt man neben demselben eine kräftige, kurze krumme Nadel mit guter Seide durch die Fascia pectinea und das in der Verlängerung des Lig. Gimbernati auf derselben nach außen laufende Lig. Cooperi bis auf das Pecten pubis durch. Man vergewissert sich, ob sie gut hält, durch Anziehen, und überzeugt sich, ob gegen das Lig. Gimbernati noch eine zweite Naht nötig ist, welche auch vor Schluß der ersten bis auf den Knochen durchgeführt wird.

Dann erst wird die erste Nadel nach oben durch das Lig. Pouparti durchgeführt und ebenso eine eventuelle zweite, und die Nähte kräftig geschlossen. So ist der medialste Teil des Lig. Pouparti an die Fascia pectinea geheftet und ein verläßlicher Schluß des Schenkelrings hergestellt. ROUX sucht dasselbe Resultat dadurch zu erzielen, daß er eine gebogene Zwinge durch das Lig. Pouparti von oben in das Pecten pubis, d. h. in den Knochen eintreibt. Ich habe immer gesehen, daß in den Knochen eingelegte Stifte sich mit der Zeit lockern, aber die Erfahrung muß entscheiden, ob sich in dieser Zeit ein genügender Weichteilverschluß hergestellt hat.

β) Radikaloperation großer Schenkelbrüche.

Bei großen Schenkelbrüchen kann man in die Lage kommen, den Schenkelkanal plastisch zu schließen.

BONSDORFF spaltet das Lig. Pouparti auf der Durchtrittsstelle der Gefäße samt vorderer Bauchwand und zieht den so gebildeten zackigen Muskelfascienlappen abwärts und näht ihn an die Fascie auf dem Ramus horizontalis pubis. Die Methode geht bloß bei weiblichen Individuen, wo das Lig. rotundum gespalten werden darf.

GOEBEL beschreibt eine Methode von MIKULICZ mit Schnitt auf das Pecten pubis von dem Tuberculum pubis bis zu den Gefäßen, Abhebung eines Periostlappens auf- und abwärts und Vernähung beider mit dem inneren und äußeren Rande des Lig. Pouparti.

SPRENGEL geht noch weiter und sucht die innere Mündung des Schenkelkanals durch eine Laparotomie von der Bauchhöhle aus in der Weise zu verschließen, daß er, statt wie wir von außen, durch eine von der Bauchhöhle her in den Bruchsack geführte Zange denselben invaginiert, zusammenrollt und unter Mitfassen des Lig. rotundum uteri vor dem Ostium internum canalis cruralis vernäht.

POLYA sucht ebenfalls einen Muskelfascienverschluß zu erreichen durch Implantation eines unten getrennten Abschnittes des Sartorius und Auflegen eines dreieckigen Fascienlappens aus der Fascia lata (speziell der Sartoriusfascie). Die einfachsten Methoden werden stets als die besten angesehen werden müssen. Wir möchten vorschlagen, in Fällen, wo die oben beschriebene Naht vom Lig. Pouparti zu der Fascia pectinea samt Periost des Pecten pubis sich nicht ausführen

läßt, den Ansatz des Lig. Pouparti am Tuberculum pubis und des Lig. Gimbernati am Pecten pubis subperiostal zu lösen, um eine Verschiebung lateralwärts dieses Teils zu ermöglichen und eine bis zur Vene reichende Verschlußnaht leichter anlegen zu können.

100. Radikaloperation der Nabelhernie und der Bauchhernien.

α) Die Radikaloperation des gewöhnlichen freien kleinen und mittelgroßen Nabelbruches.

Querschnitt meist oberhalb des Nabels, weil der Hautnabel durch Vermittlung der obliterierten Urachus- und Nabelgefäße mit dem unteren Umfang des Nabelringes inniger verwachsen ist als mit dem oberen Rande, wo die obliterierte Vena umbilicalis (Lig. teres hepatis) durchtritt.

Nach Spaltung von Haut und oft fettreicher Unterhaut geht man direkt auf die Ränder, zunächst den oberen Rand des Nabelringes los, um die fibröse Fortsetzung auf den Bruchsack zu spalten, welche, wie TAVEL[1]) richtig hervorhebt, hier mit dem Bruchsack nicht verwachsen ist, während sie gegen die Nabelnarbe zu starke Verwachsungen darbietet.

Ist diese dünne Fascienfortsetzung vorsichtig an einer Stelle gespalten (sie ist das Analogon der Fascia Cooperi am Leistenring), so liegt der Bruchsackhals frei, und derselbe wird nun durch die weitere Trennung des fasciösen Ueberzugs ringsherum völlig freigemacht. Nunmehr kann man die nach TAVELs zutreffender Schilderung von Fascie und Weichteilen wie von einer Haube bedeckte Bruchgeschwulst vorziehen, da das Peritoneum im Nabelring beweglich ist, und muß sich des Weiteren je nach Reponibilität der Eingeweide verschieden verhalten.

Läßt sich der Sack vollkommen leeren und jeder Inhalt verläßlich reponieren, so kann man, wie TAVEL, dessen Operationen sich auf Hernien kleiner Kinder beziehen, will, den Bruchsack in toto herauslösen ohne Eröffnung. Er muß im Bereich der Nabelnarbe oft mit einer gewissen Gewalt von der Haut abgerissen werden.

Haftet er hier zu fest, so kann man das Ende mit der Schere einfach abschneiden und zurücklassen. Bei dünnem Stiel kann der Bruchsack wie bei Leisten- und Schenkelhernien durchstochen, umschnürt und abgetragen werden, ohne Eröffnung. Sobald aber der Bruchsackhals größere Breite zeigt, ziehen wir es behufs Anlegung einer Naht vor, den Sack zu eröffnen, um sicher zu sein, kein Eingeweide in die Naht zu fassen.

Es wird ein Gazebausch eingelegt, um die Eingeweide zurückzuhalten, der Bruchsack etwa 1 cm vom Nabelring entfernt abge-

1) TAVEL, Revue méd. de la Suisse romande, Aug. 1904.

tragen, aber so, daß man das Peritoneum von Strecke zu Strecke mit Arterienklemmen fixiert. Nunmehr wird eine fortlaufende feine Seidennaht in querer Richtung angelegt.

Es folgt die Naht der Bruchpforte, ebenfalls in querer Richtung, welche durch die Art des normalen Nabelverschlusses vorgeschrieben ist, da die beiden Faserbündel der Fascia transversa, welche als Fascia umbilicalis (RICHET) den Nabelring verstärken, über und unter der Nabelöffnung quer verlaufen.

Mit einem Gazebausch wird der Stumpf des abgetragenen Bruchsackes zurückgehalten und ohne Anfrischung[1]), die festen Ränder des Nabelrings in der Linea alba in querer Richtung durch eine fortlaufende Seidennaht vernäht. Wir halten die Benutzung von Seide für ganz wesentlich, damit die Ränder des Nabelrings für längere Zeit in fester Aneinanderlagerung verharren.

Die Excision des Hautnabels ist für unkomplizierte Hernien eine unnütze Entstellung.

β) Radikaloperation großer Nabel- und Bauchbrüche.

Hinsichtlich der Indikation wiederholen wir hier, was wir schon für die übergroßen Leistenhernien gesagt haben, nämlich, daß man ohne bestimmte und dringliche Indikation ältere Leute, welche ihre Brüche durch Nachlässigkeit bis zu solchen Dimensionen haben sich ausbilden lassen, lieber sich selbst überlassen soll, da bei den komplizierten Verhältnissen der Eingriff nicht völlig gefahrlos ist wegen der Gefahr des Eintritts von Thrombosen der Netz- und Mesenterialvenen mit Darmstörungen, Embolien und Pneumonien.

In der Regel entschließen sich aber derartige Patienten erst dann, den Arzt aufzusuchen, wenn Einklemmungserscheinungen oder entzündliche Komplikationen aufgetreten sind, so daß die Indikation zu chirurgischer Hilfe klarliegt.

Die Operation und demgemäß mutatis mutandis auch die Operation bei Einklemmung wird je nach Entwickelung der Hauptschwellung ober- oder unterhalb derselben mit einem Querschnitt über letzterem durch Haut und Unterhaut ausgeführt, um die Hautincision möglichst nahe der Bruchpforte anzulegen. Der Schnitt durch die Haut ist vorsichtig zu führen, da dieselbe dünn ist und der Bruchsack sehr leicht zu früh angeschnitten werden kann, weil er unmittelbar anliegt. Der Bruch ist oft auf der Höhe mit der Haut innig verwachsen (speziell im Bereich der Hautnabelnarbe); in diesem Falle muß die verwachsene Haut umschnitten und mitentfernt werden.

1) Es ist durchaus nicht nötig, den Bruchring zu excidieren oder anzufrischen; denn es ist ja hier kein Epithelbelag vorhanden, der die Verwachsung hindert, und ohnehin wäre er durch Trennung der auf den Bruchsack gehenden fasciösen Fortsetzung genügend angefrischt.

Wo keine Verwachsung mit der Haut besteht, kann der Bruchsack stumpf ohne Schwierigkeit, durch Zurückstreifen der bedeckenden Weichteile bis zur Bruchpforte freigemacht werden, und erst wenn man ihn auf diese Weise gestielt hat und die Bruchpforte allseitig zugänglich hat, wird der Bruchsack sorgfältig eröffnet; denn zumal bei älteren Individuen liegen sehr oft große Netzklumpen im Bruch und sind breite Verwachsungen mit dem Körper sowohl als namentlich Hals des Bruchsackes eingegangen.

Die Loslösung des Netzes ist kompliziert, wenn dasselbe aufgerollt und geschrumpft ist; trägt man es nicht ganz peripher ab, so kommt man sehr nahe an das Colon transversum, wo große Gefässe zu unterbinden sind. Die Massenligatur dieser kann zu Thrombosen und im Bereich des Stumpfes zu Nekrosen führen, welche bei der Neigung alter Leute zur Pneumonie nicht unbedenklich sind. Es ist daher geraten, das durch Fetteinlagerung zerreißliche Netz sorgfältig in kleinen Portionen zu isolieren und möglichst peripher zu unterbinden und eventuell lieber ein Stück Bruchsack zu umschneiden und mit dem Netz zu reponieren.

Wenn die Hernie groß ist, reichlich Darm (es ist öfter das Colon transversum bei älteren Leuten) vorliegt und fettreiche Netzklumpen, so kann es nötig sein, die Bruchpforte in der Medianlinie nach oben zu erweitern, um bei der Reposition nicht zu stark zu zerren und zu quetschen, da nach v. EISELSBERGs Erfahrungen leicht Darmblutungen auftreten und nach unseren eigenen Erfahrungen Nekrose der Darmschleimhaut in Kürze zu stande kommen kann.

Ist die Reposition gelungen, so ist bei Netzbrüchen längeren Bestandes am geratensten, keine Ligatur um den Bruchsackhals anzulegen, wie man dies bei Leisten- und Schenkelbrüchen zu tun pflegt, sondern den Bruchsack bis nahe an den wenig geschmeidigen, öfter verdickten Bruchsackhals abzutragen und eine durch Fascie (Linea alba) und Peritoneum zugleich tief durchgehende Naht anzulegen. Am besten werden hierzu einige Knopfnähte in Entfernung von höchstens 1 cm in der Weise angelegt, daß der ohnehin in querer Richtung gedehnte Nabelring in einer Querlinie solide verschlossen wird. Damit das Peritoneum, wenn es gespannt ist, sich nicht zurückziehe, trägt man dasselbe 1—2 cm entfernt außerhalb der Bruchpforte ab und faßt den dadurch vorragend gemachten Saum mit Arterienklemmen, um eine breite Fläche in die Naht zu bekommen. Die Ränder des fasciösen Nabelringes müssen gehörig mitgefaßt werden, weil sie allein zuverlässig resistent sind.

Bei übergroßen Bauchhernien, wie sie bei der von einzelnen Gynäkologen noch bis in die neueste Zeit beliebten Anlegung von vereinzelten Knopfnähten nach Laparotomie, vollends wenn Catgut benutzt wird, vorkommen, bieten sich unter Umständen besondere Schwierigkeiten dar. Nicht bloß kann ein großer Teil von Dünn-

und Dickdarm in denselben liegen, sondern die Därme sind oft ganz breit mit der Innenfläche des Bruchsackes verwachsen, und breite brückenförmige Stränge gehen über Därme und Mesenterien herüber, deren Loslösung oft unmöglich ist. Man muß in solchen Fällen bestehende Narben umschneiden, um die Haut bis zur Basis ablösen zu können, und muß größere Stücke des Bruchsackes an den Därmen zurücklassen, um die zusammengebackenen Därme als zusammenhängendes Konvolut in die Bauchhöhle zurückzubringen. Wesentlich bleibt immer, an der Basis des Bruchsackes die oft sehr verdünnte fasciöse Bedeckung rings zu spalten, um das Parietalperitoneum beweglich zu machen zur Anlegung einer guten fortlaufenden Peritonealnaht. Während derselben müssen die Darmschlingen mittelst Gazekompressen (oft gewaltsam) zurückgehalten werden.

Es folgt die Naht der bedeckenden Fascien. Bei dieser darf man bloß gute Seide benutzen, und müssen in die Naht nur völlig widerstandsfähige Stellen der Fascie im Bereich der Bruchbasis gefaßt werden. Hier kann man dann auch in den Fall kommen, nach Art von KAREWSKIS Vorgehen Entspannungsschnitte zu machen, um Fascien oder auch Muskeln ohne zu große Spannung zur Naht heranziehen zu können. Namentlich ist die von GERSUNY eingeführte Vernähung der Recti abdominis bei Brüchen in der Medianlinie sehr vorteilhaft.

GRASER benutzt nach PFANNENSTIEL-MENGE bei querer Incision über die Bruchgeschwulst den Fascienquerschnitt, d. h. er schneidet die Fascie quer ein und löst sie mitsamt der vorderen Rectusscheide im Zusammenhang nach oben und unten zu zwei breiten Lappen ab und löst die Recti ab von der hinteren Scheide derselben. Nach Durchschneidung der tiefen Fascie samt Bauchfell an der Basis der Bruchgeschwulst werden die Ränder derselben in vertikaler Linie vernäht, darüber die aneinander gelegten Rectiränder für sich genäht und endlich die abgelösten Lappen der vorderen Fascie resp. Rectusscheide in querer Richtung zusammen vereinigt.

c) Chirurgie der Gallenblase und Gallenwege.

101. Uebersicht und Entwickelung.

Die ersten Versuche, die Gallenblase mit dem Messer zu eröffnen, beziehen sich auf Eiteransammlung in derselben. MARION SIMS, BLODGETT, BROWN haben den Versuch gemacht mit unglücklichem Ausgang, BOBBS hat in einem Falle, wo er keine Diagnose stellte, eine Cholecystostomie gemacht. Wir haben 1878 den ersten Fall einer auf Grund richtiger Diagnose ausgeführten Cholecystostomie mit Entfernung von 32 Steinen veröffentlicht. SPENCER WELLS hat den Vorschlag der idealen Cholecystotomie gemacht, aber erst dank

dem kühnen Unternehmen LANGENBUCHS (1882), die Gallenblase zu excidieren, und dank der stets sich verfeinernden Technik ist die Chirurgie der Gallenwege bei einem der schmerzhaftesten Leiden zu einem der dankbarsten Gebiete operativer Eingriffe geworden. In welchem Maße dies der Fall ist, ersieht man daraus, daß nicht nur einzelne Chirurgen, wie KEHR, MAYO ROBSON, die Gebrüder MAYO in Rochester, KÖRTE, COURVOISIER, RIEDEL u. a., ihre Operationen nach Hunderten und Tausenden zählen, sondern daß auch in den Händen von nicht spezialistisch mit diesem Gebiet sich beschäftigenden, aber chirurgisch durchgebildeten Aerzten die Kranken eines guten Erfolges dieser Operationen sicher geworden sind.

Es ist recht interessant, zu verfolgen, wie man zuerst (BOBBS und ich) sich an die einfache Eröffnung der Gallenblase machte (Cholecystostomie), dann zur Cholecystektomie überging (LANGENBUCH), und es unternahm, in geeigneten Fällen sich auf die ideale Cholecystotomie zu beschränken mit Eröffnung, Entfernung des Inhalts und Naht, danach die Beseitigung von Steinen und anderen Hindernissen im Choledochus wagte (LAWSON TAIT, LANGENBUCH, CREDÉ und ich [1889] haben die ersten Cholelithothripsien ausgeführt); danach den retro- und intraduodenalen Teil des Choledochus freizumachen lernte (vergl. unsere Publikation über Choledocho-Duodenostomia interna 1890). Wo der Weg nicht mehr freizumachen war, ging man zur Cholecystenterostomie über (WINIWARTER, MONASTYRSKI, KAPPELER, SOCIN), und in neuester Zeit hat man, wo der Weg nach und durch die Gallenblase nicht mehr gangbar war, nach dem kühnen Vorgehen von KEHR Hindernisse bis in den intraperitonealen Teil des Ductus hepaticus aus- und weggeräumt durch Hepaticotomie, Hepaticusdrainage und Hepatico-Enterostomie. Endlich, wo der ganze Ausführungsapparat nicht mehr zu brauchen war, haben KEHR und ENDERLEN den von mir 1888 zuerst betretenen Weg der direkten Hepato-Cholangiostomie ausgebaut und nach der Richtung der Cholangio-Duodenostomie erweitert.

Während die Operationen am Gallensystem zur Beseitigung von Gallensteinen bei korrekter Technik als fast völlig gefahrlos bezeichnet werden dürfen, ist bei den infektiösen Prozessen der Gallenwege, die wir operativ bekämpfen, die Verhütung einer Weiterverbreitung der Infektion noch nicht in jedem einzelnen Falle möglich; sie sind es, welche auch bei der Cholelithiasis noch ab und zu einen unglücklichen Ausgang einer Operation bedingen, welcher freilich bei der absolut schlechten Prognose derartiger Fälle bei spontanem Ablauf nicht schwer ins Gewicht fällt.

Treu unserem Bestreben, dem Praktiker bewährte Methoden an die Hand zu geben, verweisen wir für ins Einzelne gehende Schilderung der seltenen und schwierigen Operationen auf die spezialistischen Werke von KEHR, RIEDEL, KÖRTE, COURVOISIER, MAYO ROBSON,

Gebrüder MAYO u. a. und geben hier die bewährten Methoden wieder. Unser jetziger 1. Assistent Dr. MATTI hat 100 unserer Fälle von Operationen an den Gallenwegen in neuester Zeit genau analysiert und die Endresultate zusammengestellt[1]). Da wir dabei eine noch geringere Mortalität zu verzeichnen haben, als KEHR und MAYO ROBSON mit ihrer großen Erfahrung, so glauben wir die von uns erprobten Methoden empfehlen zu dürfen.

Wir haben bloß 2 Fälle verloren, beide bei Cystektomie (= 2 Proz. bei Einschluß auch der komplizierten Fälle, bloß die Leberabscesse ausgeschlossen). Ein Patient starb an Embolie; der zweite ist der einzige, wo wir uns sagen mußten, daß der Exitus abzuwenden gewesen wäre durch Einlegung eines Drains bis auf die Unterbindungsstelle des Cysticus, da durch Lösung der Ligatur des Cysticus infektiöser Gallenerguß zu Peritonitis führte. Sonst sind alle Fälle, eingerechnet die Choledochotomien, sowie die besonders häufigen mit schwerer Entzündung komplizierten Fälle durchgekommen.

Wir glauben dieses Resultat dem Umstande zuschreiben zu dürfen, daß wir diagnostisch und zumal während der Operation jeden Fall vollkommen abzuklären suchen, dann aber die einfachsten Verfahren bevorzugen. Wir haben in keinem einzigen Falle den Choledochus oder den Hepaticus drainiert, auch nicht bei Entzündungen, obschon KEHR und KÖRTE diese Drainage als einen Fortschritt betrachten, den sie für ihre guten Resultate für maßgebend halten. Daß man ohne diese Drainage auskommt, zeigt außer unserer Statistik auch die auf 1500 Operationen sich beziehende von MAYO ROBSON. Wir haben den Verzicht auf diese Art Drainage in keinem Falle zu bereuen gehabt. In der Erhaltung der Gallenblase sind wir weitergegangen, als es jetzt Mode ist, zum Vorteil unserer Mortalitätsstatistik, zum Nachteil einiger weniger Fälle, die Rezidive bekommen haben (3 Fälle).

102. Indikationen zur Operation und Allgemeines zur Technik.

Die Gallenwegchirurgie ist zur Bekämpfung infektiöser Erkrankungen inauguriert worden, hat ihre gewaltige Entwickelung in der Behandlung der Gallensteinkrankheit gefunden, aber es ist der größte Fortschritt der Neuzeit, daß sie bei der häufigen Kombination beider, sodann bei akuten und primären Infektionen der Gallenwege Hilfe zu leisten gelernt hat. Ein Gebiet für sich sind die noch beschränkten Leistungen bei Neubildungen, während die für Heilung von Pancreatitis bestimmten Eingriffe an den Gallenwegen sich der infektiösen Cholangitis enge anschließen.

1) Vergl. Festschrift für v. BERGMANN 1906 in LANGENBECKs Archiv.

Die Indikationen für die große Mehrzahl der den Chirurgen zukommenden Fälle sind also zweifacher Art:

1) Man will mechanische Hindernisse für den Gallenabfluß und die damit zusammenhängenden Beschwerden und Gefahren beseitigen (bei Stein, Neubildung, Narben).

2) Man will Infektionen der Gallenwege bekämpfen durch Ableitung des bakterien- und toxinhaltigen Sekrets aus den Gallenwegen. Man tut gut daran, bei Feststellung der zu erwählenden Operationsmethoden diese zwei Indikationen wohl auseinanderzuhalten, so oft auch beiden gleichzeitig ein Genüge geleistet werden muß.

Hätte man dieser Regel genügt, so hätte man nicht so viel in Extremen hin und her geschwankt im Verlaufe der Zeit. Wir können es ebensowenig billigen, daß längere Zeit sehr erfahrene Chirurgen (so LAWSON TAIT) fast ausschließlich die Methode der Cholecystostomie benutzten [1]), also der Ableitung des Sekrets die übrigen Rücksichten opferten, wie daß jetzt eine große Anzahl von Chirurgen von nichts anderem mehr wissen wollen, als von Entfernung der Gallenblase durch Cystektomie in fast jedem Falle, kombiniert mit Drainage der tiefen Gallengänge (Choledochus oder Hepaticus).

Wir haben die erste glückliche Cholecystostomie und mit die frühesten Cholecystektomien gemacht und kennen die Vorteile beider Methoden, aber auch ihre Nachteile aus Erfahrung.

Es handelt sich nicht in erster Linie darum, eine als klassisch von Autoritäten angesehene Operation zu machen, sondern im Einzelfalle seinen Patienten durchzubringen. Das ist nicht durchführbar, wenn man nach Schablone operiert, sei sie alten oder modernsten Datums. Bei Erfüllung der theoretisch schönsten Indikationen sterben die Patienten, weil man ihren individuellen Bedürfnissen nicht Rechnung trägt. Hat man doch auch bei Peritonitis in gewissen Stadien sich bescheiden gelernt, nicht zu viel erreichen zu wollen, sondern zunächst der indicatio vitalis zu genügen. Wenn wir das nicht beherzigen, so können wir allerdings nicht über den Standpunkt hinaus, welchen der erfahrene KÖRTE resigniert dahin zusammenfaßt, daß wir bei Operation wegen eiteriger Entzündung 1 auf 10 Patienten zu verlieren in Aussicht nehmen müssen. Es ist gar oft besser, wir versparen uns die Sicherheit völliger Herstellung auf einen späteren Eingriff, um für den Augenblick bloß die Lebensgefahr abzuwenden. Letzteres können wir mit besserer Aussicht erreichen, als KÖRTE sie uns bietet (vergl. unsere Statistik), und die späteren Eingriffe zeigen sich dann sogar oft unnötig. Von diesen Gesichtspunkten gehen wir bei Wahl der Operationstechnik aus.

1) RIEDEL spricht noch der Cholecystostomie das Wort, und MAYO ROBSON hat auf 319 Ektomien 845 Cholecystostomien gemacht.

Die hinsichtlich Indikation klarsten 2 Fälle, die sich dem Chirurgen bieten, sind 1) diejenigen, bei denen die Entzündung schon zu phlegmonöser Pericystitis geführt hat, 2) bei welchen das mechanische Moment ganz im Vordergrund steht (bei Gallensteinen ohne klinische Zeichen von Entzündung).

1) Bei Entzündung, wo unter Fieber sich Verwachsungen mit der Bauchwand und Umgebung ausgebildet haben, wo oberflächliche Druckempfindlichkeit oder sogar Infiltration besteht, da ist zunächst bloß die breite Eröffnung an Stelle der Verwachsung indiziert, die Cholecystostomie. Dazu braucht es keiner so großen Schnitte, wie für die eingreifenden Operationen, und die Stelle der Incision ist durch die Verwachsung gegeben. Führt die breite Eröffnung und Entleerung der Gallenblase nicht völlige Heilung herbei, so kann man später unter besseren Verhältnissen zu einer radikalen Operation übergehen.

2) Aehnlich klar liegt der häufige Fall, wo typische Gallensteinkoliken[1]) ohne intensivere entzündliche Komplikationen bestehen.

In solchen Fällen haben wir daran festgehalten, und nicht zum Schaden unserer Patienten, wie aus unserer oben erwähnten Arbeit hervorgeht, durch die Operation zunächst nur der mechanischen Indikation ein Genüge zu leisten und durch gründliche Entfernung der Gallensteine, aber auch bloß dieser, die Patienten zu heilen. Es wurde die ideale Cholecystotomie mit Eröffnung der Gallenblase gemacht mit Verschluß durch Naht und Versenkung ohne Drainage, wenn Cysticus, Hepaticus und Choledochus frei durchgängig waren; bei Verschluß dieser Gänge durch Gallenstein wurde letzterer entfernt und der Gang durch Naht verschlossen.

Wo die Gallenblasenwand gesund ist, sehen wir in der Entfernung derselben nur Schaden und lesen denselben auch aus den Krankengeschichten der Anhänger einer Cholecystektomie à tout prix heraus. Es ist ja selbstverständlich möglich, daß ein Patient wieder Steine bildet in der zurückgelassenen Gallenblase, aber diese

---

1) In der früheren Auflage haben wir uns hauptsächlich mit der Indikation bei Gallensteinen befaßt und hervorgehoben, daß eine Beseitigung der Steine in der Gallenblase wie in anderen Organen nur auf diese Weise rasch und sicher zu bewerkstelligen ist. Wir würden aber doch nicht so weit gehen, zu sagen, die Gallensteine „gehören" dem Chirurgen. Sie gehören zunächst dem Patienten, und wenn er vorzieht, sie zu behalten und Karlsbader Wasser dazu zu trinken, so ist das sein Recht, das bekanntlich auch von sehr operationslustigen Chirurgen in Anspruch genommen wird, wenn sie selber Gallensteine bekommen. Und wenn ein Patient es darauf ankommen lassen will, die Steine per vias naturales sich unter Qual und Schmerz durcharbeiten zu lassen, so ist das ebenfalls sein Privatvergnügen. Aber dazu hat der Chirurg gegenwärtig sicherlich das Recht, einem Patienten mit Gallensteinen zu sagen, daß er durch Operation rasch und sicher von seinem Leiden geheilt und rascher und sicherer vor späteren Gefahren bewahrt werden könne, als mit jeder anderen Behandlung.

Furcht — soweit sie nicht in unrichtiger Indikationsstellung begründet ist — ist doch vielmehr theoretisch als durch die Praxis begründet, und es ist nicht gerechtfertigt, wie es geschehen ist, die Gallenblase an Wert dem Processus vermiformis gleichzustellen[1]).

Wenn wir die Gallenblase entfernen, so ist bei Rezidiven, die trotzdem eintreten können (s. unten), ein Eingriff ungleich schwieriger, man mag sagen, was man will, dafür zeugen die Schilderungen derartiger späterer Eingriffe zu deutlich. Man hat sich der Möglichkeit, bei späterem Choledochusverschluß die einfache Cholecystostomie oder die Cholecystenterostomie zu machen beraubt, und muß viel eingreifendere Operationen ausführen.

Was die Gefahr einer krebsigen Entartung der Gallenblase nach Entfernung von Gallensteinen anbetrifft, so kennen wir wohl die Häufigkeit dieses Vorkommnisses bei Gallensteinen, die nicht entfernt wurden oder welche vor ihrem Abgang schon Störungen veranlaßten, wissen aber nichts von Krebsentwickelung nach Entfernung von Gallensteinen bei noch kaum veränderter Gallenblase.

3) Klar sind auch die Fälle puncto Indikation, bei welchen die Diagnose gestellt werden kann auf weitverbreitete Cholangitis bis in die Leber angesichts der Zeichen der damit verbundenen Allgemeininfektion. Hier handelt es sich zunächst einzig und allein um Sicherung einer vollständigen Choledochus- oder Hepaticusdrainage nach KEHR; im zweiten Falle um möglichst rasche Ableitung der Galle nach außen hin durch möglichst kleinen Eingriff (Cholecystostomie etc.). Nach Eröffnung der Gallenblase ist der Weg freizumachen bis in den Hepaticus, unter eventueller Spaltung von Blase und Cysticus bis in den Choledochus hinein zu gründlicher Ableitung, der infektiösen Galle aus Hepaticus und Leber nach außen.

4) Genauer bestimmt ist auch die Art des Vorgehens bei lange bestehendem Verschluß der Gallenwege mit cholämischen Erscheinungen. Bei diesen durch Toxämie geschwächten Patienten soll nicht mehr geschehen, als dringend nötig ist: es genügt, durch Eröffnung der Gallenblase sich zu überzeugen, daß die Galle aus der Leber durch eine möglichst einfach anzulegende Gallenblasenfistel sicheren Abfluß findet.

Sehr groß bleibt trotz dieser klaren Indikationen in Früh- und Spätstadien die Zahl der Affektionen der Gallenwege, wo der Chirurg erst während der Operation die Entscheidung zu fällen hat, welcher Eingriff eine bleibende Heilung am besten zu sichern vermag. Für diese Gruppe von Fällen sind wir völlig in Uebereinstimmung mit der modernen Auffassung, daß es nötig ist, die Gallenwege durch die Operation einer gründlichen Untersuchung in ganzer Ausdehnung frei zugänglich zu machen.

1) Vergl. hierzu den Aufsatz von ALBERT KOCHER, Korrbl. für Schweizer Aerzte, April 1900.

Dazu gehört eine breite Eröffnung der Bauchhöhle, um Inspektion und Palpation vornehmen zu können. Dabei ist immerhin derjenigen Schnittführung der Preis zuzuerkennen, welche am wenigsten verletzend ist, d. h. Gefäße und Nerven schont, und welche eine Vereinigung zuläßt ohne zu große Schwierigkeit und ohne Gefahr späterer Beschwerden oder Hernienbildung. Man kann nun freilich nicht einen Schnitt angeben, der in Richtung uud Länge auf alle Fälle paßt. Bei langem Thorax und steil ansteigendem Rippenrand muß der Schnitt anders liegen, als bei breitem Thorax und mehr horizontalem Rippenrand. Er muß länger sein bei sehr starken Patienten, als bei mageren Individuen.

Immerhin ist derjenige Schnitt, welchen wir vor den Längs- und Wellenschnitten durch den Msc. rectus von LAWSON TAIT, LANGENBECK, ROBSON, RIEDEL, KEHR zu bevorzugen Grund haben, unser steiler Schrägschnitt, der schon früher von uns beschrieben und in Fig. 319 abgebildet ist. Er läuft schräg (aber in einer geraden Linie) von der Spitze des Processus ensiformis zwei Querfinger breit unten und anfangs parallel dem Rippenrand, dann sich von demselben entfernend, abwärts bis auf die Wölbung der breiten Bauchmuskeln, welche möglichst wenig lädiert werden. Dagegen wird der Rectus abdominis in ganzer Breite gespalten, die an denselben schräg von außen-oben herantretenden Nerven auf dem Transversus werden beiseite gezogen, im Muskel die Ausläufer der Art. epigastrica superior (Mammaria int.) ligiert. KÖRTE benutzt ungefähr denselben Schnitt. Der Schnitt kann je nach Fall sehr gut verlängert werden, gibt sehr guten Zugang von der Medianlinie bis zu der Stelle, wo (oft recht weit seitlich) die Gallenblase liegt und gibt nur ganz ausnahmsweise Bauchhernien. Wir haben in 100 Fällen bloß eine Hernie zu verzeichnen. Eine zweite Hernie trat auf in einem Falle eines sehr langen Medianschnittes, wo gleichzeitig ein Ovarialtumor entfernt wurde.

Wenn man nach dieser breiten Eröffnung der Bauchhöhle, die auf den Leberrand führt, die Leber emporhebt, so kann man sie gelegentlich so nach oben herumwälzen, daß eine vergrößerte Gallenblase aus der Bauchhöhle herausgezogen und die großen Gallengänge zugänglich gemacht werden können. MAYO ROBSON und WITZEL legen auf dieses Manöver großen Wert; speziell hebt ROBSON hervor, daß durch den Zug an der emporgewälzten Leber Blase, Cysticus und Choledochus in eine Linie kommen bis zum Duodenum und Pankreaskopf. Was aber ebenso wichtig ist, ist dies, daß mit breiten Haken die mit feuchten Kochsalzkompressen bedeckten Eingeweide: Netz, Dickdarm und der Magen nach links und unten zurückgedrängt werden. Ueber den emporgezogenen Leberrand wird auch eine Kompresse geschlagen, um ihn nach oben gewälzt zu halten. Durch die Anspannung der Leber (besonders durch Zug an der

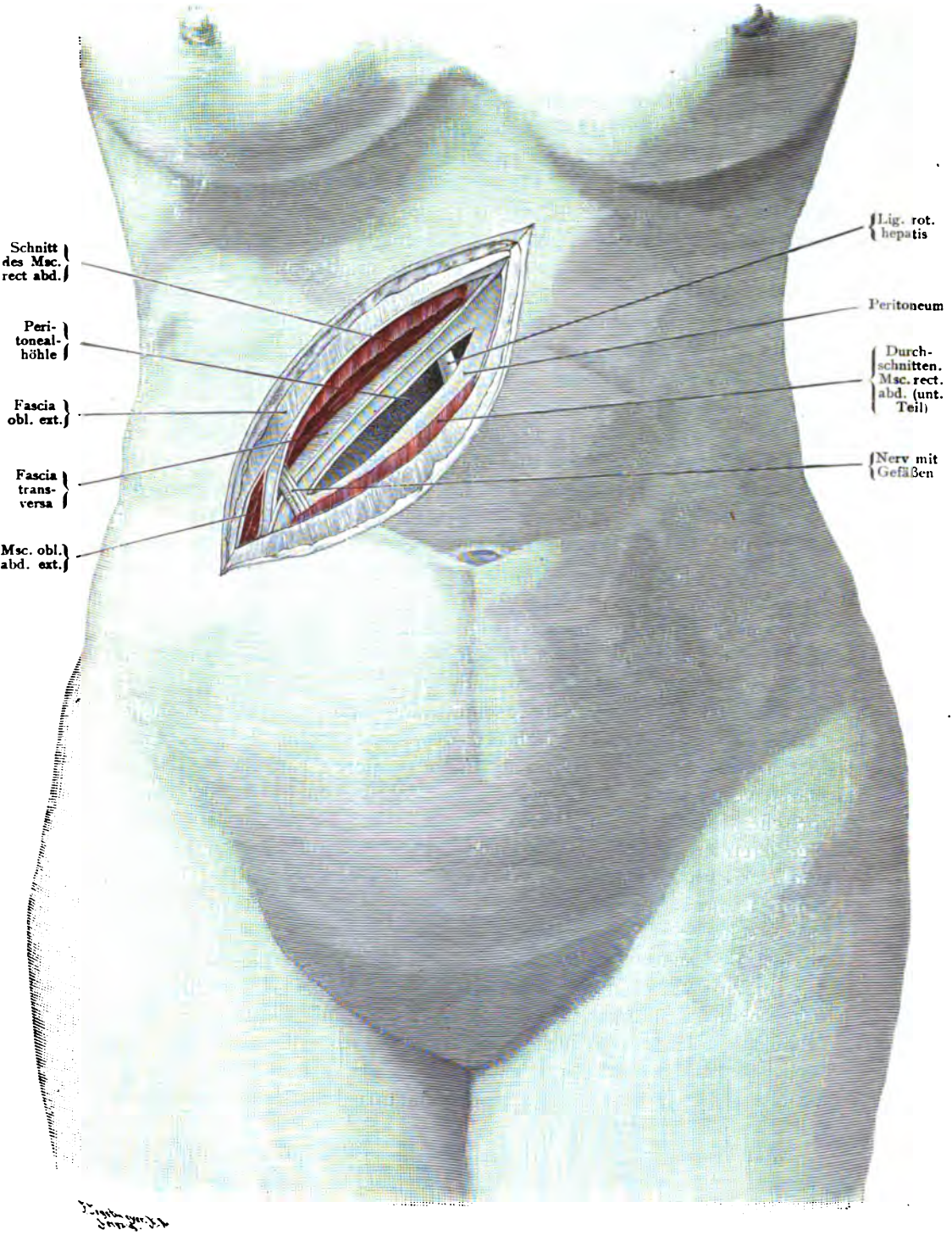

Fig. 319. Schnittführung zur ausgiebigen Freilegung der Gallenwege. Fascien und Msc. rectus abdominis in ganzer Breite gespalten, die breiten Bauchmuskeln (Obl. ext. u. int.) bloß am Ende, Fasc. transversa und Fasern des Msc. transversus in ganzer Ausdehnung.

Gallenblase) nach oben und des Duodenum nach unten wird die Region unter der Leber im Bereich des Lig. hepato-duodenale sehr gut zugänglich und zugleich gegen die Bauchhöhle abgeschlossen. Man sieht die vom Peritoneum bedeckte vordere Fläche der Niere, medial von dieser das Duodenum in seinem vertikalen Schenkel und an dessen oberem Teil die Gebilde des erwähnten Ligaments mit dem Choledochus vorne, Vena portae und Arteria hepatica nach hinten. Wesentlich unterstützt wird die Zugänglichkeit dieser Teile durch Unterlegen eines großen Sandsackes unter den Körper des Patienten in der Gegend des unteren Rippenrandes, um starke Lordose zu erzeugen.

Es bedarf nur noch eines Manövers, nämlich der von mir 1903 [1]) empfohlenen Mobilisierung des Duodenum durch Spaltung des parietalen Peritoneum vor der rechten Niere 1—2 Finger breit nach außen von der Pars verticalis duodeni, um, wie BERG, LORENZ [2]), und PAYR gezeigt und DE QUERVAIN und andere des weiteren ausgeführt haben, den Choledochus bis in den Pankreaskopf hinein und zur Hinterwand des Duodenum ohne Schaden (LORENZ) freizulegen. Stumpfe Verlängerung des Schnittes durch das Parietalperitoneum nach oben und stumpfe Abhebung der Serosa des Lig. hepato-duodenale macht oben auch noch den intraperitonealen Teil des Ductus hepaticus frei.

Viele Chirurgen benutzen den KEHRschen Wellenschnitt durch den Rectus abdominis oder den ROBSON-KÖRTEschen Bogenschnitt oben entlang dem Rippenrand und am lateralen Rectusrand abwärts.

Wir halten, wo der Schrägschnitt nicht genügt, für die rationellste Schnittführung diejenige nach Art des CZERNYschen Hakenschnittes in der Mittellinie mit Schrägschnitt am unteren Ende aus- und aufwärts (vergl. hierzu Fig. 320). Dieser Winkelschnitt ist für die motorischen Nerven zum Rectus der allerschonendste, weil gar kein Nerv getroffen wird, und zugleich gibt der Schnitt ganz ausgezeichneten Zugang. Er ist, was Nerven und Spaltrichtung der Haut anlangt, in unserem Sinne ein Normalschnitt, nur bedingt er eine etwas schwierig anzulegende Naht und wird dadurch etwas komplizierter. Der Schnitt senkrecht am lateralen Rectusrand ist nicht so gut, weil er zu wenig Raum gibt. MAYO ROBSON schneidet auf die Mitte des Rectus in Längsrichtung, geht mitten durch den Muskel und schneidet hoch neben dem Schwertfortsatz herauf, um die Leber recht herausheben zu können. Wir haben uns auch mit diesem Schnitt mehr beengt gefunden, als mit unserem Schrägschnitt oder mit dem Winkelschnitt.

Zur Verhütung der Hernien ist die Schichtennaht die einzig richtige, und zwar nicht mit Catgut, sondern mit Seide, nach unserer

1) Centralbl. f. Chir., 1903, und D. Zeitschr. f. Chir., Bd. 79.

2) LORENZ, D. Zeitschr. f. Chir., Bd. 79.

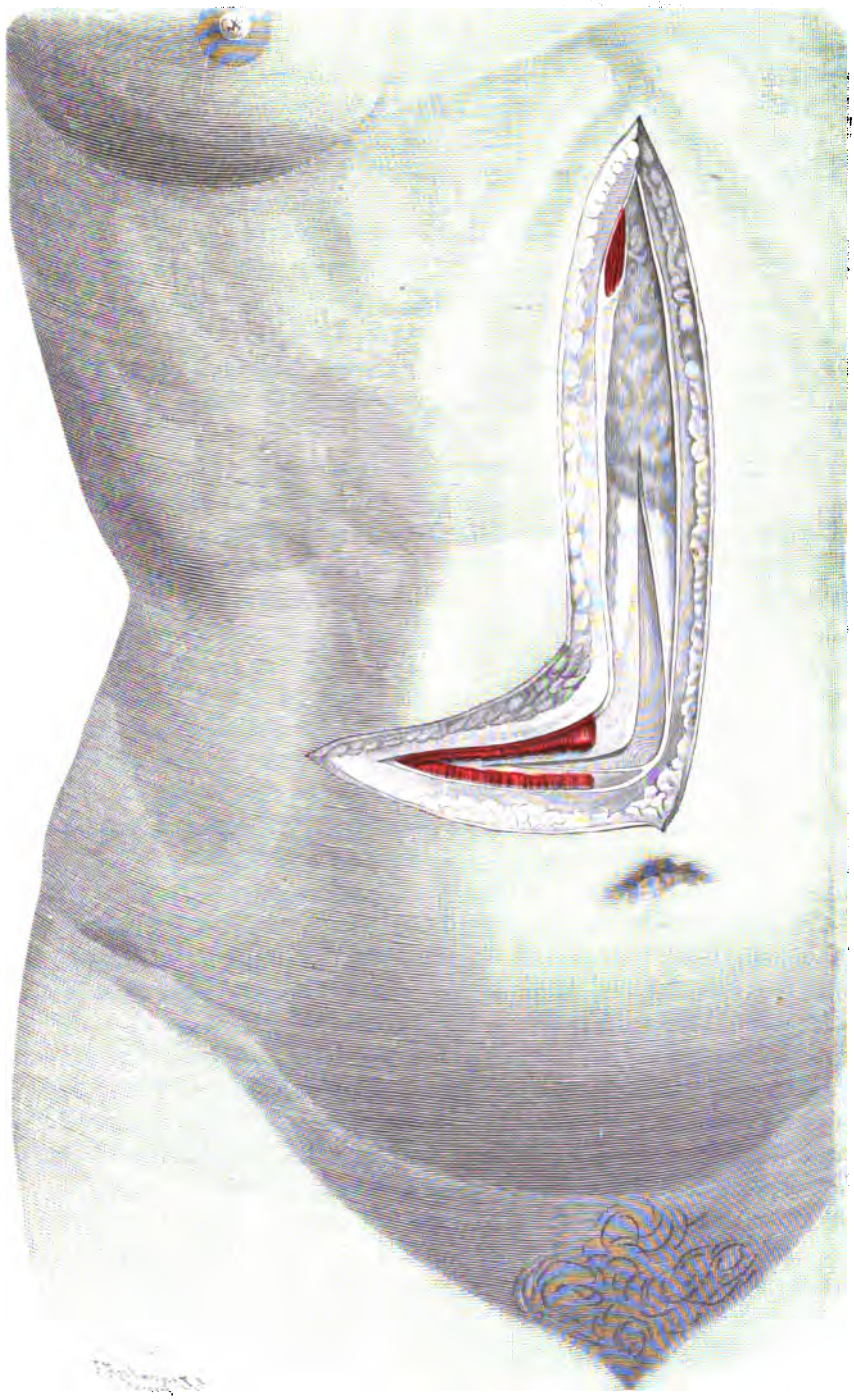

Fig. 320. Winkelschnitt zur Freilegung der Gallenwege in besonders schwierigen Fällen. Vordere und hintere Rectusscheide sind gespalten, der Rectus selber unten horizontal getrennt.

Vorschrift antiseptisch wirksam gemacht. Wir haben nicht umsonst mit unserem Schrägschnitt trotz Spaltung des Msc. rectus abdominis bloß eine Hernie unter 100 Fällen beobachtet bei einem Falle mit Eiterung. Wir fassen in die erste fortlaufende Naht Peritoneum samt Fascien und Muskelrändern und legen eine zweite fortlaufende durch die Haut.

103. Die Cholecystostomie.

Wir stellen diese einfachste und in den Anfängen der Gallenwegoperationen beliebteste Methode voran, da sie weniger geübten Chirurgen noch jetzt die sicherste Methode ist. BLODGETT und ich haben dieselbe zuerst zweizeitig gemacht (mein Fall war der erste glückliche), und MAYO ROBSON und RIEDEL sind ihre größten Verfechter bis in die neueste Zeit gewesen.

LAWSON TAIT hat sie einzeitig ausgeführt, und RIEDEL und namentlich MAYO ROBSON haben der einzeitigen große Anerkennung gewonnen und fassen, wie RICHARDSON, noch zur Stunde die Indikation zur Ausführung dieser Methode so weit, daß ihr das Hauptgebiet bei Behandlung der Cholelithiasis und ihrer Folgen eingeräumt wird. ROBSON hat auf 319 Cholecystektomien 845 Cholecystostomien ausgeführt.

Sie erfüllt in einfachster Weise die Indikation, die Gallenblase zu entleeren und infektiöse Sekrete aus derselben abzuleiten. In welch ausgedehntem Maße sie dieser Indikation gerecht wird, zeigt die Statistik von ROBSON mit bloß 2,1 Proz. Mortalität.

Sie dient für die Fälle, wo infektiöse Sekrete resp. Exsudate für eine gewisse Dauer aus Gallenblase und Gallenwegen abgeleitet werden müssen, also bei infektiösen Entzündungen.

Es sind dabei 2 Fälle auseinanderzuhalten; diejenigen, bei welchen die Entzündung schon auf die Bauchwand übergegriffen hat. Bei solchem Empyema necessitatis ist die Cholecystostomie das einzig richtige Verfahren und die Indikation klar.

Diesem Falle gegenüber stehen die häufigeren, wo die Gallenblase nur so weit mit Netz und Gedärmen verklebt oder verwachsen ist, daß sie sich noch relativ leicht isolieren läßt. Hier ist außer der Cholecystostomie die Cholecystektomie möglich. Wenn man sich zur Cholecystostomie entschließt, so ist aber die Ausführung eine andere, als unter den erst erwähnten Umständen.

Der rein mechanischen Indikation zur Entfernung von Gallensteinen durch eine Cholecystostomie genügen zu wollen, hat keine Berechtigung, ebensowenig darf man bei mechanischem Verschluß der Abflußwege (Choledochus), wie dies früher geschah, ohne weiteres Ableitung der Galle nach außen für das Normalverfahren ansehen. Sie ist durchaus am Platze in solchen Fällen, wo das Allgemeinbefinden des Patienten eine eingreifende Operation, d. h. das Auf-

suchen mit eventueller Entfernung des Hindernisses nicht zuläßt, also bei vorgeschrittener Cholämie und bei Allgemeininfektion. Eine einfache Cholecystostomie mit Lokalanästhesie ist da oft das Einzige, was ein Patient noch ohne Gefahr aushält. ROBSON mit seiner besonders großen Erfahrung bezüglich Cholecystostomie betont die Indikation, bei Verschluß der Gallenwege diese einfache und gefahrlose Methode in bedenklichen Fällen zu benutzen, ganz besonders.

α) Technik der Cholecystostomie bei Pericystitis und Verwachsung mit der Bauchwand.

Man incidiert an Stelle der größten Druckempfindlichkeit und eventueller Rötung und Infiltration der Bauchdecken, in der Regel am lateralen Rectusrand mit Schnitt, der nicht über 6 cm Länge zu haben braucht, durch Haut und die vereinigten Fascien bis auf das Parietalperitoneum, trennt dieses vorsichtig. Besteht Verwachsung rings, so hat man bloß die verwachsene Blase zu incidieren und Blutungen aus ihren Rändern durch Umstechung und Fixation an die Fascie (Catgut) zu stillen.

Es folgt Spülung der Blase mit warmer Kochsalzlösung, Einlage eines Glasdrains, Xeroformtamponade der äußeren Wunde. Ein Tampon in die Blase wird bloß eingelegt, wenn Blutung aus der Innenwand besteht oder man auf nekrotische Stellen der Wand direkt antiseptisch einwirken will. Ist man bei Eröffnung des Bauches auf eine Stelle getroffen, wo die Verlötung eine unvollständige ist, so wird dieselbe, soweit die Bauchhöhle offen ist, mit Catgut vernäht, und zwar unter oberflächlichem Mitfassen der Wand, und der Schnitt eventuell nach anderer Richtung etwas verlängert.

β) Cholecystostomie bei freier oder leicht isolierbarer Blase.

Besteht auf Grund der eingangs erwähnten Indikationen die Aufgabe darin, den Inhalt einer Blase nach außen zu leiten, wenn sie nicht oder in leicht löslicher Weise mit der Bauchwand verwachsen ist, so ist die Art des Vorgehens anders. In dem unter α erwähnten Falle bleiben starke Verwachsungen mit der Bauchwand zurück, die eine Quelle von Adhäsionsbeschwerden werden können; ferner liegt die Gefahr vor, daß sich zwischen Haut und Mucosa lippenförmige Vereinigung und bleibende Gallenfisteln einstellen. Endlich ist zu berücksichtigen, daß es schwierig ist, alle Steine aus Blase und Cysticus zu entfernen, wenn man nicht mit dem Finger von außen die Kontrolle ausüben kann, ob noch Steine festgehalten sind.

Für die Stomosis bei freier Gallenblase ist es wünschenswert, einen größeren Orientierungsschnitt zu benutzen, es sei denn, daß man wegen schlechten Allgemeinbefindens den Eingriff auf das Minimum beschränken muß. In diesem Falle genügt es, den Schnitt

so groß zu machen, daß man die Blase in die Wunde vorstülpen, eventuell ihre Umgebung durch sterile Kochsalzkompressen abgrenzen kann. Sobald gesorgt ist, daß der Inhalt der Blase nicht in die Bauchhöhle läuft, wird die Blase eröffnet, der Inhalt abgelassen, die Wundränder mit KOCHERschen Arterienklemmen gefaßt und festgehalten. Nach Entleerung und Ausräumung der Blase wird ein provisorischer Tampon eingelegt, um Ausfluß von den Gallenwegen her zu hindern. MAYO ROBSON legt großen Wert darauf, die Gallenblase und Gallenwege mit 5-proz. warmer Lösung von Sapo animalis oder Olivenöl auszuspülen.

Nun kommt das Eigenartige gegenüber der einfachen Incision im Gegensatz zu Fall *α*. Unter Einstülpung der Wundränder legt man eine Catgutnaht an, welche unter Mitfassen aller Schichten dicht um eine eingelegte Drainröhre (in diesem Falle besser ein Kautschukrohr) geschlossen wird, falls die Oeffnung klein ist, mittelst einer Tabaksbeutelnaht (nach KADERS Vorgang bei der Gastrostomie). Die durchgehende Naht wird mittelst einer Serosanaht mit feiner Seide eingestülpt. Diese wasserdichte Einfügung einer Drainröhre nach POPPERT resp. nach Art der KEHRschen Schlauchdrainage hat den großen Vorteil, daß die Anheftung der Blasenwand an die Haut ganz dahinfällt und damit die Gefahr lippenförmiger und somit bleibender Fisteln.

Vielmehr befestigt man die Nahtenden der Serosanaht an beiden Seiten des Drains bloß an die Parietalserosa samt Fascia transversa, also an die Innenfläche der Bauchwand. Ja man kann mit KEHR und KÖRTE im Interesse noch sichererer Vermeidung strammer Verwachsungen auf jede Anheftung verzichten und die Drainröhre frei (umgeben von einem Tampon) von der Gallenblase nach der Oeffnung in der Bauchwand verlaufen lassen in Fällen, wo man besonderen Wert darauf legt und legen darf, die Drainröhre bald wieder zu entfernen und die Fistel zu schließen. MAYO ROBSON sah in 189 seiner Fälle von Cystostomie 14mal Dauerfisteln zurückbleiben. Es lohnt sich also schon, dieser Möglichkeit zu begegnen.

Die wasserdichte Einfügung einer Drainröhre hat auch noch den Vorteil, bei Langlassen des Rohres den Verband nicht zu verunreinigen, sondern die direkte Ableitung der Galle in eine kleine Flasche zu ermöglichen.

Wo man aber mit einem Individuum zu tun hat, dessen Kräfte ausreichen für einen regelrechten Eingriff, da soll ausnahmslos nach der Eröffnung des Bauches vor allem eine gründliche Untersuchung nicht bloß der Blase, sondern auch der Gallengänge stattfinden, um event. Steine mit der Sonde unter gleichzeitiger Kontrolle des Fingers auf deren Außenseite zu entdecken. Das ist ein Hauptvorteil vor

der allerdings viel einfacheren Eröffnungsmethode bei Empyema necessitatis. Unter Voraussetzung genauer Exploration, erklärt LENNANDER[1]), „lassen sich die meisten Fälle von Cholelithiasis durch Cystostomie einzeitig zweckmäßig operieren".

Die Cystostomie hat nach der Cystotomie die beste Statistik bezüglich Mortalität: KÖRTE hat unter 99 Fällen bei Eiterung 5 †, bei einfacher Cholelithiasis 36 mit 3 †, KEHR bei den konservativen Methoden (zusammengenommen) 1,8 Proz. †, MAYO ROBSON bei 845 Stomien 2,1 Proz. †. Wir haben bei unserer Cystostomien keinen Todesfall.

104. Cholecystotomie.

Die einfache Cholecystotomie mit Entfernung von Steinen, Naht und Versenkung der Blase ist von MEREDITH und COURVOISIER 1883 und 1884 zuerst ausgeführt und ihr von letzterem Autor der Name der Cholecystendyse gegeben worden. Man stößt in der Neuzeit recht oft in der Literatur auf Gegeneinanderstellung des Wertes oder Unwertes von Cholecystostomie und Cholecystektomie, ohne daß dabei mit einem Worte der einfachen Cholecystotomie gedacht würde, und es darf wohl auffallen, daß diese einfache Operation so wenig gewürdigt ist oder so wenig Zutrauen gewinnt, da sie doch weitaus die rascheste und sicherste unmittelbare Heilung und die geringgradigsten Adhäsionsbeschwerden ergibt.

Man wirft ihr größere Gefährlichkeit vor. Das ist absolut nicht gerechtfertigt. Nach Eröffnung der Gallenblase läßt sich eine Naht so sicher und verläßlich anlegen, wenn man die Operation in den richtigen Fällen anwendet und zu der Peritonealnaht feine Seide benutzt, daß wir bei den zahlreichen Fällen, wo wir sie benutzt haben, nie die geringste Störung beobachtet haben.

Ferner wendet man gegen dieselbe ein, daß sie nicht vor Rezidiven schütze. Daß nach einfacher Cholecystendysis Rezidive beobachtet sind, ist zweifellos. Wir haben selber 3 Rezidivfälle beobachtet. Die Frage ist, ob nicht trotzdem die Vorteile so groß sind, um diesen Nachteil aufzuwiegen. Zunächst muß man sich allerdings durch Rezidive aufmerksam machen lassen, daß die Methode ihre ganz bestimmten Indikationen hat, resp. Kontraindikationen. Es ist bei der Cystektomie auch nicht ausgeschlossen, daß sich in den Gallenwegen wieder Steine bilden, wenn die Ursachen dazu fortwirken. Dann ist nicht zu vergessen, daß die Gefahr der durch die bloße Anwesenheit der Gallenblase veranlaßten Rezidive reichlich aufgewogen wird durch den Nutzen ihres Vorhandenseins, wenn sich später Steine in den Gallenwegen bilden.

1) LANGENBECKS Arch., Bd. 45.

Daß sich dann für Operationen bei fehlender Gallenblase allerdings „nicht unüberwindliche", wie KÖRTE sagt, aber doch sehr große Schwierigkeiten zeigen, wird jeder erfahrene Chirurg zugeben. KÖRTE selber hat 3mal nach früherer Choledochotomie noch eine Cholecysto-Duodenostomie hinzufügen müssen.

Es handelt sich also darum, die Indikationen und Kontraindikationen dieser Operation genau zu kennzeichnen.

1) Man muß einmal sicher sein, daß die Gallenwege frei sind. Das ist eine Hauptsache. Als man die ideale Cystotomie zu machen anfing, hat man ebensowenig wie für die anderen Verfahren der Indikation nachgelebt, bei jeder Gallensteinoperation sich Sicherheit zu verschaffen, daß keine Steine zurückbleiben.

Jetzt handelt man danach, und entsprechend sind auch die Resultate wie für die anderen Methoden besser geworden. Man kann das Vorhandensein von Steinen im Hepaticus und Choledochus schon vor der Operation in der Regel diagnostizieren, wenn man sich die Mühe nimmt, vor dem Schneiden überhaupt Diagnosen zu machen. Bei der Operation kann und muß man sich in jedem Falle dieser Tatsache versichern. ROBSON will sich durch forcierte Injektion von warmer sterilisierter Kochsalzlösung von der Durchgängigkeit der Gänge überzeugen. Bloß katarrhalische Entzündung der Gallenwege darf nicht abhalten von der einfachen Cholecystotomie. Ein Katarrh hat seine Ursache. Entweder unterhält ihn das Vorhandensein von Steinen oder die Fortleitung einer Entzündung von unten oder eine Gallenstauung. Wo die Gallenwege durchgängig und mit der Operation wirklich die Steine entfernt sind, verschwindet deshalb auch der Katarrh, ohne daß man nach außen drainiert. Die natürliche Drainage nach dem Darm genügt vollkommen, und man kann sich auf dieselbe viel mehr verlassen, als von den meisten Chirurgen angenommen wird. Nimmt doch auch ROBSON den Drain schon nach wenigen Tagen heraus und verläßt sich dann auch auf die innere Drainage bei seiner Cholecystostomie.

2) Die zweite Kontraindikation einfacher Cholecystotomie ist das Vorhandensein tiefer gehender entzündlicher Veränderungen der Wand der Gallenblase. Dadurch, daß sich ein paar Colibacillen im Inhalt der Gallenblase finden, darf man sich nicht beeinflussen lassen. Dieses häufige Vorkommnis hat keine weiteren Konsequenzen bei freien Gallenwegen, sobald es gelungen ist, die Ursache ihrer Entwickelung, namentlich die Gallensteine zu entfernen. Bei stark veränderter Wand dagegen, wie sie akute oder chronische Eiterung hervorrufen, soll man die Ektomie, oder wo dieser Bedenken entgegenstehen, die Stomie ausführen, denn diese Fälle sind es sonst, welche Rezidive ergeben.

3) Einkeilung von Steinen im Cysticus und Verdickung seiner Wand sind Gegenanzeigen gegen einfache Cholecystotomie, weil die Durchgängigkeit des Ganges leidet. Handelt man nach diesen Grundsätzen, so darf auch das Gespenst späterer Carcinomentwickelung in einer Blase nicht zu sehr schrecken. Carcinom schließt sich freilich in einer nicht geringen Zahl von Fällen an Cholelithiasis an, aber warum? Gerade weil die Gallensteine nicht oder zu spät entfernt werden. Es hat niemand bewiesen, daß auch nach Cholecystotomie eine Neigung zu Carcinomentwickelung zurückbliebe. Es besteht mit Wegfall des chronischen Entzündungsreizes durch die Operation auch kein Grund mehr zu den atypischen Epithelwucherungen. MAYO ROBSON kennt bloß 2 Fälle von Carcinombildung nach Cystotomie und Cystostomie wegen Gallensteinen.

Wir halten deshalb die von BERNAYS sogenannte ideale Cholecystotomie, die Cholecystendysis nach COURVOISIER für eine höchst einfache, sichere Operation zur frühzeitigen Heilung der Cholelithiasis. Da die interne Medizin diese nicht zu heilen vermag, weil keine Mittel vorhanden sind, die Steine aufzulösen, vielmehr alle ihre Bestrebungen bloß auf Linderung der Schmerzen ausgehen können, bis sich die Natur durch Durchzwängen des Steins durch die engen Gallenwege in den Darm selber geholfen hat, so kann man für die Anfangsstadien der Cholelithiasis diese Form von operativer Behandlung allerdings als ideal bezeichnen, da ohne jeglichen bleibenden Schaden oder Nebenverletzung der Patient mit einem Schlage von seinem Leiden befreit wird. Man kann mit Sicherheit auf Primaheilung binnen 8 Tagen rechnen, es bleiben keine Verwachsungen mit der Bauchwand zurück.

Schräger Querschnitt 4—6 cm unterhalb des Rippenrandes, 10 cm lang. Man macht den Schnitt zunächst nicht so lang, da er nachträglich verlängert werden kann. Derselbe beginnt auf der Wölbung des Rectus abdominis, trennt Haut, Fascia superficialis und die Fascie des Obliquus abdominis externus; diese ist vor dem Rectus mit derjenigen des Obliquus internus vereinigt. Darunter erscheint der Rectus, dessen Rand durchgeschnitten wird unter eventueller Ligatur der A. epigastrica superior unter dessen lateralem Rande und verschiedener Muskelgefäße. Im seitlichen Winkel wird der M. obliquus abdominis externus, darunter und medianwärts der Obliquus internus eingeschnitten. Unter ihm streben die Ausläufer der Intercostalnerven schräg einwärts gegen den Rectus zu. Dieselben sollen nicht durchschnitten werden, weil sonst beschränkte Lähmung des Rectus eintritt, sondern können — da sie sehr dehnsam sind — nach oben und unten verschoben werden. Schwächere Rami perforantes dieser Nerven liegen schon auf der ersten Fascie.

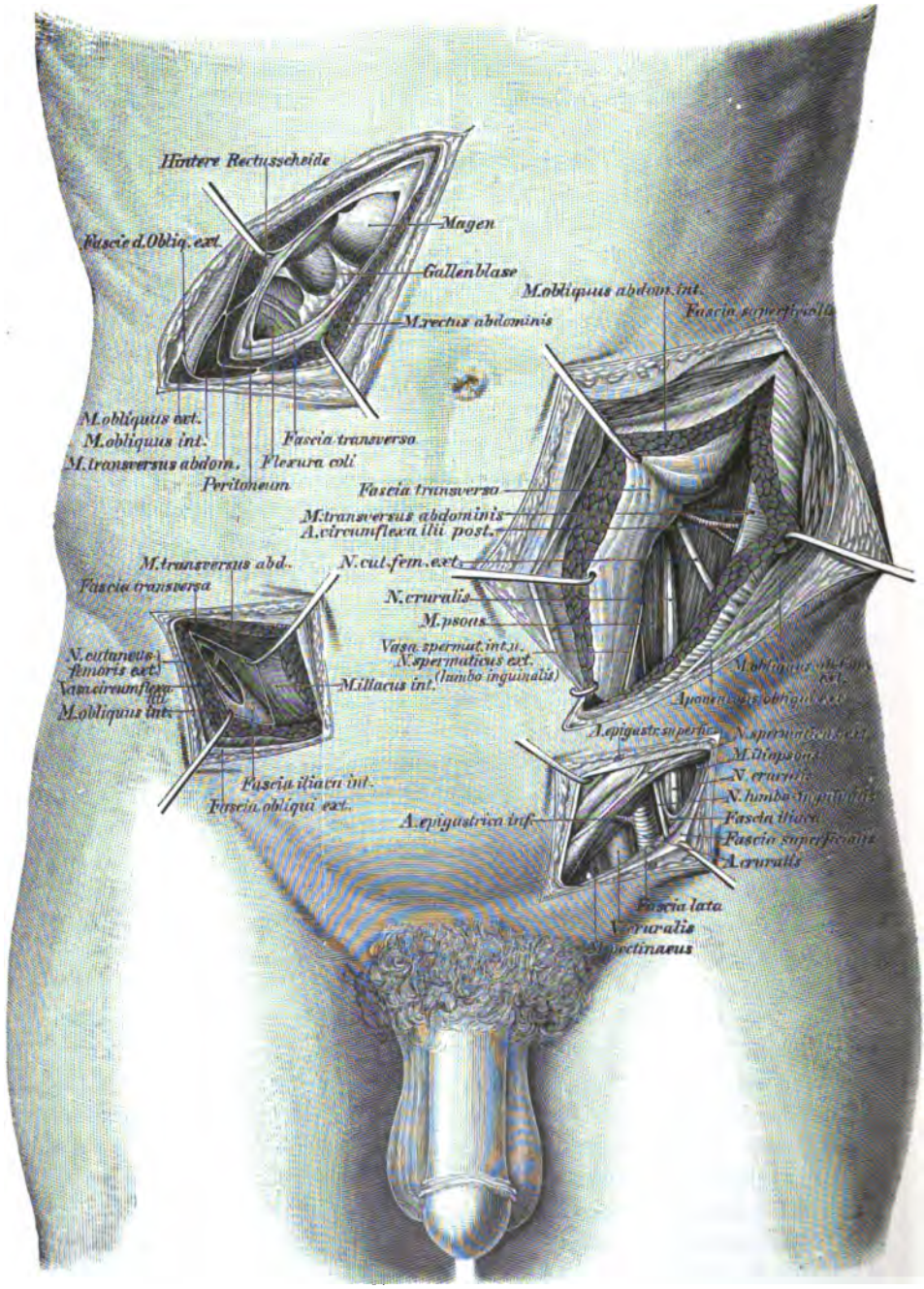

Fig. 321. 1. Cholecystotomie. 2. Lig. art. circumflexae ilii (N. cutaneus femoris externus). 3. Lig. art. iliacae communis (N. cruralis). 4. Lig. art. femoralis communis.

Der M. transversus geht mit seinen Fasern bis unter den Rectusrand, und seine Fascie geht, mit der tiefen des Obliquus int. vereinigt, hinter dem Rectus zur Linea alba.

Unter den Muskeln erscheint die Fascia transversa mit querer Faserung, und nach ihrer Trennung das Peritoneum. Ist letzteres gespalten, so kann man die Gallenblase sehen und herausheben, wenn sie verlängert und vergrößert ist. Auf ihrer medialen Seite liegt der Pylorusteil des Magens, auf der lateralen das Colon, oft liegt Netz vor, das nach abwärts geschoben werden muß. Sehr häufig ist das Netz mit der Gallenblase verwachsen.

Nunmehr zieht man die Gallenblase in die Wunde herein und fixiert sie daselbst mittelst Klemmpinzetten verläßlich, während man die Umgebung durch sterile Gazetupfer vor Verunreinigung schützt und jedes Eindringen von Galle ins Peritoneum dadurch unmöglich macht. Die Gallenblase wird mit 2 unserer Hakenarterienklemmen verläßlich am Grunde gefaßt, weil man sie bloß so sicher ohne Einfließen der Galle in das Peritoneum entleeren und nachher eine sichere Naht anlegen kann. Man spaltet den Blasengrund, entleert den flüssigen Inhalt und räumt die festen Bestandteile aus mit Löffel und Zangen. Dabei muß ganz besonders darauf gesehen werden, daß nicht Steine, welche im Ductus cysticus hinter Falten versteckt sind, vergessen bleiben. Man muß gelegentlich mit langen Zangen sehr weit eindringen und holt noch tiefliegende Steine heraus. Man benutzt sehr zweckmäßig lange stumpfe oder stumpfwinklig abgebogene Löffel zur Extraktion. Wir haben vor kurzem bei einem Kollegen, dessen Gallenblase bloß daumendick war und ca. 4 cm über die Leber hervorragte, 43 mittelgroße, rosenkranzförmig bis in das tiefste Ende des Cysticus aneinander gereihte Gallensteine herausgeholt aus einer Tiefe von 14 cm. Danach legt man wie am Darm eine doppelreihige Naht an, deren tiefe Schicht aus Catgut die ganze Wand faßt, während die oberflächliche Seidennaht die Serosaflächen aneinander legt, und versenkt die Blase. Die Faden schneiden die Schleimhaut durch und bleiben ohne Schaden in der Serosa liegen. Es wird gar nicht drainiert, die Wunde ganz geschlossen.

Wir können nicht zugeben, daß es so schwierig sei, die Steine in der Gallenblase und im Ductus cysticus zu finden und sie bis auf den letzten zu entfernen. Man kontrolliert mit Finger und Sonde von außen und von innen. Er braucht oft Zeit, bis man den letzten Stein heraus hat, aber man muß sich eben die nötige Zeit nehmen. Die Spülungen unterstützen die Entfernung.

Aber gesetzt den Fall, man stößt auf Verhältnisse, wo sich Sicherheit nicht erlangen läßt, die Blase und den Cysticus völlig entleert zu haben, so hindert uns nichts, diese beiden Abschnitte bis

in den Choledochus zu spalten und zur Ektomie oder zur Cystostomie überzugehen.

Die Cholecystotomie ist also nicht zu machen, wenn nicht Sicherheit zu erlangen ist, daß Cysticus, Hepaticus und Choledochus frei sind, d. h. keine Steine enthalten und durchgängig sind, daher auch nicht, wenn diese Gänge Sitz von Entzündungen sind.

Sie ist demgemäß nur am Platze bei Patienten mit wiederholten Anfällen von Gallensteinkolik ohne ausgesprochen entzündliche Komplikationen, also in früheren Stadien des Gallensteinleidens. Man behauptet zwar, daß in solchen Fällen eine Operation unnötig sei, da sich eine „Latenz" der Steine auch auf andere Weise herstellen lasse, und daß es sich um kleine Steine handle, welche spontan abgehen. Wer einmal eine gehörige Kolik zum zweiten oder dritten Male durchgemacht hat, wird sich gerne frühzeitig zu einer Operation entschließen, welche ihm Sicherheit gibt, in Zeit von 1—2 Wochen hergestellt zu sein, selbst wenn die Blase Hunderte von Gallensteinen beherbergt, welche noch ebenso viele Koliken hätten herbeiführen können.

Technik: Nimmt man eine bloße Cholecystotomie in Aussicht, so braucht man nicht von vorneherein die ganz großen Schnitte zu machen, wie sie für Revision der gesamten Gallengänge durch Inspektion nötig sind. Das ist unter Umständen kein geringer Vorteil, den die Operation mit der Cholecystostomie teilt. Ein etwas kürzerer Schnitt, als Fig. 321 ihn zeigt, durch die laterale Hälfte des Rectus abdominis bis in die Fasern des Obliquus externus und internus hinein, genügt, um die Gallenblase zu Tage zu fördern, und der Schrägschnitt hat den großen Vorteil, daß er nach Bedürfnis sofort in einfachster Weise verlängert werden kann.

Die Blase wird vorgezogen und mit 2 Arterienklemmen oder 2 Fadenschlingen am Fundus fixiert, die betreffende Stelle mit kleinen Gazekompressen abgegrenzt, nachdem man die Blase bis zum Choledochus abpalpiert hat.

Durch den Fundusschnitt wird die Blase eröffnet, der Inhalt in einem geeigneten Schnabelglas aufgefangen und mit einem stumpfen Gallensteinlöffel die bei kleinem Kaliber oft nach Hunderten zählenden Steine herausgeholt, bis Finger und Sonde die völlige Leerheit der Blase und forzierte Ausspülungen die Durchgängigkeit von Cysticus und Choledochus ergeben haben.

Mittelst feiner Catgutnaht durch alle Schichten wird die Wunde vernäht und darüber eine Serosa-Seidennaht unter Einstülpung der ersten Naht angelegt. Es hat keinen Sinn, die Naht an die Bauchwand zu befestigen (das gibt zu Adhäsionsschmerzen Anlaß), ebensowenig einen Drain einzulegen, da ja keine Infektion der Umgebung stattgefunden hat. Die Gallenblasennaht im Gegensatz zu einem

Cysticusverschluß durch Naht oder einer Choledochusnaht hält vollkommen sicher, und der Patient ist nach 8 Tagen geheilt.

Anhang: Cysticotomie. LINDNER, HOCHENEGG und KÜSTER haben zuerst durch Incision von außen einen im Cysticus eingekeilten Stein entfernt. Meistens, wie auch bei LINDNER, schließt sich die Cysticotomie an die Cystotomie an, wenn Steine aus dem Cysticus sich nicht in die Blase zurückschieben lassen. KÖRTE hat zur Entfernung von Steinen die innere Cysticotomie ausgeführt.

105. Die Cholecystektomie.

Die Excision der Gallenblase, die LANGENBUCHsche Operation, scheint zur Stunde einer großen Anzahl von Chirurgen, zumal den amerikanischen Kollegen, die Operation der Wahl für die große Mehrzahl, wenn nicht für alle Fälle zu sein. LANGENBUCH hat mit dieser Operation speziell zu der gewaltigen Ausdehnung der Gallenblasenchirurgie den Anstoß gegeben. Wir halten trotzdem diesen Standpunkt für einseitig, obschon wir schon zu Anfang der 90er Jahre die vorzüglichen Erfolge der Cystektomie bei Cholelithiasis und ihren Folgen auf Grund von eigenen Erfahrungen mitgeteilt haben. SCUDDER, WILSON haben durch Gegenüberstellung der Resultate von Cholecystostomie und Ektomie gezeigt, daß erstere viel weniger befriedigende Resultate ergibt, als letztere, weil viel öfter Beschwerden zurückbleiben und nicht selten Fisteln, während die Cystektomie bleibende Befreiung von Beschwerden ergibt.

Trotzdem hat die Cholecystektomie neben ihren bestimmten Indikationen auch ihre Kontraindikationen. Daß man ohne Gallenblase leben kann und sich wohlbefinden, das haben wir schon in den damaligen Publikationen selber zu beweisen mitgeholfen, aber doch hat die Entfernung der Gallenblase auch ihre Nachteile und für gewisse Fälle mehr Schwierigkeit und Gefahren, als andere Methoden.

1) Ganz klar ist die Indikation zur Cystektomie bei malignen Neubildungen und ebenso bei wohlbegründetem Verdacht auf solche. Hat man doch gar nicht selten in scheinbar bloß durch Entzündung verdickten und verhärteten Gallenblasen kleine Schleimhautcarcinome oder auch diffus-carcinomatöse Entartung gefunden. Deshalb in allen Fällen, wo auch nur ein Verdacht auf maligne Neubildung besteht, fort mit der Gallenblase!

2) Unvergleichlich häufiger stellt sich die Frage der Ektomie bei entzündlichen Veränderungen. Hier sind zwei Fälle zu unterscheiden: die akute Entzündung und die chronisch entzündlichen Veränderungen. Hinsichtlich akuter Entzündungen, welche wir hier zu Lande häufig sehen, halten wir es wie bei der akuten Appendicitis. Solange die Entzündung auf die Blase beschränkt ist und nicht eine phlegmonöse Pericystitis bereits eingetreten ist, glauben

wir durch die Frühoperation den Patienten von Gefahren und Beschwerden durch nichts so sicher und rasch zu befreien, wie durch die Ektomie. Und gar oft findet man am Präparat ausgedehnte Gangrän der Schleimhaut, eitrige Infiltration der Wand mit drohender Perforation. Die Cholecystektomie als Frühoperation bei akuter Cholecystitis ist eine klar indizierte und empfehlenswerte Operation.

Bei derber Verdickung der Wand mit oder ohne Ulcerationen infolge chronischer Entzündung besteht ebenfalls die Indikation zur Excision, mag diese die ganze Wand betreffende Veränderung zu Schrumpfung des Organs oder zu starker Ausdehnung in Form chronischer Empyeme oder eines Hydrops geführt haben. In diesen Fällen hat die Blase ihre physiologische Bedeutung als Gallenbehälter eingebüßt, und ihr Vorhandensein schafft Schaden und keinen Nutzen mehr.

3) Die Indikation zur Ektomie ist ferner gegeben bei Erkrankung und Veränderung des Ductus cysticus, wie sie durch eingekeilte Steine oder chronische Entzündung hervorgerufen werden; denn die Funktion der Gallenblase ist an freie Durchgängigkeit des Cysticus gebunden. Bloß muß hier hervorgehoben werden, wie auch ROBSON betont, daß oft im Augenblick der Operation der Cysticus undurchgängig erscheint, obschon zu Ende der Operation oder bei Anlage einer Blasenfistel nach Stunden oder Tagen die Galle ganz schön abzufließen beginnt. Man muß also nicht jede katarrhalische Schwellung für eine absolute Undurchgängigkeit nehmen.

Die Indikationen zur Ektomie sind also zahlreich und mannigfaltig. Aber noch weiter zu gehen und jede Gallenblase zu opfern auf theoretische Bedenken hin, und um sich die Mühe des Entscheides auf Grund der Prüfung jedes individuellen Falles zu sparen, halten wir ganz und gar nicht für gerechtfertigt. Abgesehen von gewissen Verdauungsstörungen, Neigung zu Durchfall, welche der Wegfall der Gallenblase nach MAYO ROBSONs Erfahrung mit sich bringt, ist bei allfälligem Steinrezidiv eine zweite Operation ungleich schwieriger auszuführen, als bei Vorhandensein der Blase. Die Orientierung ist im letzteren Falle leichter, man kann event. die leichte Cholecystenterostomie ausführen.

In zweiter Linie sind die Fälle nicht selten, wo man mit der Ektomie à tout prix sich Komplikationen und Gefahren schafft, welche der Cystostomie und einfacher Cystotomie nicht anhaften.

Wenn entzündliche Verdickungen der Wand und Verwachsungen bestehen, so ist oft die Ablösung von der Leber schwierig und verletzend, und es treten leicht durch die Läsion des besonders mürben Lebergewebes stärkere Blutungen ein, und wenn die Blase bei infektiösem Inhalt angerissen oder eingeschnitten

wird in der Tiefe, so gibt es leicht Infektionen, welche die Heilung aufhalten und stärkere Verwachsungen hinterlassen. Dann ist auch die Ablösung und Isolierung der Arteria vesicae felleae gelegentlich schwierig, und wenn man auf einen derben und dicken Stumpf eine Massenligatur legt, so hält dieselbe schlecht, und es können sehr störende Blutungen eintreten, oder es gibt Stumpfnekrose, welche die Heilung beeinträchtigt. In solchen Fällen habe ich es schon sehr zu bereuen Gelegenheit gehabt, nicht bei der Cystostomie es haben bewenden zu lassen. WILLIAM J. MAYO hat sich in solchen Fällen gelegentlich mit Excision bloß der kranken Schleimhaut und Drainage durch den Cysticus geholfen.

Bei sehr wenig veränderter Wand ist allerdings die Entfernung der Gallenblase eine einfache, oft leichte Sache, sobald man unter Spaltung der Serosa auf dem Fundus eine mehr oder weniger subseröse Ausschälung vornehmen kann, wie wir schon in früheren Auflagen empfohlen haben. WITZEL hat auf Grund solcher Fälle in neuester Zeit sich über diese, von den meisten Chirurgen geübte stumpfe subseröse Aushülsung der Blase sehr lobend ausgesprochen. Allein das geht so glatt bloß bei lockerer Subserosa in den Fällen, wo wir es angesichts der geringen Wandveränderung für viele Fälle für fraglich halten, ob die Ektomie überhaupt angezeigt ist und nicht durch die einfache Cystotomie ersetzt werden sollte.

Technik: Schrägschnitt am Rippenrand, wie oben bei der Technik im allgemeinen geschildert. Wo sich die Leber gut umkippen läßt und man klinisch und durch die Untersuchung während der Operation feststellen kann, daß die Gallengänge frei sind, ist es vorteilhaft, bei gutem Zugang gleich den Cysticus am untersten Ende (samt Arteria vesicae felleae) mit KOCHERscher Arterienklemme zu fassen, wie ROBSON und auch MAYO tun, 1 cm weiter nach der Gallenblase zu nochmals zu fassen, dazwischen den Cysticus zu durchschneiden und von hier weg die Lösung der Gallenblase von der Leber rückwärts vorzunehmen. Man hebt die Blase soweit möglich, subperitoneal stumpf mit KOCHERscher Kropfsonde heraus. Dann wird die Arteria vesicae felleae ligiert und der Cysticus versorgt (ligiert und mit Peritoneum übernäht).

Ist man sicher, daß die Gallenwege frei sind, so kann man auch den isolierten Cysticus samt Arterie sofort mit der Aneurysmanadel umgehen und kräftig ligieren und dann die Blase auslösen. Die Methode hat den Vorteil, die Blutung sehr zu beschränken.

Kann man den Zugang zum Cysticus aber nicht gut beschaffen, so ist es besser, die Serosa auf dem Fundus zu spalten und hier zwischen Leber und Gallenblase einzudringen, ebenfalls unter Abhebung und möglichster Schonung der Serosa. So gelingt es, die

Blase immer mehr zu stielen, vorzuziehen und den Cysticus unter Ligatur der Arteria vesicae felleae zu isolieren und abzutragen. Der Stumpf muß in beiden Fällen mit feiner Seide auf das sorgfältigste mit Peritoneum übernäht werden, nachdem man die Mucosa mit Thermokauter zerstört oder excidiert oder mit Karbolalkohol desinfiziert hat. Das Leberbett wird möglichst vollständig mit Serosa gedeckt oder wenigstens vernäht.

Sehr oft gelingt eine subseröse und stumpfe Auslösung der Blase nicht, da die Serosa mit der verdickten Wand fest verwachsen ist. In solchen Fällen [1]) muß man die Blase öfter mit dem Messer von der Leber abpräparieren. Zur Nachbehandlung ist Einlegung eines Gazetampon auf die Leberfläche und den Cysticusstumpf und eines Drainrohres bis in die Tiefe die einzig zuverlässige Nachbehandlung, welche vor Komplikationen sichert und daher die Regel bilden muß. Einer von den 2 Todesfällen unserer Statistik erfolgte durch plötzlichen Erguß infektiöser Galle, da wir uns auf die Naht des Cysticus verlassen und die Drainage des Abdomen unterlassen hatten.

Dagegen halten wir die Drainage bis zur Unterbindungsstelle des Cysticus für vollkommen genügend [1]).

Anders ist die Technik, wenn vor der Operation und vor Eröffnung der Gallenblase über das Verhalten der Gallengänge keine Klarheit zu erlangen ist, oder wo im Gegenteil deren Miterkrankung wahrscheinlich oder sicher ist. In solchen Fällen wird zuerst die Gallenblase eröffnet, entleert und gut ausgereinigt, von einem Schnitt am Fundus aus unter mehrfachem Einführen von Gazetampons.

Dann wird die Blase ausgetastet und mittelst Sonde von außen und eventuell mittelst Einspritzungen die Durchgängigkeit der tiefen Gallengänge erforscht. Erlangt man keine Klarheit über letztere, so wird die Gallenblase von dem ersten Schnitte aus gespalten, ebenso der Cysticus bis in den Choledochus hinein. Erweist sich die Drainage des Choledochus-Hepaticus klar indiziert, und macht die starke Wandveränderung der Blase deren Entfernung nötig, so schiebt man einen Kautschukdrain durch die Oeffnung des Choledochus gegen den Hepaticus zu, näht denselben in der Oeffnung des Choledochus fest, ligiert den freigemachten Cysticus und löst die Blase aus. Wo es nicht kontraindiziert ist, die Blase zu erhalten, ist bei Affektionen der großen Gallenwege vorzuziehen, die Blase zu schonen und neben der Hepaticusdrainage noch eine Cholecystostomie zu machen.

---

1) Ich bin mit KEHR, KÖRTE und ROBSON einverstanden, daß es sicherer ist, in allen Fällen von Ektomie Tampon und Drain einzulegen, wenn man jede Möglichkeit einer nachträglichen Komplikation verhüten will.

Der Drain wird durch die Wunde nach außen geleitet, eine Xeroformgaze um dessen intraperitonealen Teil bis zur Nahtstelle eingelegt, welche auch die Leberwunde tamponiert und um die Gaze im Bereich der intakten Serosaflächen und der Bauchwunde ein Kautschukpapier oder -schlauch umgelegt in der Art des Mc COSH-schen Zigarettendrains. Die Gaze wird entfernt nach 2 Tagen, wenn keine blutige Sekretion mehr besteht, der Hepaticusdrain 1—2 Tage später und der Abdominaldrain, wenn der Abfluß durch den Choledochus sicher und die infektiöse Cholangitis abgelaufen ist [1]).

Im ganzen halten wir dafür, daß Hepaticusdrainage bei Excision der Gallenblase keine häufige Indikation findet, da die Ektomie mit Einführung eines Drains bloß bis zum Cysticusstumpf ohne dieselbe glatter und rascher abläuft und heilt. Durchaus für notwendig halten wir sie nur in denjenigen Fällen, wo eitrige Cholangitis bis in die Leber vorhanden ist.

Anmerkung. Wir wollen nicht unterlassen, noch der Gewährsmänner zu gedenken, welche gegen die unterschiedlose Excision der Gallenblase bei Erkrankung der Gallengänge Verwahrung einlegen. Dazu gehört MAYO ROBSON [2]), welcher Rezidive [3]) von Gallensteinen nach Cholecystotomie und -stomie auf Grund von 3000 Fällen für eine „außerordentliche Seltenheit" erklärt und andererseits die Entwicklung von Steinen im Choledochus nach Ektomie gesehen hat, wie er auch Dilatation des Choledochus als Folge der Ektomie gesehen hat [4]). Er hält sogar dafür, daß die als Folge des Wegfalls der als Reservoir dienenden Blase eintretende Dilatation der Gänge durch Rückstauung zur Cirrhose führen könnte, eine Annahme, die gar nicht zu verwerfen ist.

Andererseits hat er bloß zwei Fälle von Carcinomentwicklung nach Cholecystostomie gesehen (während SLADE die Kombination für sehr häufig hält).

In der gleichen Nummer des New York und Philad. med. Journ., Febr. 1906, rät ERDMANN, die Gallenblase als nutzloses Organ öfter zu excidieren, wo CARR sich Glück wünscht, bei späterer Operation die Blase zur Cholecystenterostomie noch vorrätig gefunden zu haben.

In Summa: Man soll das Kind nicht mit dem Bade ausschütten: Es ist auch durch unsere Statistik wie durch andere als als unzweifelhaft erwiesen, daß bei Ektomie weniger Rezidive vor-

1) Es mag hier noch betont sein, daß es viel leichter ist, zu urteilen, wann der richtige Zeitpunkt gekommen ist zur Entfernung eines Drains, wenn derselbe bloß bis zur Oeffnung in den Gallenwegen eingelegt ist, als wenn er in die Gallenwege selber eingeschoben ist.

2) Indications and contraindications for removal of the gallbladder, London 1906.

3) Vergl. über Rezidive noch H. MOHR, Klin. Vorträge v. BERGMANN-MÜLLER-v. WINKEL, No. 309, 1901.

4) HALSTED in seinen höchst interessanten Beiträgen zur Gallenwegchirurgie (John Hopkins Bull., Jan. 1900) erwähnt ebenfalls einen solchen Fall, und in unserer Arbeit in LANGENBECKs Arch. 1906 haben wir ebenfalls eines Rezidivs mit Steinbildung im Choledochus nach Ektomie Erwähnung getan.

kommen, als bei Cystostomie und noch mehr bei idealer Cystotomie, einfach, weil der Hauptort der Steinbildung die Blase selber ist und weil Adhäsionen der Blase mit der Umgebung, wie Anfüllung der Blase mit Inhalt auch ohne wirkliche Steinbildung zu den von KEHR als „Adhäsions- und Entzündungskoliken" bezeichneten Folgen Anlaß geben können [welche auch in KEHRs Statistik in 17 Proz. (früher) und 5 Proz. (jetzt) vertreten sind].

Dafür aber hat die Ektomie, selbst in den Händen der geübtesten Chirurgen, wie KEHR, noch 3,2 Proz., MAYO 3,4 Proz. (die Cholecystostomie 1,8 und 2,8 Proz.) Mortalität; wir haben bei idealer Cystotomie eine Mortalität = 0, ebenso bei unseren Cystostomien. Um diesen Preis kann man schon ein paar Rezidive in Kauf nehmen [1]). Dann ist auch mit Rücksicht auf die Mortalität noch zu wiederholen, daß Rezidive nach Ektomie viel schlimmer sind, weil sie in den Gallenwegen eintreten, wo ein erneuter Eingriff viel weniger gute Prognose gibt, als die leichte und sichere Rezidivoperation bei idealer Cystotomie speziell und auch nach Cystostomie.

Sobald man also auch bei idealer Cystotomie sämtliche Gallenwege genau nachsieht, um keinen Stein zurückzulassen (hat doch auch KEHR früher in 4 Proz., jetzt noch in 2,5 Proz. seiner Fälle Steine zurückgelassen), so darf man bei unveränderter oder bloß katarrhalisch erkrankter Blase diese quoad vitam sichere Operation mit gutem Gewissen ausführen, soll aber bei jeder tiefer gehenden Wanderkrankung der Blase, bei Schrumpfung derselben, bei Obliteration des Cysticus, bei dem geringsten Verdacht auf Malignität die Ektomie vornehmen. Ist letztere schwierig und der Allgemeinzustand des Patienten nicht danach angetan, einen schweren Eingriff zu ertragen, so beschränke man sich auf die Cystostomie.

Wir bestreiten dabei gar nicht einmal, daß bei jeder Cholelithiasis, welche klinische Erscheinungen macht, eine Infektion vorhanden sei, aber wir halten es für positiv erwiesen, daß mit der vollständigen Entfernung der Steine in allen leichten Fällen die katarrhalische Entzündung bei freiem Abfluß nach dem Darm zurückgehen kann, ohne daß man eine Drainage nach außen macht. Diese halten wir bloß in Fällen mit schwerer eitriger oder fauliger Cholecystitis für absolut nötig.

Anhang. Die Indikationsstellung bringt uns noch auf Erwähnung einer von MAYO empfohlenen Ersatzmethode für die Excision der Blase in schwierigen Fällen, nämlich die bloße Excision der Mucosa. E. RIES [2]) hat Bedenken gegen dieses Ver-

1) Unter Berücksichtigung der bei späteren Anfragen angelangten Antworten ergaben sich (unter Abzug der in der Zwischenzeit Verstorbenen) 69 Radikalheilungen auf 76 noch Lebende = 90 Proz. Radikalheilungen in unserer Statistik (l. c.).

2) Annals of Surgery, Oct. 1902.

fahren geltend gemacht, indem es nicht leicht sei, die Mucosa in toto und namentlich die bis durch die Muscularis durchgehenden Drüsen zu excidieren.

Man wird daher von dieser Verlegenheitsoperation nur das behalten, daß man in schwierigen Fällen gut tut, die Blase samt Cysticus zu spalten und die hier oft nötige Ablösung mit dem Messer so zu besorgen, daß man nicht zu tief in die Leber hineinschneidet, sondern sich nicht scheut, Teile der fibrös verdickten Subserosa zurückzulassen.

106. Cholecystenterostomie.

Diese von WINIWARTER, KAPPELER und MAYO ROBSON zuerst ausgeführte Operation hat eine prinzipiell andere Bedeutung als die übrigen Operationen, von denen bis jetzt im Bereich der Gallenwege die Rede war, weil sie das Hindernis für den Gallenabfluß nicht beseitigt, sondern umgeht. Sie findet deshalb ihre Hauptanwendung da, wo es sich um nicht entfernbare Hindernisse handelt in Form von ausgedehnten Neubildungen (im Pankreaskopf z. B.) oder von Obliteration des Choledochus in einer größeren Ausdehnung. Sie wird aber auch in Kombination mit den Verfahren zur Anwendung gebracht, welche das Hindernis zu heben vermögen.

Für Ableitung der Galle bei Stauung tut die Cholecystenterostomie den gleichen Dienst wie die Cholecystostomie, weicht aber nach zwei Seiten in ihrer Bedeutung von dieser ab und daher auch in den Indikationen ihrer Anwendung. Die Galle geht bei Ableitung in den Darm nicht verloren in ihrer desinfektorischen und enzymatischen Bedeutung für die Verdauung; andererseits ist die Ableitung eine definitive, da man keinen Grund hat, eine Einleitung in den Darm vorzunehmen, wenn man diesen Zustand nicht bestehen lassen will.

Indikationen.

1) Die erste Indikation für die Operation ist gegeben in dem Vorhandensein eines Hindernisses für den Gallenabfluß im Bereich des Choledochus, welches sich nicht beseitigen läßt. Dieses ist der Fall bei ausgedehnten Narbenbildungen oder bei Neubildungen, zumal im Bereich des Pankreaskopfes. Doch hat man sich im Einzelfalle die Frage einer Resektion des Choledochus und einer Duodenoneostomie desselben vorzulegen und zuerst zu entscheiden.

2) Die zweite Indikation bilden vorübergehende oder beseitigbare Hindernisse für den Gallenabfluß in den Darm, wenn man den zu starken Säfteverlust nach außen hin fürchtet bei heruntergekommenen Individuen (Cholämischen nach LENNANDER).

Auch dann kommt man in die Lage, bei beseitigbarem Hindernis eine innere Gallenfistel in dem Darm anzulegen, wenn mit der Beseitigung desselben kein bleibend sicherer Abfluß der Galle auf normalem Wege zu erhoffen ist, wie bei Resektion von Neubildungen in den Gallengängen.

3) Eine dritte Indikation wichtiger Art bilden die äußeren Gallenfisteln, wie sie nach Cholecystostomie übrig bleiben. Hier ist die Herstellung einer inneren Fistel ein sicheres Mittel der Heilung.

Die Verbindung mit dem Darm ist, wo irgend angängig, im Duodenum zu bewerkstelligen. Seit der prinzipiellen Einführung der Mobilisierung des Duodenum hat die früher ausnahmsweise benutzte Anastomosierung mit dem Duodenum ihre Bedenken verloren. Man kann jetzt ebensogut das Duodenum in seinem vertikalen Teil selbst an eine kleine Gallenblase sowie an beliebige Stellen der Gallengänge heranbringen, wie dies früher mit dem vorzugsweise benutzten Jejunum geschah. Wir haben vor kurzem eine Cystico-Duodenostomie bei Gallenfistel gemacht ohne Schwierigkeiten. Die Cysto-Duodenostomie ist für Anlegung der inneren Gallenfistel die Methode der Wahl.

Damit ist nicht gesagt, daß man in Fällen, wo Verwachsungen, Narbenbildungen und Verschiebungen der Organe Schwierigkeiten bieten, nicht auch jetzt noch auf Herstellung einer Verbindung mit dem Jejunum oder mit dem Dickdarm oder gar mit dem Magen sich zurückziehen dürfe. Letzterer Modus ist allerdings der ungeeignetste.

Betont werden soll hier nochmals gegenüber den Verfechtern des Radikalverfahrens der Cystektomie, daß man in Fällen, wo sich die Indikation zur Anlegung einer inneren Fistel bietet, außerordentlich froh ist, bei früheren Eingriffen von einer Cystektomie abgesehen zu haben, denn die Cystenterostomose ist in der Regel erheblich leichter in der Ausführung als die Cholangiostomose. Eine Bedingung stellt aber die erstere, welche bei der letzteren dahinfällt, nämlich die Feststellung einer Durchgängigkeit des Ductus cysticus; ohne diese hat die Cystenterostomie keine Berechtigung.

Vergleich der Anlage einer inneren Gallenfistel mit der Cholecystostomia externa.

Die letzterwähnte Rücksicht führt auch auf die Vorzüge, welche die Cholecystostomie, die Anlegung einer äußeren Gallenfistel, vor der inneren voraus hat. LENNANDER[1]) macht mit Recht, wie wir oben schon erwähnten, darauf aufmerksam, daß

1) Wiener klin. Wochenschr., 1893, No. 37.

oft der Cysticus verschlossen scheint im Momente der Operation, aber nach Stunden oder Tagen sich doch als durchgängig erweist, wenn die Spannung in der Blase aufgehört hat. Diese Tatsache ist bei Cystostomie leicht und sicher zu kontrollieren.

Die Anlegung einer äußeren Fistel ist auch ungleich einfacher und daher bei geschwächten Individuen wegen rascher Ausführbarkeit mit kleinem Schnitt vorzuziehen. Die Gallenblase läßt sich endlich, wenn sie stark verdickt und geschrumpft ist, noch gelegentlich zur Anlegung einer äußeren Fistel bei offenem Cysticus verwerten, wo der unmittelbare Erfolg bei einer inneren Fistel unsicher wird.

Endlich ist auf die Vorteile des Abflusses infektiösen Inhaltes der Gallenwege bei äußerer Fistelanlage aufmerksam gemacht worden. Dies gilt aber nur für schwere Infektionen, bei Eiterung oder Jauchung in den Gallenwegen, weil da das Exsudat möglichst direkt durch Einschieben des Drains in den Hepaticus (KEHRs Hepaticusdrainage) und möglichst rasch und vollständig unter eventueller Zuhilfenahme antiseptischer Spülungen entfernt werden muß. Bloß katarrhalische Entzündungen dagegen gehen auch bei inneren Fisteln mit gründlicher Beseitigung der Stauung sofort zurück.

RADZIEWSKY[1]) hat geprüft, ob KEHRs, DUJARDINs u. a. Ansicht gerechtfertigt sei, daß eine innere Fistel bei bis zu Cholämie gediehener Stauung der Galle der Gefahr rückwärts gehender eitriger Cholangitis aussetze, und kommt zum Schluß, daß über eventuelle üble Rückwirkung beim Menschen noch weitere Beobachtungen abzuwarten seien. Man wird also doch die Anlegung der äußeren Fistel auch von diesem Gesichtspunkt aus nicht zu sehr beschränken dürfen.

Technik: Langer Schrägschnitt oder in schwierigen Fällen Winkelschnitt, wie bei Choledochotomie angegeben. Umwälzen der Leber nach oben, Mobilisierung des Duodenum nach oben gegebenen Vorschriften.

Eröffnung der Gallenblase, um sie zu entleeren und sich zu überzeugen, ob der Cysticus frei ist, mittelst eines kleinen Fundusschnittes (s. ideale Cystotomie), groß genug, um Finger und Sonde einführen zu können. Ausstopfen der Blase mit steriler Gaze. Nun wird das Duodenum an die Blase angelegt, dank der Mobilisierung kann dies ohne Spannung geschehen, und durch hintere Serosaringnaht verläßlich befestigt. Mittelst einer nicht quetschenden gebogenen Klemmzange wird das Duodenum verschlossen. Es folgt die Eröffnung des Duodenum und der Gallenblase, Anlage einer

1) Grenzgebiete, Bd. 9.

fortlaufenden tiefen Ringnaht durch die ganze Wanddicke beider Organe und zum Schluß die vordere Serosaringnaht mit feiner Seide. In die eröffnete Gallenblase wird ein Drainrohr nach POPPERT und KEHR „wasserdicht" eingebunden und die Blase mit Nähten an das Parietalperitoneum angeheftet, der Drain nach außen geleitet. Diese Ableitung der Galle nach außen ist eine wesentliche Sicherung der Anastomosennaht.

Vielfach wird für die Cystenterostomie ein kleiner MURPHY-Knopf benutzt oder eine Knochenbobine nach ROBSON. Es ist keine Frage, daß die Anlegung eines solchen Knopfes den Eingriff erheblich vereinfacht. Sie ist zu empfehlen, wenn die Annäherung des Darmes an die Blase mit Schwierigkeiten verbunden ist. Indes paßt der Knopf nur, wenn die Gallenblasenwand nicht zu stark verdickt ist; in letzterem Falle wird er unsicher. MAYO ROBSON ist sehr für den Knopf eingenommen.

107. Choledochotomie.

Erkrankungen des Choledochus als selbständige Leiden sind seltener, als Gallenstein- und andere Affektionen der Gallenblase, aber relativ häufige Vorkommnisse als Folge von Gallenblasenleiden. Sie geben viel dringlichere Indikationen für chirurgisches Eingreifen, da sie mit größeren unmittelbaren Gefahren verbunden sind. Glücklicherweise ist die Chirurgie des Choledochus bereits an einem Punkte angelangt, wo sie ziemliche Sicherheit des Erfolges bietet, nachdem vor dem Jahre 1889 KÜMMEL die erste Choledochotomie ausgeführt hat, THOMSON, HEUSSNER und COURVOISIER die drei darauf folgenden. Die Obstruktionen und Entzündungen des Choledochus haben noch insofern eine besondere Wichtigkeit, als sie es sind, welche den Anstoß zu Erkrankungen im Bereich des Hepaticus, der kleinen Gallengänge und der Leber selber, sowie auch des Pankreas geben. Man kann demgemäß gewisse Erkrankungen der Leber und des Pankreas auch durch Eingriffe am Ductus choledochus zur Heilung bringen.

Am öftesten haben im Choledochus eingekeilte Steine zu chirurgischen Eingriffen Anlaß geboten. Verlegung des Choledochus durch Steine ist am leichtesten zu diagnostizieren, wenn nach früheren Gallensteinkoliken Dauer-Ikterus eintritt, zumal wenn dabei (COURVOISIER) die Gallenblase nicht ausgedehnt ist. Welche große Gefahren langes Bestehen des Ikterus hat, ist bekannt. Die Symptome der dadurch bedingten Cholämie geben sich den Chirurgen in besonders bedenklicher Weise kund durch die große Neigung zu Blutungen, welche auch nach gelungenen Operationen die Patienten dahinraffen können. Die Cholämie ist es, welche oft nötigt, von radikaler Therapie abzusehen und sie zu ver-

schieben, um durch einen möglichst einfachen Eingriff zunächst die Lebensgefahr zu beseitigen, nämlich durch Sorge für Abfluß der Galle, durch Cholecystostomie (s. daselbst) oder durch Cholecystenterostomie. Letztere hält LENNANDER der Ausnutzung der Galle im Darm wegen für wünschenswerter.

MAYO ROBSON glaubt, in dem von WRIGHT eingeführten Calcium chloratum, 3,0 pro die bis zu 1,8 4-stündlich per os oder in Klysma, noch besser subkutan, ein gutes Mittel gegen cholämische Blutungen gefunden zu haben. Er läßt dasselbe einige Tage vor und nach der Operation nehmen. Auch KEHR spricht sich für dessen gute Wirkung aus.

Die Choledochotomie gestaltet sich sehr verschieden, je nachdem der Stein in dem frei im Lig. hepato-duodenale liegenden Teil des Ganges steckt oder in den retroduodenalen (resp. para- und intrapankreatischen) Teil des Ganges eingetreten ist, was recht häufig der Fall ist. Man wird in letzterem Falle alles darauf anlegen, den Stein in das freie Stück heraufzubefördern. Für dieses Manöver wie für eine Anzahl anderer Eingriffe am Choledochus ist unsere Mobilisierung des Duodenum, welche so glücklich von LORENZ [1]), und PAYR [2]), BERG [3]), QUERVAIN [4]) und SPRENGEL (OHL) auf die Gallenwegchirurgie angewandt worden ist, ein fast unentbehrliches Hilfsmittel geworden.

α) Choledochotomie im freien Teil des Ganges.

Unser oben geschilderter Schrägschnitt, gehörig lang und hoch nach oben, gibt genügenden Zugang; in schwierigen Fällen haben wir den medianen, unten lateralwärts abbiegenden Winkelschnitt benutzt. Der Winkelschnitt ist der rationellste Schnitt, weil bei demselben zwar der Musc. rectus getrennt, aber alle zu seinem oberen und unteren Teil tretenden Nerven intakt erhalten werden, also die Funktion des Muskels nach der Naht völlig erhalten bleibt.

Danach wird durch Schnitt lateral und fingerbreit entfernt vom vertikalen Teil des Duodenum das Peritoneum auf der Niere gespalten und samt dem Duodenum sorgfältig von der Unterlage mit Finger oder Tupfer gelöst und bis in die Wunde emporgehoben, resp. medianwärts herübergewälzt, bis die Rückfläche sichtbar wird, und dann angezogen.

1) LORENZ, Dtsch. Zeitschr. f. Chir., Bd. 79.
2) PAYR, Dtsch. Zeitschr. f. Chir., Bd. 75.
3) BERG, Centralbl. f. Chir., Bd. 27, 1903.
4) QUERVAIN, Centralbl. f. Chir., Bd. 40, 1903.

Ist die Leber kräftig emporgeschoben, die Umgebung abgeschlossen, so kann der Choledochus gut abgetastet werden bis zum untersten Ende. Eine Ausnahme machen die Fälle, wo starke und derbe Verwachsungen im Bereich des Lig. hepatoduodenale vorhanden sind. Mit dem Messer darf man der Vena portae wegen solche Verwachsungen nicht lösen (s. Cholelithotripsie). Gelegentlich ist noch eine Orientierung möglich durch Spaltung der Gallenblase und des Cysticus bis in den Choledochus hinein (mit eventuell nachträglicher Entfernung ersterer). Als Regel aber darf man auf den Choledochus bloß einschneiden, wenn man denselben genügend isolieren kann, dann schneidet man auf den mit den Fingern oder Zange fixierten Stein ein, nachdem man vorher die Enden des Schnittes mittelst Fadenschlinge nach ELLIOT fixiert hat. Ob man längs oder quer incidiert, hängt davon ab, an welchen Stellen die 2 Fadenschlingen am leichtesten eingelegt werden können.

Nach Entfernung des Steines muß die reichlich ausfließende Galle gehörig ausgetupft werden und nun wird bei erweitertem Ductus nach oben und unten mit dem Finger untersucht auf weitere Steine, bei engem Gang mit der Sonde unter Kontrolle des Fingers von außen. Es ist auch gut, durch die Sonde sich von dem Offensein des Weges nach dem Duodenum zu überzeugen, wenn es geht.

Ist der Weg nach unten frei, so soll man eine Naht anlegen, doppelt: innen mit feinem Catgut durch alle Schichten, außen mit feiner Seide durch das Peritoneum. Zur Verhütung jeglicher Gefahr, wenn die Naht nicht halten sollte, legt man einen Drain (Glasdrain) bis zur Nahtstelle ein.

Ist die Anlegung einer vollkommen verläßlichen Naht nicht möglich, oder ist man des freien Abflusses in das Duodenum nicht sicher, so ist nach KEHRS Vorgang ein Kautschukdrain nach dem Hepaticus zu durch die Wunde des Choledochus einzuschieben und für einige Tage durch diese Hepaticusdrainage die Galle nach außen abzuleiten. MAYO ROBSON fixiert den Drain mit einem Catgutfaden. Ist der Schnitt im Choledochus groß, so ist es zweckmäßiger, ihn durch Naht zu verschließen und den Drain durch eine eigene, kleine Längsöffnung oberhalb einzulegen. Diese Drainage ist ebenso wichtig als die gleichzeitige Cholecystostomie. Letztere ist weniger sicher, weil ihre gute Funktion von der Durchgängigkeit des Cysticus abhängig ist. Hat wegen Erkrankung ohnehin die Gallenblase eröffnet oder entfernt werden müssen, so führt man, eventuell nach Spaltung desselben, den Drain durch den Cysticus in den Ductus hepaticus.

Eine Anzahl von Autoren (wie QUÉNU, KÖRTE, W. J. MAYO u. a.) verwerfen die Choledochusnaht ganz, weil die Choledochusfisteln leicht spontan heilen [1]) und die Gallenabfuhr viel besser sichern. Sie schließen die Wunde im Ductus bloß bis auf einen eingelegten Drain. Prinzipiell scheint uns die Naht, abgesehen von der Kontraindikation bei unsicherer Ausführbarkeit, nur dann kontraindiziert, wenn oberhalb des Hindernisses infektiöses Sekret sich angesammelt hat bei eitriger oder jauchiger Cholangitis und -cystitis. Sonst aber hat die Mobilisierung des Duodenum die Nahtanlage so erleichtert, daß man mit Unrecht ganz darauf verzichtet. Die Nähte mit POPPERT lang zu lassen und nach Wochen zu entfernen, scheint uns bei gleichzeitiger Drainage unnötig.

W. J. MAYO, welcher über eine Anzahl von 1100 Gallensteinoperationen verfügt, berichtet über 2 sehr interessante Fälle von direkter Naht des Choledochus mit gutem unmittelbaren Erfolg, den einen bei zufälliger Verletzung desselben bei einer Cystektomie (!), den anderen bei Excision eines Carcinoms der Blase, welches auf den Choledochus übergegriffen hatte.

Neben dem Choledochusdrain wird Xeroformgaze in Kautschukpapier und ein Glasdrain eingeführt wegen Gefahr undichten Abschlusses der Oeffnung im Ductus, erstere am nächsten oder 3. Tage entfernt, der Glasdrain erst nach Beseitigung der Hepaticusdrainage.

β) Choledochotomia retroduodenalis.

Diese Operation [2]) bietet besondere Schwierigkeiten, welche dank der Mobilisierung des Duodenum zum Teil gehoben sind. Denn dank desselben kann man auch dieses Stück des Ganges genügend herausheben [3]), um es zu palpieren und unter Kontrolle des Auges zu incidieren. Man hebt Choledochus samt Duodenum empor.

Steine sind mit Vorliebe im untersten Ende des Ganges festgekeilt. Nach COURVOISIERS Regel, die nicht ohne Ausnahme ist, ist Ikterus mit Schrumpfung der Gallenblase für Steinverschluß des Choledochus bezeichnend, Ausdehnung der Blase dagegen bei Neubildungsverschluß. Das hat seine Wichtigkeit wegen der Frage der Verwertung der Gallenblase zur Anastomosierung mit dem Darm.

1) WILLIAM MAYO sah selbst bei Aufschlitzen des Choledochus in ganzer Länge nach Anlegung von 3 Catgutsuturen sehr rasche Heilung eintreten.

2) KEHR erwähnt die Fälle von LANE, KOCHER, JOURDAN, MONPROFIT, CZERNY, QUERVAIN, PAYR, LORENZ.

3) Unsere Mobilisierung des Duodenum leistet mehr als die von LANGENBUCH 1898 beschriebene Methode, vom Pylorus ausgehend zuerst die Pars horizontalis duodeni sup. freizumachen und unter Lösung peritonealer Hindernisse die Pars verticalis emporzuheben. Sie ist viel weniger verletzend und geht direkter auf das Ziel los (vergl. LORENZ, PAYR u. a.).

Läßt sich das duodenale Ende genügend isolieren, um sicher auf den Stein einschneiden zu können, so macht man die Operation ganz in der bei der Choledochotomie oben beschriebenen Weise. Es ist dann ganz besonders nötig, oberhalb die Galle abzuleiten durch die KEHRsche Hepaticusdrainage. Allein man muß sich darüber klar sein, daß die Ableitung der Galle nach außen hin neben ihrer Bedeutung zur Schonung einer Choledochusnaht bloß für vorübergehende Sicherung des Abflusses die große Wichtigkeit hat, welche ihr von KEHR in erster Linie und mit Recht zugeschrieben wird.

Ungleich besser ist es immer, wenn die Ableitung in den Darm besorgt werden kann. LENNANDER hebt hervor, daß die Ableitung der Galle nach außen namentlich bei Cholämischen raschen Verfall der Kräfte nach sich ziehe. Dies ist in noch höherem Maße der Fall, wenn man im duodenalen Abschnitt operiert, wo der Ductus Wirsungianus so nahe liegt, daß er mitverletzt werden kann. In einem Falle von 1903, wo wir trotz besonderer Schwierigkeiten einen eingekeilten Stein im duodenalen Ende durch Schnitt von außen entfernen wollten, trat diese Komplikation ein und es stellte sich ein Erguß von Galle mit Pankreassaft ein, welcher auf 2800 ccm per Tag stieg. KRASKE berichtet über eine ganz ähnliche Beobachtung, wo mehrere Liter per Tag bis zur Erschöpfung entleert wurden.

RIEDEL findet es in der Mehrzahl der Fälle möglich, eingekeilte Steine im untersten retroduodenalen Abschnitt des Choledochus aufwärts zu schieben, dies gelang auch BERG, LORENZ, PAYR u. a. nach Mobilisierung des Duodenum; allein wir stimmen KEHR bei, daß es doch auch Fälle gibt, wo es unmöglich ist, solche Steine von der Stelle zu bringen, zumal in Fällen, wo starke Verwachsungen in Form einer Pericholedochitis bestehen. Da kann die Isolierung des Choledochus so schwierig sein, daß von einer Mobilisierung des Steines keine Rede ist. Wie BÜNGNER gezeigt und PAYR u. a. bestätigt haben, ist (nach BÜNGNER in 95 Proz. der Fälle) der unterste Teil des Ganges ganz vom Pankreas ummantelt und wie wir am Kadaver uns selbst überzeugt haben, geht der Ductus Wirsungianus gelegentlich $2—2^1/_2$ cm weit senkrecht neben dem Choledochus in die Höhe.

In solchen Fällen bleibt bloß übrig, die Lithotripsie zu machen oder die Choledochostomie durch Herstellung einer Verbindung mit dem Duodenum. DE QUERVAIN hat ganz richtig die Kontraindikation gegen Ausführung der retroduodenalen Choledochotomie dahin abgegrenzt, daß bei Verwachsungen und Unmöglichkeit der Ablösung des Duodenum die transduodenale Operation angezeigt sei.

108. Die Choledocholithotripsie

hat COURVOISIER zuerst ausgeführt und wir haben ebenfalls sehr früh [1]) auf die Vorteile einer solchen Maßnahme für Fälle aufmerksam gemacht, wo sich der Gang wegen starrer Infiltration der Umgebung nicht isolieren läßt. Die Operation ist sehr einfach, sobald es sich um weiche (Cholesterin-)Steine handelt, welche man mit den Fingern oder einer Zange zerdrückt, ohne den Gang zu eröffnen. Immerhin würden wir der Methode nur noch für diejenigen Fälle von Choledochusverschluß durch Steine eine größere Bedeutung beimessen, wo man es wegen der starren Verwachsungen nicht wagt, Blase, Cysticus und Choledochus zu isolieren, resp. bis zur Stelle des Steines zu spalten.

Gegen die Versuche, auch im tiefsten Teil des Ganges einen Stein zu zerdrücken, ist um so weniger einzuwenden, als die Mobilisierung des Duodenum erlaubt, den Stein von hinten und vorne zu fassen, aber der angewandte Druck kann stets nur ein beschränkter sein. KEHR u. a. verwerfen die Lithotripsie ganz, weil sie Fragmente zurücklasse und die Wand des Ganges schädige. Gegen diese völlige Verwerfung der Lithotripsie muß geltend gemacht werden, daß auch bei Cholelithotomie nicht selten Steine zurückgelassen werden. So wurden bei 94 durch POPPERT operierten Fällen 20mal Konkremente zurückgelassen (BRÜNING). Dann kann man durch Spülen mit warmem Oel oder 5-proz. Sapo animalis-Lösung die Fragmente nach ROBSON wegspülen. In 31 Fällen, über welche MAYO ROBSON berichtet, war nichts von Schaden von der Methode beobachtet worden.

109. Die Choledocho-Enterostomie.

Die Choledochoenterostomie ist von RIEDEL, SPRENGEL und COURVOISIER als äußere Verbindung von Choledochus und Darm hergestellt worden. Sie ist in ihrer Ausführung ganz analog der Cholecystenterostomie. Die Gallengänge sind bei der die Operation indizierenden Stauung der Galle so erheblich ausgedehnt, daß die Herstellung einer Verbindung von Darm mit Choledochus in allen denjenigen Fällen mit Sicherheit durchführbar erscheint, wo die Gänge genügend isoliert und der Inspektion zugänglich gemacht werden können. Die Gänge werden hier in der Regel mittelst Querschnittes zu eröffnen sein.

Noch viel nötiger als bei der Cystenterostomie ist die Ableitung der Galle oberhalb der Naht durch Drainage nach außen, sei es

1) 1889, siehe Korrespondenzbl. f. Schweizer Aerzte, 1890.

durch die Gallenblase hindurch (Cholecystostomie), sei es durch direkte Hepaticusdrainage, wenn dazu Raum ist. Hier ist selbst bei POPPERTs Methode „wasserdichter Einfügung der Drains" die Indikation der Tamponade mit Xeroformgaze[1]) gegeben, neben welcher wir stets in gleicher Tiefe einen Glasdrain einführen[2]). Die Art der Drainage hat hier besondere Wichtigkeit, weil man nicht wie bei der Choledochotomie einfach einen Teil der Naht offen lassen darf, um die Galle vorübergehend abzuleiten. Die Naht muß vollständig geschlossen werden, damit nicht bloß keine Galle, sondern vor allem kein Darminhalt austritt, weder primär noch sekundär; deshalb hält es W. MAYO sogar für einen Fehler, einen Tampon direkt auf die Naht zu legen, der nicht durch Umlegen von Kautschukpapier leicht wegziehbar gemacht ist. Einfacher ist es, einen Glasdrain mit Catgut so zu fixieren, daß er die Naht nicht berührt.

110. Die Duodenocholedochotomie und -stomie[3]).

Für die in der Wand des Duodenum (Papilla Vateri) eingeklemmten Steine ist bei Unmöglichkeit der Mobilisierung des Duodenum der beste Weg derjenige durch das Duodenum hindurch[4]). KRASKE ist dieser Meinung nach einem oben erwähnten Falle, wo er wie wir bei Schnitt von außen den Ductus Wirsungianus verletzte, und KEHR hat sich in 20 von 210 Fällen von Choledochotomie genötigt gesehen, diesen Weg zu betreten (mit bloß 2 Todesfällen). PANTALONI hat die von MC BURNEY zuerst ausgeführte bloße Lithotomia transduodenalis von der von mir zuerst empfohlenen und ausgeführten Choledochoduodenostomia transduodenalis unterschieden. Ich hatte sie als Choledochoduodenostomia interna von derjenigen unterschieden, wo man eine Verbindung dieser beiden Hohlorgane von außen her anstrebt, auf welche wir bei der Cholecystenterostomie und Cholangioenterostomie zu sprechen kommen.

α) Die Choledocholithotomia transduodenalis

ist 1891 von MC BURNEY zuerst ausgeführt, dann von CZERNY, MAYO ROBSON und ist bis Ende 1899 schon 20mal mit 2 Todes-

1) Wir bemerken hier noch, daß wir keine trocken aufbewahrte Gaze, auch keine antiseptisch wirksame in die Bauchhöhle bringen, ohne ihre Oberfläche durch Eintauchen in Karbollösung noch desinfiziert zu haben.

2) KRUKENBERG schlägt vor, die Gallenblase nach GERSUNY zu drehen vor der Naht, um Rückfluß zu verhüten.

3) Vergl. die Technik von COLINS, KRASKE, MAYO ROBSON, KEHR und ZELLER bei KEHR.

4) LEHMANN (Heidelberger Klinik) hat 22 Fälle der Operation zusammengestellt (s. Beitr. z. klin. Chir., Bd. 42).

fällen gemacht worden. Es ist jedenfalls wünschenswert, sehr guten Zugang zu schaffen, und die von mir gewählte Form eines nach links und unten konvexen oder winkligen Schnittes mit medianem senkrechten und unterem transversalen Schenkel durch den rechten Rectus abdominis, wie ihn auch POZZI benutzte, ist hier besonders empfehlenswert.

Das Duodenum wird mobilisiert, d. h. nach Spaltung des Peritoneum (lateral von demselben) mit dem untergeschobenen Mittelfinger emporgehoben und mit ihm das unterste Ende des Choledochus mit dem Stein, während Zeigefinger und Daumen oben und unten den Darm verschließen und festhalten. Wir eröffnen den Darm mit gehörigem Querschnitt, weil wir einen den Darmgefäßen parallelen Schnitt für rationeller halten. Jetzt ist zu entscheiden, ob man von der Oeffnung des Choledochus den Stein extrahieren kann mit oder ohne Incision der VATERschen Ampulle.

Nach COLINS, welcher im Gegensatz zu MC BURNEY die Papille nicht aufschlitzt, sondern bloß erweitert, sitzt dieselbe an der Grenze von hinterer und medialer Wand unter einem Schleimhautwulst 3 cm unter dem Winkel zwischen Pars horiz. sup. und descendens duodeni. COLINS führt eine Sonde und danach eine gezähnte Zange (am besten paßt eine unserer Arterienklemmen) ein und extrahiert den Stein. MC BURNEY spaltet nach Einführung einer Sonde die Oeffnung 1 cm weit, drückt den Stein von hinten heraus und sondiert den Kanal, da sich recht oft multiple Steine finden, welche übrigens auch von außen her durch Druck auf den Gang sich herabschieben lassen.

Ausfließende Galle wird durch eingelegte Gazekompressen aufgenommen. Das Duodenum wird in üblicher Weise durch 2 fortlaufende Seidennähte verschlossen. Ist das Peritoneum sicher nicht verunreinigt worden, so wird die Bauchwunde geschlossen; in der Regel tut man besser, einen Drain und einen Gazestreifen (Xeroform) einzulegen bis hinter das Duodenum.

β) **Die Choledochoduodenostomia transduodenalis (resp. interna).**

In Fällen, wo sehr große Steine im unteren Teile des Choledochus eingekeilt sind; ferner wo sie nicht ganz unten sitzen, aber ein Zugang von außen wegen Verwachsung zu schwierig ist; ferner wo der Stein an einer solchen Stelle fixiert erscheint; endlich wo die Sondierung der Papille nicht gelingt oder diese nicht zu finden ist ohne großen Aufenthalt in der Operation, ist die von mir zuerst 1894 ausgeführte Operation am Platze, welche von KEHR und MAYO ROBSON, SPRENGEL (OHL) u. a. mit ebenso glücklichem Resultate

wiederholt worden ist. Ich hatte zur Zeit meiner Operation noch keine Kenntnis von dem MC BURNEYschen Vorgehen.

Sie besteht darin, daß man sich den hinter dem Duodenum sitzenden Stein gehörig fixiert mit den Fingern und nach Eröffnung des Duodenum gegenüber demselben in oben geschilderter Weise direkt auf den Stein in Längsrichtung einschneidet. Man ist in der längeren Achse sicherer, in ganzer Länge des nötigen Schnittes den erweiterten Choledochus der Wand des Duodenum anliegend zu haben.

Wir raten, wie ELLIOT für die Choledochotomie überhaupt, nach dem Schnitt durch die Wand des Duodenum und des Choledochus bis auf den Stein die Wand dieser beiden Kanäle mit Arterienklemmen, eventuell auch mit Anlage einer Naht in der Mitte zu fassen, um den Parallelismus festzuhalten und eine Choledochoduodenostomia interna zu machen, wie ich die Operation getauft hatte. Nach Extraktion des Steines ist der Kanal, eventuell mit dem Finger. zu sondieren, um weitere Steine nicht zu übersehen. Danach legt man einige Knopfnähte an, um die Schleimhaut der Ampulle mit der Darmschleimhaut zu vereinigen, aber so, daß eine zirkuläre Umsäumungsnaht durch die ganze Dicke beider Kanäle gesichert ist. In KOCHERS und KEHRS Fall, wo so verfahren wurde. hat sich kein Nachteil von allfälligem Rückflusse von Darminhalt gezeigt.

Nach MAYO ROBSON und SPRENGEL gar keine Naht anzulegen. ist bloß zulässig, wenn der Stein im intraparietalen Teil des Duodenum steckt und nicht weiter oben, d. h. wenn man sicher ist, daß nicht etwa infektiöse Galle und Darminhalt sich zwischen Duodenum und Choledochus infiltriert. Je höher der Stein, desto weniger wird dies also zulässig sein, obschon es das Einfachste ist. Auch gegen Blutungen gibt die Naht Sicherheit.

Nachbehandlung wie bei der transduodenalen Lithotomie.

Anhang: Choledochektomie (Resektion des Choledochus).

Bei der oben erwähnten Choledochektomie von MAYO wurde nach KOCHER das Duodenum mobilisiert und dadurch das periphere Stück des Ganges an den durchschnittenen zentralen Choledochusstumpf so herangebracht, daß die beiden Enden (nach Heranziehen der umgebenden Serosa (mit einigen Unterstützungsnähten) mittelst durchgreifender Catgutnähte vereinigt werden konnten. Die Naht wurde bloß teilweise gemacht und nach außen hin bis auf die Nahtstelle drainiert.

KEHR erwähnt 3 Resektionen im supraduodenalen Teil von KEHR und DOYEN und 3 Resektionen an dem retroduodenalen Teil von HALSTED, CYERNY und KÖRTE. HALSTED pflanzte Choledochus und Wirsungianus getrennt ins Duodenum ein und fügte nachträglich eine Cysticoduodenostomie hinzu. Sein Patient kam durch und lebte bis zu dem $1^1/_2$ Jahre nachher eintretenden Rezidiv.

In Fällen, wo man bei Carcinom des Choledochus zur Radikaloperation sich entschließt, kommt alles darauf an, ob man die Neubildung so isolieren kann, daß man sie gründlich entfernen kann, und ob man ein Stück gesunden Hepaticus erhalten und so weit frei machen kann, daß es zur Naht zugänglich ist, und ferner, ob man das Duodenum sicher verschließen und so weit dem Hepaticus (oder Choledochusrest) entgegenbringen kann, daß eine sichere Hepaticoduodenostomie sich ausführen läßt, eventuell (wie bei HALSTED) mit Neostomie des Ductus Wirsungianus in eine Extraöffnung des Duodenum. Die Einführung der Mobilisierung des Duodenums hat jetzt Operationen möglich gemacht, welche früher unausführbar waren.

III. Hepaticotomie und Hepaticolithothripsie.

Wir haben 1889[1]) die erste Hepaticotomie ausgeführt (vergl PANTALONI). Seither sind von CABOT, ELLIOT, CZERNY, DELAGÉNIÈRE, MERIAT u. a. eine größere Anzahl ausgeführt. Das Hauptverdienst, die Zugänglichkeit des Ductus hepaticus für chirurgische Maßnahmen in größerem Maßstab dargetan zu haben, hat DELAGÉNIÈRE, aber vor allen KEHR, welcher der Hepaticusdrainage ein so großes Feld einräumt. Die Fälle, wo der Hepaticus selber wegen Steinen (oder Neubildung) in Angriff genommen werden muß, sind selten. DELAGÉNIÈRE stellt die Regel auf, daß bei Verschluß des Choledochus durch Stein zwar die Gallenblase nach COURVOISIER geschrumpft, aber ebenso regelmäßig der Ductus hepaticus dilatiert ist, ebenso bei anderen Hindernissen für den Gallenabfluß.

α) Hepaticotomie.

Sieht man voraus, den Hepaticus untersuchen und freilegen zu müssen, so muß der Schnitt groß angelegt werden, wie behufs gründlicher Untersuchung der Gallenwege, nämlich in Form des den Rectus in ganzer Länge spaltenden Schrägschnittes oder besser des Winkelschnittes. Bei schwierigen Fällen kann sogar ein Einbrechen des 7. oder 8. Rippenknorpels gegen die Knochen nötig werden, um

1) Beiträge zur Chirurgie der Gallenwege, Dtsch. med. Wochenschr., 1890, No. 13 ff.

den Rippenrand genügend zu erheben. HALSTED macht die Angabe, daß er sich in einem Falle der Trennung der Rippen bedient habe.

Technik: Der Zugang zum Hepaticus kann in denjenigen Fällen, wo ein Stein zu entfernen ist, in direkter Weise so beschafft werden, daß nach Sichtbarmachen der Porta hepatis durch Emporheben der Leber ein Finger ins Foramen Winslowii unter das Lig. hepatoduodenale und aufwärts geführt wird. So kann der Hepaticus nach oben zwischen 2 Finger genommen, isoliert, zwischen 2 ELLIOTschen Fadenschlingen incidiert und event. nachher genäht werden, wenn dies sich sicher beschaffen läßt, wie in Fällen von DELAGÉNIÈRE. Sicherer ist es immer, nach MARCEL BAUDOUIN und KEHR die Hepaticusdrainage mit einem 6—8 mm dicken Drain auszuführen[1]). Nicht zu vergessen ist, daß man bei Stein im Hepaticus zuerst den Versuch zu machen hat, denselben, wenn beweglich, abwärts in zugänglichere Stellen zu befördern.

Wo sich wegen Verdickungen und Verwachsungen der Zugang zum Hepaticus nicht in oben geschilderter Weise erzielen läßt, hat man zwei Verfahren zu seiner Verfügung: 1) Bei verdickter und kranker Gallenblase macht man die Cystektomie, spaltet den Ductus cysticus, wenn er nicht infolge Erweiterung leicht passierbar ist und gelangt auf diese Weise in den Hepaticus. 2) Ist es nicht indiziert die Gallenblase zu entfernen, so beginnt man mit der Spaltung derselben und des Cysticus, um von innen den Weg zu Hepaticus und Choledochus zu finden, wie schon bei der Choledochotomie für schwierige Fälle angegeben wurde.

β) Hepaticolithotripsie.

Wir haben bei Besprechung der Choledocholithotripsie schon 1890 darauf aufmerksam gemacht, daß die Lithotripsie ein erwünschtes Hilfsmittel auch für Steine im Hepaticus werden dürfte, und in der Tat hat sich dies in Fällen von MAYO ROBSON, BAILLET und DELAGÉNIÈRE erwiesen, und letzterer Autor macht darauf aufmerksam, daß auch die Zertrümmerung von innen nach Eröffnung von Blase und Cysticus gelegentlich erwünscht sein kann. Die Methode ist in schwierigen Fällen also einen Versuch wert, da sie, wie am Choledochus, nur gute Resultate gezeitigt hat und die theoretischen Bedenken gegen dieselbe sich als unbegründet ergeben haben.

---

1) Die direkte Hepaticusdrainage hat nach DELAGÉNIÈRE CABOT zuerst ausgeführt nach Hepaticotomie wegen Steines, DELAGÉNIÈRE die indirekte durch die Gallenblase hindurch, aber die prinzipielle Durchführung derselben verdanken wir KEHR.

112. Hepaticostomie und Hepaticoenterostomie.

Man kann in vier Formen eine Ableitung von (infektiöser) Galle aus dem Hepaticus anstreben: 1) Indirekt nach außen (Hepaticostomia externa indirecta) durch Einlegen eines Drains nach KEHR durch Blase und Cysticus oder nach Cystektomie bloß durch letzteren in den Hepaticus. 2) Durch Hepaticostomia externa directa mit Annähen der Wand des stark dilatierten (nur in diesem Falle ist es möglich) Hepaticus an die Bauchwand. 3) Durch Hepaticostomia transhepatica, wie in einem Falle von THOMSON und MAYO ROBSON (vergl. hierüber die Hepatostomie). 4) Endlich durch Hepaticoenterostomie (Fall von KEHR).

Technik: In allen diesen Fällen hängt die Technik von den speziellen anatomischen Veränderungen des einzelnen Falles ab, so daß sich allgemeine Regeln kaum aufstellen lassen (vergl. die Cholangio-enterostomie unten).

Wir haben (loc. cit.) einen Fall beschrieben von hochgradiger cystöser Ausdehnung des Ductus hepaticus, und DELAGÉNIÈRE[1]) weist auf solche von NICHOLAYSEN und BESANÇON hin, wo die Anlage einer Kommunikation mit dem Darm relativ leicht gewesen wäre. KEHR hat dieselbe ausgeführt.

Zur Art und Weise der Ausführung der Operation hat W. MAYO sehr hübsche Abbildungen geliefert und statt langer Beschreibung reproduzieren wir mit gütiger Erlaubnis des Autors eine seiner charakteristischen Abbildungen (s. nächste Seite).

In diesem Falle MAYOs war nach der gegenwärtigen Mode die Gallenblase bei einer ersten Operation entfernt worden. Anders bei dem folgenden Falle:

HALSTED liefert einen ganz besonders interessanten Beitrag dazu, wie gut eine bei einer ersten Operation erhaltene Blase bei einem schweren Rezidiv sich verwerten läßt. HALSTED bezeichnet die von ihm unter genannten Umständen ausgeführte Operation als 5) Hepatico-Cholecystenterostomie:

Er hat dabei den Gedanken realisiert, auf welchen wir im nächsten Kapitel bei der Diskussion der Hepatocholangioenterostomie zu sprechen kommen, nämlich die Gallenblase als Zwischenbehälter zu benutzen für Herstellung einer Verbindung höherer (para- und intrahepatischer) Gallenwege mit dem Darm. Der Patient bot eine Obliteration des Cysticus dar und des Choledochus, während Gallenblase und Hepaticus dilatiert waren.

---

1) Contribution à la chir. du canal hépatique, Paris 1904.

Er stellte zuerst eine Verbindung des Ductus hepaticus mit der Gallenblase, dann der Gallenblase mit dem Duodenum her mit gutem Erfolg. Die Patientin war schon vorher operiert worden und es ist aus diesem Falle zu ersehen, wie gut es war, daß das erste Mal die Gallenblase nicht entfernt wurde, sondern für die zweite Operation Verwendung finden konnte.

Fig. 322. Hepatico-Duodenostomie nach Obliteration des Choledochus und nach früherer Cholecystektomie nach W. MAYO. Man sieht sehr schön, wie das (mobilisierte) Duodenum bis an den Leberhilus heraufgezogen ist und an dem Serosaüberzug (resp. fibrösen Verbindungen an dessen Stelle) das Lig. hepatoduodenale durch Nähte fixiert ist. Der Darm ist da, wo er sich dem Ende des Hepaticus am besten anlegt, eröffnet und eine durch alle Wände hindurchgehende Catgutnaht zunächst als hintere Ringnaht angelegt.

113. Hepatocholangiostomia externa und Hepatocholangio-Enterostomie [1]).

α) Die Hepatocholangiostomia externa.

Wir haben im Jahre 1882 [1]) die erste einschlägige Operation ausgeführt, auf Grund deren wir aufmerksam machen konnten, daß bei

1) Beitrag zur Chirurgie der Gallenwege, loc. cit.

Gallenstauung die kleinen und kleinsten Gallengänge sich bis an die Oberfläche der Leber so stark dilatieren können, daß sie sogar bersten und zu Gallenabscessen in und auf der Leber führen. Die richtige Erkenntnis des Leidens ermöglicht, durch Anlegung einer Incision und Entleerung der Galle einen Abfluß für die Galle zu schaffen, bis sich der Verschluß selber hebt oder durch eine zweite Operation beseitigt werden kann. In unserem ersten Falle ging ein Stein ab, etwa $^1/_2$ Jahr nach der Operation unter heftigem Kolikanfall und die angelegte Gallenfistel schloß sich sofort.

Die Operation ist verschieden je nach dem Stadium, in welchem der Patient zur Behandlung kommt. Ist noch kein Durchbruch erfolgt, wie in dem Falle THOMSON, so wird nach Freilegung der Leber an Stelle der empfindlichen Geschwulst der Leberüberzug an das Peritoneum parietale angeheftet und der „Gallenabsceß" eröffnet, eventuell Steine aus der Höhle entfernt oder — wie in unserem Falle — Stücke nekrotischen Lebergewebes; wo schon Perforation der Oberfläche stattfand, hat sich Adhärenz spontan gebildet und man kann sich mit Incision und Freilegung der Höhle begnügen. Immerhin ist zu berücksichtigen, daß, wie in unserem Falle, auch nicht unerhebliche Blutungen eintreten können, so daß eine Tamponade von nöten ist.

Sonst aber ist diese Operation eine relativ einfache, und da unser Fall beweist, daß sich das Hindernis sogar spontan beheben kann, so ist sie zu unmittelbarer Abhilfe der Beschwerden und Gefahren durchaus empfehlenswert angesichts des günstigen Verlaufs der Fälle.

HIRSCHBERG hat[1]) eine Operation angegeben, welche abweicht von der unserigen und THOMSONs insofern, als er durch Laparotomie die Leberoberfläche freilegt, einen Trokar in die Leber sticht, den Kanal eventuell auf Fingerdicke stumpf erweitert, mit Gazestreifen tamponiert und mit Drain offen erhält. Auch auf diese einfache Weise gelingt es zweifellos, eine Gallenstauung bei Cholangitis, bei hypertrophischer Lebercirrhose momentan zu beseitigen, und die Operation verdient entschiedene Beachtung. Uebersehen darf man nicht, daß zunächst bloß der symptomatischen und nicht der ätiologischen Indikation ein Genüge geleistet wird.

β) Die Hepatocholangio-Enterostomie.

Von MARCEL BAUDOUIN und LANGENBUCH empfohlen, ist diese Operation zuerst von JORDAN[2]) und KEHR[3]) ausgeführt. ENDERLEN[4])

1) Berliner Klinik, Oktober 1902.
2) Kongreß d. Deutschen Ges. f. Chir., 1899.
3) Centralbl. f. Chir., Bd. 7, 1904.
4) Grenzgebiete, Bd. 14, 1904.

und ZUMSTEIN haben experimentell die anatomischen Verhältnisse geprüft und klargelegt. Die beiden Operierten sind gestorben. Wenn demnach KEHR geltend macht, daß die äußere Leber-Gallenfistel allerlei Widerwärtigkeiten im Gefolge habe, welche durch die Anlegung einer Fistel nach dem Darm abgeschnitten werden, so entgeht man doch der noch schlimmeren Widerwärtigkeit, den Patienten zu verlieren.

Allerdings will KEHR nur bei definitivem Narbenverschluß oder Neubildung die Operation ausgeführt wissen, aber auch da dürfte ein Umweg, welchen ENDERLEN andeutet, wohl vorzuziehen sein, nämlich daß man eine erst angelegte äußere Gallenfistel nachträglich mit einem herangezogenen Darm (Jejunum) in Verbindung zu setzen sucht und in einem 3. Akt die Hautwunde schließt.

Jedenfalls wird man auf eine zweizeitige Operation Bedacht nehmen müssen, indem man erst durch Excision mit Tamponade die erweiterten Gallengänge in der Leber öffnet — wobei man ja eine für spätere Verbindung mit dem Darm geeignete Stelle an der Unterfläche der Leber wählen kann — und tamponiert unter Herausleitung des Tampons nach außen. Erst wenn sich die von ENDERLEN und ZUMSTEIN geschilderte Abstoßung der nekrotischen Leberpartien vollzogen und die Narben- und Regenerationsvorgänge an der Leberwunde eingestellt haben, wird man dann durch Naht Duodenum oder Jejunum an die Leber befestigen, die Naht durch Netzumhüllung sichern und eine Ableitung der Galle in den Darm herbeizuführen suchen.

Noch sicherer wäre die Anlegung einer Darmfistel am Duodenum unter Einführung eines Drains, welcher später (als resorbierbarer Drain) nach Art der MAYO ROBSONschen entkalkten Knochendrains verkürzt und an der Stelle des Gallenabflusses an die Leber befestigt werden könnte.

Was mir aber ganz besonders aus KEHRs Fall hervorzugehen scheint, ist der klare Schluß, daß es verfehlt ist, die Excision der Gallenblase ohne strikte Indikation auszuführen, weil durch deren tiefere Wand hindurch am allereinfachsten die Gallenwege in der Leber eröffnet und zugleich an der vorderen Wand eine Verbindung mit dem Darm hergestellt werden könnte, wie dies HALSTED getan hat. Man bekäme dann, um einen dem Eingriff entsprechenden langen Namen zu benutzen, eine Hepatocholangiocystenterostomie.

d) Leberchirurgie (ohne Gallenwege).

114. Chirurgische Behandlung der Lebercirrhose.

Die weitaus schönsten Resultate kann die Leberchirurgie dann in Aussicht nehmen, wenn Erkrankung der Gallenwege vorliegt an

irgend einer Stelle. Aber dabei darf nicht vergessen werden, daß man bislang etwas zu sehr bloß die großen Gallengänge und die Gallenblase ins Auge gefaßt hat und zu oft von operativer Hilfe Abstand genommen hat, wo man es bei Autopsie sehr bereute.

Diese Behauptung trifft ganz besonders zu bei gewissen Formen von Lebercirrhose, und zwar bei den hypertrophischen. Dank TALMAS Vorgehen haben wir gelernt, bei der atrophischen Cirrhose eines der Hauptsymptome, den Ascites, bis zu einem gewissen Grade zu bekämpfen, nicht immer mit dauerndem Erfolg.

Aber bei der hypertrophischen Lebercirrhose, zumal in den häufigeren Formen, wo Ikterus besteht, kann man noch viel sicherere Resultate erzielen, wenn man rechtzeitig eingreift.

Ist doch bei hypertrophischer Cirrhose oft die chronische Gallenstauung die Ursache der Hypertrophie, was aus den Fällen mit Klarheit hervorgeht (wie auch wir beobachtet haben), wo bei typischen klinischen und anatomischen Veränderungen hypertrophischer Cirrhose schließlich ein umschriebenes Carcinom der Gallenausführungsgänge sich als Grundleiden entpuppt. Auch Fälle, wie diejenigen von CUMSTON [1]), sprechen zu Gunsten dieser Auffassung, wo eine 3—4 Wochen dauernde Drainage der Gallenblase bei Cirrhose Ikterus und Ascites zum Verschwinden brachte.

Man darf es sich deshalb zur Regel machen, bei allen Erkrankungen der Leber, welche mit Ikterus einhergehen und bei denen nicht die Ursache des Ikterus klarerweise in einem inoperablen Leiden liegt (wie vorgeschrittene Pankreas- und Leberkrebse), der Indikation zu genügen, die gestaute Galle abzuleiten. Wie dies zu geschehen hat, wird man entscheiden mittelst einer Probelaparotomie, welche die Gallenwege in ihrer ganzen Ausdehnung zugänglich macht.

Daß man mit einem solchen Eingriff ebensowenig wie bei Choledochusverschluß durch Gallensteine zuwarten darf, bis die Veränderung der Leber zu hochgradig geworden ist und sich cholämische Zustände entwickeln, ist selbstverständlich. Ist doch bei der Chirurgie der Gallenwege gezeigt worden, daß die Gefahr operativer Eingriffe auf zu langes Warten und Entwickelung derartiger Toxämien zurückzuführen ist.

Die Probelaparotomie muß durch genaue Untersuchung der Gallenwege vom Leberhilus bis zum Duodenum Aufschluß geben, ob nicht ein entfernbares Hindernis besteht, welches die Stauung der Galle und ihre Folgezustände unterhält, mag es sich um Stein,

1) American Journ. of med. Sciences, Juli 1905.

Neubildung oder Narben innerhalb oder außerhalb der Gallenwege handeln. W. MÜLLER hat[1]) einen Fall beschrieben, wo ein Ascites, wie der Erfolg der Operation lehrte, bloß aus Verwachsungen im Bereich der Leberpforte erklärt werden mußte. Um so mehr ist bei Stauungen im Bereich der Gallenwege von ähnlichen Maßnahmen zu erhoffen.

Wo sich ein Hindernis im Bereich der größeren Abflußwege der Galle nicht findet, aber doch ein Zweifel bleibt, ist eine Drainage, und zwar zunächst einfachster Art, in Form der Cholecystostomie zu versuchen. Wo sich dagegen ein Hindernis obiger Art ausschließen läßt, kommt erst noch die von uns zuerst ausgeführte und von HIRSCHBERG in anderer Form zur Behandlung hypertrophischer Lebercirrhose empfohlene Hepatocholangiostomie in Frage zur Ableitung der Galle direkt aus der Leber.

Anerkannt in ihren Erfolgen ist die Ableitung des Blutes bei venöser Stauung auf diesem Wege bei gewissen Formen der TALMAschen Operation.

115. Die TALMAsche Operation bei Ascites (Lebercirrhose).

Die TALMAsche Operation, welche gleichzeitig von DRUMOND empfohlen und von ihm und MORISON mit Glück ausgeführt worden ist, bezweckt Ableitung des venösen Blutes aus dem Pfortadergebiet in das Gebiet der Cava inferior bei Pfortaderstauungen (die meistens, aber nicht immer durch Bindegewebswucherungen innerhalb der Leber, Cirrhose bedingt sind). Dieselben führen zu Ascites und Blutungen, und der Ascites ist es, welcher die Hauptindikation für die Operation abgibt. BUNGE[2]) tritt speziell für die Indikation durch Blutung in den Magendarmkanal bei Cirrhose ein.

Seit der letzten Auflage, in welcher wir namentlich auf die Arbeiten von FRIEDMANN und die experimentelle Arbeit von TILMANN hinzuweisen hatten, sind mehrere Arbeiten erschienen, welche die Resultate der Operation, ihre Indikationen und Kontraindikationen feststellen, und ebenso experimentelle Untersuchungen, welche die Wirkungsart aufklären sollen. Das Zutrauen zu den Erfolgen hat sich gesteigert. KOSLOWSKY berechnet unter 168 Fällen 46 Proz. gute Erfolge, GREENOUGH 42 Proz. in 105 Fällen, MONPROFIT[3])

1) LANGENBECKs Arch., Bd. 66.
2) Die TALMA-DRUMONDsche Operation, Jena 1905.
3) Congrès français de chirurgie, Oct. 1904.

auf 224 Operationen 70 Proz. Heilungen, wovon 35 Proz. Dauerheilungen, BUNGE in etwa dem dritten Teil der Fälle bleibende Heilung und in einem anderen Drittel Besserung.

WHEELER findet die besten Resultate bei hypertrophischer Lebercirrhose. Er sowohl wie BUNGE sehen im Ikterus eine Kontraindikation. Diese besteht aber nur insofern zu Recht, als bei Ikterus zuerst der viel dringlicheren Indikation zu genügen ist, die Galle nach einer der in No. 114 beschriebenen Methoden abzuleiten. Nachher kann die TALMA-Operation angeschlossen werden, die aber oft unnötig geworden sein wird.

Man hat eingesehen, daß man Leute, die zu weit heruntergekommen sind durch Erkrankungen des Herzens, der Nieren und bei denen die Schrumpfung der Leber zu weit gediehen ist, nicht mehr operieren soll. Letzteres zeigt sich durch starke Urobilinurie, Acholie und Hypocholie der Faeces an. Zu beachten als bedenkliche Symptome, wenn auch nicht als direkte Kontraindikationen sind nach BUNGE verminderte Harnstoff- und vermehrte Ammoniakausscheidung, auch die Lävulosurie.

KUSNEZOW, ITO und OMI haben experimentell die klinisch bereits außer Zweifel stehende[1]) Herstellung eines guten Kollateralkreislaufes durch die Operation genauer studiert. Der Hauptweg, welcher das Blut aus der Vena portae in den allgemeinen Kreislauf ableitet, geht bei Netzannähung durch die Vena gastrolienalis und Venae gastroepiploicae in die Venae omentales und durch diese in die Venae epigastricae, und zwar die Vena epigastrica superficialis in die Vena femoralis, die Vena thoracoepigastrica in die Vena axillaris, nach oben in die Venae intercostales und mammariae.

Daraus ergibt sich schon, daß ein noch kürzerer Weg der Ableitung geschaffen wird, wenn man statt des Netzes die Milz als Ableitungsquelle zur Bauchwand benutzt. KUSNEZOW hat gezeigt, daß Ligatur der Vena portae beim Tiere den Tod herbeiführt trotz Omentofixation, weil unterhalb der Gastrolienalis keine genügenden Anastomosen abgehen. Das liegt der Behauptung ITOs und OMIs zu Grunde, daß die Epiplopexie ungenügend sei und die Hauptsache breite Verwachsung der Baucheingeweide unter sich und mit der Bauchwand.

Technik: Am Menschen hat sich bei richtiger Auswahl der Fälle die Epiplopexie und die Splenopexie am meisten bewährt. Erstere ist viel einfacher und deshalb die weitaus im Vordergrund stehende Operation. Die Splenopexie kommt hinzu, wenn sich die

1) Vergl. C. WHEELER, TALMA-MORISONS Operation, Brit. med. Journ., Oct. 1905, mit Autopsieberichten; s. auch einen solchen bei PRISSON, Dtsch. Zeitschr. f. Chir., Bd. 75.

Omentofixation nicht bewährt hat. Wir haben von der letzteren mehrere vorzügliche Erfolge zu verzeichnen. Sie ist bei weitem die gefahrloseste Operation, wenn richtig ausgeführt.

α) Exoepiplopexie und einfache Epiplopexie.

Schnitt in der Medianlinie oberhalb des Nabels. Je nachdem man intra- oder extraperitoneale Verbindung herstellen will, wird verschieden vorgegangen. Das Einfachste ist die von NARATH [1]) empfohlene subkutane Einlagerung des Netzes. Zu diesem Behufe bildet man eine Tasche nach links mittelst eines stumpfen Instrumentes oder des mit sterilem Kautschukhandschuh versorgten Fingers, so daß ein Netzstück bequem eingelagert werden kann. NARATH hat gezeigt, daß sich sehr rasch subkutane Venen in Verbindung mit dem eingelagerten Netz nachweisen lassen.

Bewährt ist auch die subseröse Einlagerung, behufs welcher man die Fascia lineae albae spaltet und ebenfalls nach links hin oberhalb des Peritoneum eine gehörige Tasche herstellt. Nach SCHIASSI, TIESCHI und PASCALE ist die extraperitoneale Versorgung zuverlässiger als die intraperitoneale Fixation.

Jetzt spaltet man das Parietalperitoneum, zieht das Netz hervor, und zwar so, daß keine Zerrung am Colon transversum stattfindet [2]). Mit einigen Nähten wird der Netzzipfel rings, ohne ihn einzuschnüren, in der Oeffnung des Parietalperitoneum und eventuell der dieses bedeckenden Fascie befestigt und dann Fascie und Haut sorgfältig und ohne Drainage vernäht.

Es ist wünschenswert, daß der Ascites entleert werde. Dieses kann durch Einführung langer Glasdrains in die Seitengegenden und in den Douglas mittelst Aspiration geschehen. Denn die permanente Ableitung der Flüssigkeit durch einen Drain hat Bedenken wegen Infektion, wenn die Nachbehandlung nicht ganz genau überwacht werden kann. Es ist besser, die Punktion eventuell noch ein oder einige Male nachträglich zu wiederholen.

Man kann die Epiplopexie statt in Form der geschilderten Exoepiplopexie auch in anderer Weise vornehmen, durch einfaches Annähen des Netzes an die Parietalserosa ohne Vorlagerung oder durch Anheftung des Netzes aufwärts zwischen Leberkonvexität und Zwerchfell. GUILLOT und COURBET berichten über Erfolge letzterer Methode, welche nicht bloß das Pfortadersystem in der Leber entleerte, sondern dem nutritiven System der Leberarterie neue Gefäße zuführe. Die intraperitonealen Anheftungen haben den Vorteil, nicht zu Hernienbildung Anlaß zu geben. Doch wird diese auch

1) Centralbl. f. Chir., Bd. 32, 1905.

2) In einem Falle von FRANKE kam es zu Knickung des Colon.

bei Exoepiplopexie verhütet durch richtige Umnähung und Benutzung eines zwar gut vaskularisierten, aber nicht zu großen Netzzipfels. Aehnliche Absichten wie die intraperitoneale Anheftung des Netzes verfolgen die Abreibungen und Abschabungen von Leber, Milz, Netz und Därmen zur Herstellung von Adhäsionen.

β) Splenopexie.

Die Splenopexie ist zu machen, wenn die Omentofixation zu keinem Resultat geführt hat oder nicht ausführbar ist. Durch Schnitt am Rippenrand wird die Milz hervorgeholt und nun ganz oder zum Teil, je nach Größe, nach RYDYGIERs und BARDENHEUERs Angaben in einer Tasche zwischen Parietalperitoneum und Muskeln fixiert. Ist sie schwer vorzuziehen, so haben DEPAGE, FRANKE, SCHLANGE sich durch Loslösung eines Peritonealmuskellappens und Annähen desselben auf der Milz geholfen.

Normalverfahren kann die Splenopexie deshalb nicht sein, weil sie bei kleiner und hochgelegener Milz schwierig und nie sicher ist (in einem Falle von BUNGE löste sich die Milz wieder).

Noch viel weniger ist daran zu denken, statt der erwähnten Methoden zur Ableitung des Portalblutes die Eckschе Fistel zu benutzen, d h. eine Kommunikation zwischen Vena portae und V. cava herzustellen. TANSINI[1]) schließt temporär die freigelegte V. portae und Cava mittelst gummibezogener Klemmen, schneidet die erstere durch und näht das distale Ende in eine seitliche Oeffnung der Cava mittelst fortlaufender Seidennaht ein (termino-laterale Anastomose). Die so operierten Tiere befanden sich monatelang wohl.

VIDAL hat die Operation am Menschen gemacht. Patient lebte 4 Monate, starb an akuter Pyämie.

116. Die Hepatopexie.

Bei Ptosis und bei Wanderleber können Schmerzen und andere Symptome nötigen, die Fixation der Leber an normaler Stelle zu versuchen. Diese Hepatopexie ist nach BÖTTCHER[2]) 1887 zuerst von MICHEL, 1890 von LANGENBUCH, 1891 von GÉRARD-MARCHANT gemacht worden; 1900 konnte BÖTTCHER 23 Fälle aus der Literatur sammeln.

Wenn es sich bloß um Verlängerung der Leber nach abwärts unter Bildung eines beweglichen Schnürlappens handelt, welcher Beschwerden hervorruft, ist die Operation eine einfache. Zunächst kann man nach RIEDEL, wenn Vergrößerung der Gallenblase zu Grunde liegt, einfach durch Cholecystostomie abhelfen. 1884 hat BILLROTH

1) Centralbl. f. Chir., 1902, No. 36.

2) BÖTTCHER, Ueber Hepatopexie, Leipzig 1900.

die erste Hepatopexie bei derartiger partieller Hepatoptose ausgeführt. Kategorischer ist die von LANGENBUCH geübte Amputation des Schnürlappens. Zwischen beiden liegt die einfache Hepatopexie.

Technik: In den Fällen, in welchen ich die Hepatopexie ausgeführt habe, habe ich mich des im Kapitel der Gallenblasenchirurgie abgebildeten Schrägschnittes, 2 Finger breit unterhalb des Rippenbogens, bedient. LANGENBUCH, FERRARI, FRANKE und auch POPPERT (nach BÖTTCHER) benutzten diese Schnittführung.

Der Schnitt muß groß genug sein, um gute Uebersicht zu gewähren und die korrekte Anlage der Naht zu ermöglichen, event. kann man den Winkelschnitt benutzen, der ebenfalls loc. cit. beschrieben ist. Indem man nun, wo nötig, in kopfabhängiger Schräglage, die Leber reponiert, gibt man sich über die Stelle Rechenschaft, an welcher man die Leberoberfläche an das Parietalperitoneum anheften will, läßt die Leber wieder zurücksinken und legt zuerst die Bauchwandnähte an oberhalb des oberen Wundrandes, durch Parietalperitoneum und Fascie durchgreifend, 2, 3 oder auch erheblich mehr, wo dies nötig und möglich ist.

Wenn schwielige Veränderungen vorhanden sind an der Leberoberfläche, wie bei Schnürlappen, so benutzt man gerne solche zur Nahteinlage. Nun wird das eine Fadenende der eingelegten Nähte an der vorher bestimmten Stelle mittelst sehr dünner krummer Nadel durch die Leberoberfläche durchgeführt und nun erst die Leber an Ort und Stelle gebracht und durch Stützung mit der Hand und abhängige Lagerung dort erhalten, bis ein Faden nach dem anderen geknüpft ist. Wir verwenden nur Seide zu diesen Nähten und halten eine Catgutnaht für verfehlt.

Sehr zweckmäßig erscheint es, nach angelegter Naht zur Erzielung flächenhafter Adhäsionen zu tamponieren, wie LANGENBUCH, FRANKE, TASCHERNING und POPPERT getan haben. Wir raten, unmittelbar vor Gebrauch in 5-proz. Karbollösung eingetauchte und ausgepreßte Xeroformgaze zu benutzen, welche zwischen den Nähten nach der Leberkonvexität heraufgeschoben wird. Es ist dasselbe Verfahren, welches wir auch für die Nephropexie für das zuverlässigste halten, nicht bloß weil es Adhäsionen macht, sondern auch im Bereich der Schnittwunde eine festere Narbe schafft, welche die reponierte Leber stützt. Die Tampons müssen 8—14 Tage liegen bleiben. Bis auf die Tampons wird die Wunde solide vernäht.

Bei totaler Ptosis und bei gleichzeitiger allgemeiner Enteroptose und schlaffen Bauchdecken ist daran zu denken, nach Art der Methode von LEGUEU, an einer durch die ganze Leberdicke geführten starken Fadenschlinge, wie in einer Schleuder, die Leber aufzuhängen oder nach PÉAN ein künstliches Diaphragma aus Serosa

unter der Leber herzustellen oder mit der Naht nach DEPAGE eine Excision der Bauchwand zu verbinden, um einen strammen Halt zu schaffen.

117. Die Eröffnung von Leberabscessen und Cysten (Echinococcus).

Es bedarf keiner Beschreibung, wie man einen von vorne oder hinten durch Laparotomie zu erreichenden Leberabsceß oder cystischen Tumor zu behandeln hat: Wenn man nach Trennung der Weichteile die Leber nicht verwachsen findet, so wartet man, bis sich Adhäsionen gebildet haben, und operiert zweizeitig oder — was in der Regel vorzuziehen ist — man exteriorisiert" die Stelle, wo die Leber einzuschneiden ist, durch eine fortlaufende Umnähung, welche Leberserosa und Parietalperitoneum faßt.

Besondere Angaben sind dagegen nötig, wenn an der Leberkonvexität Hohlräume eröffnet werden müssen, durch die Brusthöhle hindurch., mittelst

Laparotomia transthoracica.

Diese Operation ist unter No. 86 S. 733 geschildert worden und verweisen wir auf die betr. Beschreibung und die Abbildungen.

118. Die Leberresektion.

Nachdem durch die bei Leberverletzungen mit stärkeren Blutungen jetzt allgemein übliche sofortige Laparotomie der Beweis geleistet war, bei welchen ausgedehnteren Verletzungen durch zeitige Blutstillung noch Heilung zu erzielen ist, konnten die Chirurgen vor ausgedehnten Leberresektionen nicht mehr zurückscheuen. Die Zahl von 66,8 Proz. bei der Zusammenstellung EDLERs 1887 [1]) von 543 Fällen ist auf 39,8 Proz. nach THÖLEs Zusammenstellung [2]) von 399 Fällen zurückgegangen.

NÖTZEL [3]) berichtet über Fälle, wo der „rechte Leberlappen fast halbiert" war, WILMS [2]) über völlige Abreißung des linken Leberlappens, wo zum Teil durch Naht, aber auch durch bloße Tamponade Heilung erzielt wurde; G. COSTA [4]) über Erfolg bei ähnlicher ausgedehnter Verletzung.

THÖLE findet bei 148 Leberresektionen bloß noch 16,8 Proz. absolute Mortalität.

---

1) LANGENBECKs Archiv, Bd. 34, 1887.
2) Deutscher Chirurgenkongreß Berlin 1906.
3) Beitr. z. klin. Chir., Tübingen 1906.
4) Policlinico 1905.

KEEN, welcher schon 3mal mit glücklichem Resultat Lebertumoren zu excidieren in die Lage gekommen und sehr zuversichtlich über die Aussichten dieser Operation geworden ist, liefert eine von CUSHING und DOWN verfaßte Zusammenstellung von 76 Fällen mit 14 Proz. Mortalität, ein sehr günstiges Resultat. Dieselbe umfaßt 20 Hydatidencysten, 17 Carcinome, 12 Syphilome. KEEN hat im letzten Fall den größeren Teil des linken Leberlappens entfernt. Meistens kam die Operation in Frage, wenn sich ausschälbare Tumoren oder diffuse Tumoren im Bereich eines Schnürlappens oder gegen den Rand eines normalen Lappens zu entwickelt hatten, wie bei Carcinomen der Gallenblase mit Uebergreifen auf das Lebergewebe.

Die Todesfälle, welche bei Leberresektion vorgekommen sind, beziehen sich fast alle auf Blutung und Shock. Embolie und Sepsis ist bei KEEN bloß dreimal verzeichnet. Einer meiner Fälle starb infolge von sekundärem Darmprolaps.

Die Blutstillung ist demnach die Kernfrage bei der Operation. Zu derselben besitzen wir eine Anzahl von experimentellen Studien, von KUSNETZOW und PENSKY, AUVRAY und Vorschläge von CECHERELLI, BIANCHI, SEGALE u. a. Es ist nicht möglich, allgemeine Regeln aufzustellen, da die Fälle zu verschiedenartig sind. Als gesichert ist zu betrachten das Resultat der eingehenden Versuche von KUSNETZOW und PENSKY, daß man die großen Venen des Lebergewebes sehr wohl mittelst Umstechung isoliert ligieren kann. KEEN hat bei Abtragung des linken Leberlappens mittelst 5 Ligaturen die Blutung aus diesen größeren Gefäßen verläßlich gestillt, indem er bei Trennung und Eintritt starker Blutung den Finger auf das Lumen legte, mit Nadel und Catgut die Stelle umstach und durch einen Assistenten die Ligatur langsam zuschnüren ließ.

Sicher ist auch, daß eine parenchymatöse Blutung aus den kleinen Gefäßen sich durch Tamponade in der Regel dauernd stillen läßt. Allein damit ist noch nicht ausgeschlossen, daß man nicht, bevor die Tamponade verläßlich angebracht werden kann, einen zu starken Blutverlust während der Trennung des Lebergewebes in Kauf nehmen muß.

Die Mittel, um die Trennung so zu gestalten, daß nicht die Operation vor ihrer Vollendung schon zu erschöpfendem Bluterguß führt, sind der Thermokauter mit der ausdrücklichen Mahnung, denselben sehr langsam wirken zu lassen bei bloßer Rotglühhitze. KEEN, welcher sehr glücklich gewesen ist mit seinen Fällen, hat sich des Thermokauters bedient, wo er nicht einfach enukleieren konnte.

Ein für einzelne Fälle völlig sicheres Blutstillungsmittel, welches wir benutzt haben, ist die Anlegung von Quetschzangen. Wir

haben uns der großen und kräftigen Quetschzange bedient, welche wir für Magenresektion benutzen. In einem Fall von Carcinom des rechten Leberlappens mit Carcinom der Gallenblase war der Zustand der Teile durch eine genauere Untersuchung völlig zutreffend vor der Operation festgestellt worden. Es fand sich die Gallenblase gefüllt, der Cysticus konnte freigelegt, ligiert und durchschnitten werden. An der Leber traten sofort die typischen Krebsknoten mit tiefen Dellen zu Tage. Starke Verwachsungen an der Unterfläche führten zur Verletzung der Serosa, welche eine erhebliche venöse Blutung zur Folge hatte, die aber durch Tamponade gestillt werden konnte. Hinter den Knoten in der Leber wurde nun trotz der erheblichen Dicke des r. Leberlappens, der keineswegs von der übrigen Leber getrennt, aber doch stark verlängert war, die große und fest zu schließende Zange angelegt und die Leber damit kräftig zusammengequetscht. Die Zange saß vollständig gut und bewährte sich ausgezeichnet. Die Leber wurde dicht über der Zange samt Gallenblase einfach mit dem Messer abgeschnitten.

Die Zange blieb 2mal 24 Stunden liegen und konnte dann ohne weitere Blutung entfernt werden. Wir können demgemäß die Anwendung derartiger Zangen empfehlen und raten, dieselben mit aller Kraft zu schließen, da zwar das Lebergewebe mürbe, aber die Serosa sehr resistent ist.

Die Zange tut also vorzügliche Dienste. Sie hat aber den großen Nachteil, wenn man sie liegen läßt, daß es schwierig ist, die Wunde verläßlich zu schließen, so daß bei Erbrechen Prolaps der Därme eintritt. Dies geschah in 2 unserer Fälle, einmal ohne Schaden, einmal mit unglücklichem Ausgang. Man muß also trotz Zange Peritoneum und Fascie darüber schließen und die Zange durch eine kleine Oeffnung zu entfernen suchen. Oder man muß die Zange ersetzen, genau wie wir dies für den Magen tun, durch eine Matratzennaht hinter der Zange mit eventuellem Uebernähen mittelst fortlaufender Naht. Auch bei Anwendung des Thermokauter kann man einige Serosanähte bei Sorge für keilförmige Anlage der Schnitte anbringen. Zur Nachbehandlung muß mit Xeroformgaze tamponiert werden, ausnahmslos, wenn eine nicht vereinigte Wundfläche übrig bleibt, für 2mal 24 Stunden, und drainiert wegen Nachsickerung von Blut und wegen Gallenausflusses, aber daneben Peritoneum und Fascie genau vereinigt.

Besser als die Zange bewähren sich angesichts der großen Wünschbarkeit, nach Leberresektionen die äußere Wunde zur Verhütung von Komplikationen völlig zu schließen, solche Blutstillungsmittel, welche mit dem Organ versenkt werden können. PAYR und MARTINA[1]) haben hierzu experimentelle Beiträge geliefert, und

1) Kongreß d. Deutschen Ges. f. Chir. Berlin 1906.

THÖLE[1]) hat das Ergebnis seiner großen Statistik in Bezug auf die beste Blutstillungsmethode formuliert.

B. MÜLLER[2]) hat zunächst gezeigt, daß man zur Beschränkung der parenchymatösen Blutung während der Durchschneidung des Lebergewebes außer dem Thermokauter mit Vorteil Adrenalininjektionen in Kochsalzlösung (0,1 ‰ bis 1 ‰) anwenden kann. Läßt man zentral einen genügenden Streifen so anämisierten Gewebes, so bleibt jede parenchymatöse Blutung aus, und größere Gefäße werden deutlicher sichtbar und können nach momentaner Blutstillung durch Druck der direkten Ligatur nach KUSNETZOW unterworfen werden.

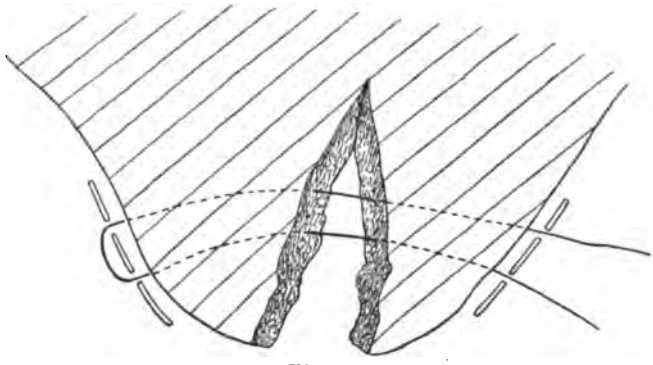

Fig. 323.

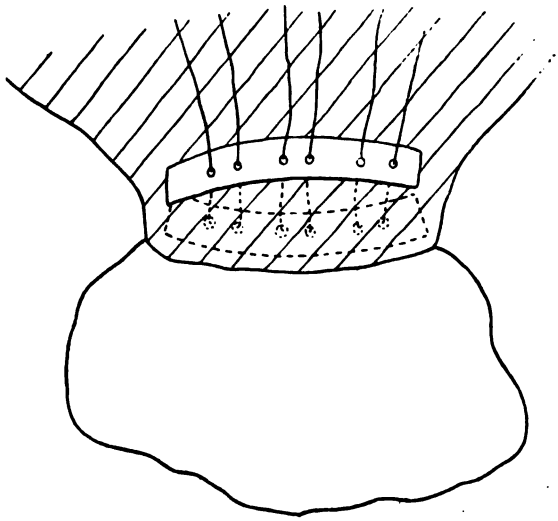

Fig. 324.

Daneben kann die temporäre zugleich mit der definitiven Blutstillung gleichzeitig geleistet werden durch Massenligaturen, welche fest geschnürt werden, so daß sie bis auf die Gefäße durchschneiden. Es erscheint uns zweckmäßig und für die Massenligaturanlage sicherer, eine nach der anderen nach Maßgabe des Fortschrittes in der Abtragung der Leber resp. des Tumors anzubringen und zuzuschnüren. Es ist nicht ausgeschlossen, zur

1) cod. loco.

2) Münch. med. Wochenschr., 1904, S. 526.

Sicherheit noch deutlich sichtbare Gefäße im Schnitt isoliert zu unterbinden.

Analog den Massenligaturen wirken die von CECHERELLI, CERNEZZI, SEGALE, BECK, BIANCHI geübten Plattennähte. PAYR und MARTINA haben auf Grund zahlreicher Tierexperimente die Magnesiumplatten am zuverlässigsten gefunden, da sie zu gehöriger Bindegewebsneubildung Anlaß geben und sich nach Wochen erst völlig resorbieren.

Wir reproduzieren aus dem Referat von PAYR im Centralblatt 2 Skizzen zu diesem Verfahren, um die Methode ohne viel Worte verständlich zu machen. Die Platten haben das Bedenken, bei zu starkem Anziehen der Fäden zu Drucknekrosen zu führen, welche Komplikationen, zumal auch in Form embolischer Vorgänge (Pneumonien), nach sich ziehen können, und zwar möchten wir bei aller Anerkennung der bei Tieren von P. und M. erzielten guten Resultate hervorheben, daß die Nekrose, welche bei dem Plattenverfahren eintritt, insofern ungünstiger ist, als die durch festgeschnürte Massenligatur bewirkte, als sie mit lebendem Gewebe noch in Zusammenhang steht, was bei letzterem Verfahren nicht der Fall ist.

Zweckmäßig ist es bei der einen wie anderen Blutstillung, die Resektion wo möglich so zu gestalten, daß keilförmig excidiert wird, um zuletzt noch eine die Serosa völlig vereinigende Sutur anlegen zu können. Letztere wird zweckmäßig mit Seide angelegt, während die Massenligaturen mit Catgut ausgeführt werden, da deren Resorption wünschenswert ist.

Ist der Abschluß mit Serosa kein vollkommener, so wird ein Streifen in Karbol ausgedrückter Xeroformgaze auf die Nahtlinie gelegt und 1, 2 oder 3 Drainröhren zwischen die Bauchwandnähte bis auf die Gaze eingelegt.

119. Ligatur der Arteria hepatica (und der Vena portae).

Bei den eingreifenden Operationen, welche mehr und mehr im Bereich des Leberhilus wegen Affektionen der Gallenwege, des Duodenum und des Pylorus vorgenommen werden, ist es wünschenswert, über das Verhalten bei Verletzungen der Vena portae nicht nur, sondern auch der Arteria hepatica unterrichtet zu sein.

Wenn bei einer Verletzung der Vena portae eine seitliche Naht nicht möglich ist, so bleibt bloß die Tamponade übrig. Es ist nicht ausgeschlossen, daß diese schon zum Ziele geführt hat, da mehrfach Fälle berichtet sind, wo sehr starke Blutungen in der Gegend des Hilus hepatis durch Tamponade zum Stillstand kamen.

Aber es bliebe stets noch die Möglichkeit übrig, auf Grund von Tierexperimenten eine durchschnittene Vena portae zentral zu ligieren

und das periphere Ende nach TANSINI seitlich in die Cava einzusetzen. Ob auch ein Mensch diese Art Eckscher Fistel vertragen würde, bliebe abzuwarten.

Die zufällige Verletzung der Arteria hepatica bei schwierigen Pylorusexcisionen und Ligatur hat bis jetzt sehr bald den Tod durch Lebernekrose herbeigeführt. Dagegen hat KEHR ein Aneurysma des einen Astes der Arteria hepatica propria, welches in die Gallenblase perforiert war, durch Spaltung des Aneurysma und zentrale Ligatur des Stammes zur Heilung gebracht.

Aus den von KEHR erwähnten Arbeiten von MESTER, LANGENBUCH, EHRHARD, HAUSSON und in neuester Zeit von HABERER, welche die Experimente von COHNHEIM und LITTEN wiederholten, geht hervor, daß der Stamm der Hepatica (Art. hepatica communis) unterbunden werden darf, weil durch die Art. gastro-duodenalis und gastrica dextra ein Kollateralkreislauf sich herstellt.

Unterbindet man dagegen die Art. hepatica propria nach Abgang dieser Aeste, so treten in der Regel Nekrosen der Leber ein. Dieses tritt auch notwendig ein, wenn bei Pylorektomie die Magenarterien lädiert worden sind und der Stamm der Hepatica an irgend einer Stelle ligiert wird. Nekrosen bei Unterbindung der Propria können nach Erfahrung KEHRs ausbleiben, wenn die Zirkulation bei Bildung eines Aneurysma gelitten hat. Es bilden sich dann durch die Art. phrenicae Kollateralen aus durch das Lig. coronarium bis in die GLISSONsche Scheide, wie schon LANGENBUCH hervorhob und HABERER erwiesen hat.

Zur Technik ist wie bei schwierigen Freilegungen der Gallenwege breiter Zugang (vergl. unsere Abbildung des Winkelschnittes) unumgänglich nötig, um die Leber heraufwälzen, Duodenum und Gallenblase anspannen und so das Lig. hepato-duodenale, in welchem die Arterie neben Vena portae und Choledochus (resp. Hepaticus) liegt, sichtbar machen zu können.

e) Chirurgie des Pankreas.

120. Allgemeine Bemerkungen.

Die Chirurgie des Pankreas hat sich nach zwei Richtungen entwickelt: Entweder sucht man bei Verletzungen und Erkrankungen des Organs dasselbe direkt auf, um die große Gefahr abzuwenden, welche mit Ausfluß von Pankreassekret für die Umgebung verbunden ist (Fettnekrose). Oder man sucht die Gefahren abzuwenden, welche Veränderungen am Pankreas für die Weiterbeförderung des Darminhalts oder für den Abfluß der Galle in den Darm haben durch Eingriffe am Gallensystem oder am Magen-Darmkanal.

Die größte Schwierigkeit, bei Pankreasaffektionen chirurgische Hilfe zu bringen, besteht in der Schwierigkeit der Diagnose. Dieses ist um so bedenklicher, als eine Anzahl dieser Affektionen, allen voran die Verletzungen und akuten Entzündungen, dringend rasches Eingreifen erheischen, welches auch gegenüber der unmittelbaren Lebensgefahr glänzenden Erfolg ergeben kann. Leider ist die Kenntnis der Möglichkeit der Heilung solcher Pankreasaffektionen an einzelnen Internen noch spurlos vorübergegangen, und man läßt die Kranken ohne Gewissensbisse zu Grunde gehen.

Andererseits scheint uns, daß einzelne Chirurgen zu weit gehen, alle ihre Fälle als Operationen am Pankreas aufzuzählen, bei denen sie im Verlauf von Operationen an den Gallenwegen oder namentlich von Magenresektionen kleine Stückchen Pankreas entfernt haben, sei es mit dem Messer oder durch bloßes Abklauben mit dem Finger. Das ist doch bloß eine Komplikation der Hauptoperation, welche allerdings insofern ihre Wichtigkeit hat, als jede Verletzung des Pankreas Anlaß geben muß zur Tamponade und Drainage behufs sicherer Ableitung allfälligen Pankreassekrets.

121. Operationen bei sekundären Pankreaserkrankungen (und Palliativoperationen).

Wir verdanken MAYO ROBSON[1]) sehr interessante Aufschlüsse und Zusammenstellungen über die schwankenden anatomischen Verhältnisse nach OPIE bezüglich Einmündung des Ductus pancreaticus in das Duodenum, welche maßgebend dafür sind, ob und wie weit Affektionen der Gallenwege auf das Pankreas und umgekehrt Einfluß ausüben.

Bei der gewöhnlichen getrennten Ausmündung (in 90 Proz. der Fälle nach OPIE) des Ductus choledochus und Wirsungianus im intraparietalen Teil des Duodenum in die Ampulla Vateri müssen notwendig hier eingekeilte Steine und Entzündungen Rückwirkung auf das Pankreas ausüben (und umgekehrt), was bei der selteneren getrennten Ausmündung nicht der Fall ist. Sodann ist schon das verschiedene Verhalten des Choledochus im pankreatischen Abschnitt dieses Ganges maßgebend insofern, als er in $^2/_3$ der Fälle vom Pankreas umschlossen ist, in $^1/_3$ neben demselben herläuft.

Dazu kommt noch, daß in einer allerdings geringen Anzahl Fälle der Ductus Santorini bei getrennter Mündung eine solche Dimension erlangt, daß er für den Ductus Wirsungianus Ersatz bieten kann.

Angesichts dieses Verhältnisses ist es begreiflich, welche bedeutenden Einflüsse die Erkrankungen der Gallenwege und demgemäß

1) Address in Surgery Canada med. Association, Aug. 1904.

in erster Linie die Cholelithiasis und ihre Komplikationen auf das Pankreas ausüben müssen. Die große Mehrzahl leichter und schwerer, chronischer und akuter Pancreatitisfälle läßt sich auf diese Ursache zurückführen und ist demgemäß auch in erster Linie durch Beseitigung der Ursache zu behandeln. Entfernung von Gallensteinen aus dem pankreatischen und intraparietalen Teile des Choledochus und Ableitung der infektiösen Galle aus diesem Gang durch gründliche und genügend lange Drainage nach außen sind deshalb auch die Hauptbehandlungsmethoden der Pankreasleiden.

Chronische und akute Katarrhe des Pankreas in gelinder und intensiv eitriger Form können durch die genannten Maßnahmen beseitigt und ihre Folgezustände: interstitielle eitrige Pancreatitis gelegentlich mit Absceßbildung, hämorrhagisch nekrotisierende, gangränöse Pancreatitis, Atrophie und Cirrhose des Pankreas (mit Diabetes) können verhütet werden. MAYO ROBSON hat das Verdienst, in seinen „Hunterian lectures" auf die Möglichkeit der eitrigen Pancreatitis als Folge von Cholelithiasis aufmerksam gemacht zu haben in gleicher Weise wie eitrige Cholangitis und Leberabscesse zu stande kommen. ROBSON erklärt es für Regel, daß bei Steinen im intraparietalen und pankreatischen Abschnitt des Choledochus bei Entzündung auch Pancreatitis gefunden wird[1]).

Technik: Für die Ausführung der zu Pancreatitis führenden Erkrankungen der Gallenwege kann einfach auf das betreffende Kapitel der Chirurgie der Gallenwege verwiesen werden. Es ist bloß hervorzuheben, daß bei gleichzeitiger Erkrankung des Pankreas durch großen Schrägschnitt oder Winkelschnitt für gehörigen Zugang zu sorgen ist und durch Mobilisierung des Duodenums, falls eine solche nicht durch Verwachsung unmöglich geworden ist, das Pankreas der Untersuchung gehörig zugänglich gemacht und hervorgezogen werden muß.

Ob man dann bei Gallenstauung und Entzündung der Gallenwege die einfache Cholecystostomie oder, wie KÖRTE rät, die Cholecystenterostomie ausführt, muß der lokale Befund und das Allgemeinbefinden der Patienten entscheiden. Daß man mit der viel einfacheren Anlegung einer äußeren Gallenfistel auch sehr schöne Resultate erzielt, hat MAYO bewiesen.

In Fällen, wo das Duodenum durch Druck verlegt ist, wird nach den im betreffenden Kapitel gegebenen Regeln die Gastroenterostomie in ihre Rechte treten.

1) Für den Nachweis der Erkrankung des Pankreas legt ROBSON großen Wert auf eine von ihm und CAMMIDGE gefundene „pankreatische Reaktion" des Urins, s. Lancet, 14. März 1904.

122. Die eigentlichen Pankreasoperationen.

α) Freilegung des Pankreas bei Verletzungen.

MIKULICZ hat 45 Fälle von Pankreasverletzungen gesammelt und gezeigt, daß gegenüber der dringlichen Lebensgefahr zuwartender Behandlung chirurgische Eingriffe sehr schöne Erfolge erzielen.

Die Behandlung besteht, wie auch bei anderen Abdominalverletzungen. in Anlage eines gehörigen Schnittes in der Mittellinie, weil man nicht sicher sein kann, ob nicht noch andere Verletzungen, zumal von Darm und Magen, vorliegen.

Nachdem man das Ligamentum gastrocolicum gespalten hat[1]), kommt man in den kleinen Netzbeutel, in dessen Grunde, vom hinteren Parietalperitoneum bedeckt, das Pankreas liegt. Wunden des Pankreas (in KÜTTNERs Fall fast völliger Querriß) werden mit bestem Resultat sorgfältig mit festem Catgut vernäht zur Blutstillung und zur Verhütung des Ausflusses von Pankreassaft; wird bis zum Pankreas mit Zigarettendrain drainiert.

β) Die häufigst ausgeführten Operationen sind diejenigen für Pankreascysten, deren Diagnose mit Sicherheit möglich ist, wenn sie median zwischen Magen und Colon sich nach vorne entwickeln, schwierig wenn sie seitlich im Bereiche des Kopfes oder der Cauda liegen. Da die Cysten meist ziemlich erhebliche Größe erreichen, so ist es nicht schwierig, sie freizulegen.

Die Regel muß sein, Pankreascysten bloß behufs Eröffnung und Drainage zugänglich zu machen. Deshalb schneidet man im Bereich der größten Wölbung oberhalb der Nabelgegend ein, womöglich median, eventuell auch am Seitenrand des Rectus, speziell links. Die Operation, von GUSSENBAUER 1882 angegeben, ist einfach.

Nach Spaltung der Bauchwand wird je nach Stelle, wo die Cyste diese berührt, das Lig. gastrocolicum, oder das kleine Netz über dem Magen oder das große Netz unterhalb des Colon transversum getrennt und der von dem Parietalperitoneum der Rückwand des Abdomens bedeckte Cystenbalg mit Naht rings an das Parietalperitoneum mit Fascie verläßlich angeheftet. Es erfolgt die Eröffnung mit Ausspülung mit steriler Kochsalzlösung oder es wird zweizeitig operiert und die Eröffnung erst am 3. Tage vorgenommen, eventuell bei starker Spannung vorher bloß punktiert und teilweise entleert.

Die zweizeitige Operation beseitigt jede Gefahr der Eröffnung, außer die durch Blutung aus dem Sack, was um so wichtiger ist, als das Sekret, welches die Cyste enthält, die Wundränder arrodieren

1) Der Eingang durch das Lig. gastrohepaticum oberhalb des Magens gestattet weniger leichten Zugang zum Pankreaskopf, weil man das Lig. hepatoduodenale doch nicht trennen darf. Nur bei Gastroptosis ist es der richtige und direkte Weg.

kann. Doch sickert zeitweilig Sekret aus den Nahtstellen durch und dann ist die sofortige Eröffnung am Platz, die auch viel einfacher ist. Die Oeffnung wird nicht größer gemacht, als um einer langen bis auf den Grund gehenden Drainröhre Durchlaß zu gewähren.

Eine größere Incision, wie sie DELAGÉNIÈRE macht, hat den Vorteil, die Innenwand und das Pankreas abtasten zu lassen und eventuell Aufschluß über Vorhandensein weiterer Cysten, einer Neubildung oder von Steinen zu gestatten, durch deren Entfernung man die Heilung radikal gestalten könnte. Diese Operationsmethode hat aber die Gefahr eines Einfließens von Sekret oder einer Blutung in die Cyste in höherem Maße, als die geschilderte einfache Drainage. Letztere führt allerdings bei fortwirkender Ursache (Verschluß des Wirsungianus durch Stein etc.) zu bleibender Fistel.

Die Drainage nach der Lumbalgegend ist schwieriger und unnütz: Entweder unterhält das Grundleiden eine Fistel, oder dann heilt die Cyste bei Drainage nach vorne ebensogut aus. Vorteil hätte bloß direkte Drainage von der Lendengegend her ohne Incision in die vordere Bauchwand, weil da der Ableitungsweg erheblich kürzer ist[1]).

Excision von Pankreascysten.

Unter 21 Operationen, welche KÖRTE[2]) gesammelt hat, mußten 7 unvollendet bleiben, 6 gingen mit Tod ab, 15 heilten. Es kommt alles darauf an, sich über die Isolierbarkeit der Cyste von der Umgebung in der Tiefe auf dem Pankreas rechtzeitig zu überzeugen. Dazu kann auch die Incision der Cyste und gleichzeitige Palpation von innen entschieden nützlich sein. Ganz besonders hat man sich zu überzeugen, ob die Verbindung der Cyste nach dem Stiel oder nach dem Kopfe des Pankreas zu liegt. Im Bereich des letzteren ist die Lösung in der Regel nicht möglich.

MIKULICZ hat seine Fälle durchgebracht, obschon er die Milzgefäße unterbinden mußte. Dagegen dürfen die Arteria und Vena mesenterica superior nicht geschädigt werden. Am Pankreas wird ausgeschält und tamponiert oder eine Ligatur angelegt, darauf bis auf die Stelle tamponiert und drainiert. Die Ligatur darf keine Massenligatur sein, sondern man legt besser bei großem Stiel eine Naht an.

γ) Exstirpation fester Pankreastumoren.

Der Weg zum Pankreas führt durch das Ligamentum gastrocolicum, dessen Spaltung den Magen nach oben, das Colon trans-

1) MOYNIHAN erwähnt eine Zusammenstellung von TAKAYASU von 64 Fällen mit 8 Todesfällen und eine größere Statistik KÖRTEs von 84 Fällen mit 5 Todesfällen.

2) Deutsche Chirurgie, bei Enke, Stuttgart 1808.

versum nach unten zu schlagen gestattet. Das Pankreas liegt im Grunde der so geöffneten Höhle, vom hinteren Peritoneum bedeckt. Es kann sich bloß bei umschriebenen Tumoren um Excision handeln. Bei diffusen und verwachsenen Tumoren ist dieselbe ausgeschlossen.

TRENDELENBURG hat 1882 die erste glückliche Operation gemacht. Unter 10 Fällen erfolgte 6mal Heilung (KÖRTE l. c.). MOYNIHAN hat 13 Fälle gesammelt. Die Abtragung vom Körper oder Kopf des Pankreas erfolgt unter Ligatur oder Nahtanlage. Nachbehandlung wie bei den Cysten.

Viel größere Wichtigkeit als die meist aus Fehlern der Diagnose hervorgegangenen Versuche zur Exstirpation von Pankreastumoren hat die chirurgische Behandlung der akuten und zumal hämorrhagischen Pankreatitis.

δ) Chirurgische Behandlung der akuten Pankreatitis.

KÖRTE kennt 1898 erst 7 Fälle von Operation von Pankreasabscessen mit 4 Heilungen, seither sind mehr Fälle publiziert worden. Es handelt sich um Eröffnung solcher auf dem für Tumoren beschriebenen Wege, Kauterisation der Absceßhöhle (wofür wir 5—10-proz. Karbolalkohol am sichersten erachten) und Gazetamponade mit Drainage.

Für Operation der akuten hämorrhagischen Pancreatitis findet KÖRTE (1898) noch keine Handhaben. Dagegen hat MIKULICZ[1]) 75 Fälle von Operation akuter Pancreatitis beschrieben, die neben der hämorrhagischen auch die anderen Formen betreffen. GARRÈ spricht am französischen Chirurgen-Kongreß 1905 von 7 Heilungen bei 11 Operationen. MAYO ROBSON (1904) spricht sich für Operation bei akuter Pancreatitis aus, wie man bei gangränöser Appendicitis zu operieren habe, um die Blutung zu sistieren und septisches Exsudat zu entleeren und drainieren. Er hat von 5 Operierten 3 durchgebracht. Er kennt 59 Fälle von Operation im akuten Stadium mit 23 Heilungen. Die Indikation der Operation bei diesem in der Regel akut tödlich verlaufenden Leiden ist also gegeben, wenn eine Diagnose (aus den heftigen epigastrischen Schmerzen, heftigem Erbrechen, Kollaps, Zeichen von Darmobstruktion) möglich ist, und zwar in den ersten 24 Stunden, um die ausgedehnte Fettnekrose und die sekundäre Peritonitis zu verhüten.

Technik: In dem schweren Kollapszustand handelt es sich nur darum, mit möglichst schonendem Eingriff das Pankreas zugänglich zu machen, das Exsudat in dessen Umgebung zu entleeren

1) Annals of Surgery, 1903, Mai.

und das Pankreas ev. zu incidieren. In MUSPRATTs Fall erschien dasselbe dunkel-purpurrot und intensiv gespannt. Die Blutung nach der Incision wurde durch Ligatur gestillt.

Eine nicht zu lange Incision in der Mittellinie, Spaltung des Lig. gastro-colicum, unter Umständen des Mesocolon transversum, gibt den gewünschten Zugang. MOYNIHAN zieht die Spaltung des kleinen Netzes (Lig. gastro-hepaticum) vor, um das Pankreas zugängig zu machen. Nach demselben Autor ist das Zutagetreten von gelbweißen Flecken und Fettnekrose auf dem Omentum neben dem blutigserösen Exsudat für die Sicherung der Diagnose nach der Incision maßgebend. Angesichts des Kollapszustandes ist die Hauptsache die rasche Anlegung einer guten Drainage. Gleichzeitige Spaltung des Pankreas, nachdem es genügend freigelegt ist, ist allerdings höchst wünschenswert, wenn sie auch einen größeren Eingriff verlangt. Denn nach MIKULICZ[1]) genasen von 37 Fällen, wo das Pankreas incidiert wurde, 25; von 41, wo bloß drainiert wurde, bloß 4 (MOYNIHAN). Die Herstellung einer sicheren Drainage durch eine Gazedrainage mit Schutz der Umgebung durch eine Kautschukhülse (großer Zigarettendrain) ergibt die beste Ableitung.

MAYO ROBSON legt Wert darauf, in Fällen, wo es bereits zu Ansammlung von Eiter gekommen ist, eventuell von der Lendengegend her (im „Costo-Vertebralwinkel") zu drainieren, von wo auch die Untersuchung mit dem Finger möglich ist. Bei Eiteransammlung unter oder über der Leber muß entsprechend incidiert und drainiert, bei Gallenstauung choleocystostomiert werden behufs Ableitung infektiöser Galle.

ε) Pankreolithotomie und Wirsungo-Duodenostomie.

Wenn ein Stein nicht im Endteil des Ductus pancreaticus liegt, so wird von außen auf denselben incidiert durch die Substanz der Drüse hindurch und nach Entfernung des Steines eine sorgfältige Catgutnaht angelegt: Drainage, wie bei allen Pankreasoperationen. ROBSON hat diese Operation ausgeführt, und MOYNIHAN erwähnt Operationen von PIERCE GOULD, DALZIELL und ALLEN.

MOYNIHAN[2]) hat wegen Steinen im Ductus Wirsungianus eine Wirsungo-Duodenostomie ausgeführt, ebenso MAYO ROBSON. Der Schnitt wurde längs durch den Rectus abdominis gemacht nach MAYO ROBSON, Gallengänge, Pankreas und Duodenum freigelegt, das Duodenum gespalten, die Papilla Vateri incidiert und der Stein mit dem Löffel herausgehoben. Keine Naht, sondern bloß Naht des Darmes, Drainage. Glatte Heilung.

1) Annals of Surgery, 1903.

2) Abdominal operations, London 1905.

f) Chirurgie der Milz.

123. Splenotomie und Splenektomie.

Eine Incision in die Milz kann angezeigt sein bei Absceß und bei Transplantation von Schilddrüse nach PAYR. Es ist nicht immer leicht, durch beschränkte Schnitte sich die Milz zugänglich zu machen, wie wir bei wiederholten Thyreoideaimplantationen in dieselbe gesehen haben. Und doch lohnt es sich nicht, die großen Schnitte zu machen, welche bei Milzexstirpation am Platze sind.

Für kürzere Incisionen ist der Schnitt am lateralen Rectusrand (vom Rippenrand abwärts) gestattet, den wir sonst wegen der Durchtrennung der zuführenden Nerven verwerfen. Er kann, wenn er zu wenig Zugang gibt, d. h. wenn die Milz nicht durch Anziehen des Magenfundus heraustritt, sondern wegen Adhäsionen oder tiefer Lage der Milz die Hand zu deren Hervorholung eingeführt werden muß, mit einem von seinem unteren Ende lateral aufsteigenden schrägen Querschnitt kombiniert werden. Dieser Schnitt kann permuskulär ohne Quertrennung der breiten Bauchmuskeln ausgeführt werden.

Die Splenektomie findet außer den in Handbüchern der speziellen Chirurgie nachzulesenden Indikationen bei den verschiedenen Formen von Hyperplasie (Malariamilz, einfache Hypertrophie, Banti-Milz etc.) hauptsächlich wichtige Anwendung bei Milzverletzungen und bei Milztumoren, bei Cysten und allen voran bei Sarkom.

Die Milzverletzungen[1]) geben wegen Blutungen dringliche Indikation zur Splenektomie, weil die Entfernung der Milz ohne Schaden vertragen wird und die größte Sicherheit gegen die Gefahr der Blutungen gibt.

NOETZEL macht bei Mitteilung von 6 eigenen Fällen[2]) mit Recht darauf aufmerksam, daß schon die Gefahr der so oft mit Milzverletzung verbundenen Verletzung anderer Unterleibsorgane, einen gehörigen Schnitt notwendig mache und daß es deshalb das Beste sei, den Medianschnitt zu benutzen.

Gibt der Medianschnitt nicht genügenden Zugang, so ist die Hinzufügung eines queren Schnittes von dessen unterem Ende lateralwärts zunächst durch den Rectus abdominis und eventuell weiter durch die breiten Bauchmuskeln das rationelle Vorgehen, weil letztere Muskeln zum Teil parallel ihrer Faserung einfach auseinandergezogen und weder ihre noch die zu dem getrennten Rectus verlaufenden Nerven verletzt werden.

Wir haben schon bei Besprechung des Winkelschnittes für die Affektionen der Gallenwege hervorgehoben, daß der Winkel-

1) Vergl. EDLER, LANGENBECKs Archiv, Bd. 34, und BERGER, ebenda Bd. 68.

2) Beiträge zur klinischen Chirurgie, Bd. 48.

schnitt der rationelle ist gegenüber dem beliebten Längsschnitt am lateralen Rectusrand oder durch dessen Fasern in Längsrichtung hindurch. So ist er für schwierig zugängliche Milzen und bei großen Tumoren das Normalverfahren. Die Naht stellt eine vollkommen feste Vereinigung der Bauchwand her ohne Gefahr einer Atrophie von Muskelfasern nachträglich.

Zweifellos läßt sich auch der von VANVERTS und nach ihm von AUVRAY in Verbindung mit Rippenresektion empfohlene Schrägschnitt am Rippenrand — wie wir ihn rechts für die Leber machen — bei Verwachsungen mit Vorteil anwenden. Einfacher als die Resektion des (8.—10.) Rippenknorpels ist das Einbrechen oder Durchschneiden und Zurückklappen des Rippenrandes nach MARWEDEL.

Die meiste Not nach Anlage eines richtigen und reichlich bemessenen Schnittes machen vorhandene Adhäsionen. Relativ leicht sind Netzadhäsionen nach doppelter Ligatur zu trennen. Es ist sehr wünschenswert, sich möglichst bald den Stiel, d. h. das Ligamentum gastro-lienale mit den in demselben gelegenen großen (und kleinen) Milzgefäßen (Arteria und Vena splenica und Vasa brevia) zugänglich zu machen und wo möglich zu unterbinden. Läßt sich Arterie, Vene und kleinere Gefäße in Bündeln isolieren und ligieren, so ist dies vorzuziehen, allein man kann oft froh sein, eine Massenligatur oder eine Klammer anlegen zu können.

An normalen Bändern und Fixationsmitteln ist außer der Verbindung mit dem Magen das Lig. phrenico-lienale zu erwähnen, nach dem Zwerchfell und der Niere zu, dessen Trennung die Milz aus ihren Verbindungen nach hinten freimacht.

W. JEBSON und F. ALBERT[1]) haben 32 Fälle von malignen Tumoren der Milz zusammengestellt mit 12 Operationen, wovon 11 Totalexstirpationen. Davon heilten 8, und blieben 4 geheilt bis zur Zeit der Mitteilung von JEBSON und ALBERT.

124. Splenopexie nach RYDYGIER.

Die Fixation der Milz wird bei Wandermilz und bei TALMAS Operation zur Heilung von Stauungsascites vorgenommen.

Nähte, welche durch das Milzgewebe durchgelegt werden, schneiden sehr leicht durch und können dann Blutungen veranlassen. Man vermeidet sie deshalb.

Die bequemste Methode, Verwachsungen zu erzielen, ist diejenige KOUWERS, welcher nach Freilegung der Milz einen Tampon einlegt, um Verwachsung anzuregen.

1) Annals of Surgery, Juli 1904.

Das typische Verfahren ist dasjenige RYDYGIERS, welcher von einer Incision in das Parietalperitoneum aus das letztere abhebt, bis er eine Tasche gebildet hat, in welche — extraperitoneal — ein Teil oder (nach BARDENHEUER) die ganze Milz verlagert werden kann. Diese Exosplenopexie ist relativ leicht, wenn die Milz sich gut vorziehen läßt — wie dies bei Wandermilz zutrifft — und ist zu diesem Behufe ein Schrägschnitt am Rippenrand passend. Ist sie nicht beweglich, so muß von einem längeren Schnitt aus das Parietalperitoneum näher der normalen Lage der Milz incidiert und abgelöst werden.

g) Chirurgie des Magens.

125. Allgemeine Bemerkungen.

MIKULICZ hat in einer Vorlesung[1]) 1904 die Bedeutung der heutigen Magen-Darmchirurgie für den inneren Arzt hervorgehoben, und es ist erfreulich, zu konstatieren, daß die praktischen Aerzte in den letzten Jahren mehr und mehr zu der Einsicht gekommen sind, daß eine größere Anzahl von Magenaffektionen nur durch mechanische, resp. chirurgische Maßnahmen einer Heilung entgegengebracht werden können.

Während die Großzahl chronischer Magenerkrankungen früher in den Topf des chronischen Magenkatarrhs zusammengeworfen wurde, sieht man jetzt ein, daß die Entzündung dabei nichts Primäres ist, sondern daß rein mechanische Momente, vor allem Stauung des Inhalts und erschwerte Entleerung die Symptome bedingen. Es sind ja zunächst einsichtsvolle Interne gewesen, welche durch Einführung mechanischer Behandlung mittelst der Magensonde (KUSSMAUL) den Weg zum Fortschritt wiesen. An Stelle der mit Plage für den Patienten und in unvollständiger Weise durch genannte Maßnahmen zu erzielenden Erfolge sind aber chirurgische Eingriffe getreten, welche rasche und sichere Heilung herbeizuführen vermögen.

Die Eingriffe am Magen zur Herstellung günstiger mechanischer Verhältnisse beherrschen demgemäß zur Stunde die Magenchirurgie. Allen voran steht die auf einen Gedanken NICOLADONIS hin von WÖLFLER in so glänzender Weise inaugurierte Gastroenterostomie. Daß die glänzenden Erfolge dieser Operation einzelne Chirurgen gelegentlich verleitet haben, sie auf ungenügende Indikation hin auszuführen, soll nicht geleugnet werden. Aber noch zur Stunde wird viel mehr darin gesündigt, daß in Fällen, wo die Indikation klar ist und rasche und bleibende Hilfe bloß von der

1) Deutsche Klinik von LEYDEN und KLEMPERER.

Operation zu erwarten ist, Patienten von Aerzten jahrelang mit unzureichender medikamentöser Behandlung hingeschleppt werden.

Noch viel schwerer wiegend als die mangelnde Einsicht in die Notwendigkeit mechanischer Maßnahmen bei vielen sog. Magenkatarrhen ist freilich die Tatsache, daß die überwiegende Mehrzahl von Magentumoren, speziell der Magenkrebs, regelmäßig anfänglich als Magenkatarrh behandelt und verschleppt werden. Die Radikaloperation des Magenkrebses hat zur Stunde, wie unten gezeigt wird, derartige Erfolge aufzuweisen, daß es nur der frühen Diagnose bedarf, um bei einer großen Zahl auch dieser Patienten die traurigen Folgen der Erkrankung abzuwenden und Heilung zu erzielen durch Magenresektion. Das wird auch erreicht werden, wenn die Einsicht durchdringt, daß jeder Magenkatarrh seine Ursache haben muß: Liegt dieselbe nicht in chemischen oder anderen direkten Schädigungen, wie Alkoholzufuhr, verkehrter Diät etc. oder in Körpererkrankungen, welche die Magentätigkeit indirekt beeinflussen, so ist an mechanische Ursachen oder an Entwicklung von Neubildungen zu denken und daraufhin die gründliche Untersuchung vorzunehmen.

Neben jenen beiden Hauptoperationen am Magen treten die übrigen Eingriffe, wie Gastrostomie, Gastropexie, Gastroplastik etc. in den Hintergrund.

126. Gastroenterostomie [1]).

Allgemeine Vorschriften zu ihrer Ausführung:

Wie oben erwähnt, ist die Gastroenterostomie Wölflers nicht bloß die am häufigsten in Frage kommende Operation am Magen, sondern stiftet auch den größten Nutzen durch Wiederherstellung der Ernährung bei Patienten, welche unter medikamentöser Behandlung aufs äußerste heruntergekommen sind. Am häufigsten kommt sie in Frage bei Ulcus simplex ventriculi und seinen Folgezuständen, und feiert da ihre Triumphe. Sie ist ein wichtiger Notbehelf bei Carcinoma ventriculi, bei welchem eine Radikaloperation nicht mehr möglich ist. Die auch bei diesem Leiden konstatierten glänzenden Erfolge mit Herstellung der Gesundheit für Jahre hinaus lassen stets den Verdacht offen, daß man einen Ulcustumor für ein Carcinom gehalten habe.

Maßgebend für die Leistungsfähigkeit der Methode sind deren Erfolge bei Ulcus simplex. Wir haben unter 3 Malen unsere Resultate veröffentlicht [2]): Bei 92 Fällen von Gastroenterostomie wegen

1) Man vergleiche das gründliche Referat Krönleins und die folgende Diskussion am Chirurgenkongreß in Berlin 1906, die Diskussion an den Chirurgenkongressen anderer Länder und am Kongreß der Société internationale de Chirurgie in Brüssel 1905.

2) Vergl. Kaiser, Deutsche Zeitschr. f. Chir., Bd. 61; Humbert, Dissertation, Bern 1902; Gilli, id. 1907.

nicht krebsiger Affektionen hatten wir bloß 3 Todesfälle, und zwar keinen in direktem Zusammenhang mit der Operation, vielmehr 2 Fälle von Ulcusblutungen (einmal bei arrodierter Art. lienalis, einmal bei Ulcus duodeni) und einen Fall von Pneumonie. Bloß letzterer Fall kann in Beziehung zur Operation gebracht werden, die beiden anderen Fälle waren dem Exitus auch ohne Operation (vielleicht etwas später) verfallen. Der Pat., der an Pneumonie starb, war äußerst heruntergekommen, litt an Arteriosklerose, Herzatrophie und Lungentuberkulose. Die Mortalität beträgt also 1 Proz.

Gefahr liegt in der Operation selber keine mehr, sondern bloß in begleitenden Komplikationen seitens des allgemeinen oder Lokalzustandes. Demgemäß schützt die Operation nicht immer vor noch später auftretenden Ulcusblutungen. Einer unserer Patienten ist noch später einer solchen erlegen. Dagegen können nach der Operation Folgezustände eintreten, welche Gefahr bringen oder die Herstellung beeinträchtigen. Diese bestehen außer in den erwähnten Blutungen wesentlich in zwei Vorkommnissen: 1) in den mit dem allgemeinen Ausdruck des Circulus vitiosus bezeichneten Regurgitationserscheinungen von leichten Uebelkeiten und Erbrechen bis zu Ileussymptomen und 2) im Auftreten des Ulcus pepticum in dem an den Magen angefügten Darmstück[1]). Daneben ist noch die Bildung von Volvulus und etwas öfter (MOYNIHAN erwähnt 4 Fälle) von interner Hernienbildung zu erwähnen bei der Gastroenterostomia retrocolica.

Diese Folgezustände müssen bei der Operation vermieden werden. Wir haben 6mal bei den in obigen Veröffentlichungen mitgeteilten Fällen wegen Circulus vitiosus in gelinder oder schwerer Form relaparotomieren müssen; alle 6 Patienten sind geheilt. 3mal haben wir wegen Ulcus pepticum relaparotomiert; alle 3 Patienten sind geheilt. Man kann also den Schaden durch einen neuen regelrechten Eingriff wieder gut machen, aber besser ist es, ihn zu verhüten.

ROUX hat das Verdienst, das richtige Prinzip zur Verhütung des Circulus vitiosus vertreten zu haben. Dieses besteht darin, daß man den Abfluß des Inhalts aus dem oberen Darmstück in das untere sicherstellt; dann ist es nicht schlimm, wenn auch der Magen sich noch durch den Pylorus teilweise in das obere Darmende entleert, oder wenn umgekehrt vom Darm aus durch die neu angelegte Oeffnung Mageninhalt in das obere Ende gelangt. Die Peristaltik wird stets in zuverlässiger Weise dafür sorgen, daß sich der Darm nach unten entleert.

1) Von BRAUN zuerst beschrieben, hat das Ulcus pepticum jejuni sich als ein keineswegs seltenes Vorkommnis erwiesen, da BRODNITZ 14, TIEGEL 26, GOSSEL schon 31 Fälle zusammenfanden, zu denen wir noch 2 hinzufügen können, beide nach der Y-Methode operiert als Gastroenterostomia retrocolica.

Schlimm ist es bloß, wenn das obere Darmstück sich nicht entleeren kann nach unten. Mag es sich in diesem Falle durch den Pylorus oder von dem neuen Magenmund her füllen, so dehnt es sich aus und entleert sich in den Magen zurück, um so mehr, wenn es gleichzeitig auf das abführende Ende drückt; so entsteht der Circulus vitiosus. Der sogenannte Refluxus, wenn es wirklich nur ein solcher und kein verkappter Circulus vitiosus ist, schadet gar nichts. Es ist durch viele Experimente (von ODDI, von DASTRE), wie durch die Resultate der Cholecystogastrostomie[1]) erwiesen, daß das Hineingelangen von Galle in den Magen so lange keine wesentlichen Störungen macht, als der Abfluß aus dem Magen völlig frei ist.

Die Mittel, den freien Abfluß nicht bloß aus dem Magen, sondern auch vom oberen Darmstück in das untere zu sichern, sind: 1) Anlegung einer sehr großen Oeffnung zwischen Magen und Jejunum mit ausgedehnter Anlegung des Darmes an den Magen; 2) Anlage einer Enteroanastomose unterhalb der Verbindung von Jejunum mit dem Magen nach BRAUN oder ROUX (Y-Methode); 3) Verbindung des Magens mit dem Duodenum. Wenn man den Abfluß sichert, so kommt es nicht darauf an, ob man die Anheftung vor oder hinter dem Colon transversum macht, so großer Wert auch hierauf gelegt wird.

Wichtiger ist es, daß die Verbindungsöffnung an einer Stelle des Magens angelegt werde, wo der Magen sich am besten entleeren kann. Wir glauben hierauf zuerst die Aufmerksamkeit durch unsere Gastroenterostomia inferior gelenkt zu haben, indem wir zeigten, daß die Oeffnung an der großen Kurvatur angelegt werden muß, und zwar an der Stelle, wo sich bei leerem Magen diese Kurvatur am tiefsten abwärts ziehen läßt, was in der Regel im Bereich des Antrum der Pars pylorica der Fall ist.

KELLING sowie CANNON und BLAKE[2]) haben in einer sehr interessanten Studie aufmerksam gemacht, daß bei Entleerung des Magens der Pylorus der unterste Punkt ist, daß hier der peristaltische Druck am größten (KELLING) ist, daß sich eine Längsanastomose oberhalb zu einem Schlitz verzieht. Mit dieser Auffassung steht es im Zusammenhang, daß man am öftesten Störungen in Form des Circulus vitiosus sieht, wie auch W. MAYO bestätigt, wenn Gastroenterostomie bei noch offenem Pylorus gemacht wird. Ich habe das mehrfach konstatieren können: die Speise geht dann nach wie vor durch den Pylorus und wieder in den Magen zurück durch die Anastomose, wenn diese auch eine völlig genügende Oeffnung in den unteren Darm gewährt.

1) PERRIN, Thèse de Lyon, 1901.

2) Division of Surgery Harvard University, Mai 1905.

Aus diesen Erörterungen folgt, daß man die Fälle wohl auseinanderhalten muß, wo man bei noch offenem und bei fast verschlossenem Pylorus operiert: während man bei noch offenem Pylorus (bei Operation wegen Ulcus, wegen Ptosis, wegen reiner Dilatation) besonders vorsichtig sein muß, den Abfluß des Inhalts aus dem oberen Darmstück zu sichern, kommt man bei starker Verengerung oder Verschluß des Pylorus mit jeder Methode aus.

Wir teilen die verschiedenen Formen von Gastroenterostomie nach dieser Hauptindikation ein, um bei den einzelnen Methoden deren Vor- und Nachteile hervorzuheben.

α) Die Gastro-jejunostomia inferior longitudinalis.

127. Gastro-jejunostomia antecolica inferior longitudinalis.

Diese Methode ist die weitaus einfachste, genügt bei starker Verengerung des Pylorus vollständig, gibt wegen ihrer Einfachheit die geringste Schädigung des Peritoneum, daher die wenigsten Adhäsionen. Sie ist nicht bloß am leichtesten ausführbar, sondern gibt — bei richtiger Indikation gemacht — die befriedigendsten Resultate puncto völliger Beschwerdefreiheit (es fehlen bei ihr die späteren Adhäsionsschmerzen). Bei Relaparotomie (wegen Ulcus pepticum z. B.) gestattet sie die leichteste Orientierung und erleichtert die nötigen Nachoperationen.

Die ursprüngliche WÖLFLERsche Operation ist dahin verbessert worden, daß man den Darm, wie KAPPELER zuerst verlangte, in größerer Ausdehnung an den Magen heftet, als der Anlage der Verbindungsöffnung entspricht, um Knickung am letzteren und Druck des oberen Darmstückes auf das untere mit Spornbildung zwischen beiden zu verhüten. Eine zweite Verbesserung besteht darin, daß man eine große Oeffnung anlegt.

DOLLINGER berichtet über 20 Fälle von Gastro-jejunostomia antecolica mit durchweg tadellosem Resultat und spricht sich bestimmt für die Vorzüge dieser einfachsten und sichersten Methode aus. Er macht eine 6—8 cm lange Kommunikationsöffnung.

Technik: Medianschnitt von ca. 12 cm Länge, zu $^3/_4$ über dem Nabel, links so weit von der Nabelnarbe entfernt abwärts, daß die Hautnaht bequem anzulegen ist. Spaltung von Haut, derber, verfilzter Linea alba, Fascia transversa und nach Fassen einiger Gefäße im Bereich des Nabels des Peritoneum. Nach Eröffnung wird der Magen auf das Grundleiden genau untersucht, eventuell auch das Duodenum, um die Indikation sicherzustellen.

Colon transversum und Netz werden emporgezogen und unterhalb des Mesocolon links von der Wirbelsäule mit dem Finger die

Plica duodeno-jejunalis aufgesucht und der Anfangsteil des Jejunum vorgezogen, bis man sich sicher überzeugt hat, daß man ihn in der Hand hat. Das Jejunum wird 40 cm abwärts ausgestrichen und entleert und die entleerte Schlinge mit einer weichen Klemmzange (ja nicht mit einer Quetschzange) so gefaßt, daß das Mesenterium nicht gequetscht wird und daß das obere Darmende nach der Cardia, das untere nach dem Pylorus gerichtet ist.

Fig. 325.

Der Magen wird abwärts gezogen und seine tiefste Stelle in der Pars pylorica durch Zug bestimmt (der Magen muß entleert sein). An der tiefsten Stelle wird das Lig. gastrocolicum von der großen Kurvatur abgelöst nach Ligatur kleiner Gefäße, namentlich Venen, welche hier von den Vasa gastroepiploica her in den Magen eindringen. Letztere Gefäße bleiben unbehelligt. Die Lösung geschieht in einer Länge von mindestens 8 cm. Eine weiche Klemmzange wird so angelegt, daß die große Kurvatur den vorragendsten Teil des Längswulstes bildet. Wo die Anlegung der Klemmzange am Darm schwierig ist, wird das Jejunum ober- und unterhalb (in einer Distanz von 15—20 cm) mit je einem dicken Faden zugebunden, ohne zu schnüren, die Fäden lang gelassen und in 2 Arterienklemmen gefaßt. Der Magen wird von der Hand eines Assistenten so gehalten, daß die vordere Wand an die Operationsstelle angedrückt wird und diese dadurch emporgehoben und verschlossen.

Die zu vereinigenden Magen- und Darmabschnitte werden möglichst emporgehoben, Colon transversum, Netz und Därme reponiert und unter Einsetzen stumpfer Haken zur Emporhebung der Bauchwand rings mit steriler Gaze die Absperrung des Operationsfeldes vom Peritonealraum vorgenommen, so daß extraperitoneal operiert werden kann.

Die Vereinigung wird nach der jetzt allgemein angenommenen Regel so gemacht, daß man zuerst in 8 cm Länge eine Serosanaht anlegt mit feiner Seide, die Enden lang läßt und mit Arterienklemmen faßt. 5 mm entfernt von der Serosanaht wird Serosa und Muscularis 6 cm lang gespalten und eine fortlaufende feine Seidennaht durch beide hindurchgreifend angelegt, die Enden lang

gelassen. Die Schleimhaut wird so gespalten, daß solche reichlich vorhanden ist, um ohne Spannung mittelst einer dritten Naht (diese aus Catgut) über die seromuskuläre Naht herübergezogen zu werden.

Die Schleimhautnaht wird ohne Unterbrechung vom hinteren Wundrand nach dem vorderen ringsherum geführt, so daß die Lumina von Magen und Darm verschlossen sind. Es erfolgt die vordere seromuskuläre Naht, mit den lang gelassenen Enden der hinteren verknüpft. Es gibt Fälle, wo man von vornherein die zweite Naht durch die ganze Wanddicke anlegen muß: Serosa, Muscularis und Schleimhaut, weil die Darmwand zu dünn ist, um getrennt zu nähen.

Nach Eröffnung von Magen- und Darmlumen werden diese mit Lysoltampon ausgetupft. Bevor die letzte Serosanaht am vorderen Umfang gemacht wird, werden Magen und Darm mit Lysol abgereinigt, die nächstliegenden verunreinigten Tücher entfernt. Die vordere Serosanaht wird mit den lang gebliebenen Enden der hinteren Serosanaht verknüpft. Auf diese Weise liegt ober- und unterhalb der Kommunikationsstelle ein 1—1½ cm langes Stück Darm dem Magen an.

128. Gastrojejunostomia retrocolica inferior longitudinalis.

Diese von PETERSEN aus CZERNYs Klinik in ihrer vollendeten Form stammende Vervollkommnung der von V. HACKER erfundenen und schon von ihm sehr korrekt angegebenen Methode erfreut sich ganz besonderer Beliebtheit und hat in den Händen von sehr erfahrenen Chirurgen, wie MAYO, MOYNIHAN, CZERNY, Resultate ergeben, welche als vollkommen befriedigend erklärt werden.

Auch hier wird die große Kurvatur als Einpflanzungsstelle des Darmes gewählt, aber als Darm wird ein möglichst kurzes Stück des Anfangsteiles des Jejunum gewählt im Gegensatz zu der Gastrojejunostomia antecolica, wo das obere Darmstück mindestens 40 cm lang gewählt wird. Man legt — wie Fig. 326 zeigt — den zuführenden Darm nicht bloß in Längsrichtung des Magens an denselben an, sondern auch in senkrechter Richtung und sichert diese Anlage durch einige Nähte, wie Fig. 326 zeigt, an der Hinterwand des Magens senkrecht abwärts.

Durch diese Anordnung scheint ein Rückfließen des Mageninhaltes in das obere Darmende völlig ausgeschlossen zu sein, weil dasselbe eine nach abwärts gerichtete Verlaufsrichtung hat. Dieses trifft auch für die Mehrzahl der Fälle zu, aber es kommt auch vor, daß, wenn der stark gedehnte Magen sich verkleinert und die große Kurvatur sich aufwärts zurückzieht, die ab- und vorwärts gerichtete Schlinge emporgezogen wird und eine von unten nach dem Magen aufwärts ansteigende Richtung bekommt, so daß Verhältnisse ein-

treten können, wie sie bei der vorderen Gastroenterostomie bekannt sind. Wir haben einen solchen Fall erlebt.

Um dies zu verhüten, muß auch hier eine recht weite Anastomose mittelst eines 6 cm langen Schnittes hergestellt werden.

Technik: Nachdem in der unter No. 127 geschilderten Weise das Abdomen eröffnet ist, wird das Colon transversum samt Netz

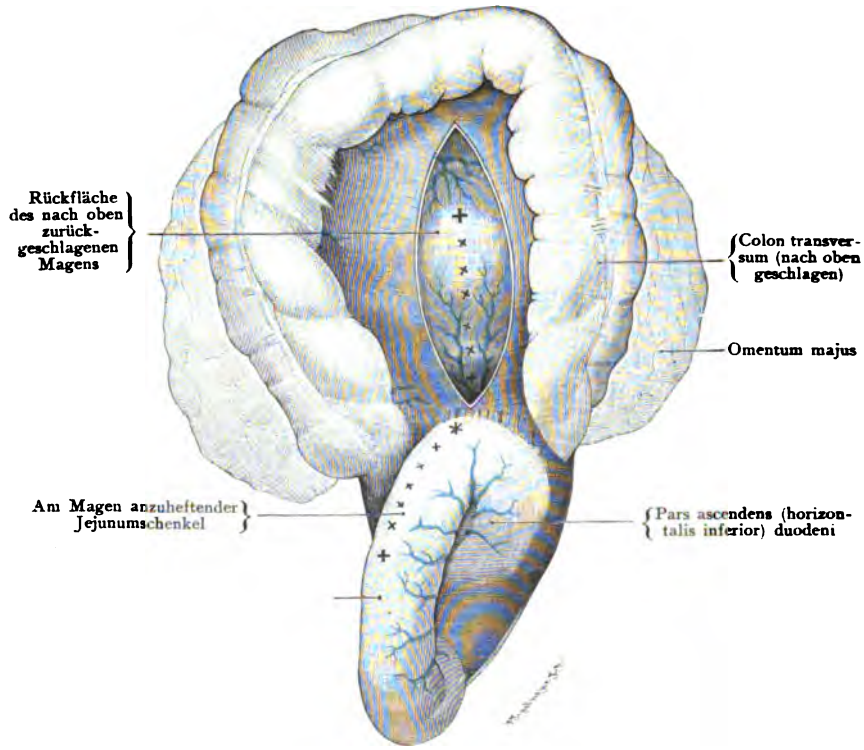

Fig. 326. Gastrojejunostomia retrocolica verticalis. Die Figur soll die Spaltung des Mesocolon transversum illustrieren. Magen mit Colon transversum nach oben geschlagen und das Mesocolon transversum längsgespalten. Im Spalt erscheinen oben die Gefäße der großen, unten diejenigen der kleinen Kurvatur. Die vertikale Anheftungslinie für das oberste Jejunumstück ist durch korrespondierende Kreuze bezeichnet, die Enden durch größere Kreuze markiert. Unten ist links der Anfangsteil des Jejunum zu sehen, rechts das Endstück des Duodenum. Die Anheftungslinie in der Längsrichtung des obersten Jejunumstückes an den Magen ist ebenfalls durch Kreuze bezeichnet.

emporgeschlagen und, wie die Figg. 326 und 338 illustrieren, das Mesocolon transversum unter Schonung der Arteria und Vena colica media und ihrer Bogen gespalten, so daß die Hinterfläche des Magens bis zur großen Kurvatur zu Tage tritt. Die große Kurvatur wird unter Ablösung des Lig. gastro-colicum und seiner Gefäße freigemacht, wie unter No. 127 geschildert, und durch einige Nähte wird der Rand der im Mesocolon transversum angelegten Oeffnung an

den Magen im Umkreis der freigelegten hinteren Wand und großen Kurvatur befestigt. Diese genaue Fixation ist notwendig, weil sonst die Oeffnung den Darm einschnüren kann, andererseits zu einer

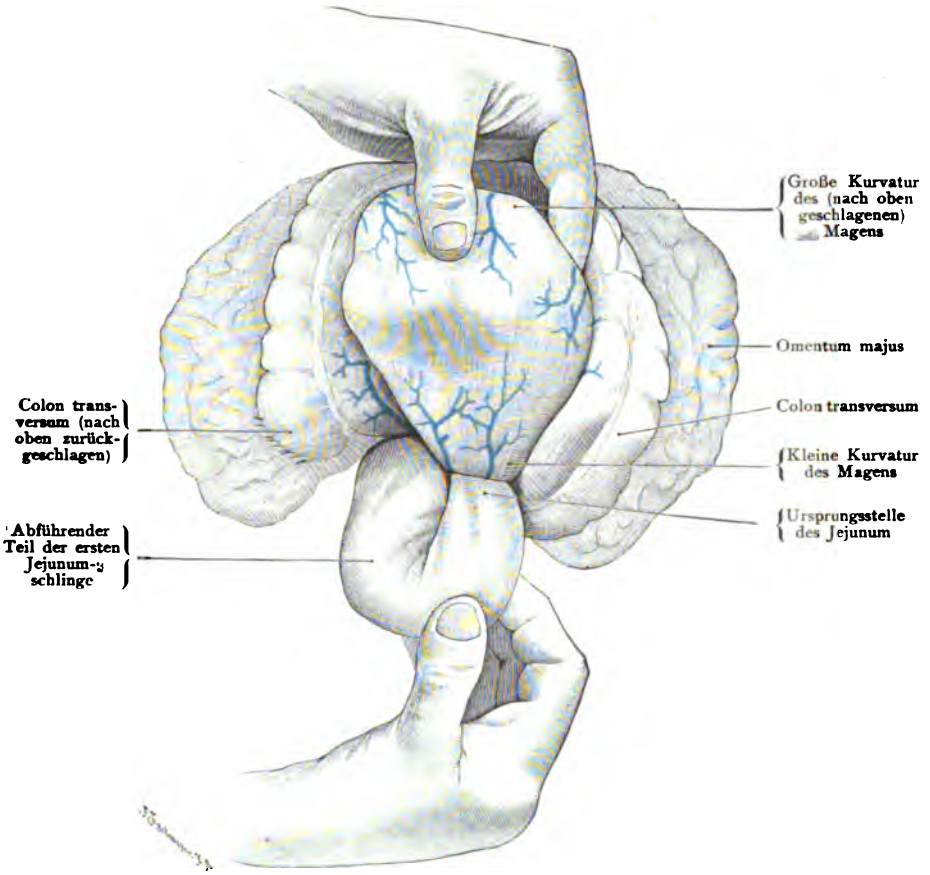

Fig. 327. Gastrojejunostomia retrocolica. Der aufwärts geschlagene Magen ist durch die Finger der linken Hand von hinten emporgehoben und läßt unten die kleine, oben die große Kurvatur erkennen, umrahmt von dem ebenfalls nach oben geschlagenen Colon transversum. Die oberste Jejunumschlinge ist abwärts gezogen. Der in der Figur rechts liegende obere Schenkel wird von der Berührungsstelle mit der kleinen Kurvatur hinweg an den Magen in der Richtung von der kleinen zur großen Kurvatur mit einer fortlaufenden Naht angeheftet und an der großen Kurvatur nach Art der folgenden Figuren mit dem Magen anastomosiert.

Hernia interna bursae omentalis führen kann, wie mehrere Fälle von MOYNIHAN aus der Literatur zusammengestellt sind.

Das Anfangsstück des Jejunum wird möglichst hoch (Fig. 327), aber doch erst da, wo es sich bequem an den Magen anlegen läßt,

mittelst einiger Nähte an die Hinterwand des Magens angeheftet, um demselben seine senkrecht abwärts gehende Richtung zu sichern.

Fig. 328.

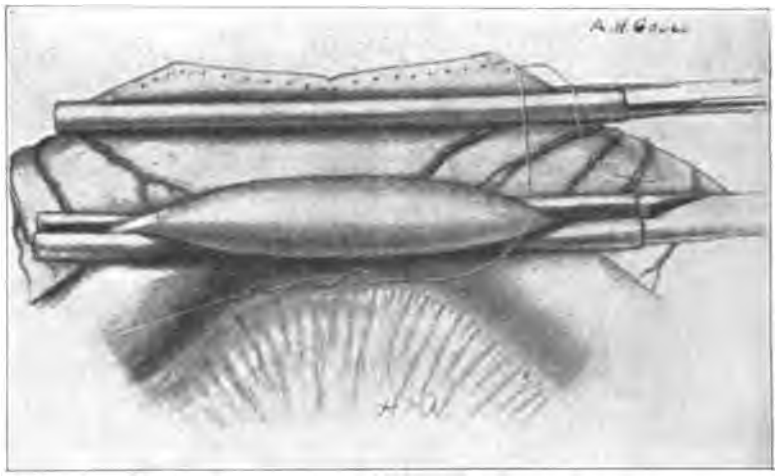

Fig. 329.



Fig. 328 und 329. Gastroenterostomia inferior longitudinalis nach GOULD. Die quere Oeffnung an der großen Kurvatur ist durch die Zange in eine Längsöffnung verwandelt zur Vereinigung mit dem längsgespaltenen Jejunum.

Nunmehr werden in ganz gleicher Weise, bloß etwas mühsamer, die Klemmzangen an Darm und Magen angelegt und die Vereinigung gemacht, wie bei der Gastrojejunostomia antecolica geschildert (No. 127).

Passend wird, wie auch GOULD[1]) vorschlägt, der Magen quer zur großen Kurvatur gespalten, weil dadurch die Oeffnung am leichtesten bis zum tiefsten Teil des Magens angelegt werden kann. GOULD will allerdings, wie beistehende seiner Abhandlung entnommene Figur zeigt, die gemachte Oeffnung in der Längsrichtung des Magens verziehen und so dieselbe zu besserem Klaffen bringen.

β) Die Gastro-jejunostomia inferior verticalis.

Während die horizontale Anheftung des Darmes an den Magen den Vorteil bietet, sehr große Verbindungsöffnungen anlegen zu können und dadurch den Abfluß aus dem Magen zu sichern, ergibt sie mit ebenso großer Sicherheit Rückfluß der aus dem oberen Darmteil stammenden Galle und Pankreassaftes in den Magen, was allerdings nicht schadet, wenn für den Abfluß ins untere Darmende genügend gesorgt ist, ja sogar den Vorteil hat, hyperaciden Magensaft zu neutralisieren, die Heilung eines Ulcus ventriculi zu fördern und die Bildung des Ulcus pepticum jejuni zu verhüten.

Vertikale Anheftung des Darmes ergibt vollkommen freien Abfluß in den Darm, erlaubt aber nur, dem Darmdurchmesser entsprechende Oeffnungen anzulegen und setzt bei nicht ganz korrekter Ausführung in denjenigen Fällen, wo Speisen aus dem Magen noch durch den Pylorus austreten und das obere Darmende füllen können, der Gefahr von Knickung und Druck auf das abführende Darmende aus.

Man kann diesem Uebelstande dadurch begegnen, daß man das zuführende Darmende eine Strecke weit an den Magen befestigt. Will man ihn aber mit voller Sicherheit verhüten, so muß der Inhalt des oberen Darmabschnittes unterhalb der Verbindungsstelle mit dem Magen direkt in das untere Darmende eingeleitet werden. Dazu gibt es zwei Mittel: 1) die Anlegung einer BRAUNschen Darmanastomose von vorneherein zwischen zu- und abführenden Schenkel; 2) die vollkommene Trennung des Darmes und Einleitung des oberen Darmes in das mit dem Magen verbundene untere Darmstück.

Ob man dabei eine Verbindung vor dem Colon transversum oder hinter demselben herstelle, vorausgesetzt, daß man die tiefste Stelle des Magens an der großen Kurvatur der Pars pylorica benutzt, bleibt sich für den sicheren Abfluß ganz gleich. Es kommt bei der anterior bloß darauf an, daß man die Darmschlinge in genügender Entfernung vom Anfang des Jejunum wählt, um mit Sicherheit jeden Druck auf das Colon und damit auch jede Störung zu vermeiden. Wir erinnern uns nicht, je von dieser Seite den geringsten Nachteil gesehen zu haben.

1) GOULD, Division of Surgery Harvard University, May 1905.

Wir halten es zur Erzielung eines guten Erfolges für indifferent, ob man eine Gastrojejunostomia antecolica oder retrocolica macht, halten ebenso nach unseren Erfahrungen eine Enteroanastomose für

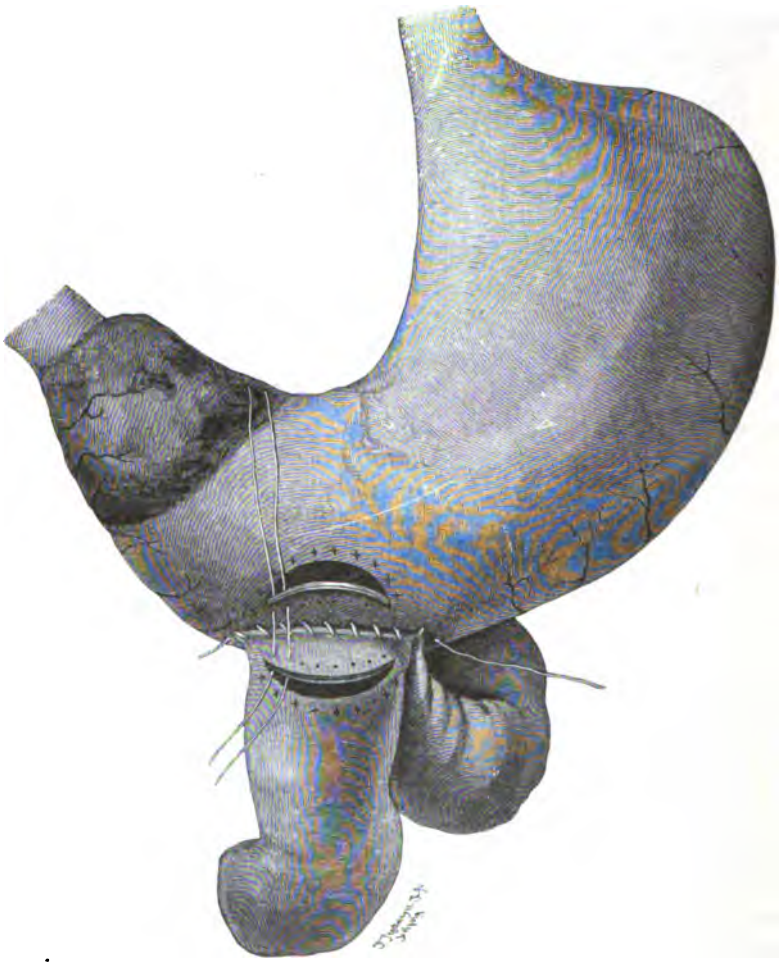

Fig. 330. Gastroenterostomia inferior antecolica verticalis. Das Jejunum ist reichlich 40 cm unterhalb seines Ursprunges als senkrecht stehende Schlinge an die große Kurvatur (nach Ligatur hindernder Gefäße) des Magens angelegt (die Figur gibt die Oeffnung am Magen zu hoch über der großen Kurvatur an) und durch eine fortlaufende feine Seidennaht die Serosa beider Organe in breiter Ausdehnung vereinigt; Magen und Darm sind eröffnet (das abführende Darmende liegt nach vorne) und die tiefe Naht durch die ganze Dicke der Schnittränder gelegt (fortlaufend!). Die Schnitte am Magen und Darm sollten länger sein.

ebenso zuverlässig wie eine isolierte Einsetzung des oberen Darmendes in das untere. Es kommt darauf an, welche Methode leichter auszuführen ist für Chirurgen, welche nicht alle paar Tage eine Gastro-

enterostomie zu machen haben und welche Methode weniger Beschwerden in späterer Zeit (von Adhäsionen namentlich herrührend) zurückläßt, welche endlich bei Eintritt früherer oder späterer Komplikationen leichter einen zweiten Eingriff auszuführen gestattet.

Fig. 331. Gastroenterostomosis antecolica inferior verticalis. An der Konvexität der Schlinge ist eine quere Falte angelegt und die Stelle an den Magen angeheftet (die Verhältnisse sind durch einen sagittalen Durchschnitt klargelegt). Die tiefe Naht der Anastomose durch alle Schichten ist gelegt, die Schleimhautnaht begonnen. Man sieht, wie schön der Mageninhalt in das untere Darmstück (in der Zeichnung nach links) geleitet wird.

Wie schon oben erwähnt, hat nach allen drei Richtungen die Gastrojejunostomia antecolica den Vorzug, und die Mehrzahl der Chirurgen findet die Anlegung einer seitlichen Anastomose leichter als eine End- zu Seit-Anastomose. Wir schildern deshalb die Gastrojejunostomia antecolica mit BRAUNscher Anastomose als die leichtere, obschon auch die Y-Methode sehr gut mit der vorderen Methode kombiniert werden kann[1]), und schildern die Y-Methode mit Einsetzung

1) ROTHGAUS (Nederl. Tijdschr. f. Geneesk., 1902) hat mit der Gastroenterostomia antecolica anterior in Y ganz vorzügliche Resultate zu verzeichnen.

hinter dem Colon, weil sie von ihrem Hauptvertreter ROUX in dieser Form geübt wird, obschon auch bei der hinteren Methode eine BRAUNsche Anastomose benutzt werden kann.

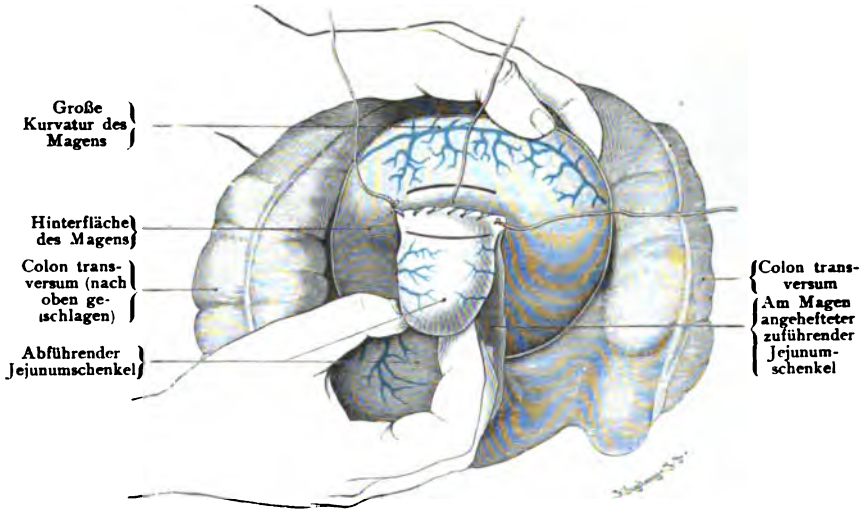

Fig. 332. Gastrojejunostomia retrocolica verticalis. Das Jejunum ist an den Magen angeheftet. Das mittlere Fadenende bezeichnet das Ende der vertikalen Anheftungsnaht. Die zwei seitlichen Fadenenden bezeichnen das Ende der queren hinteren Serosanaht. Am Magen und am Darm sind die beiden Incisionen zur Anlage der Anastomose mit Linien angegeben, am Darm in einer zur Achse desselben queren Richtung, seinem halben Umfang entsprechend.

129. Gastro-jejunostomia antecolica verticalis cum enteroanastomosi.

Eröffnung des Abdomen, Aufsuchen und Vorziehen einer Darmschlinge 40 cm unter dem Ursprung des Jejunum nach Emporziehen von Netz und Colon transversum [1]), Freilegung der großen Kurvatur durch beschränkte Ablösung des Lig. gastro-colicum mit Gefäßen — alles, wie bei No. 127 bereits geschildert.

Die Darmschlinge und die zu vereinigende Stelle des Pars pylorica werden hervorgezogen, die Absperrung der Bauchhöhle rings und in der Mitte durch feuchtwarme sterile Kompressen besorgt.

Die Darmschlinge wird, wie Fig. 333 zeigt, so mit einer nicht quetschenden Klemmzange (Fig. 335) so gefaßt, daß die 2 Schenkel aneinander zu liegen kommen mit ihren zwei Breitseiten. 3 cm unterhalb der konkaven Knickungsstelle [2]) des Darmes werden durch eine Serosaseidennaht in einer Länge von 5 cm die beiden Schenkel

1) Wenn das Netz einen zu dicken Wulst bildet, so kann man es einfach in Längsrichtung spalten.

2) Im Interesse der Verhütung des Ulcus pepticum jejuni ist es am Platz, nicht zu weit entfernt die Anastomose zu machen.

aneinander geheftet, die Faden zu späterer Verknüpfung lang gelassen, beiderseits 3 mm von der Nahtstelle entfernt und parallel derselben der Darm längs eröffnet, in einer Länge von $3^1/_2$ cm, der

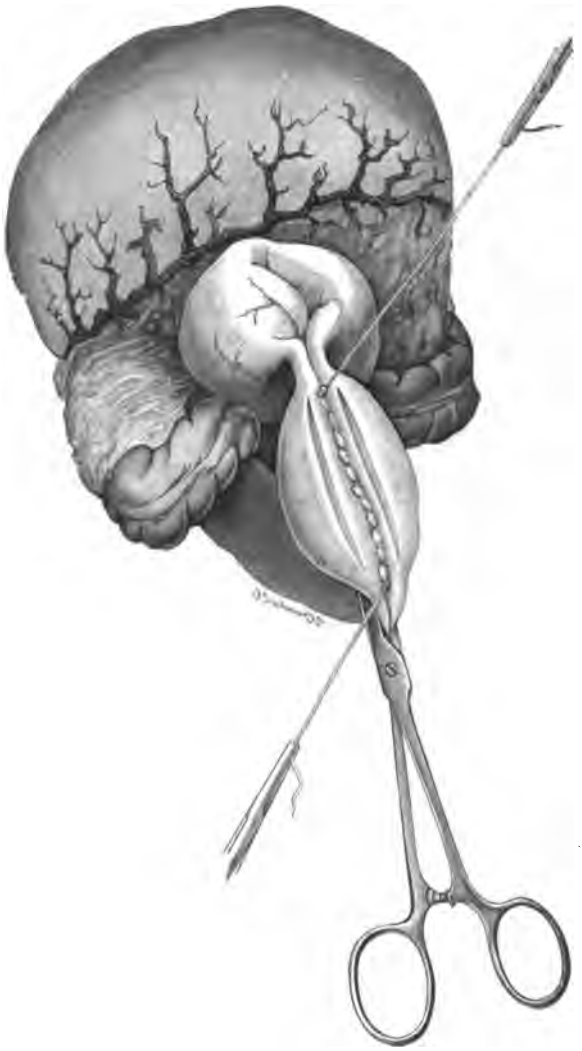

Fig. 333. Gastrojejunostomia antecolica cum enteroanastomosi. I. Akt: Die 2 Schenkel der Jejunumschlinge sind 40 cm unter dem Ursprung des Jejunum in die Klemmzange gefaßt und die Serosanaht (die oben in der Zeichnung etwas zu kurz gehalten ist) angelegt.

Darminhalt mit Lysolbäuschen ausgereinigt, eine fortlaufende Catgutnaht durch die ganze Wanddicke mit genauer Uebersäumung durch die Mucosa gelegt, mit Lysol gereinigt und die vordere Längsserosanaht mit Seide gelegt und mit der hinteren Serosanaht verknüpft.

So ist die Darmanastomose fertig. Die Knickungsstelle wird an den Magen gelegt, nachdem letzterer mit einer Klemmzange gefaßt ist, oder — wo dies nicht geht — die Hand des Assistenten die

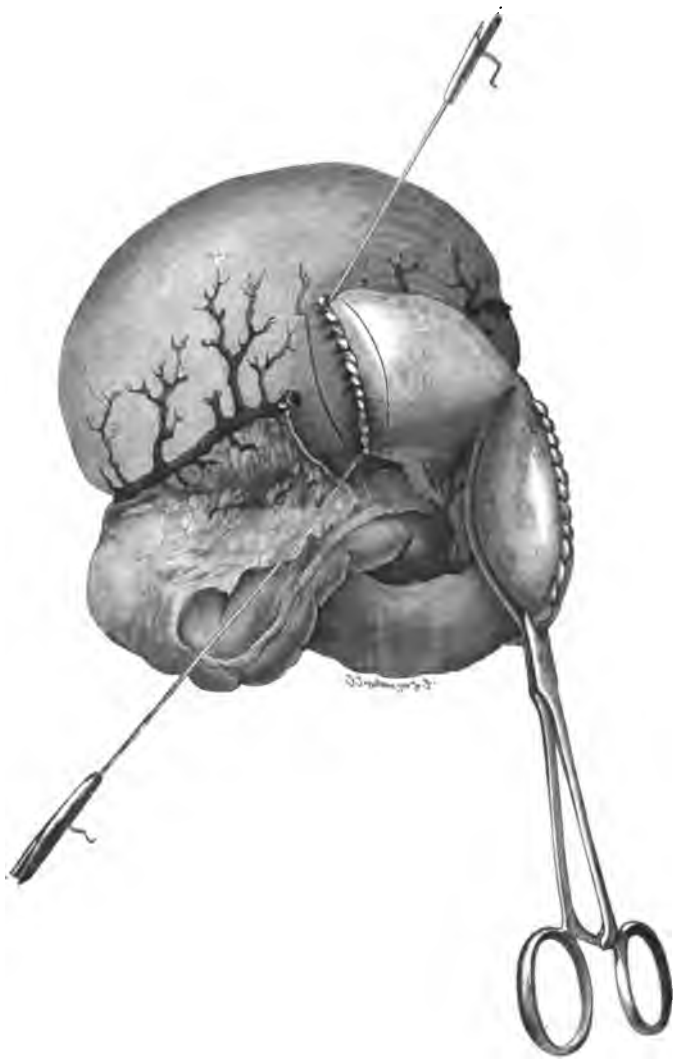

Fig. 334. Gastrojejunostomia antecolica cum enteroanastomosis. II. Akt: Die Enterostomosenaht ist vollendet. die Klemmzange bleibt liegen. Die Konvexität der Biegungsstelle ist quer an der großen Kurvatur, wo die Gefäße getrennt und ligiert sind, angeheftet mit Peritonealnaht und die Richtung der Eröffnungsschnitte an Magen und Darm angedeutet.

vordere gegen die hintere Magenwand eingestülpt und die große Kurvatur emporgehoben hat. Man legt nach Fig. 334 in ganzer

Breite der Knickungsstelle des Jejunum in querer Richtung von der Darmkonvexität zu der großen Kurvatur (doch kann man diese auch in Längsrichtung vereinigen) eine erste Seidennaht an mit lang belassenen Enden.

Der Magen und Darm wird mittelst eines leicht konvexen Schnittes bis zur Muscularis gespalten und die zweite hintere Ringnaht so angelegt, daß die Seromuscularis von Magen und Darm fest aneinander liegt — Faden lang gelassen.

Jetzt wird die Schleimhaut gespalten, Magen und Darm ausgetupft und durch eine Schleimhautcatgutnaht ringsherum Magen und Darm zur Vereinigung gebracht und zugleich nach außen verschlossen. Es folgt eine vordere seromuskuläre, tiefgreifende Seidennaht und die vordere Serosaringnaht, nachdem die ganze Umgebung nochmals mit Lysol sauber gereinigt und die anliegenden kleinen Kompressen gewechselt sind. Bei dünner Darmwand ist es leichter, in die zweite Serosa und Muscularis durchdringende Naht, auch gleich die Mucosa zu fassen.

Fig. 335. Darmklemmzange, viel schlanker und elastischer als die Darmquetschzange zur schonenden Kompression des Darmes nach dessen Eröffnung.

130. Gastro-jejunostomia retrocolica inferior verticalis Y-formis.

Das ROUXsche Verfahren führen wir in folgender Weise aus:

Eröffnung des Abdomen, Emporschlagen des Colon transversum mit Netz, Spaltung des Mesocolon mit Anheftung der Ränder an die Magenhinterfläche, Aufsuchen des Jejunumanfanges — alles in der unter No. 128 bereits geschilderten Weise.

Es ist nicht nötig, die Anheftungsstelle an den Magen so weit entfernt vom Anfang des Jejunum zu wählen, wie bei der Gastrojejunostomia antecolica, sondern nur so weit, daß man die Stelle bequem vorziehen kann. Der Darm wird abwärts ausgestrichen und oben und unten am besten mit einem am Mesenterialansatz durchgeführten dicken Seidenfaden zugebunden, ohne zu schnüren. Die lang gelassenen Enden der Faden werden mit Arterienklemmen gefaßt.

Mit 2 kräftigen KOCHERschen Arterienhakenklemmen oder mit 2 schmalen Quetschzangen dicht beieinander wird der Darm ge-

quetscht, verschlossen und dazwischen getrennt, und zwar bis in das Mesenterium hinein zur ersten Teilungsstelle eines größeren Ge-

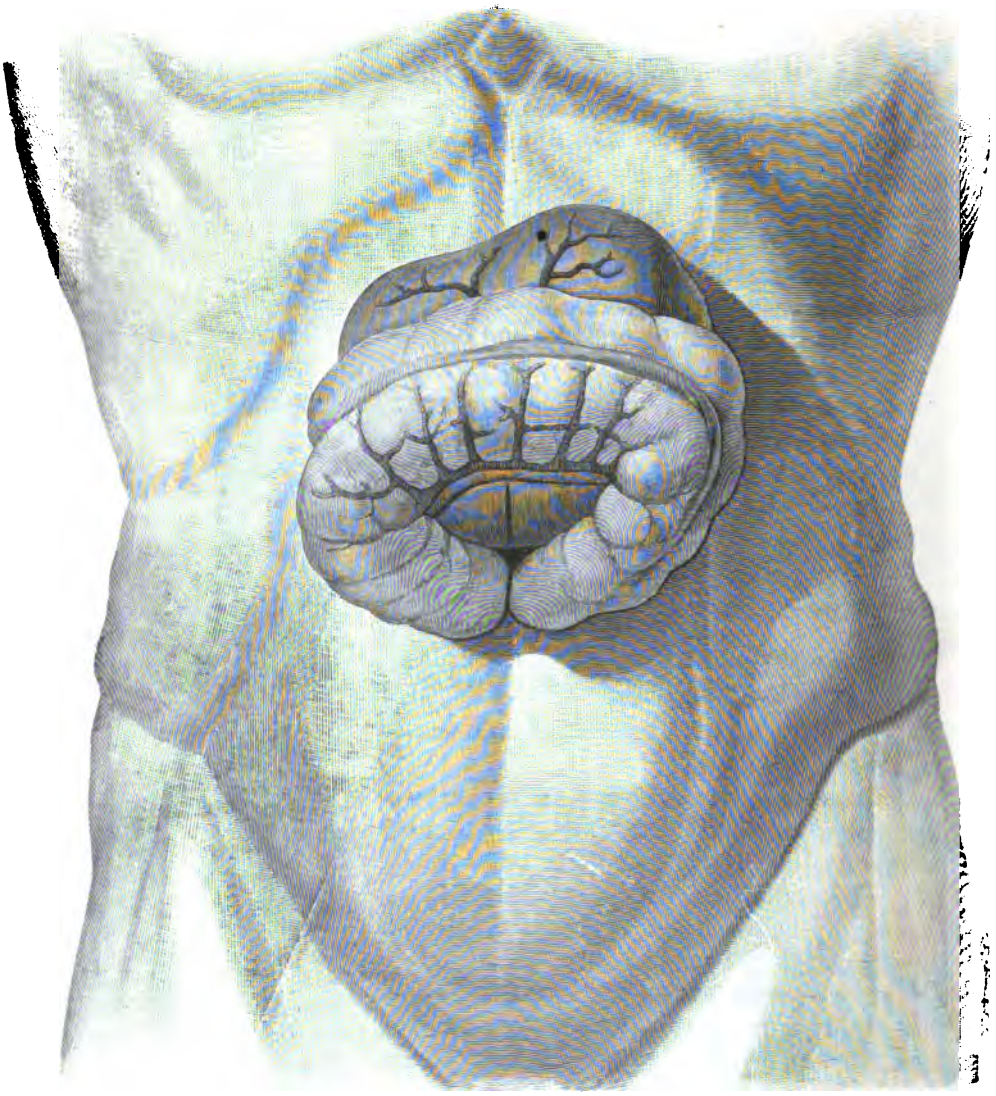

Fig. 336. Gastroenterostomia retrocolica posterior, Y-Methode. I. Akt: Magen herausgehoben und samt Colon transversum emporgeschlagen. Umrahmt von der Colonschlinge drängt sich die hintere Magenwand vor, bedeckt vom Mesocolon transversum, das in Längsrichtung incidiert ist.

fäßes (vergl. Fig. 337). Vorragende Darmstücke werden glatt auf der Zange abgetragen und mit Lysol und Alkohol gereinigt.

Die große Kurvatur und Hinterwand des Magens wird durch die Oeffnung im Mesocolon herausgehoben und durch die Hand des Assistenten die vordere Wand an die hintere angepreßt zum

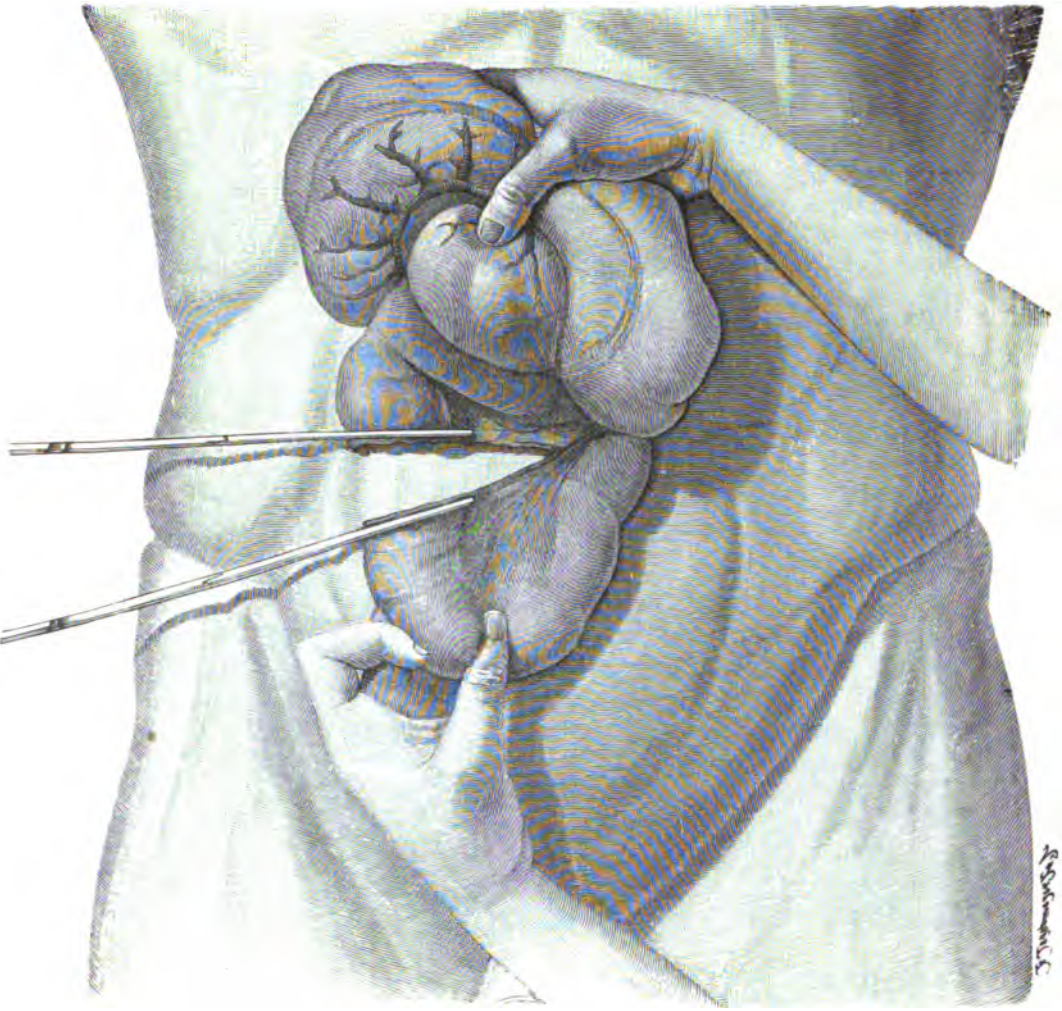

Fig. 337. Y-Methode. II. Akt: Das Jejunum als Schlinge vorgezogen und zwischen zwei Quetschzangen bis ins Mesenterium hinein gespalten; der Magen mit der rechten Hand aus der Oeffnung des Mesocolon transversum herausgedrängt, so daß seine hintere Wand sich vorwölbt.

Abschluß des Mageninhalts (vergl. Fig. 337); statt dessen, wo es geht, wird bequemer eine Klemmzange angelegt.

Nun wird das untere Darmende mit der Quetschzange wie an einer Handhabe an den Magen hinter der großen Kurvatur quer

oder längs angelegt, je nachdem es sich besser machen läßt und daselbst mit seroseröser Seidennaht angeheftet. Die Zange dient dazu, das Ende des Darmes leicht drehen und die Hinterwand fest an den Magen anlegen zu können.

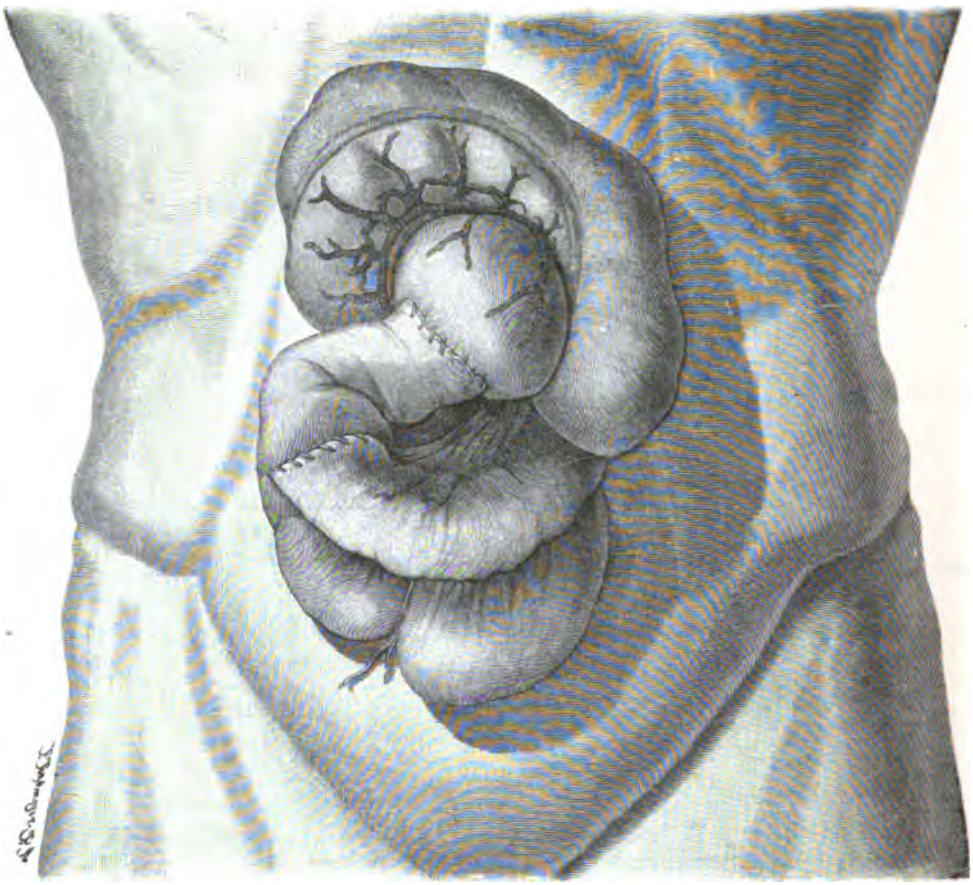

Fig. 338. Y-Methode. III. Akt: Der untere Abschnitt des Jejunum in die hintere Magenwand mit Doppelnaht eingenäht, der obere Abschnitt von links her seitlich in den unteren eingepflanzt. An der unteren Darmschlinge sieht man noch die provisorische Abschlußligatur.

Nun wird in der Länge des breitesten Darmdurchmessers der Schnitt in den Magen gemacht und eine zweite Ringnaht angelegt durch alle Schichten hindurch, ringsherum laufend, mit Catgut, zuletzt darüber die vordere Serosanaht aus Seide, welche mit der hinteren Naht verknüpft wird. Die Reinigung des eröffneten Magens

und Darmes und die gründliche Reinigung der Umgebung der Naht vor Schluß der Serosanaht darf natürlich auch hier nicht fehlen.

Es folgt 6 cm unterhalb der Magenanastomose[1]) die Einsetzung des oberen Darmendes in das untere nach den gewöhnlichen Regeln mittelst Doppelnaht. Wir finden es weniger verletzend, einen Querschnitt in das untere Darmstück in der halben Zirkumferenz zu machen, parallel dem Gefäßverlauf und den Zirkulärfasern, ROUX eröffnet mittelst Längsschnittes. Auch hier wird die Quetschzange, welche das obere Jejunumende verschließt, erst abgenommen, wenn die hintere (resp. untere) Serosaringnaht gemacht ist, weil dadurch der Darm fixiert ist und die die ganze Wanddicke durch dringende tiefe Naht so rasch gemacht werden kann, daß die zusammengepreßten Ränder fast gar nicht bluten.

Zuletzt wird noch das Loch im Mesenterium durch einige Knopfnähte verschlossen und die Umgebung mit Lysolbäuschchen gereinigt.

Es ist interessant, zu konstatieren, daß MONPROFIT, GRASER u. A., welche die Y-Methode ausgeführt haben, in exklusiver Weise kein anderes Verfahren daneben gelten lassen wollen. Der Erfinder dagegen, ROUX, hat nach einer neuesten Publikation sein Verfahren eingeschränkt. Er benutzt es noch für die Fälle mechanischen Verschlusses, ist dagegen bei noch bestehenden Ulcerationen zur einfachen Gastroenterostomie zurückgekehrt, um — ganz in Uebereinstimmung mit unseren oben angeführten Erwägungen — die Regurgitation des alkalischen Darmsaftes sich zu Nutze zu machen, um den hyperaciden Magensaft zu neutralisieren. Das erste Mal, wo wir vor kurzem nach einer vor 6 Jahren ausgeführten Gastroenterostomie als Grund neuerdings aufgetretene Magenbeschwerden ein neues Ulcus an der kleinen Kurvatur fanden, war die Y-Methode gemacht worden und funktionierte tadellos — zu tadellos, um den hyperaciden Magensaft zu neutralisieren.

γ) Gastro-duodenostomie.

Wo die Indikation zu einer Gastroenterostomie besteht, aber der Pylorus noch durchgängig ist, besteht die Gefahr schädlicher Anfüllung des obersten Teiles des Jejunum oberhalb der Verbindung mit dem Magen bei der Gastrojejunostomie, und muß Vorsorge getroffen werden, daß der Abfluß in das untere Darmstück völlig gesichert wird, was bloß durch eine Anastomose sicher erreicht werden kann. Eine solche bedeutet immer eine Verlängerung der Operation

1) Tieferes Einsetzen kann bequemer sein. ROUX gibt 20—30 cm an. Wir fürchten für das Schaltstück die Einwirkung des nicht durch Galle und Pankreassaft neutralisierten sauren Magensaftes und das damit zusammenhängende Ulcus pepticum.

und setzt erwiesenermaßen dem Auftreten des Ulcus pepticum aus, so selten relativ auch die bisherigen Beobachtungen sind.

Es ist daher begreiflich, daß eine Reihe von Chirurgen auf den Gedanken gekommen sind, zur Verbindung von Magen und Darm das Duodenum zu wählen, so TAVEL, DE QUERVAIN, KRÖNLEIN, KOSLOWSKY, JABOULAY, welcher 1894 mit unglücklichem Ausgang eine solche Verbindung versuchte, während HENLE mit einer derartigen Operation 1898 ein sehr gutes Resultat erzielte, als sich eine beabsichtigte Pyloroplastik als unausführbar herausstellte.

Am eingehendsten hat sich VILLARD[1]) mit dieser Anastomose beschäftigt, welche er unterhalb des Pylorus als Gastro-duodénostomie souspylorique anlegen will. Er hat mehrere Fälle so operiert. Aber er ist mit allen früheren Autoren darüber einig, daß sie nicht dazu bestimmt sei, die anderen Gastroenterostomien zu ersetzen, auch nicht die Pyloroplastik, sondern bloß in Anwendung komme, wenn letztgenannte Methoden kontraindiziert seien. Begreiflich: die Verbindung von Magen mit Duodenum erwies sich als viel schwieriger als die gewöhnlich geübten Methoden.

Ich glaube, zuerst dem Verfahren seine positiven Indikationen zugewiesen und gezeigt zu haben, in welcher Weise die Operation zu einer sicheren gestaltet werden kann durch Erleichterung ihrer Ausführung und warum sie häufigere Anwendung verdient. Dank der von mir eingeführten methodischen Mobilisierung des Duodenum[2]) ist ein Verfahren gewonnen worden, durch welches der Gastroduodenostomie ein ebenso sicheres Resultat gewährleistet ist in geeigneten Fällen, wie den übrigen Formen der Gastroenterostomie.

Dr. GILLI hat 13 von mir operierte Fälle zusammengestellt in seiner Dissertation und kommt zu dem Schluß, daß das unmittelbare Resultat nichts zu wünschen übrig läßt, da kein Patient gestorben ist, aber auch das Endresultat bezüglich Vollständigkeit der Heilung alle anderen Verfahren übertrifft. Abgesehen von einem Patienten, der nach $^5/_4$ Jahren an unbekannter Affektion verstarb und einem zweiten, bei welchem Ulcusblutung dem Leben ein Ende machte, und einem Fall, über welchen keine Nachricht erhältlich war, ist bei einem bloß die Notiz, daß sein Zustand sich erheblich gebessert habe, bei allen anderen das Resultat als vollkommen befriedigend angegeben.

Das ist auch ganz verständlich: Von einem Circulus vitiosus kann hier gar keine Rede sein, da kein Darmstück bestehen bleibt oberhalb der Stenose, in welchem der Inhalt stagnieren könnte.

1) Revue de Chir. Paris, Dec. 1903. Gastro-duodénostomie souspylorique.

2) Mobilisierung des Duodenum und Gastro-duodenostomie. Centralbl. f. Chir., Bd. 2, 1902.

Vorübergehendes Einfließen von Galle und Pankreassaft kommt selbstverständlich vor, wie bei allen anderen Gastroenterostomien, so lange, bis sich an der Verbindungsstelle wieder ein Verschluß herausgebildet hat. Von da ab übernimmt die neue Oeffnung die Funktion des Pylorus vollständig, dem Resultat nach zu urteilen.

Die Kontraindikationen für Ausführung der Gastroduodenostomie sind: 1) In erster Linie Verwachsungen im Bereich des Duodenum und des Pylorusteils des Magens, welche die Beweglichkeit dieser Teile aufheben, ferner Infiltration der Wand derselben Teile bei noch floridem Ulcus im Bereich des Pylorus oder vollends des Duodenum. Nur wo sich das Duodenum nach unserem Verfahren ganz gut beweglich machen läßt und normale Teile von Magen- und Darmwand zur Naht vorliegen, darf die Methode ausgeführt werden. 2) Bei hochgradiger Dilatation, verbunden mit Ptosis und herabgesetzter Motilität, ist die Methode ebenfalls ungenügend, weil es da besser ist, am abhängigsten Teile des Magens die Anastomose anzulegen, da — trotzdem die Schwere nicht das Hauptmoment der Austreibung des Mageninhalts ist — doch die Entleerung in solchen Fällen nach der abhängigsten Stelle zu am gründlichsten erfolgt. SCHNITZLER, welcher einige vorzügliche Resultate der Gastroduodenostomia lateralis mitteilt, hat diese Kontraindikation in einem Falle bestätigt, den er relaparotomieren mußte [1]).

Positive Indikation für das Verfahren bieten ganz besonders die Fälle, wo die Entleerung des Magens auf normalem Wege behindert, aber nicht aufgehoben ist, demgemäß keine sehr hochgradige Dilatation mit Tiefstand der großen Kurvatur bis weit über den Nabel herunter besteht, wie bei den starken Pylorusstenosen. Die Operation ist besonders am Platze, wenn die Anlaß gebende Erkrankung nicht im Bereich der Pars pylorica gelegen ist, wenn z. B. Ptosis, mangelhafte Motilität, Hyperacidität bei Ulcus an anderen Stellen des Magens zur Vornahme des Eingriffes nötigen. Diese Fälle sind gar nicht so selten und verlangen eine von den klaren Fällen hochgradiger Stenose mit gewaltigem Stauungsmagen abweichende Beurteilung.

Technik: Wo man im Zweifel ist über die Art der auszuführenden Operation, wird der Medianschnitt gemacht, zweckmäßig rechts von der Mittellinie durch die vordere Rectusscheide und unter Abziehen des Muskels lateralwärts durch die hintere und das Peritoneum. Dieser Schnitt kann dann, analog dem als Normalschnitt

1) Ich bin überzeugt, daß SCHNITZLER sich jetzt davon überzeugt haben wird, daß die Mobilisierung des Duodenum einerseits sehr rasch und leicht ausführbar ist und daß sie keine üblen Folgen für die Ernährung des Duodenum oder für die Wundheilung hat.

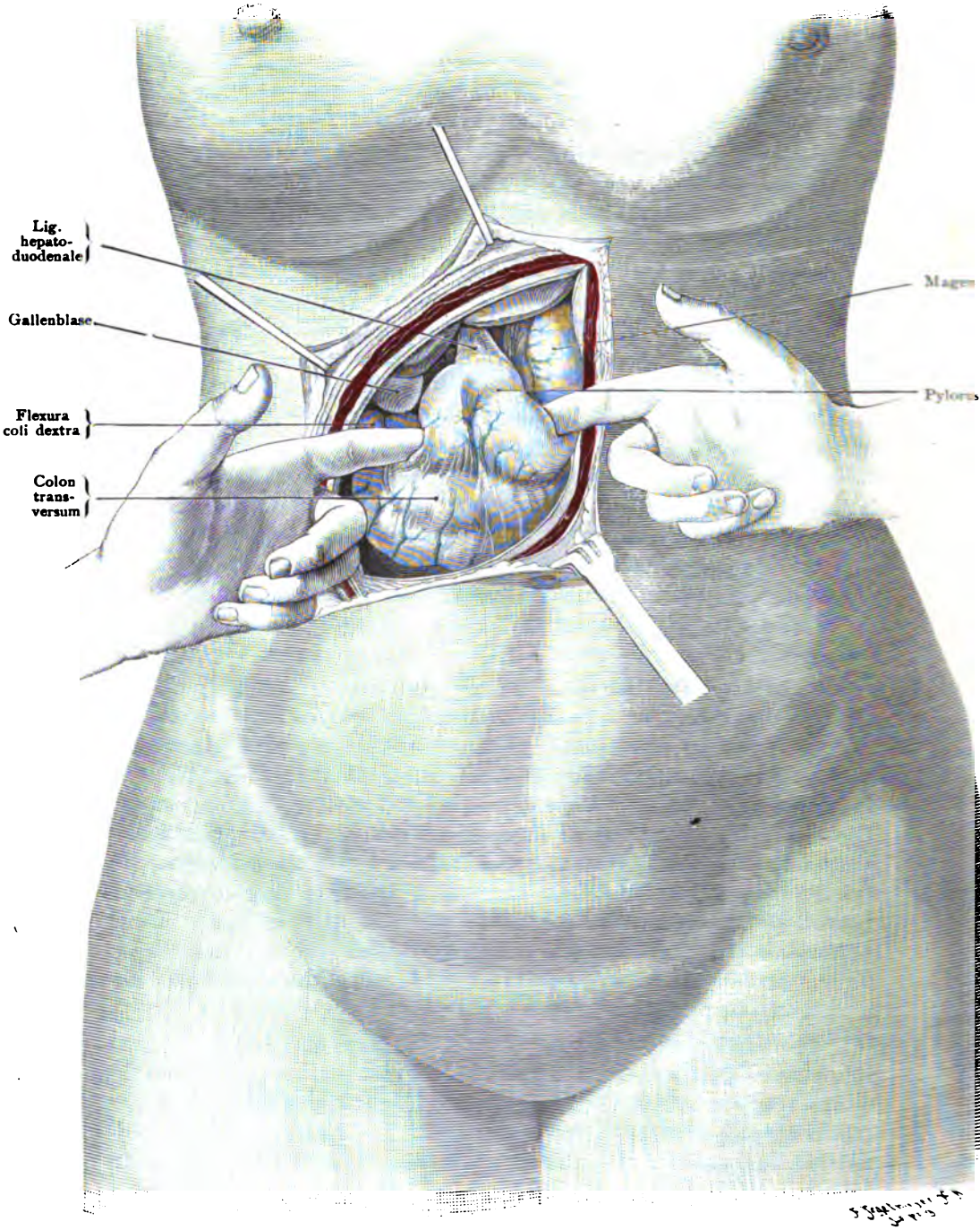

Fig. 339. Gastroduodenostomia lateralis nach Mobilisierung des Duodenum. Die beiden Zeigefinger heben den Pylorusteil des Magens und die Pars descendens duodeni aus der Bauchhöhle heraus, sie von hinten her zusammendrückend. Oberhalb des linken Zeigefingers ist die Flexura coli dextra sichtbar. Das durch den Zug angespannte Lig. hepato-duodenale hält die Flexura duodeni superior fest.

bei der Cholecystotomie beschriebenen, mit einem Querschnitt lateralwärts am unteren Ende verbunden werden (durch den Rectus abdominis hindurch), welcher reichlich Raum gibt.

Ist man sicher, die Gastroduodenostomie zu machen, so ist der früher beschriebene Schrägschnitt, 2 Finger unter dem Rippenrande beginnend, am zweckentsprechendsten. Er führt direkt auf das Duodenum. Letzteres wird durch einen senkrechten, durch das Parietalperitoneum auf der Niere gehenden Schnitt 2—3 cm lateral von dem vertikalen Schenkel desselben und Abschiebung medianwärts mobilisiert, so daß der vertikale Schenkel des Duodenum (samt Pankreaskopf) emporgehoben werden kann und bis vor die Wunde gebracht. Die obere Flexur des Duodenum ist durch das Lig. hepato-duodenale festgehalten, die untere Flexur läßt sich emporheben samt einem Stück des unteren Schenkels bis zu der Stelle, wo die Arteria colica dextra über letzteren herabgeht.

Nach gehöriger Mobilisierung kann man, wie Fig. 339 zeigt, die Finger unter Pylorus und vertikalen Schenkel des Dudenum bringen und eine gebogene Klemmzange anlegen, welche beide Organe faßt und die zu anatomosierenden Stellen in Berührung bringt.

Es wird zunächst die hintere Serosaseidennaht angelegt, wie schon oben für die Enteroanastomose unter No. 130 beschrieben, vom obersten Ende des vertikalen Schenkels abwärts, dann zu beiden Seiten in vertikaler Richtung Serosa und Muscularis von Magen und Darm getrennt, eine seromuskuläre Naht angelegt, die Schleimhaut gespalten und nach Austupfen mit Lysolbäuschchen eine hintere Schleimhautnaht, nach vorne herum fortlaufend, angelegt, darüber eine tiefgreifende seromuskuläre Naht und nach Lysolreinigung der ganzen Umgebung die vordere Serosaringnaht mit Seide.

Die Oeffnung zwischen Magen und Darm braucht nicht über 4 cm zu betragen. Sie wird so hoch am vertikalen Schenkel des Duodenum angelegt, als es ohne Zerrung geht.

Die Papilla Vateri steht dem unteren Teil der Kommunikationsöffnung gegenüber. Es ist nicht zu verwundern, wenn in einzelnen Fällen anfänglich Galle und Pankreassaft in den Magen gelangt. Dafür wird die Säure des Magens gehörig neutralisiert. Das hört in kurzem auf.

Anhang. Die KOCHERsche Gastroduodenostomie für gutartige Stenosen ohne Resektion.

MEINHARD SCHMIDT[1]) hat empfohlen, in gewissen Fällen statt einer Gastroduodenostomia lateralis lieber eine Quertrennung am

1) Centralbl. f. Chir., 1901, No. 4.

Pylorus zu machen mit Verschluß des Pylorus und Einsetzen des Duodenumendes in eine eigene Oeffnung in der Hinterwand des Magens nach Analogie der von mir eingeführten Methode der Pylorusresektion [1]). Es ist nicht zu bezweifeln, daß diese Methode ihre Indikationen haben kann, da sie sicherer den Rückfluß der Galle in den Magen verhütet, als die laterale Anlagerung. Wir haben ausnahmslos bei unseren Pylorusresektionen diese End-zu-Seit-Verbindung vorzüglich funktionieren sehen.

Die Methode von SCHMIDT hat einen Vorteil, welchen ihr Autor nicht hervorhebt, daß man event. das Duodenum weiter entfernt vom Pylorus in eine tiefer gelegene Stelle der großen Kurvatur einpflanzen kann durch Heraufziehen des Magens. Damit wäre ihr ein größerer Wirkungskreis zugewiesen.

Wir haben uns über das Geschichtliche und über Indikationen und Erfolge der Gastroenterostomie in der 4. Aufl. dieses Werkes des langen und breiten ausgesprochen und verweisen auf den betreffenden Abschnitt, indem wir für die neue Auflage bloß die neuen Erfahrungen verwerten. Längere Erfahrungen haben bewiesen, daß wir jetzt, wo wir über die unmittelbaren Gefahren der Operation dank vervollkommneter Technik hinaus sind, den Fernresultaten mehr Beachtung schenken müssen.

Es bleibt dabei, daß bei den Verengerungen des Pylorus die Gastroenterostomie eine der segensreichsten Operationen ist, die wir ausführen für Kranke, für welche die interne Therapie machtlos ist. Aber es bleiben in einer gewissen Anzahl von Fällen infolge unvermeidlicher Adhäsionsbildung Beschwerden zurück, welche bei der einen Operationsmethode größer sind, als bei der anderen. Je einfacher die Methode [2]), desto geringer die Adhäsionsbeschwerden. Bei unseren Zusammenstellungen sind durch die einfache Gastroenterostomia antecolica die vollkommensten Dauerheilungen erzielt worden. Es lauern ferner noch gewisse Spätgefahren in Form des Ulcus pepticum [3]), welches durch das Operationsverfahren offenbar auch nicht unerheblich beeinflußt wird.

Auch diese Gefahren müssen wir noch vermeiden lernen. Wer Hunderte von Fällen operiert und seine Patienten nachher nicht mehr zu Gesichte bekommt, wird leicht Enthusiast für eine Methode,

---

1) Vergl. den nächsten Abschnitt über Gastrektomie.

2) Es ist demgemäß beachtenswert, daß PATERSON in seinen HUNTERschen Vorlesungen (Lancet, Februar und März 1906) der vorderen Gastroenterostomie den Vorzug zuweist. Auch KÜMMEL mit seinen reichen Erfahrungen hält an der Gastroenterostomia antecolica fest (vergl. RINGEL, Hamburg 1901).

3) DELALOYE hat (in einer Publikation von FEURERS Erfahrungen) schon 29 Fälle aus der Literatur zusammengefunden, Berner Dissertation 1906; vergl. auch TIEGEL, Grenzgebiete, Bd. 13, und GOSSET, Revue de Chirurgie, T. 26.

weil sie ihm unmittelbar gute Erfolge geliefert hat, aber genaue Verfolgung der Fälle läßt doch erhebliche Nachteile erkennen. So ist es mit der Gastroenterostomia retrocolica und Y-Methode, welche unmittelbar die besten Erfolge geben, aber für später die erwähnten üblen Folgen haben können.

Ferner kommt doch durchaus nicht so selten eine Wiederverengerung der angelegten Oeffnung vor mit Rezidiv der Beschwerden aus diesem Grunde, und auch hier zeigt sich, daß die angewandte Methode verantwortlich ist. Wir haben speziell bei Benutzung des MURPHY-Knopfes (und auch der elastischen Ligatur) diese nachträgliche Verengerung der Oeffnung gesehen und müssen uns wundern, daß da, wo der MURPHY-Knopf [1]) mit Vorliebe benutzt wird, von solchen nachträglichen Störungen gar nichts verlautet. Die regelrechte Schichtnaht mit guter Vereinigung auch der Schleimhaut gibt die beste Garantie gegen die spätere Narbenretraktion.

Wenn wir in der vorhergehenden Schilderung der Operationsmethoden bei Gastroenterostomose des in seiner Konstruktion so genialen MURPHY-Knopfes und seiner Modifikationen nach ROBSON, LAMOTTE, JABOULAY, DE BEULE u. a. gar nicht Erwähnung getan haben, ebensowenig die Methoden elastischer Ligatur nach MC GRAW und ähnliche Vorschläge berücksichtigt haben, so geschah es auf Grund der eben hervorgehobenen weitergehenden Beobachtungen. Man setzt sich mit allen diesen im Momente der Operation bequemen Modifikationen Zufällen aus, welche bei Naht mit Sicherheit vermieden bleiben. Die Naht ist bei der Gastrojejunostomia antecolica so bequem extraperitoneal anzulegen, daß sich niemand die Mühe verdrießen lassen darf, sie zu üben.

Anhang: Pyloroplastik.

An Stelle der Gastroduodenostomie sind anscheinend einfachere Methoden der Pyloroplastik von LORETA, HEINECKE und MIKULICZ, FINNEY angegeben worden. LORETA wollte Pylorusstenosen einfach durch Divulsion erweitern. Das Verfahren wird aber nur bei ganz umschriebenen Narbensträngen in Frage kommen können, da sonst Rezidive sicher sind, wenn man nicht die Divulsion so energisch ausführt, daß Komplikationen auftreten könnten.

HEINECKE und MIKULICZ haben die Erweiterung der Pylorusstenosen in der Weise durchzuführen gesucht, daß sie eine Spaltung mit dem Messer vornahmen und durch Zusammennähen in querer Richtung die Stelle des Pylorus erweiterten. Die Operation ist aber lange nicht so wirksam und nicht so sicher im Enderfolg wie die

1) Vergl. auch GRASERs Mitteilungen vom Chirurgenkongreß in Berlin 1906.

geschilderte Gastroduodenostomie, und ihre unmittelbaren Resultate sind in keiner Weise besser.

Sicher dagegen für Erzielung eines genügend weiten Pylorus ist die FINNEYsche Operation. FINNEY [1]) beschränkt sich nicht darauf, die Stenose zu spalten, sondern setzt die Spaltung einerseits auf den Magen, andererseits auf das Duodenum fort und vernäht nun in der Weise, daß die Schnitte in Magen und Darm vorne sowohl als hinten bis in den Pylorus hinein miteinander vereinigt werden, so daß eine sehr weitklaffende Kommunikation hergestellt wird.

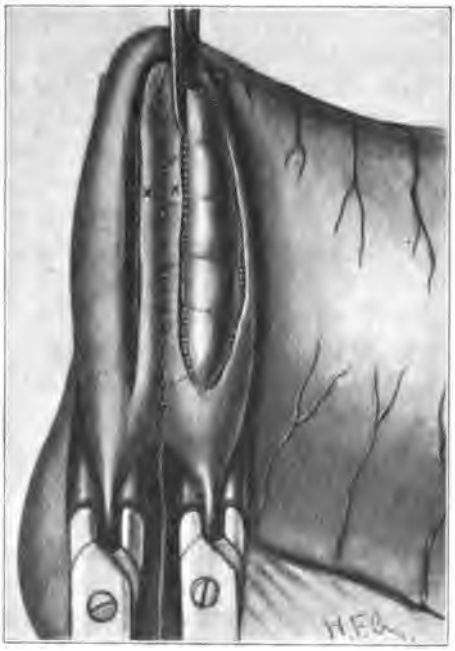

Fig. 340. Nach GOULD verbesserte FINNEYsche Pyloroplastik. Magen und Darm sind nach Anlage von 2 Klemmzangen eröffnet bis durch die Pylorusstenose hindurch und eine hintere Serosanaht ist angelegt.

Wir geben die von GOULD [2]) verbesserte FINNEYsche Operation in Fig. 340.

Die Operation gibt eine sehr weite Verbindung von Magen und Duodenum, leistet aber nicht mehr, als unsere oben beschriebene laterale Gastroduodenostomie, und ist schwieriger auszuführen. Daß man die narbige Partie des Pylorus noch mit in die Naht hineinbezieht, können wir nicht als einen Vorteil betrachten, denn wenigstens in vielen unserer Fälle waren wir sehr froh, diesen wenig beweglichen, mit Narben bedeckten Pylorusteil unberührt zu lassen. Ihre Anwendungsweise scheint uns deshalb noch eine beschränktere zu sein, als diejenige der Gastroduodenostomie nach VILLARD und unseren Angaben.

131. Gastrektomie.

Diese Operation, welche 1879 PÉAN zuerst und bald darauf RYDYGIER nach schon gut formulierten Vorschriften ausgeführt hat,

1) FINNEY, Bull. John Hopkins Hosp. Baltimore, July 1902.

2) Division of Surgery, May 1905, Harvard University, Boston.

ist dank dem auf eingehende experimentelle Arbeiten von GUSSENBAUER, WINIWARTER, CZERNY und KAISER gegründeten Vorgehen BILLROTHs zu allgemeiner Anerkennung gebracht worden. BILLROTH hat die erste glückliche Magenresektion ausgeführt.

In der letzten Auflage konnte ich auf eine sehr wertvolle Arbeit GUINARDs hinweisen, welche bis 1898 291 Pylorusresektionen zusammenstellt mit einer Gesamtmortalität von 35 Proz.

Jetzt liegt eine sehr eingehende und verdienstvolle Arbeit von LERICHE [1]) vor, welcher unter PONCETs Leitung und Anregung nicht weniger als **1366** Gastrektomien sammeln konnte mit einer Mortalität von 25 Proz. Die Resektion wird vorgenommen bei Krebs, und die Fälle von LERICHE beziehen sich alle auf diesen. Daneben hat LERICHE noch auf 57 Fälle von Sarkom verwiesen nach LÉCÈNE und PETIT, resp. 61 nach HOWARD. LERICHE stellt 24 Gastrektomien bei Sarkom zusammen mit einer Mortalität von 11 Proz.

Außer für maligne Tumoren wird die Gastrektomie gemacht für Ulcus simplex, und hier gehen die Ansichten weit auseinander, ob man Veranlassung und Recht habe, die Magenresektion zu einem ausnahmsweisen oder normalen Verfahren bei gewöhnlichem Magengeschwür zu machen. KROGIUS, JEDLICKA (MAYDL), RYDYGIER weisen ihr eine sehr große Anwendungsbreite zu. Die große Mehrzahl der Chirurgen hält die Indikation zur Gastrektomie bei Ulcus bloß in denjenigen Fällen für gegeben, wo Verdacht auf Carcinom vorliegt. Nach letzterer Indikation haben auch wir unser Verfahren bestimmt, und wir können auf Grund von mehrfachen höchst mühevollen Erfahrungen jüngere Kollegen nur davor warnen, gutartige Ulcera herauszuschneiden. Bei gutartigen Ulcustumoren am Pylorus und gelegentlich an anderen Stellen des Magens läßt sich die Operation ausführen, solange sie gut beweglich sind. Besteht aber, wie so oft, adhäsiv-infiltrative Perigastritis, so kann der Versuch der Excision in die größte Verlegenheit bringen wegen Verletzung anstoßender Organe und wichtiger Gefäße.

α) Gastrectomia partialis.

132. Pylorektomie.

Nach LERICHEs Zusammenstellungen (s. oben) beläuft sich die größte Anzahl der von einem einzelnen Chirurgen ausgeführten Magenresektionen auf ca. 100 (MAYO, MIKULICZ). Die Zahl unserer Gastrektomien beträgt jetzt **120**, und um die Empfehlung der von uns vertretenen Methode zu begründen, ist es am besten, die Resul-

1) Des résections de l'estomac, Lyon 1906.

tate zu verzeichnen, welche wir bei unseren Operierten erzielt haben, sowohl was den unmittelbaren, als was die Dauerfolge anbelangt.

In den ersten von BROQUET veröffentlichten 52 Fällen bis 1898 betrug die nackte Mortalität 35 Proz., in der zweiten Serie von 47 Fällen, von Dr. MATTI bis 1903 zusammengestellt, 17 Proz., von den innerhalb der letzten 2 Jahre von uns operierten 21 Fällen [1]) ebenfalls 17 Proz. Allein ganz anders stellen sich die Fälle, wenn man nach den Todesursachen forscht. Während in den ersten 52 Fällen noch 2mal Kollaps, 3mal Gangrän des Colon und 2mal des Duodenum, 3mal Eiterung, 2mal Pneumonie, 3mal Lungenembolie und eine MURPHY-Knopf-Perforation zu verzeichnen ist, sind in Serie 2 von MATTI, von 47 Fällen bloß 2 Patienten an lokalen Komplikationen gestorben (1 an Nahtperforation, 1 an Colongangrän), 6 andere an Bronchopneumonie und Myodegeneratio cordis bei zu weit heruntergekommenen Patienten. Bei der letzten Serie endlich sind von 4 Verstorbenen 3 den Folgen gleichzeitiger Colonresektion, einer den Folgen schon bestehender abscedierender Pancreatitis erlegen.

Ungleich günstiger sind die Ergebnisse unserer Methode der Resektion mit Gastroduodenostomie. MATTI berechnet aus 71 in der Periode von 1881—1904 nach diesem Verfahren ausgeführten Operationen eine Mortalität von 16,9 Proz. Konnte man uns noch den Vorwurf machen, daß wir anfänglich die Fälle für unser Verfahren auswählten, so trifft dies absolut nicht mehr zu in der neuesten Serie, wo wir von 21: 19 nach unserer Methode operierten [2]) und bloß 2 Fälle deshalb nicht, weil in einem Falle eine so ausgedehnte Magenresektion gemacht werden mußte, daß der Magen bloß noch einen schmalen Schlauch darstellte, dessen Lumen gerade dem Duodenallumen entsprach, so daß beide Lumina nach BILLROTH I vereinigt wurden. In dem anderen Falle war von einem Kollegen früher eine Gastro-jejunostomie gemacht worden, die wir bei der späteren Resektion unter Schluß von Magen und Duodenum bestehen lassen konnten.

Von den 19 in unserer dritten Serie nach unserer Methode Operierten sind bloß 2 Patienten gestorben = 10 Proz. Aber auch diese 10 Proz. geben noch nicht das wahre Bild dessen, was eine richtige Technik für das Magencarcinom leistet. Man muß die komplizierten und unkomplizierten Fälle durchaus getrennt betrachten und fragen: Was sind die Resultate der Magenresektion für sich? Was sind andererseits die Resultate bei gleichzeitiger Resektion von

1) Nach Abzug eines in der Narkose Gestorbenen.

2) Damit sind Behauptungen, wie die von KELLING u. a., widerlegt, daß die bessere Statistik der Gastroduodenostomie darauf beruhe, daß sich bloß die günstigen Fälle dafür eignen.

Därmen (Colon transversum), von Pankreas, von Leber? Da zeigt sich folgendes:

Unter den 32 Fällen KOCHERscher Operation der Serie BROQUET mit 5 Todesfällen befinden sich 2 mit Pankreasresektion, 1 mit Colonresektion. Unter MATTIS Fällen ist 1 Todesfall durch Colongangrän in 39 Fällen, unter unseren letzten 19 Fällen mußte bei beiden Todesfällen ausgedehnte Colonresektion gemacht werden, in einem derselben zugleich eine Resektion des Jejunum. Während somit bei BROQUET und MATTI noch eine Mortalität von 13 Proz. bei einfacher Gastrektomie resultiert, wovon allerdings genau $^2/_3$ auf Herzdegeneration und Pneumonie und nur 4,3 Proz. auf Störung des Wundverlaufs kommen, sind wir jetzt so weit gekommen, in sämtlichen 17 unkomplizierten Magenresektionen der letzten $2^1/_2$ Jahre Heilung zu erzielen.

Wir dürfen deshalb auf Grund weiterer Erfahrungen unseren früheren Ausspruch bekräftigen, daß die Chirurgie so weit ist, eine zur rechten Zeit ausgeführte Magenresektion als eine ungefährliche Operation zu erklären. Allerdings können wir dies nur für die von uns empfohlene Methode der Magenresektion mit Schluß des Magens und Gastroduodenostomie.

Man macht unserer Methode die Schwierigkeit der Ausführung zum Vorwurf. Wir verweisen als Antwort auf die Schwierigkeiten, welche geschickte Chirurgen mit der Occlusionsnaht des Duodenum haben, die nicht geringer und auch bei BILLROTH II nicht zu umgehen sind. Aber die beste Antwort dürfte durch unsere oben mitgeteilten Resultate gegeben sein. GUINARD hat unter diesen 291 Pylorusresektionen bei 148 nach RYDYGIER-BILLROTH I Operierten eine Mortalität von 35,3 gefunden, bei 64 nach KOCHER Operierten bloß 15,6 Proz. Ebenso hat HARTMANN bei Benutzung unseres Verfahrens bessere Resultate erzielt, als die Mehrzahl anderer Chirurgen mit den anderen Methoden [1]).

Endlich die Frage der Radikalheilung: Stets wird die theoretische Befürchtung ausgesprochen, daß man bei Anwendung der Gastroduodenostomie zu wenig vom Duodenum wegnehme. Die beste Antwort ist auch hier die Statistik der wirklichen Dauererfolge. MATTI hat bei seinen Nachforschungen von 97 Patienten noch 20 lebend gefunden = 20,6 Proz., und zwar waren sämtliche Patienten mit Ausnahme eines 19-jährigen Mädchens (mit akuter Krebsentwicklung) vollständig gesund. Unter den 19 Geheilten befinden

1) MAKKAS gibt an, daß in MIKULICZ' Magenresektionen die Mortalität von BILLROTH I, wo das Duodenum benutzt wird, geringer sei, als bei BILLROTH II, und MARTIN hat von 4 Magenresektionen 3 nach BILLROTH II an unmittelbar der Methode zur Last zu legenden Komplikationen verloren.

sich 2 Ulcustumoren ohne histologischen Nachweis eines Carcinoms. 8 der Patienten waren schon damals über 3 Jahre hinaus. Von diesen ist ein Patient 9 Jahre nach der Operation an Lungenschwindsucht gestorben, bei der Autopsie wurde vollkommenes Fehlen jeden Rezidivs festgestellt. 4 weitere Patienten der damaligen Tabelle haben über ihr Wohlbefinden Nachricht gegeben. Dazu kommen noch 5 Patienten, welche zwar gestorben sind, aber welche über 3 Jahre gelebt haben oder an anderen Affektionen bei nachgewiesener Rezidivfreiheit gestorben sind. Dies macht einen Prozentsatz von Radikalheilungen, wenn wir Patienten abziehen, deren Bericht noch nicht eingegangen ist und die Ulcustumoren ausschalten, von 17 auf 92 = 18,4 Proz.[1]).

Von unseren Radikalheilungen kommen mit 3 Ausnahmen alle auf unsere Methode der Resektion mit Gastroduodenostomie. In 2 Fällen saß das Carcinom nicht am Pylorus, die Methode kam also nicht in Frage; sie mußte mit zirkulärer Magenresektion behandelt werden, 1 Fall ist nach RYDYGIER-BILLROTH operiert, kann also mit unserer Methode zusammengefaßt werden zum Beweis, daß die Rezidive nicht am Duodenum auftreten.

Wenn LERICHE mehrere Fälle von lokalem Rezidiv nach BILLROTH I und KOCHER aufführt, so beweist das durchaus nicht, daß das Rezidiv am Duodenum und nicht am Magen auftrat. Wir behaupten im Gegenteil, daß man bei richtigem Vorgehen nicht mehr Duodenum braucht, um eine Anastomose herzustellen mit dem Magen, als man nötig hat zum Verschluß des Duodenum. Letzteren müssen ja auch die Gegner der Gastroduodenostomie machen, da hilft gar nichts. Sie können also auch nicht mehr wegschneiden, als angeht, um noch einen durch verläßliche Doppelnaht zu verschließenden Duodenalstumpf zu erhalten.

In der Hinsicht ist es interessant, zu sehen, welche Früchte die theoretische Furcht vor Anwendung unserer Methode gezeitigt hat. BRUNNER[2]) bezeichnet bei BILLROTH II den Verschluß des Duodenalstumpfes als die partie honteuse und gibt eine größere Anzahl von Belegen aus eigener Erfahrung, sowie aus den Mitteilungen aus CZERNYS, KÖRTES, GARRÈS, KRÖNLEINS Klinik, wo die Verschlußnaht am Duodenum nicht hielt, sondern zu Eiterung und meist zu tödlichem Ausgang Anlaß gab.

---

1) MAKKAS (Gedenkband für MIKULICZ, Jena 1907) stellt 130 von MIKULICZ ausgeführte Magenresektionen zusammen. Ueber 10 war keine Nachricht erhältlich. Von 119, welche in Betracht gezogen werden für die Frage der Dauerheilung, leben noch 17 anscheinend rezidivfrei. Es werden aber noch 5 Verstorbene hinzugezählt als radikal Geheilte, weil sie länger als 3 Jahre lebten, was einer Radikalheilung von 18,4 Proz. entspricht.

2) Centralbl. f. Chir., 1905, No. 47.

Besonders interessant ist das Resultat, zu welchem SCHÖNHOLZER (KÖRTE) (in Uebereinstimmung mit MAKKAS [MIKULICZ]) kommt, daß nämlich die direkte Mortalität der ersten BILLROTHschen Methode geringer sei, als die nach BILLROTH II. BILLROTH I ist aber unserer Methode bezüglich Verhaltens des Duodenum gleichwertig.

STEINTHAL [1]) fand unter 4 Todesfällen nach seiner Magenresektion 3mal Undichtigkeit der Duodenalnaht und noch 2mal Undichtigkeit der Naht ohne unglücklichen Ausgang. KAUSCH [2]) erklärt nach 184 Fällen der MIKULICZschen Klinik, daß man sich immer deutlicher von den Schattenseiten von BILLROTH II überzeugt habe. Man habe öfters Peritonitis infolge Nahtinsufficienz mit Perforation meist des Duodenalstumpfes erlebt. Dazu komme noch die Gefahr des Circulus vitiosus.

BRUNNER rät nun, um diese Gefahr zu beseitigen, den Duodenalstumpf in die Bauchwunde einzunähen. STEINTHAL wendet dagegen ein, daß von 10 so behandelten Fällen bloß einer glatt ausheilte, die anderen hartnäckige Fisteln bekamen, und will an Stelle der Einnähung die Tamponnade machen. KAUSCH verwirft beides, weil er die Einnähung für bedenklich hält und von Tamponnade eine Verschlechterung der Resultate sah. Er spricht sich für die erste BILLROTHsche Methode aus.

Seitdem ich gezeigt habe, daß in einfacher Weise und ohne Gefahr für die Ernährung des Darmes sich das Duodenum mobilisieren läßt, ist der letzte Grund gegen die Ausführung der Gastroduodenostomie hinfällig geworden. Ich behaupte: Jeder Fall, in welchem sich das Duodenum nach BILLROTH II sicher verschließen läßt mit Naht, läßt sich auch mit der Gastroduodenostomie behandeln. Der Beweis liegt in unseren Resultaten, sowie in denjenigen von Chirurgen, die sich die Methode zu eigen gemacht haben [3]). Wenn wir in unserer 3. Serie mit einer Ausnahme, wo ein Kollege früher schon eine Palliativoperation mit Gastrojejunostomie ausgeführt hatte, bei allen unseren Fällen das Duodenum in den Magen einsetzen können und in allen nach unserer Methode behandelten Fällen Heilung ohne Komplikation erzielen, so dürfte es wohl als nicht zu weitgehend erscheinen, wenn wir für unser Verfahren den Titel einer Normalmethode beanspruchen, welche alle Vorteile von BILLROTH II, aber ohne ihre Nachteile hat. Fälle, in denen das Duodenum wirklich so weit erkrankt und verwachsen ist, daß man es zu einer verläßlichen Naht nicht mehr genügend isolieren kann, sind überhaupt

1) eod. loco 1905, No. 50.

2) eod. loco 1906, No. 5.

3) Man vergleiche die Liste der betreffenden Autoren in unserer 4. Auflage.

als für Radikalheilung ungeeignet zu betrachten. RYDYGIER-BILLROTH I steht in den Resultaten hinter unserer Methode zurück und ist um nichts leichter ausführbar.

133. Technik der Pylorektomie mit Gastroduodenostomie.

Fig. 341. Darmquetschzange für Darmresektion, große Nummer. Die Zange wird mit aller Kraft angelegt, der Darm ganz dicht auf der Zange durchgeschnitten. Die Zange sieht im oberen Teil in der Zeichnung etwas zu dick und schwer aus. Man bemerke, daß sie einfach durch stärkeres Zusammenpressen geöffnet werden kann, daher ohne Zerrung sich entfernen läßt.

Nach dem, was wir in der Einleitung zur Magen- und Darmchirurgie und im Kapitel der Gastroenterostomie gesagt haben, erscheint es kaum nötig, noch einmal einzelne unserer Forderungen zu wiederholen: Es soll als Regel gelten, die Naht zur Vereinigung zu benutzen. Sie ist jeder anderen Form der Vereinigung von Magen und Darm (wie des Darmes selber) vorzuziehen; der ingeniöse MURPHY-Knopf ist nur notgedrungen in Anwendung zu ziehen. Nach Anlegung einer guten zweifachen (eventuell auch dreifachen) LEMBERT-CZERNY-Naht kann man mit gutem Gewissen den weiteren Verlauf abwarten; bei MURPHY-Knopf und seinen Varietäten (JABOULAY) setzt man sich Störungen aus und macht sich von Fabrikanten und Lieferanten abhängig.

Ferner: Für den Abschluß des Magens und Darmes muß vollkommen verläßlich gesorgt werden durch Benutzung richtiger Zangen, und zwar muß man — wie wir dies schon früher energisch betont haben — streng unterscheiden zwischen Quetschzangen und Klemmzangen. Wir glauben darauf die Aufmerksamkeit der Kollegen hingelenkt zu haben, daß man für Abschluß von Magen sowohl als Darm, soweit man über denselben eine Durchtrennung vornimmt, ganz fest quetschende Zangen benutzen darf, und glauben, unsere guten Resultate zum Teil der richtigen Verwendung solcher fester und zuverlässiger Quetschzangen zuschreiben zu dürfen, weil

wir uns nicht scheuen, die durchquetschten Teile in die Naht hereinzubeziehen [1]).

Bei Anwendung dieser Zangen, wie sie in Fig. 341 als Magenquetschzange, am Duodenum als Darmquetschzange abgebildet sind, darf man ganz dicht an der Zange durchtrennen, bekommt keine nekrosierenden Ränder und Stümpfe und kann die Zangen als vorzügliche Handhaben zur Anlegung der Naht benutzen.

Im Gegensatz zu diesen an die äußersten Randpartien angelegten Quetschzangen dürfen die Klemmzangen nicht quetschen. Schon die DOYENschen Zangen sind zu fest für diesen Zweck. Sie sollen im Gegenteil durch möglichst gelinden Druck als Ersatz der Finger das Darmlumen entfernt von der Resektionsstelle abschließen. Man kann sie sehr wohl durch die Hände eines Assistenten ersetzen, aber die Zangen sind bequemer. Man kann sie am Darm auch durch einen nicht einschnürenden zirkulären Faden ersetzen.

Typische Ausführung der Operation.

Medianschnitt über dem Nabel, 15 cm lang (bei Bedürfnis links am Nabel vorbei verlängert). Spaltung von Haut, Unterhautfett, Fascia lineae albae (am Nabel sind einige blutende Gefäße zu fassen), des oft ziemlich reichlichen subserösen Fettes und des Peritoneum. Letzteres ist über dem Nabel von einer ziemlich ausgeprägten Querfaserung der Fascia transversa (Fascia umbilicalis) bedeckt.

Der Magen wird vorgezogen, um sich über Lage, Ausdehnung und Beweglichkeit des Tumors zu orientieren. Hauptsache ist aber die Aufklärung über die Beweglichkeit des Duodenum.

Finden sich Drüsen, so werden dieselben zuerst unten am Pylorus und in der Konkavität der Duodenumschlinge freigemacht mit der Kropfsonde unter sorgfältiger Ligatur auch kleiner Venen und meistens unter Ligatur der Arteria pancreatico-duodenalis superior. Diese Auslösung der Drüsen setzt man unter Trennung des Lig. gastrocolicum gegen die große Kurvatur hin fort bis an die Stelle, wo man jenseits des Tumor die Trennung zu machen beabsichtigt. Die Arteria gastro-epiploica dextra muß in der Regel ligiert werden.

So ist das Duodenum von unten dicht am Darm und ohne unnütze Schädigung seiner Gefäßzufuhr freigemacht, und man wendet sich an den oberen Umfang des Duodenum. Das an diesen oberen Rand herantretende Peritoneum mit Gefäßen wird dicht am Darm freigemacht und die Gefäße doppelt ligiert und unterbunden.

---

1) Um sich nicht des Vorteils des sicheren Abschlusses zu berauben, darf man deshalb auch nicht F. SCHULTZES Modifikation unseres Verfahrens benutzen, welche einen bequemen Zugang zum Mageninnern zur Voraussetzung hat.

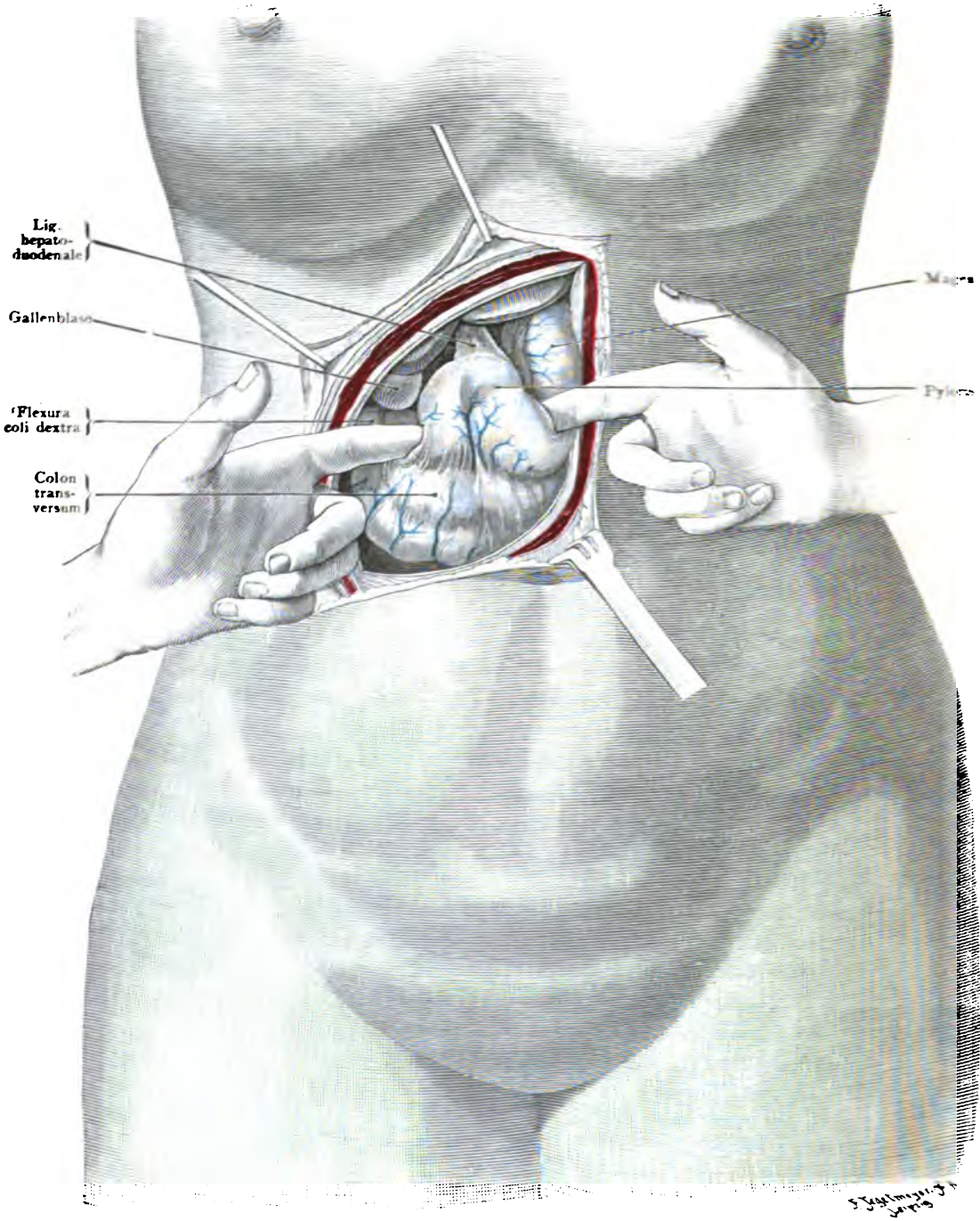

Fig. 342. Gastroduodenostomia lateralis nach Mobilisierung des Duodenum. Die beiden Zeigefinger heben den Pylorusteil des Magens und die Pars descendens duodeni aus der Bauchhöhle heraus, sie von hinten her zusammendrückend. Oberhalb des linken Zeigefingers ist die Flexura coli dextra sichtbar. Das durch den Zug angespannte Lig. hepato-duodenale hält die Flexura duodeni superior fest.

Ist jetzt das Duodenum, das man von hinten mit dem Finger umgehen kann, in seinem oberen Schenkel noch nicht so beweglich und vorziehbar geworden, daß man sicher ist, es an gesunder Stelle trennen und in die Hinterwand des Magens einsetzen zu können, so wird es nach unserem bei der Gastroduodenostomie (s. oben) beschriebenen Verfahren mobilisiert, indem man auf der rechten Niere parallel dem absteigenden Schenkel, daumenbreit vom Darm entfernt, das Peritoneum spaltet und das Duodenum nach dem Magen zu verschiebt und emporhebt. Wir verweisen auf obige Figur, welche wir hier reproduzieren (Fig. 342).

Von der Stelle, wo am oberen Rande des Duodenum das Peritoneum und die Gefäße gelöst sind, schiebt man den Finger unter das kleine Netz und spaltet dieses oberhalb der der kleinen Kurvatur anliegenden Drüsen so weit hinauf, als sich letztere finden, mit Ligatuur zentralwärts. An der Grenze der Drüsen wird bis an den Magen herangegangen und die Arteria gastrica sinistra samt den begleitenden Venen doppelt ligiert und durchschnitten.

Jetzt kann der Magen emporgehoben werden, falls nicht Verwachsungen mit dem Mesocolon und der hinteren Bauchwand bestehen, und die Resektion kann beginnen. Die große Magenquetschzange (s. Fig. 343) wird 2 Finger breit entfernt von jeder fühlbaren Härte angelegt, dicht daneben eine zweite und unter Unterlage einer Schutzgaze genau an der am gesunden Magen bleibenden Zange getrennt. Die Schnittflächen werden mit Lysol und Alkohol gehörig abgerieben, die am kranken Magenteil sitzende Zange mit Gaze umhüllt und der Magen nach rechts herübergeschlagen (Fig. 344).

Durch Zug am Duodenum überzeugt man sich nochmals, ob dasselbe sich gehörig vorziehen läßt, um die Zange an dasselbe so anlegen zu können, daß man sein abgetrenntes Ende mittelst der einen Zange leicht an den Magen wird heranbringen können. Dann legt man die 2 Darmquetschzangen, wie die Magenzangen mit aller Kraft zusammengepreßt, an das Duodenum jenseits der fühlbaren Härte, welche ausnahmslos am Pylorus scharf abschneidet. Dazwischen wird getrennt, die Schnittfläche mit Lysol und Alkohol abgerieben, der Tumor entfernt.

Die Magenzange wird nach Fig. 345 von der Hand eines Assistenten festgehalten und mit gerader Nadel dicht unter der Zange eine Matratzennaht angelegt ($^1/_2$ GELY-Naht). Die Faden werden fest angezogen, wie Fig. 346 zeigt, und die Zange entfernt. Wenn der vorstehende Saum zu breit ist, so kann er mit der Schere etwas abgetragen werden. Wenn die Schnittfläche noch blutet, so müssen an den Stellen Umstechungen gemacht oder nach Fassen mit Arterienklemmen einige Ligaturen angelegt werden.

Es folgt eine fortlaufende Kürschnernaht, durch Serosa und Muscularis tiefgreifend, welche den erwähnten Quetschsaum völlig zudeckt und mit den Anfangsfäden der ersten Naht verknüpft wird. Darüber kommt noch eine fortlaufende Serosanaht, bei welcher die beiden Enden der Naht gehörig einzustülpen sind (Fig. 347 u. 348).

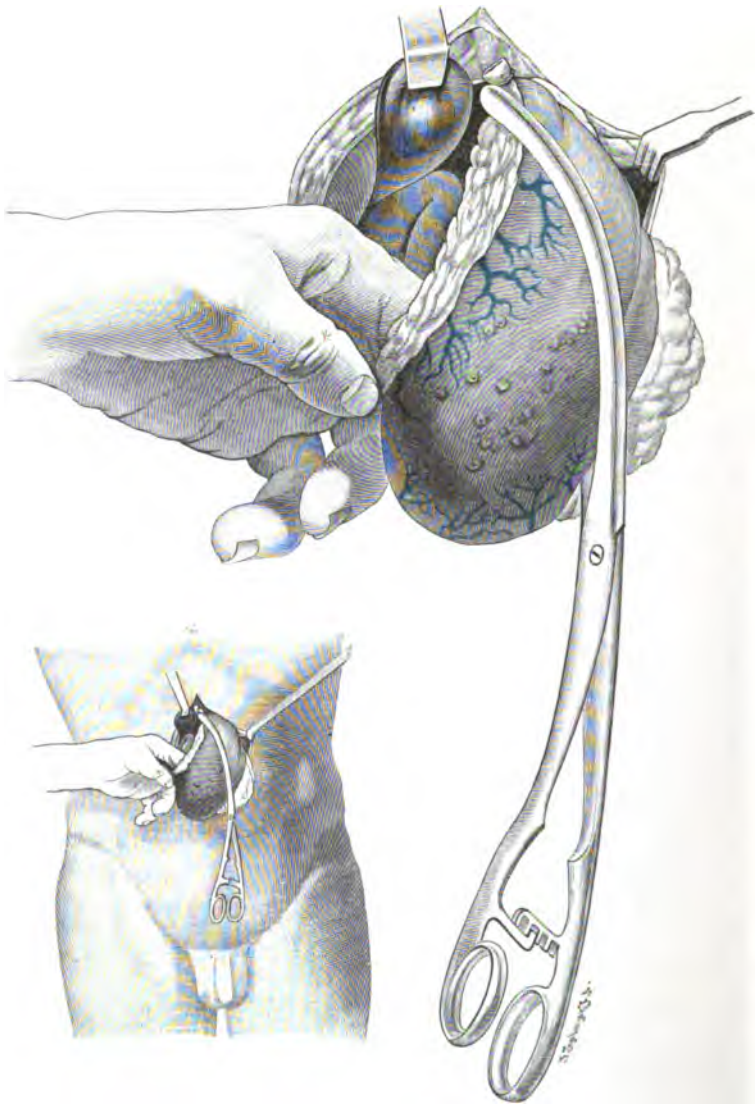

Fig. 343. Resectio ventriculi. Die kleine Kurvatur ist hoch hinauf freigemacht bis oberhalb der Drüsen, die Art. gastrica sin. unterbunden, die Quetschzange angelegt (nur eine von den beiden dicht nebeneinander anzulegenden Zangen ist gezeichnet). Der l. Leberlappen ist mit stumpfem Haken emporgehoben, so daß Pylorus und Pars horiz. sup. duodeni sichtbar wird.

An den auf diese Weise verläßlich geschlossenen Magen wird nun eine Klemmzange angelegt entfernt von der Naht (ja keine Quetschzange, weil am Magen jede Quetschung durchaus zu ver-

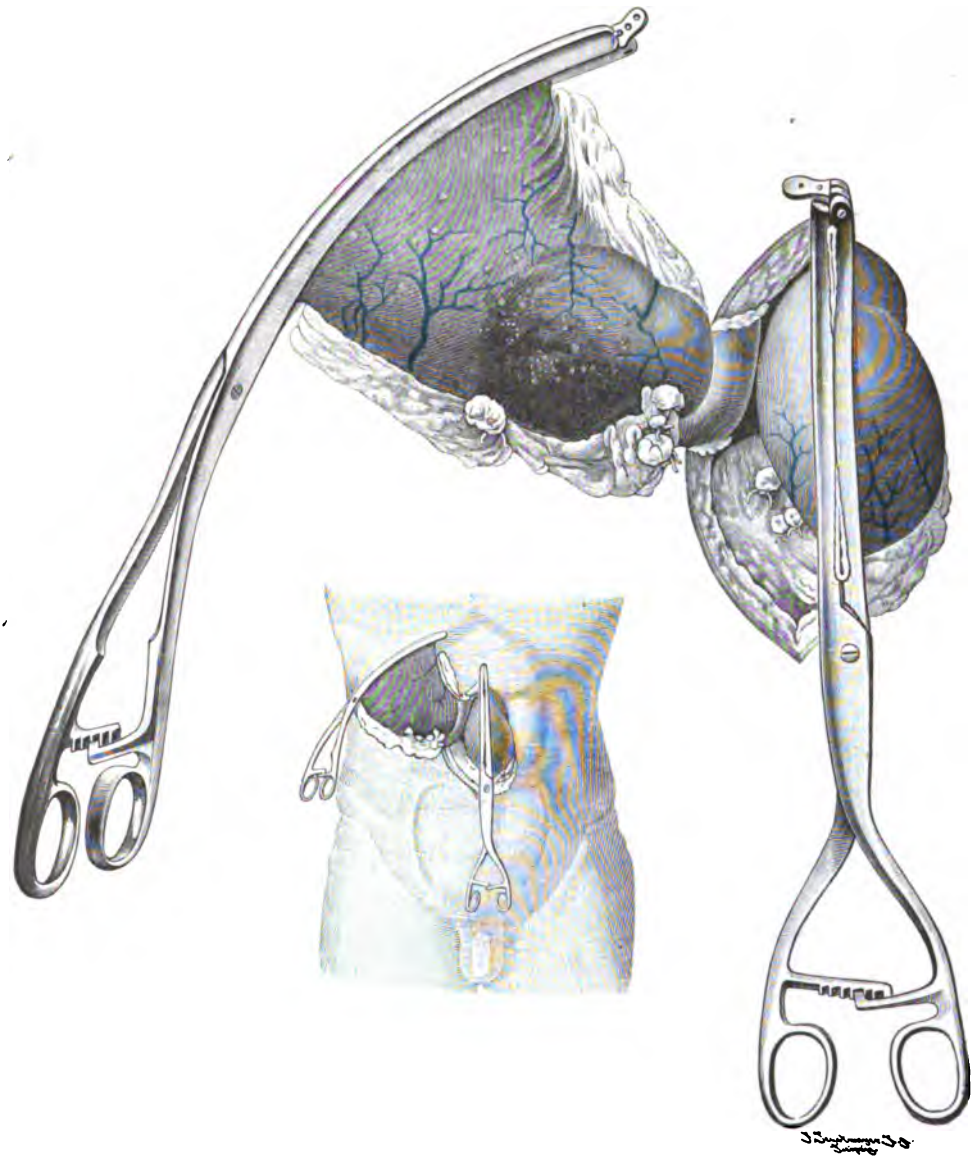

Fig. 344. Resectio ventriculi. Der zwischen 2 Zangen durchtrennte Magen ist nach rechts herübergeschlagen.

meiden ist). Geht dies nicht, so faßt ein zuverlässiger Assistent mit 1 oder 2 Händen (nach Fig. 349 oder Fig. 350) den Magen, so daß

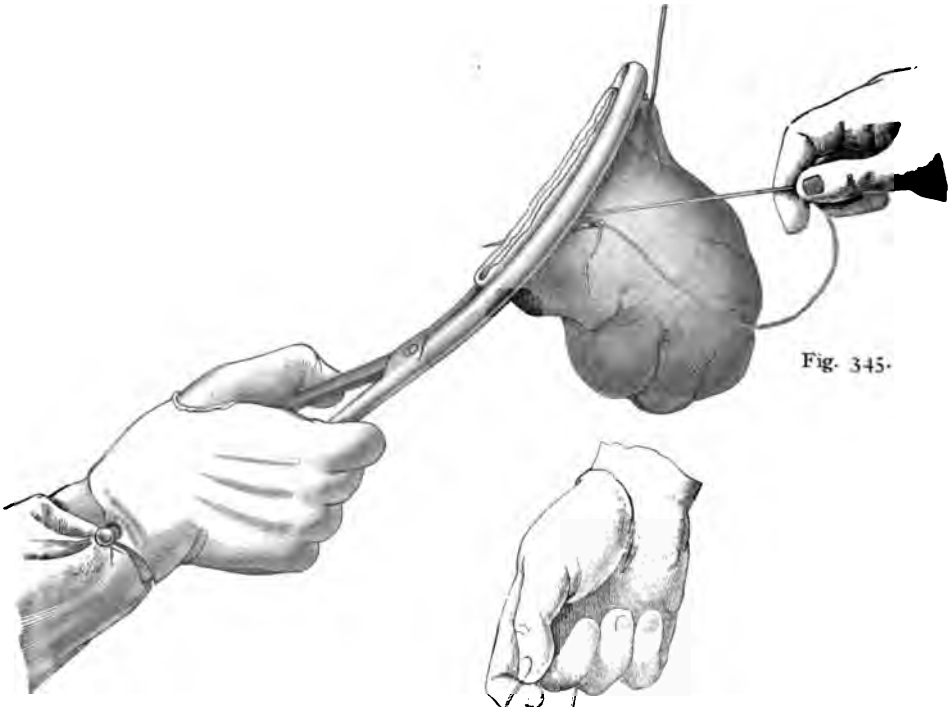

Fig. 345.

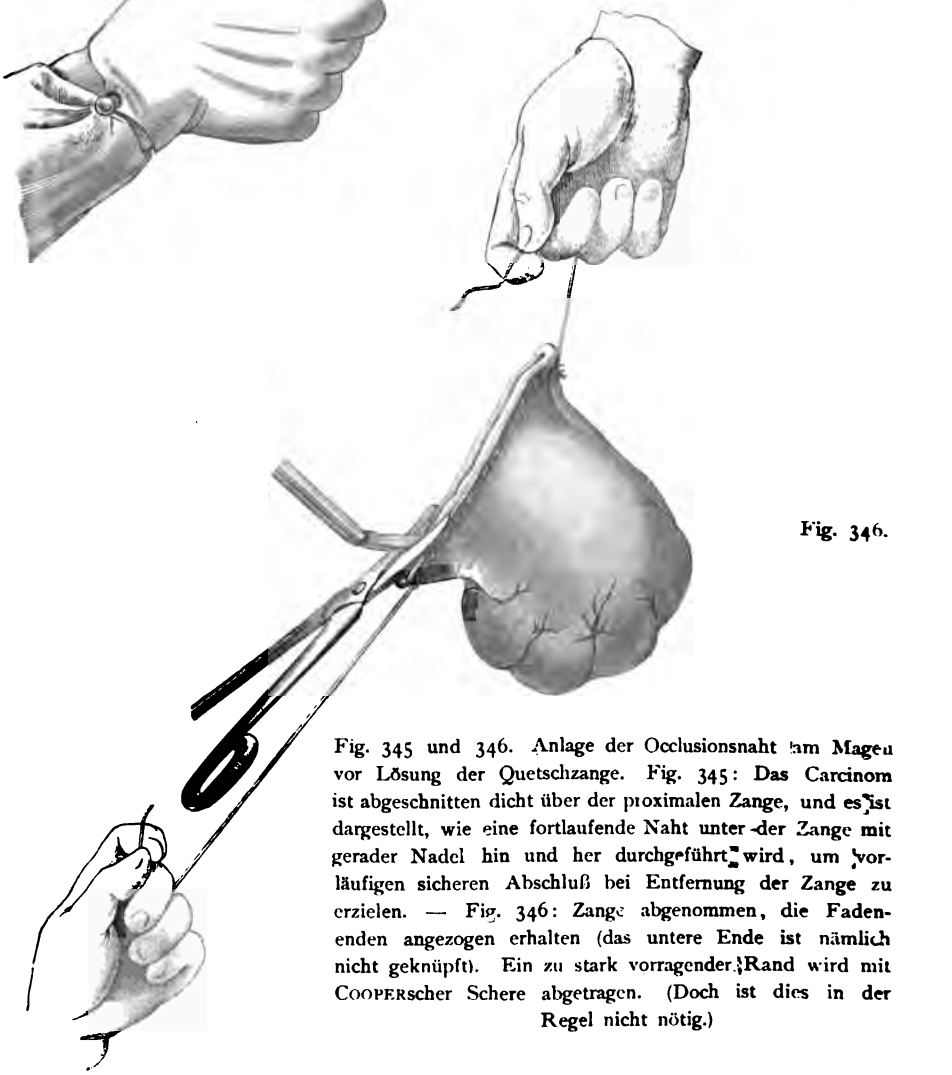

Fig. 346.

Fig. 345 und 346. Anlage der Occlusionsnaht am Magen vor Lösung der Quetschzange. Fig. 345: Das Carcinom ist abgeschnitten dicht über der proximalen Zange, und es ist dargestellt, wie eine fortlaufende Naht unter der Zange mit gerader Nadel hin und her durchgeführt wird, um vorläufigen sicheren Abschluß bei Entfernung der Zange zu erzielen. — Fig. 346: Zange abgenommen, die Fadenenden angezogen erhalten (das untere Ende ist nämlich nicht geknüpft). Ein zu stark vorragender Rand wird mit Cooperscher Schere abgetragen. (Doch ist dies in der Regel nicht nötig.)

die vordere Wand an die hintere angepreßt wird und letztere nach vorne gekehrt und dem Duodenalstumpf entgegengebracht, um ca. 5 cm von der Occlusionsnaht entfernt, dieser parallel und so nahe wie möglich an der großen Kurvatur mit dem Duodenum vereinigt zu werden.

An diese Stelle der unteren hinteren Magenwand wird nach Fig. 349 der noch mit der Zange verschlossene Duodenalstumpf herangebracht. Die Zange bietet eine ausgezeichnete Handhabe, um auch am Duodenum die hintere Wand nach vorne und gegen den Magen zu kehren und so an den Magen anzudrücken, daß die hintere Serosanaht fortlaufend zwischen Duodenum und Magen verläßlich angelegt werden kann. Durch diese (mit kleinen krummen Nadeln) ohne Schwierigkeit angelegte Naht ist das Duodenum am Magen fixiert, so daß die weiteren Nähte sich relativ leicht anbringen lassen.

Erst nach vollendeter hinterer Serosaringnaht wird die Zange vom Duodenum abgenommen, und zwar nach Abschluß des Darmes unterhalb durch eine nicht quetschende Klemmzange oder nach leichter Umschnürung mit dicken Faden. Oft genügt es, das Duodenum mittelst des Magens an den rechten Wundrand andrücken zu lassen vom Assistenten.

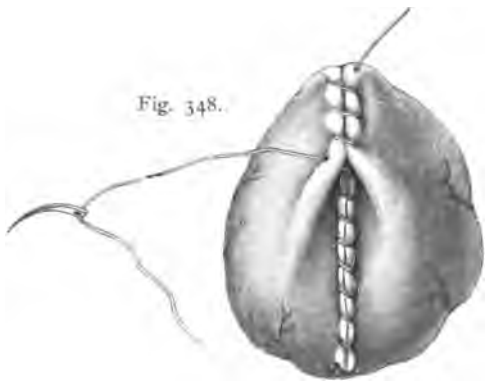

Fig. 347 und 348. Occlusionsnaht des Magens. Fig. 347: Der Magen ist durch eine zweite fortlaufende Kürschnernaht über der ersten Naht verläßlich geschlossen. — Fig. 348 zeigt die Anlegung der sero-muskulären Naht über der Kürschnernaht, welche durch die ganze Dicke der Magenwand gelegt war.

Der Magen wird entsprechend der Breite des Duodenum 6 bis 7 mm von der hinteren Serosanaht entfernt eröffnet unter Ligatur stärker blutender Gefäße, namentlich submuköser Venen, und eine ringsherum laufende Ringnaht durch alle Schichten hindurch gelegt.

Diese Naht muß Bedacht nehmen auf genaue Aneinanderlegung der Mucosa.

Die Anlegung der vorderen Serosanaht hat keine Schwierigkeiten mehr, und wenn man die langgelassenen Enden der hinteren Serosanaht mitverknüpft, so hat man völlig sicheren Abschluß —

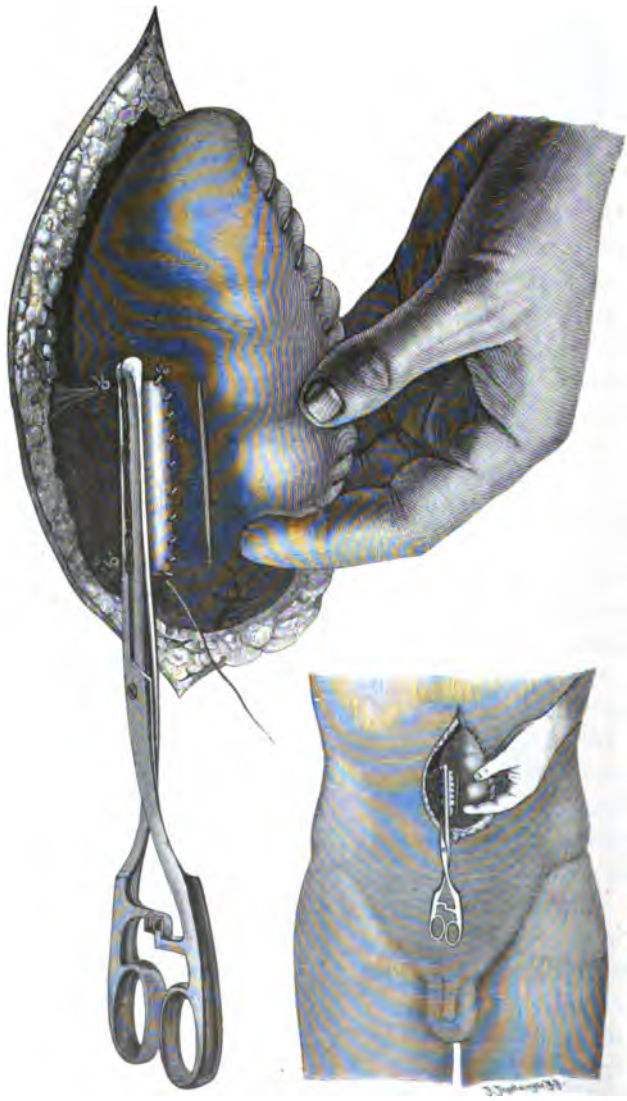

Fig. 349. Pylorektomie. Letzter Akt: Gastroduodenostomosis. Das mit Quetschzange verschlossene Duodenalende ist mit dem hinteren Umfang gegen den Magen zu gedreht und diesem angelegt behufs Anlage einer hinteren Serosanaht. Der durch die Hand des Assistenten angenäherte und verschlossene Magen ist nahe der großen Kurvatur in entsprechender Ausdehnung quer indiciert. Am Duodenalende sieht man hinter der Zange die Ligaturen der Gefäße oben und unten.

vorausgesetzt, daß man Seide zur Naht benutzt. Dieselbe kann sehr fein sein, wenn sie guter Qualität ist[1]).

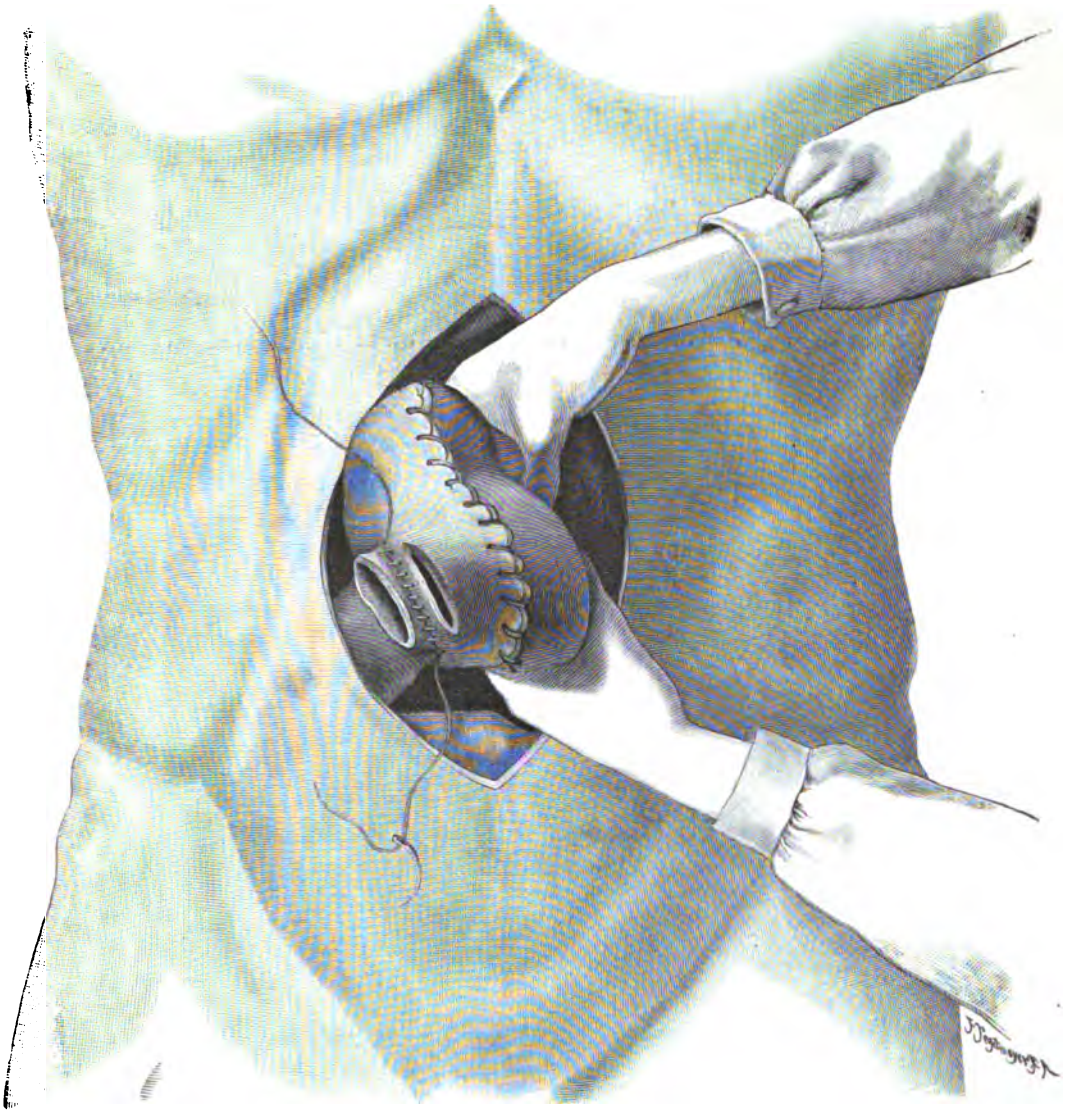

Fig. 350. Resectio pylori. Das Duodenum ist an die Hinterwand des geschlossenen Magens angelegt und daselbst durch die fortlaufende hintere Serosanaht fixiert, der Magen mittelst eines dem Duodenumlumen konformen Schnittes geöffnet, die Quetschzange am Duodenum entfernt zur Vornahme der tiefen Ringnaht.

1) Wir heben noch ausdrücklich hervor, daß wir den MURPHY-Knopf für unsere Gastroduodenostomie durchaus verwerfen. Wenn man die auf besonders schwere Fälle sich beziehende Statistik KÜMMELS (von RINGEL publiziert) ansieht, wo von 24

134. Pylorektomie mit Gastrojejunostomie.

BILLROTH hat dieses Verfahren empfohlen, und zwar als Verlegenheits- und Ausnahmsoperation für die Fälle, wo sich die ursprüngliche BILLROTHsche Methode, das Einsetzen des Duodenum in den unteren Winkel der Magenwunde nicht durchführen ließ. Ich habe am Kongreß der Deutschen Gesellschaft für Chirurgie 1887 die Methode des völligen Verschlusses des Magens und das Einsetzen des Darmes in eine eigene Oeffnung zur allgemeinen Anwendung empfohlen und deren prinzipielle Durchführung in allen Fällen verlangt. Ich hatte dabei auch zuerst die Gastrojejunostomie im Auge, habe mich aber überzeugt, daß sie der Gastroduodenostomie nicht gleichwertig ist.

Trotzdem und trotz der zum Teil gar nicht glänzenden Erfolge der Methode ist die Gastrojejunostomie unter dem Namen der Gastrektomie nach BILLROTH II zu allgemeiner Anwendung gekommen. Der Grund ist, daß sie etwas bequemer auszuführen ist. Sie schließt aber alle Nachteile der Gastrojejunostomie ein, ganz besonders diejenigen des Circulus vitiosus, sobald man sie in einfacher Weise durch bloße seitliche Anlagerung wie gewöhnlich ausführt.

Ein selbst geringer Grad von Circulus vitiosus hat aber hier den Nachteil, durch Stauung im oberen Darmteil die Occlusionsnaht des Duodenum zu gefährden. Das ist der Grund, warum, wie ich schon oben besprochen habe, diese Naht nach BRUNNER die partie honteuse des BILLROTH II geworden ist und warum einer der glücklichsten Chirurgen in Magenchirurgie, v. MIKULICZ, zu dem Resultat kommt, daß BILLROTH I noch bessere Resultate ergebe.

Ich habe gezeigt, daß es in meiner letzten Serie von Fällen stets möglich war, die Gastroduodenostomie auszuführen. Wer aus ungerechtfertigten theoretischen Bedenken an der bequemeren Gastrojejunostomie festhält, ist meiner Ansicht nach verpflichtet, dieselbe auch so auszuführen, daß ein Circulus vitiosus sicher vermieden wird, d. h. mit einer BRAUNschen Darmanastomose verbunden oder in Y-Form nach ROUX.

Macht man aber diese Methoden, so wird die Operation kompliziert, da man 4 Magen- und Darmnähte ausführen muß, statt bloß 2 nach unserem Verfahren. Daß dies die Aussichten der Operation nicht gerade verbessert, ist leicht einzusehen.

Fällen 15 starben, so sieht man, daß die KOCHERsche Methode mit Naht noch relativ die besten Resultate ergab, aber nur in den Fällen, wo nicht der MURPHY-Knopf angewandt wurde. ZOEGE VON MANTEUFFEL (s. W. FICK, LANGENBECKs Arch., Bd. 54) hat unter 6 Fällen mit unserer Methode und Naht bloß 1 verloren und rühmt die Methode sehr. HOCHENEGG (s. PORGES, Wiener klin. Wochenschr., 1897) hat von 4 Pylorektomien keine verloren und schreibt das günstige Resultat der Wahl der KOCHERschen Methode zu.

BILLROTH II bedarf keiner eigenen Schilderung. Die Operation wird nach der in voriger Nummer angegebenen Regel durchgeführt mit völligem Verschluß des Magens, dann wird in gleicher Weise auch das Duodenum verschlossen. Die Verschlußnaht des Duodenum bedarf ganz besonderer Aufmerksamkeit, da hier am öftesten Nahtfehler vorkommen. Um sie exakt auszuführen, muß gerade ebensoviel vom Darm freigemacht werden können, als dies für eine sichere Einsetzung in den Magen von nöten ist. In der Hinsicht hat der Duodenalverschluß keinen Vorteil vor unserer Gastroduodenostomie.

Dagegen muß nun, nachdem die 2 Occlusionsnähte am Magen und Darm fertig sind, die Gastrojejunostomie hinzugefügt werden, und zwar, wenn man sicher fahren will, durchaus in der einen oder anderen der von uns oben geschilderten Ausführungsformen, d. h. entweder mit BRAUNscher Anastomose oder mit dem ROUXschen Y-Verfahren am unteren Magenumfang hinten oder vorne. Es folgt daraus, daß man, statt wie bei unserem Verfahren 2 Nähte: 4 Nähte auszuführen hat, 2 Occlusions- und 2 Ringnähte zur Anastomosierung. Darum besteht auch bei einigen Chirurgen Neigung, die Operation in 2 Zeiten auszuführen, was für die Patienten nicht gerade angenehm ist.

135. Pylorektomie nach RYDYGIER-BILLROTH (sog. BILLROTH I).

Die Methode ist die ursprünglich von BILLROTH angegebene, mit welcher die erste glückliche Magenresektion ausgeführt worden ist. Sie besteht darin, daß man nach Resektion des Tumors das Duodenum in den untersten Teil der Magenwunde einsetzt und den oberen Teil näht. Ihr schwacher Punkt ist die Vereinigungsstelle der senkrechten Occlusionsnaht des Magens mit der Ringnaht zwischen Magen und Duodenum. Hier ist es schwierig, die Naht ohne Spannung so anzulegen, daß ein sicherer Verschluß gewährleistet ist. Die Methode ist deshalb auch jetzt von der Mehrzahl der Chirurgen verlassen.

136. Pylorektomie nach HENLE, MIKULICZ und RYDYGIER.

Das Verfahren ist dem RYDYGIER-BILLROTHschen analog, resp. BILLROTH I, mit dem Unterschied, daß in den unteren Teil der Magenwunde nicht das Duodenum eingesetzt wird, sondern eine Schlinge des Jejunum. Es ist für die Fälle bestimmt, wo das Duodenum nicht zur Vereinigung geeignet ist, nach unseren Nachweisen ein Ausnahmefall.

Das RYDYGIERsche Verfahren ist kategorischer. Es trennt das Jejunum 30—40 cm unterhalb seines Ursprunges, wie bei Gastro-

enterostomie, und näht das obere Stück 15 cm weiter unten in den abführenden Schenkel ein. Der letztere wird in die große Kurvatur eingenäht. Das ist also die Anwendung der ROUXschen Y-Methode auf BILLROTH II und so weit ist der Vorschlag im Vergleich zu HENLE-MIKULICZ' Verfahren aller Beachtung wert.

Wenn aber RYDYGIER den abführenden Darm in das untere Ende des Schnittes nach Occlusionsnaht oben einlegen will, so verzichtet er damit wieder auf einen wichtigen Vorzug von BILLROTH II. Und vollends, wenn er den Pylorusabschnitt nicht sofort resezieren will, sondern in die Bauchwunde einnähen, um eine Sonde von dieser „Fistel" durch das Duodenum hindurchzuführen zur Ernährung des Patienten, und erst nach einiger Zeit die Resektion zu Ende führen will, so werden einem so komplizierten Vorgehen wohl wenige Chirurgen beipflichten.

Behalte man also das Gute aus BILLROTH II und RYDYGIER II und mache eine ganz einfache Gastroenterostomie in Y nach ROUX (ganz ebensogut ist übrigens eine Gastroenterostomie nach unserem oben geschilderten Verfahren mit BRAUNscher Anastomose) als erste Operation und mache später in einer zweiten Operation die Resektion mit Occlusion von Magen und Darm. RYDYGIER macht diesem Verfahren selber den Vorwurf, daß die Patienten oft in die zweite Operation nicht einwilligen, und wir heben hervor, daß die Schwierigkeit der Behandlung des Duodenalstumpfes dadurch nicht umgangen wird, wie bei BILLROTH II überhaupt nicht [1]).

137. Unregelmässige und zirkuläre partielle Gastrektomie.

Unregelmäßige und zirkuläre Magenresektionen kommt man in die Lage zu machen, wenn das Carcinom nicht am Pylorus sitzt, sondern an der kleinen Kurvatur oder an der hinteren Wand oder anderen Stellen. Kann man hier partielle Resektion des Magens ausführen, so tut man am besten, zuerst die Drüsenpakete der großen und kleinen Kurvatur freizumachen und die beiden Netze zu trennen. Dann legt man eine oder 2 Klemmzangen an, welche den Magen gegen die zu resezierende Stelle abschließen, und eröffnet den Magen entfernt vom Rande der Neubildung unter gehöriger Gazepolsterung der Umgebung, so daß kein Tropfen Inhalt in die Bauchhöhle fließt. Man trennt erst mit dem Messer rings die Serosa durch und schneidet mit der Schere genügend weit von dem Rande des Ulcus entfernt das Kranke heraus. Dabei werden alle blutenden Stellen mit

1) Wir ersehen aus dem schönen Gedenkband an MIKULICZ von KAUSCH (Jena bei Fischer, 1907), daß MARTIN, aus der trefflichen MIKULICZschen Schule stammend, bei 3 Fällen, wo er BILLROTH II anwandte, Exitus eintreten sah als Folge der Operation, weil 1mal die Occlusionsnaht am Duodenum nicht hielt, 1mal Circulus vitiosus eintrat, ein drittes Mal ebenfalls unter Erbrechen der Tod erfolgte, während in einem Falle nach KOCHER lokal tadelloser Verlauf eintrat.

KOCHERschen Hakenklemmzangen gefaßt, aber nicht ligiert, sondern durch die Naht verschlossen. Zuerst wird mit Catgut die vorquellende Mucosa für sich genäht, darüber mit feiner Seide eine die Muscularis und Serosa in ganzer Dicke fassende fortlaufende Naht gelegt und zuletzt eine Serosanaht. Bei zirkulärer Resektion muß man oft die Magenwunde extra zurechtschneiden, um eine zirkuläre dreifache Naht anlegen zu können, welche verläßlich den zentralen und peripheren Magenabschnitt vereinigt.

Die Fälle von Carcinom mit Sitz entfernt vom Pylorus sind nicht häufig, doch habe ich in letzter Zeit 2mal Gelegenheit gehabt, diese Operation auszuführen. Die Fälle zeichnen sich von den gewöhnlichen durch das Fehlen der Stenose und Retentionserscheinungen aus, machen daher außer Druckgefühl im Magen, Schmerzen, Verdauungsstörungen und Abmagerungen sehr wenig Symptome, und diese subjektiven Erscheinungen bestehen oft erst seit wenigen Wochen oder Monaten, obschon der Magenchemismus schon die charakteristischen objektiven Störungen des Carcinoms (Salzsäuremangel, Milchsäure etc.) aufweist.

Ulcus simplex sitzt dagegen öfter entfernt vom Pylorus, mit Vorliebe an der kleinen Kurvatur. Wir waren vor kurzem zur Excision eines solchen Ulcus genötigt wegen erneuter Beschwerden, welche nach früherer Gastroenterostomia antecolica inferior in Y-Form eingetreten waren. Die Anastomose zeigte sich tadellos funktionierend, aber an der kleinen Kurvatur saß ein typisches Ulcus. Die Operation ergab ungestörte Heilung, wie als Regel die partiellen Excisionen entfernt vom Pylorus und auch unsere zirkulären guten Verlauf nehmen.

138. Gastrektomie und Colonresektion.

Wir kommen später auf die Technik bei Dickdarmresektionen zu sprechen, möchten aber doch hier hervorheben, daß bis in die neueste Zeit die Verwachsung des Magencarcinoms mit dem Mesocolon und Colon transversum eine der ungünstigsten Komplikationen darstellt. Denn bei den noch schlimmeren ausgiebigen Verwachsungen mit Pankreas und Leber wird man wegen der sehr geringen Aussicht auf radikale Heilung auf die Resektion in der Mehrzahl der Fälle überhaupt verzichten müssen.

Während früher die Hauptgefahr einer Mitbeteiligung des Mesocolon transversum darin bestand, daß Gangrän des Colon transversum eintrat mit leicht peritonitischen Störungen meist erst gegen Ende der ersten Woche bei anfänglich gutem Verlauf und dann plötzlicher Verschlimmerung, ist man jetzt über diese größte Gefahr hinaus. Man vermag es zu beurteilen, ob das Colon noch lebensfähig ist oder nicht. Wir halten uns dabei als an den sichersten Maßstab an die Pulsation der Gefäße. Soweit die zum Colon zu-

führenden Gefäße nicht mehr ganz deutlich pulsieren, wird das Colon sofort reseziert.

Aber trotz dieser Fortschritte ist die Mortalitat noch groß. Bei 4 Todesfällen komplizierter Magenresektionen unserer 3. Serie sind nicht weniger als 3 den Folgen gleichzeitiger Colonresektion erlegen. 2 Patienten dagegen, denen das Colon reseziert wurde, sind glücklich durchgekommen.

Es fragt sich, wie wir die Sicherheit der Behandlung des mitaffizierten Dickdarmes erhöhen können? Dies wird deshalb bloß bis zu einem gewissen Grade gelingen, weil es sich um sehr vorgeschrittene Fälle und um sehr heruntergekommene Patienten handelt, bei welchen die komplizierte Operation ausgeführt werden muß.

Immerhin kann man sich doch besser schützen vor den leidigen lokalen Komplikationen. Wir werden bei Resektion des Dickdarmes zu besprechen haben, in welcher Weise und aus welchen Gründen die Resultate hier schlechter sind als am Dünndarm und am Magen. Der Inhalt ist so infektiös, daß es eines Minimums ausgetretenen Darminhaltes bedarf, um Infektion der Nachbarschaft herbeizuführen, und ohne dies wird die Naht vom Darminneren leicht infiziert und dadurch insufficient, auch wo sie mit aller Sorgfalt und als doppelte und dreifache Naht angelegt ist.

Ich sehe das Heil hier nur in einem Verfahren, nämlich im Schluß der beiden Dickdarmenden durch Occlusionsnaht und Ableitung des Darminhaltes durch eine Enteroanastomose vom untersten Dünndarm zu einer von der Resektionsstelle genügend weit abliegenden Dickdarmpartie unterhalb. Durch derartiges Vorgehen setzt man sich allein in den Stand, 1) ohne jede Rücksicht, soviel als irgend verdächtig, vom Colon zu resezieren, um sich ja keiner Nekrose durch mangelhafte Blutzufuhr auszusetzen; 2) sichert man die meist gefährdete Nahtstelle im Bereich der Resektion vor Andrängen des Kotes mit seinen mechanischen und chemischen Schädigungen. Wir verweisen auf die Beschreibung der Ileo-colostomie, wie sie bei Ileocöcaltumoren und Tuberkulose geübt wird. Sie läßt sich mit großer Sicherheit verläßlich ausführen.

Wir würden also soweit den Dickdarm resezieren, als sich durch Mitentfernung des Mesocolon und seiner Gefäße die Zirkulation auch nur im geringsten geschädigt zeigt unter Anlage von je 2 unserer ganz kräftigen Darmquetschzangen, Umschnürung des Darmes an der einen Schnürstelle mit Seidenfaden und Durchtrennung längs der anderen Zange mit Thermokauter, mit welchem die Schleimhaut des Stumpfes völlig zerstört wird. Danach Uebernähung des Stumpfes mit einer Serosa-Muscularisnaht und zuletzt einer Serosanaht.

Eine Schlinge des untersten Ileum wird aufgesucht und am einfachsten mit der Flexura coli sigmoidea in seitliche Verbindung ge-

setzt, was unter Abschluß mittelst Klemmzange in später zu schildernder Weise sauber und sicher geschehen kann. Noch sicherer ist die Trennung des untersten Ileum, Schlußnaht des cöcalen Endes und Einsetzen des oberen Endes in die Flexura coli sigmoidea oder in das Colon descendens.

139. Gastrektomie mit Resektion der Cardia.

MIKULICZ voran, dann MICHELI, MARWEDEL und AESTHOEWER haben den Weg gewiesen, wie man sich die Cardia genügend zugänglich machen kann, um so zu derselben zu gelangen, daß man eine Operation mit sicherem Abschluß und Naht ausführen kann. Das Verfahren von MARWEDEL[1]) ist das empfehlenswerte. Es besteht in Anlegung eines Schrägschnittes am Rippenrande, ganz analog dem von uns zur Freilegung der Gallenwege geschilderten Schnitte. MARWEDEL trennt den 7., eventuell auch 6. Rippenknorpel an seinem Ansatz, löst einen Haut-Muskellappen noch oben bis zur Knorpel-Knochenverbindung der 7., 8. und 9. Rippe und trennt die Knorpel mit dem Messer. So kann eine Aufklappung des Rippenbogens bewirkt werden, welche sehr guten Zugang gibt.

Ich habe mich überzeugt, wie schon bei den Operationen an den Gallenwegen erwähnt wurde, daß man gelegentlich bloß gewaltsam den Rippenbogen auswärts zu biegen braucht, um die Rippenknorpelverbindung einzubrechen, was den Eingriff ungemein vereinfacht. Der durch das Aufklappen gewonnene Zugang ist ein vorzüglicher.

Des weiteren haben die Versuche von BIONDI, LEVY und KRUKENBERG Anhaltspunkte geliefert, wie man behufs Excision der Cardia in der Tiefe vorzugehen hat. Es ist nach KRUKENBERG vor allem notwendig, den Oesophagus durch Lösung aus dem Foramen oesophageum des Zwerchfells beweglich zu machen, so daß er stumpf (bei mittelgroßen Hunden) 7—8 cm weit in die Bauchhöhle herabgezogen werden kann. Dazu ist die Spaltung des Peritoneum notwendig. Herstellung eines langen Stückes abdominalen Oesophagus hat den Vorteil, daß die Nahtstelle am Magen in letzteren noch eingestülpt werden kann und die Serosa des Magens noch weiter aufwärts am Oesophagus befestigt, nach Art der KADERschen Einstülpungsnaht bei Gastrostomie.

Nach einem Falle, welchen ich am 21. November 1905 zu operieren unternahm, und nach nachherigen Kadaverversuchen empfehle ich folgendes Verfahren:

Medianschnitt vom Sternum bis zum Nabel, so daß oben der Schnitt den Ansatz des 6. und 7. Rippenknorpels am Sternum freilegt. Zweiter Schnitt lateralwärts nach links bis zum Rippenrand vom unteren Drittel des Längsschnittes aus. Der Schnitt trifft am

1) Centralbl. f. Chir., Aug. 1903.

Rippenrand den Ansatz des 8. Rippenknorpels an den 7., geht über den 7. Knorpel schräg aufwärts bis zur 6. Rippe. Die letztere wird subperiostal freigemacht und unter sorgfältigster Schonung der Pleura durchschnitten, ebenso der 7. und 8. Rippenknorpel an der Verbindung mit den knöchernen Rippen und nun die erwähnten Rippen nach oben gezogen. Im obersten Teile des Medianschnittes wird der Ansatz des 7. und 6. Rippenknorpels am Sternum subperichondral durchtrennt. Dann kann man den Rippenrand mit Leichtigkeit samt dem Haut-Muskellappen nach oben schlagen und gelangt an die untere Fläche des Zwerchfells.

Es ist erstaunlich, zu sehen, wie diese Voroperation den Zugang zum Foramen oesophageum erleichtert. Man hebt den linken Leberlappen empor, spannt das linksseitige Ende des Lig. coronarium hepatis (das Lig. coronarium sinistrum) vom Zwerchfell zu Cardia und Oesophagus und durchtrennt dasselbe am Cardiaansatz, und trennt ebenfalls möglichst nahe dem Magen rings das Peritoneum durch um die Eintrittsstelle des Oesophagus in den Magen, wobei die Nervi vagi zunächst geschont werden.

Nun kann man mit dem Finger den Oesophagus umgreifen und ohne Gewalt (die Muscularis ist zerreißlich) leicht 6 cm und mehr vorziehen. Die Nervi vagi lassen sich nach vorne zu leicht beide abheben, wenn dies wünschenswert erscheint. Wenn man nicht wegen Unterlassung der Trennung des Peritoneum das Zwerchfell mitherabzieht, so folgt, wie die Kontrolle von der Pleurahöhle zeigt, die Pleura dem Oesophagus nur wenig.

Nunmehr werden dicht aneinander 2 feste Klemmzangen [1]) an den Oesophagus gelegt unmittelbar über der krebsigen Cardia, an der oberen Zange eine Umschnürungsnaht angelegt und über der unteren Zange durchgeschnitten. Es folgt die Vernähung der Muscularis des Oesophagus. Vom Munde aus wird nach SAUERBRUCHs Vorgang ein MURPHY-Knopf heruntergeführt in das blinde untere Ende des Oesophagus und oberhalb eine Klemmzange angelegt. Nun macht man die Excision der Cardia, ganz wie bei unserer Pylorusexcision geschildert, mit Anwendung unserer großen Quetschzangen an der Grenze des gesunden Magenabschnittes und Occlusionsnaht des Magens. In den Magenrest wird durch eine Incision, die sofort wieder geschlossen wird, eine MURPHY-Knopfhälfte (der weibliche Teil) eingeführt und nun der Cylinder an die Magenwand des Fundusteils angedrückt, wo sich derselbe bequem dem Oesophagus nähern läßt, und der Cylinder durch eine kleine Incision herausbefördert [2]). Ebenso wird der männliche Knopfteil im unteren Oesophagusende

1) Quetschzangen sind hier zu vermeiden, da sie die mürbe Oesophaguswand durchquetschen.

2) Unter Umständen kann die Incision gleich da gemacht werden, wo der Knopf in die Magenwand befestigt werden soll.

(unter Anlage einer ganz kleinen Incision) durch die Wand über der Schnürnaht durchgedrückt mit seinem Cylinder und die beiden MURPHY-Hälften vereinigt.

Wie ersichtlich, würden wir von vornherein eine Naht verwerfen, bei der nach Art von BILLROTH I der Oesophagus eingesetzt würde in einen Teil der großen Magenresektionswunde, LEVY hat sich dieser Naht bedient. Wir halten auch hier das von uns zuerst 1887 am Chirurgenkongreß in Berlin als allgemeine Regel aufgestellte Prinzip fest, daß der Oesophagus wie der Darm in eine eigene Oeffnung des Magens eingesetzt werde.

Ein Heilungsfall nach Resectio cardiae, welche von MIKULICZ und BERNAYS zuerst am Menschen ausgeführt worden zu sein scheint, ist noch nicht bekannt gegeben worden.

Es ist aber nicht einzusehen, warum man nicht unter Beobachtung der bei der Totalexcision angegebenen Grenzen und Kontraindikationen ebensogut einen Erfolg erzielen sollte, wie bei letztgenannter Operation. Seltener wird es deshalb sein, weil die Cardiakrebse oft schon zur Zeit der Behandlung auf den Oesophagus übergegriffen haben oder primär von diesem ausgegangen sind. KREHL hat nach LEVY festgestellt, daß die Vagi vor und hinter der Cardia ohne Schaden durchschnitten werden können.

β) Gastrectomia totalis.

Seit der letzten Auflage sind von BOECKEL[1]) und ITO und ASAHARA[2]) Zusammenstellungen über totale und subtotale Magenextirpationen gemacht worden, und ITO und ASAHARA konnten schon ein Literaturverzeichnis von 108 Publikationen über den Gegenstand zusammenstellen.

BOECKEL hat 46 Gastrektomien zusammengestellt, allein es ist gleich hinzuzufügen, daß die große Mehrzahl dieser Totalexcisionen bloß ausgedehnte Resektionen waren und daß die Zahl der ersteren noch erheblich anwachsen würde, wenn alle Chirurgen ihre sehr ausgedehnten Resektionen unter dieser Ueberschrift einreihen wollten. So fand z. B. BOECKEL in seinem eigenen Falle von Totalexcision bei der Autopsie nach einem halben Jahre noch einen „neuen" Magen von 10 cm Länge an der kleinen und von 20 cm Länge an der großen Kurvatur.

Von 46 dieser totalen und „subtotalen" Gastrektomien zusammen sind 39,1 Proz. gestorben. Von 28 Patienten liegt Bericht in 21 vor; 11 starben an Rezidiv, 6 Fälle, wovon aber 2 kein Carcinom, leben noch, 4 von den 46 haben das 4. Jahr überlebt. — Von Carcinomen

1) De l'ablation de l'estomac, Paris 1903.

2) ITO und ASAHARA, Deutsche Zeitschr. f. Chir., Bd. 80, 1905.

leben noch die Fälle RICARD, RIBERA, BROOKS BRIGHAM und MAYDL.

Zur Geschichte heben ITO und ASAHARA auf Grund ihrer genauen Literaturkenntnis hervor, daß CZERNY das Verdienst hat, experimentell (durch SCRIBA und KAISER) die Möglichkeit der Totalexcision dargetan zu haben, indem einer seiner Hunde von OGATA (bei LUDWIG) genau studiert und festgestellt werden konnte, daß seine Verdauung in keinem Punkte der eines gesunden Hundes nachstand (auch hier war die Excision allerdings bloß subtotal).

CARWALLO und PACHON konnten nur bei einer Katze eine wirkliche Totalexcision glücklich durchführen, und GROHE bei einem Hunde, MONARI und FILIPPI gar nicht. ALBERT empfahl dann 1880 die Totalexcision am Menschen, und NICOLADONI ersann einen Ersatz des Magens durch ein Stück ausgeschaltetes Colon transversum.

1883 machte CORMOR die erste Totalexcision am Menschen mit unglücklichem Ausgang, und 1897 SCHLATTER die erste glückliche, die sich nachher aber als eine subtotale herausstellte.

140. Technik der Gastrectomia totalis.

Mit Recht ist ein Chirurg stolz darauf, wenn ihm eine totale Magenexcision gelungen ist, denn es gehört dazu ein hoher Grad von technischer Vollendung. Indes ist das Geheimnis des Erfolges in dem einen und des Mißerfolges in dem anderen Falle doch am häufigsten darin gelegen, daß bald noch ein Rest der Cardia erhalten werden kann und bald nicht.

Sicherheit hat man in der Durchführung der Operation bloß dann, wenn man ohne Trennung des Peritoneum vom Oesophagusteil noch ein Stück zur Naht benutzen kann, welches lang genug ist, um unterhalb des Zwerchfells die Anlage einer Klemmzange am Oesophagus und in genügender Entfernung von ersterer Zange am Magen die Anlegung von 2 Quetschzangen zu ermöglichen. Nur so erhält man einen sicheren Abschluß bei Trennung der Cardia und verhütet die Infektion, und nur so erhält man für die Naht ein — dank der Serosa — widerstandsfähiges und rasch verklebendes Gewebe. Mit kurzen Worten: Die subtotale Resektion läßt sich mit Sicherheit durchführen, die wirkliche totale Excision gelingt bei der größten Sorgfalt nicht immer, weil die Nähte — zumal bei der geringsten Spannung — durch die serosaentblößte Oesophaguswand durchschneiden. Denn wo der Krebs wirklich bis zur Cardia sich erstreckt, muß die Serosa oberhalb getrennt werden, um ein Stück Oesophagus durch das Zwerchfell in das Abdomen herabziehen zu können.

In dem Verhalten des Oesophagus und des anstoßenden Cardiateils des Magens liegt der springende Punkt für den Erfolg der

Operation, und darüber muß man sich bei Ausführung der Operation in allererster Linie klar werden. Viel weniger maßgebend ist die Frage, welchen Darmteil man mit dem Oesophagus-Cardiastück vereinigen solle, ob man hierzu das Duodenum oder oberes Jejunum benutze, wenn nur — was wesentlich ist — der Darm ohne Spannung und Zerrung vereinigt werden kann [1]).

Es ist sehr interessant zu sehen, wie wenig Anstand man genommen hat, hier das Duodenum zur Implantation zu benutzen, welches man als so verdächtig erklärt bei meiner Methode der partiellen Gastrektomie. Trotz der hier größeren Schwierigkeit hat die Mehrzahl der Chirurgen kein Bedenken darin gesehen, das Duodenum mit dem Oesophagus zu vereinigen. Diese Vereinigung ist jetzt wesentlich leichter gemacht durch unsere früher geschilderte Mobilisierung des Duodenum, die hier wohl meist zu benutzen ist.

Wir schildern unser Vorgehen nach einem Falle diffusen Magenkrebses, bei welchem zugleich eine Colonresektion gemacht werden mußte, wo aber trotzdem die Naht vollständig gut gehalten hat.

γ) Gastrectomia totalis mit Oesophago-Duodenostomosis.

Die Operation wurde am 9. Juni 1899 in Gegenwart einer Anzahl von Aerzten und Studenten und unter Assistenz von Dr. ALBERT KOCHER ausgeführt.

Nach Eröffnung der Bauchhöhle trat der große Tumor zu Tage, welchen man vor der Operation gefühlt hatte, und es zeigte sich sofort, daß das Colon transversum im Bereiche der Neubildung fest adhärent war, ebenso das zugehörige Mesocolon, so daß dessen Mitentfernung in Aussicht zu nehmen war. Es mußte deshalb zuerst eine Orientierung stattfinden, ob an eine Excision überhaupt gedacht werden konnte.

Wie gewöhnlich schnitt die Neubildung am Pylorus gegen das Duodenum scharf ab, so daß hier eine gute Abgrenzung gesichert war. Gegen die Leber zu bestanden keine Verwachsungen. Dagegen zeigten sich breite Verwachsungen mit der Milz, welche beim Anziehen des Magens nach außen zu Tage traten. Auf der Wirbelsäule war der Tumor beweglich. Um sicherer urteilen zu können, wurde der Schnitt gegen den Processus ensiformis zu erheblich verlängert, und nun gelang es, sich zu überzeugen, daß man mit der Hand über den Fundus herübergreifen und den Oesophagus umfassen konnte. Die harte Infiltration des Magens reichte bis an den Oesophagus heran und schnitt hier fast ebenso scharf, wie am Pylorus, in querer Linie ab. An der großen Magenkurvatur fanden sich große zusammenhängende Pakete derber Drüsen, aber das Peritoneum war frei von Knötchen.

1) Man vergleiche die eingehenden Studien von KELLING, LANGENBECKs Archiv, Bd. 75.

Um den Magen freier hervorziehen zu können, wurde die verwachsene Partie des Colon transversum unter Anlegung je zweier kräftiger Darmzangen isoliert und der Darm mit dem Thermokauter durchgeschnitten, so daß ein ca. 12 cm langes Stück des Quercolon am Magen hängen blieb. Am Duodenum wurden nach sorgfältiger Isolierung 2 kräftige Darmzangen angelegt und dazwischen mit dem Messer getrennt, die Schnittflächen wie gewöhnlich mit Lysollösung gereinigt. Jetzt konnte der Magen besser vorgezogen und zunächst die breiten und festen Adhäsionen mit der Milz gelöst werden, unter doppelter Ligatur der Gefäßstränge.

Schwierig war die Lösung des Magens an der Rückfläche, indem die Platte des Mesocolon transversum breit auf das Pankreas überging und hier sehr sorgfältig abgetrennt werden mußte, was unter Ligatur einiger größerer Gefäße ohne Komplikation gelang. Der obere Umfang des Fundus ventriculi war frei, und es gelang nunmehr nach Trennung des kleinen Netzes an der Curvatura minor, den angezogenen Oesophagus so weit zu isolieren, daß nebeneinander 2 Zangen angelegt und dazwischen der Oesophagus durchschnitten werden könnte.

Mit einiger Mühe konnte die am Duodenum liegende Verschlußzange an die am Oesophagus liegende herangebracht werden, so daß es gelang, bei noch liegenden Zangen eine hintere Serosanaht anzulegen und dann bei sehr sorgfältigem Abschluß der Umgebung mittelst Gazekompressen die Zangen zu entfernen. Nun wurde eine fortlaufende Naht aus feinem Seidenfaden (doppelt) unter Mitfassen sämtlicher Wundschichten zirkulär angelegt und die Lumina von Oesophagus und Duodenum in Kontakt gebracht, endlich die vordere Serosanaht angelegt und mit der hinteren vereinigt.

Eine nicht geringe Schwierigkeit veranlaßte die Ungleichheit der Lumina, insofern als ganz im Gegensatz zu den Verhältnissen der Magenresektion das Duodenum zu weit war und durch die Naht verengert werden mußte, um mit dem Lumen des Oesophagus zusammenzustimmen und vereinigt werden zu können.

Nunmehr folgten zuletzt die End- zu Endanastomose zwischen den beiden durchschnittenen Querdarmlumina in gewohnter Weise mit Doppelnaht von feiner Seide.

Die Patientin war am Ende der Operation, welche ca. 3 Stunden gedauert hatte, in keiner Weise kollabiert. Sie erhielt eine subkutane Infusion von physiologischer Kochsalzlösung (1 Liter) und ein Kaffeeklystier.

Wie aus unserer Schilderung ersichtlich, läßt sich dann mit Aussicht auf guten Erfolg eine Oesophagoduodenalnaht anlegen, wenn man an serosabedeckten Teilen der beiden Enden eine festschließende Quetschzange anbringen kann, um an derselben als Hand-

habe die beiden Enden mit der Serosa aneinanderbringen und zunächst eine verläßliche hintere Serosanaht anlegen zu können. Dann ist schon viel gewonnen und die beiden Enden in sichere Beziehung gebracht.

Aber vor Wegnahme der Quetschzange an den beiden Enden müssen in genügender Entfernung von über 3 cm auch noch Klemmzangen angelegt werden können zum Verschluß der Lumina, wenn man die durch die ganze Wanddicke gehende Zirkulärnaht (alles mit Seide!) anlegt und darüber die vordere Serosaringnaht. Wir erinnern daran, daß, wie bei der Operation des Cardiacarcinoms betont, durch Aufklappung des Rippenbogens nach MARWEDEL der Zugang erheblich erleichtert werden kann.

δ) Gastrectomia totalis mit Oesophagojejunostomosis.

Läßt sich das Duodenum nicht ohne Spannung an den Oesophagus heranbringen, so wählt man eine Jejunumschlinge, etwa 40 cm unterhalb des Duodenums, wie SCHLATTER getan hat, und macht zwischen Oesophagus und Darm eine End- zu Seitanastomose durch Incision des Darms an seiner Konvexität und Einsetzen des Oesophagus, oder man trennt den Darm nach ROUX' Y-Methode und vereinigt End zu End Oesophagus und unteren Darmabschnitt mit Einsetzen des oberen Darmabschnittes unterhalb der Anastomose [1]).

Stets muß im Augenblick, wo man die die Lumina verläßlich schließenden Quetschzangen entfernt, die Umgebung durch untergelegte Gazekompressen vor jeder Vereinigung geschützt und die Naht mit Kautschukhandschuhen angelegt werden.

Was die Verwertung des MURPHY-Knopfes anbelangt, welche z. B. in BROOKS' Fall ein so glänzendes Resultat ergeben hat, so darf derselbe den Vorzug verdienen in allen Fällen, bei welchen 1) eine gewisse Spannung am Oesophagus zurückbleibt und wo die Naht sich als zu schwierig erweist. BROOKS hat auf Uebernähung des MURPHY-Knopfes verzichtet. Aber man sollte auch zur Einfügung des Knopfes den Oesophagus 3—4 cm oberhalb mit einer Klemmzange verläßlich verschließen können. 2) Wenn die Serosa getrennt werden muß, um überhaupt ein Stück abdominalen Oesophagus durch Herabziehen desselben aus der Zwerchfellsöffnung zu bilden. Da hat man bloß die Wahl — wie bei Operation des Cardiacarcinoms geschildert — entweder den Stumpf durch Naht der Muscularis nach Umschnürung der Schleimhaut zu verschließen und einen MURPHY-Knopf (von oben eingebracht) durch eine kleine seitliche Oeffnung oberhalb durchtreten zu lassen; oder in das Ende einen MURPHY-Knopf einzubinden und mit dem weiblichen Teil im Duodenum oder Jejunum zu verbinden.

1) Es ist interessant, daß man hier gar keinen Anstand nimmt, eine Anastomosis antecolica zu machen, die bei der Gastroenterostomose so vielfach verpönt wird.

Wir verzichten darauf, die in der 4. Auflage erwähnten Bemerkungen bezüglich des weiteren Verlaufes der totalen und subtotalen Magenresektion hier wiederzugeben, weil die Kenntnis derselben vorausgesetzt werden darf. Die Nachbehandlung weicht von der der partiellen Gastrektomie nicht ab, außer in großer Sorgfalt bezüglich Diät.

Anhang: Gastroplastik.

141. Gastroplastik.

ALBERT machte 1898 Mitteilung über einen Gedanken von NICOLADONI, einen Ersatz des Magens durch das Colon transversum betreffend. Das Mittelstück desselben sollte, an seinem Mesocolon hängend, in die durch zirkuläre Magenresektion entstandene Lücke eingesetzt und der Darm dann wieder vernäht werden. Die Idee ist nicht ungereimt. Das Colon läßt sich in fast normaler Verbindung mit den ernährenden Gefäßen in dieser Weise transplantieren, und es ist nicht ausgeschlossen, daß man das große Netz durch Zurückschlagen und Herüberschlagen über den Magen von vorne oben herüber und nach hinten herunter zur Verstärkung und Sicherung der Naht verwenden würde.

REERINK in seiner experimentellen Arbeit über Transplantationen am Magen weist auf die Versuche von SENN, welcher zuerst methodisch Netzstücke zur Nahtsicherung empfahl, auf die Fälle von BRAUN und von BENNET mit Verschluß von Magenöffnungen durch Netzpfröpfe und auf TIETZES Versuch mit Netzplastik hin, derer wir schon einleitend gedacht haben, ebenso von ENDERLEN. Dann schildert R. die Resultate der Versuche, ein aufgeschnittenes Stück des Colon transversum in einen Defekt des Magens einzuheilen, was vollständig gelang, wenn der Darm mit dem Mesocolon in ungestörtem Zusammenhang blieb. Die eingenähten Darmstücke blieben zunächst erhalten und funktionierten weiter. Andererseits hat man auf der transplantierten Darmschleimhaut Geschwürsbildung beobachtet.

BALDASSARI und FINOTTI [1]) haben experimentell sehr gute Resultate bei Defekten von Magen und Darm erzielt durch Implantation von seromuskulären Lappen von der Bauchwand. Die nach dem Lumen liegende Muskelschicht überzog sich mit Schleimhaut und schrumpfte bindegewebig.

142. Gastrostomie.

Man kommt in die Lage, einen temporären Magenmund anzulegen bei Perforation eines Magengeschwürs, mit Einnähen der Geschwürsränder in die Wunde, wenn bei kollabierten Patienten rasche Hilfe not tut nach POISONNIER [2]), zur Dilatation von Oesophagus-

1) Clinica chir., Bd. 11.

2) POISONNIER, Arch. provinc. de chir., 1906, No. 7.

strikturen; aber viel wichtiger und von häufiger Verwendung ist die Anlage einer permanenten Magenfistel bei unmöglicher Ernährung von oben, vor allem bei Carcinoma oesophagi. Es ist möglich, bei sehr heruntergekommenen, ja faktisch dem Tode nahen Patienten durch die Gastrostomie noch für viele Monate ein sehr erträgliches Leben herbeizuführen und eine gute Arbeitsfähigkeit herzustellen.

Aber es ist nicht geraten, mit der Anlage des Magenmundes zu lange zu warten, denn bei später Operation erlebt man doch auch nicht selten üblen Ausgang, weil der Patient schon infolge chronischer Sepsis bei ausgedehnten jauchigen Geschwüren heruntergekommen ist und zu Pneumonie und Herzinsufficienz neigt, oder weil, ohne daß der Nachweis vorher gelingt, periösophageale Phlegmonen und drohende Perforationen in Pleura, Trachea, Aorta angebahnt sind.

Die früh angelegte Gastrostomie hat den Vorteil, daß sie in oft ganz auffälliger Weise das spontane Schlucken wieder bessert, bis zu dem Grade, daß der Patient sehr unzufrieden ist, daß man ihm „unnützerweise" die Magenoperation gemacht hat. Dadurch, daß die ulcerierte Stelle zeitweilig ruhiggestellt werden kann, geht die Dilatation oberhalb zurück, der Zerfall des Geschwürs und die davon abhängige entzündliche Schwellung der Nachbarschaft beschränkt sich und die Stenose wird wieder durchgängig.

Die Gastrostomie hat auch für den Patienten gar keine wesentlichen Unbequemlichkeiten im Gefolge, wenn sie richtig ausgeführt wird, d. h. so, daß sicher jeder Ausfluß von Magensaft aus der Fistel vermieden wird. Das läßt sich aber leisten. Wir haben früher die Fistel einfach mit einem Pflaster verklebt gehalten. Jetzt lassen wir in der Regel ein durch Klemmzange abgeschlossenes Kautschukröhrchen darin tragen, weil es mehr als einmal vorkam, daß die Patienten das Röhrchen gewaltsam hineinstießen und sich verletzten oder es gar nicht wieder hineinbringen konnten.

α) Die direkte Gastrostomie.

Diejenige Methode, welche uns zur Stunde die besten, d. h. völlig zufriedenstellende Resultate gibt, ist folgende: Schnitt auf der Mitte des linken Rectus abdominis senkrecht vom Rippenrande abwärts durch Haut und Fascie. Zwischen letzterer und dem Muskelfleisch des Rectus abdominis geht man stumpf medianwärts (nur an der Inscriptio tendinea muß mit dem Messer gelöst werden) bis zum medialen Rand des Muskels und zieht diesen kräftig lateralwärts nach HACKERS und GIRARDS Vorgang. Es erscheint die derbe, tiefe Fascie, welche 5 cm lang gespalten wird, danach ebenso das Peritoneum. Mit 2 Fingern geht man ein und zieht den Magen heraus, wobei man sich vor Ver-

wechslung mit dem Colon transversum zu hüten hat. Auch muß man durchaus vermeiden, den Magen zu nahe dem Pylorus einzu-

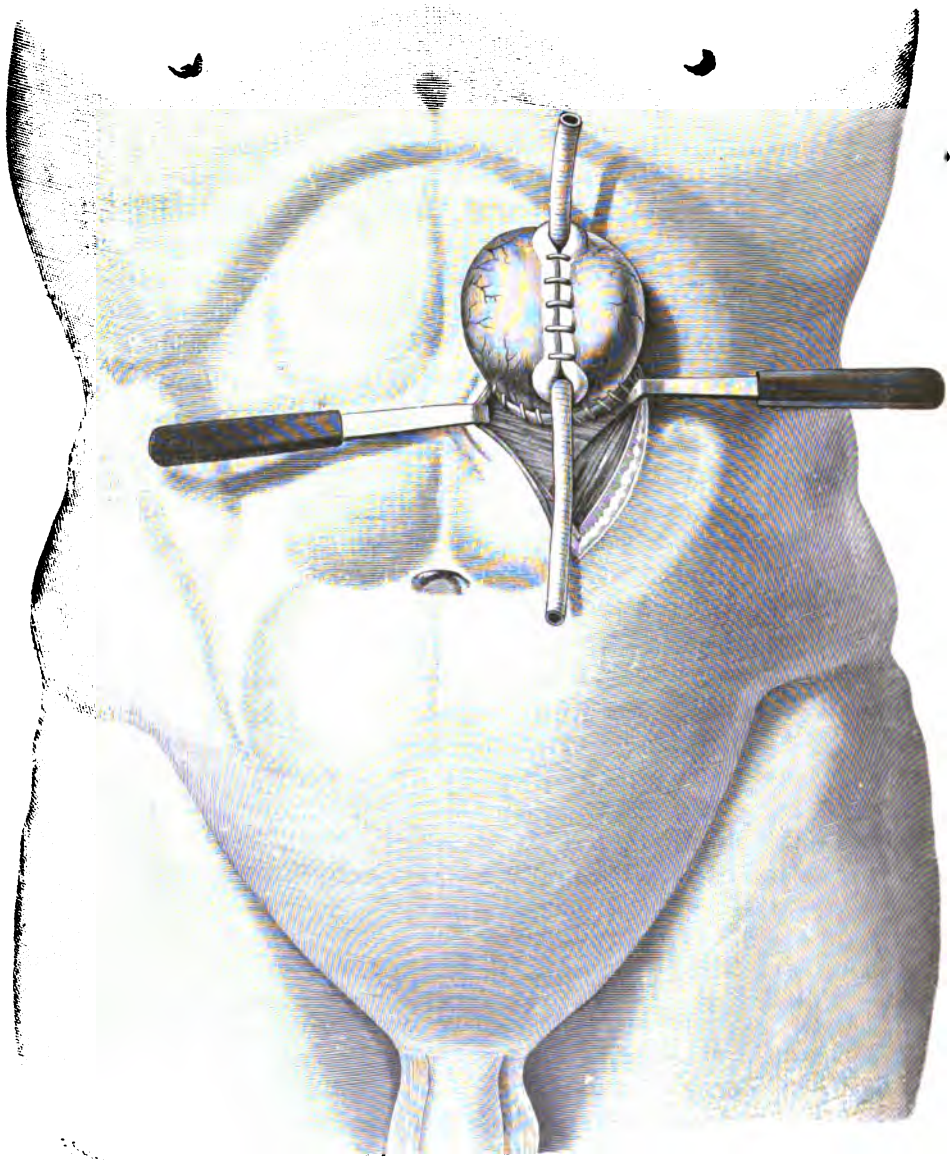

Fig. 351. HACKER-FRANK-WITZELsche Methode, kombiniert mit Gastropexie. Schnitt senkrecht vom Rippenrand abwärts über die Mitte des M. rectus abdominis; der Muskel ist in toto lateralwärts gezogen, der Magen zirkulär mit Peritoneum und Fascie unter dem Rectus vernäht, eine dünne Drainröhre auf die Magenwand aufgenäht. (Die Querfaserung der Fascia transversa ist etwas zu grob ausgefallen.)

nähen, weil sonst der Abfluß behindert ist. Der Magen wird als Zipfel so weit herausgezogen, bis die große und kleine Kurvatur erscheint, und ein genügendes Stück der Vorderwand gegen erstere zu mittelst fortlaufender Seidennaht unter Fassen von Fascie mit Peritoneum und am Magen von Serosa mit Muscularis in die Bauchwand zuverlässig eingeheftet. Dann legt man (nach WITZEL) eine dünne Drainröhre (s. Fig. 351) auf die Vorderfläche des Magens in vertikaler Richtung und näht den Magen von beiden Seiten (stets unter Fassen der Serosa und einer Schicht Muscularis) über dem Drain 1—1½ cm lang fortlaufend zusammen. Am unteren Ende macht man eine ganz kleine Oeffnung, steckt den Drain 10 cm tief in den Magen hinein und näht die Magenserosa darüber zusammen, soweit der Drain unten noch nicht gedeckt war (Fig. 352a bis c). Dann näht man rings um den Drain da, wo er oben aus seiner Rinne hervorguckt, den Magen in die Hautwunde zuverlässig ein. Zuletzt näht man die Wundränder über dem Magenwulst zusammen und schiebt oben und unten einen kurzen Glasdrain unter die Hautnaht. Man gießt durch einen Trichter sofort etwas steriles Wasser ein, um zu sehen, ob der Drain spielt. Jodoformgaze und Kollodialstreifen als Verband, Fixation des Drain, damit er nicht herausfällt.

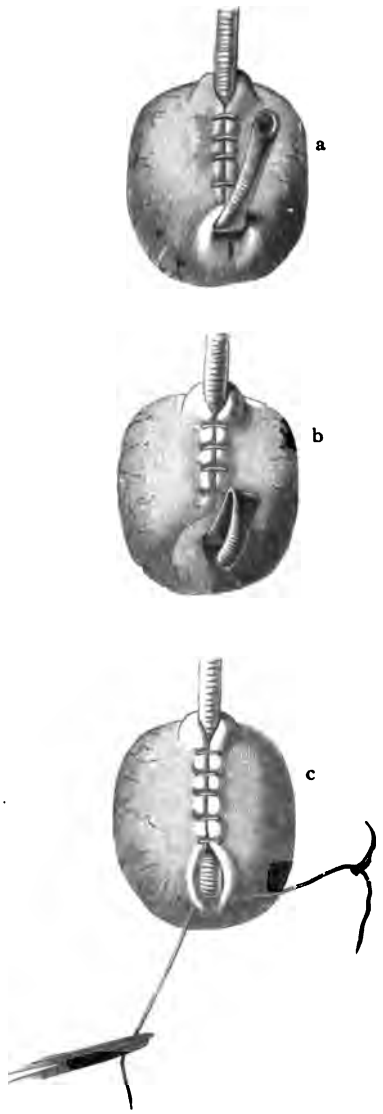

Fig. 352a—c illustrieren die Art und Weise, wie die dünne Drainröhre auf die Magenwand genäht und in dieselbe hineingeschoben und bedeckt wird.

Durch diese Kombination der von HACKER, FRANK und WITZEL angegebenen Methoden erreicht man insofern ein völlig befriedigendes Resultat, als man einen langen engen Kanal schafft zwischen

Haut- und Magenöffnung, welcher durch den von der lateralen Seite sich spannenden Rectus abdominis noch einigermaßen komprimiert wird und aus dem Magen durchaus nichts ausfließen läßt, so daß der Patient sich durch einen dünnen Katheter gut ernähren kann und gar keines Verbandes (als etwa eines Kautschukpflasters) bedarf. Bei einer vor kurzem von uns gemachten Autopsie zeigte sich der Magen an einer Stelle narbig an die Bauchwand angewachsen, die Oeffnung im Magen hatte sich zurückgezogen und war so klein und von ganz normaler Schleimhaut ausgekleidet, daß man Mühe hatte, sie zu finden. Ein 4 cm langer Kanal führte von derselben zur Hautöffnung, derselbe zeigte keine Schleimhautauskleidung, war aber ganz glatt.

Durch die Hinzufügung von WITZELS Schrägkanalbildung in der Magenwand erhält man bei gleichzeitiger Benutzung des muskulösen Schlusses durch den sich streckenden M. rectus abdominis nicht nur eine vollständige Schlußfähigkeit der Fistel, sondern sogar gelegentlich eine zu gute, so daß einige unserer Patienten nach ihrer Entlassung die Röhre zur Ernährung nicht mehr einführen konnten, wenn sie dieselbe herausgezogen hatten.

FISCHER und MARWEDEL haben den Schrägkanal nicht durch Faltung der Magenwand gebildet, sondern ein Röhrchen eingeschoben, zwischen Mucosa und Muscularis. BARROZZI lobt diese Methode ganz besonders.

KADER und FONTANA haben unter Verzicht auf den Schrägkanal die Anlage bloß eines Kanals angestrebt an Stelle einer lippenförmigen Fistel und haben dadurch die Methode der Gastrostomie zu vereinfachen versucht. MIKULICZ hat die KADERsche Methode ausgiebiger angewandt. Wir haben in neuerer Zeit diese Methoden vielfach geprüft und halten sie allerdings ihrer Einfachheit wegen, und weil in der Regel auch hier ein völlig zureichender Schluß geschaffen wird, für wertvoll genug, um dieselben durch eine Zeichnung neben dem anderen Verfahren zu illustrieren (vergl. Fig 353 und 354).

Aus der Zeichnung ist ersichtlich, in welcher Weise wir die Sache ausgeführt haben[1]). Der vorgezogene Magenzipfel wird an der Spitze eröffnet mittelst feinen Messers, wobei durch gute Fixation dafür zu sorgen ist, daß sich die Schleimhaut nicht zurückstülpt. Die Schleimhauträndер werden mit feinen Häkchen gefaßt und ein Röhrchen eingeschoben und durch feine Nähte durch die ganze Wanddicke fixiert.

Jetzt wird durch Druck auf das festsitzende Röhrchen die Spitze des Zipfels eingestülpt und in Entfernung von 1 cm eine Tabaks-

1) Aehnlich hat R. LUCKE eine Modifikation beschrieben.

beutelnaht nach Fig. 353 angelegt und um das Röhrchen zusammengezogen. Will man einen noch längeren Kanal haben, so wird noch eine zweite Naht unter Einstülpung der vorigen, ebenfalls etwa 1 cm entfernt, angelegt und wiederum um das Röhrchen geschlossen.

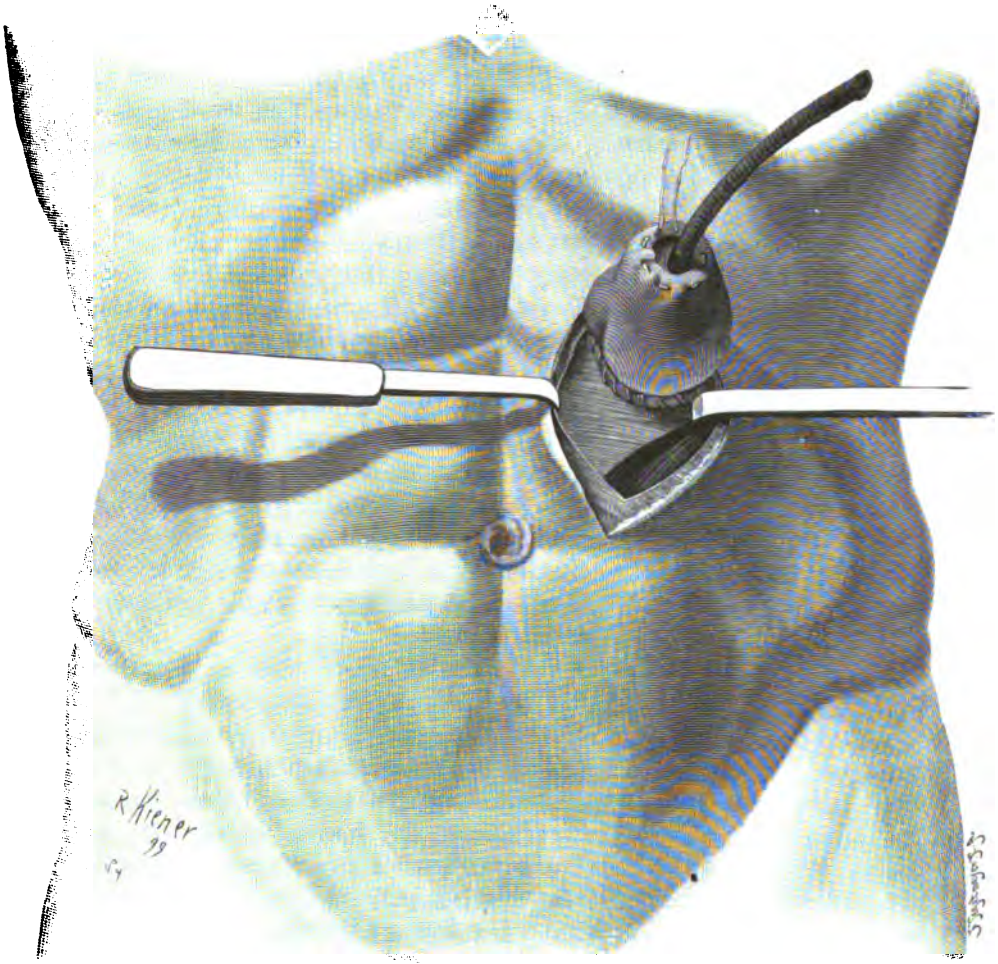

Fig. 353. Gastrostomie mit Kanalbildung im Sinne KADERS. Ein Magenzipfel ist in die tiefe Fascie samt Peritoneum parietale eingenäht, der M. rectus abdominis lateralwärts gezogen. Ein Kautschukröhrchen ist in die Spitze des Zipfels eingeführt und festgenäht, die Spitze trichterförmig eingestülpt und die 2. Naht gelegt, aber noch nicht zusammengeschnürt.

Auf diese Weise, wie Fig. 354 zu zeigen versucht, schafft man einen 1 eventuell 2 cm langen Kanal aus Magenwand bestehend und in den Magen eingestülpt, in welchem das Röhrchen senkrecht liegt.

Der Unterschied von dem erstgeschilderten Verfahren ist der, daß von einer raschen Entfernung des Röhrchens nicht die Rede ist, da dasselbe eng umschlossen ist.

Um vor operativen Mißerfolgen bei der Gastrostomie sicher zu sein, muß man an der empfohlenen Methode als wesentlich folgende Punkte besonders beachten: a) Das zirkuläre Einnähen des vorgezogenen Magenzipfels an seiner Basis in die Bauchwand durch die vollkommen abschließende Zirkulärnaht: tiefe Fixationsnaht. Diese schützt bestmöglich gegen Peritonitis, weil sie das Einfließen von Mageninhalt verhütet, falls etwas zwischen Magenwunde und äußerer Hautwunde heraustritt, oder gar der Magen sich völlig von der Haut ablöst. b) Das völlig feste Einnähen des Drains in den Magen und des Magens in die Hautwunde, damit neben demselben nichts ausfließen und die Hauttasche infizieren kann: oberflächliche Fixationsnaht. Ein subkutaner Absceß kann sich auf das Peritoneum fortsetzen. c) Die verläßliche Drainage der Hautwunde ober- oder unterhalb des zwischen tiefer und oberflächlicher Fixationsnaht liegenden Magenteiles. Die Ansammlung von Sekret, wenn je etwas Mageninhalt ausgeflossen wäre, muß sicher verhütet werden.

Fig. 354. Der Magenzipfel ist eröffnet gezeichnet, um die Bildung des Kanals für das Röhrchen durch die Einstülpung zu zeigen.

Es kommt nicht sowohl darauf an, wie man durch die Magenwand die Incision hindurchlegt, um später gegen Ausfließen des Mageninhaltes sicher zu sein, als daß man eine möglichst kleine Oeffnung im Magen anlegt. Darauf haben schon GRAŞER und GOLDING-BIRD aufmerksam gemacht und die anfänglich möglichst klein angelegten Oeffnungen später stumpf zu der nötigen Weite gedehnt. Die kleine Oeffnung wird durch die wulstige und verschiebliche Scheimhaut genügend verschlossen, so daß nichts ausfließt: allerdings ist es auch von Belang, daß man die Oeffnung — und darin besteht das Verdienst FRANKS — so hoch wie möglich am Magen anlege und an der Bauchwand fixiere, in geradem Gegensatz zu der Gastroenterostomie, wo die tiefste Stelle für die Oeffnung im Magen zu wählen ist.

Bei Cardiacarcinom ist die Anlegung einer Gastrostomie nicht vorteilhaft, weil man sich Zerrungen am Magen aussetzt im Bereich der kranken Stelle und der ulcerierten Schleimhaut ein Hauptvorteil nicht verschafft wird, nämlich vor chemischen Schädigungen jeder

Art geschützt zu werden. Für solche Fälle hat v. EISELSBERGS Jejunostomie (s. unten) bessere Aussichten.

Aber gerade für solche Fälle dürfte auch am ehesten noch eine neuere Modifikation der Gastrostomie in Frage kommen, welche von TAVEL eingeführt ist[1]).

β) Jejunogastrostomie nach TAVEL[2]).

Der Hautschnitt muß tiefer gelegt werden als bei der direkten Gastrostomie. TAVEL läßt die Mitte seines linksseitigen paramedianen Schnittes in Nabelhöhe liegen.

Eine Jejunumschlinge mit langem Mesenterium wird vorgezogen und ein Stück herausgeschnitten, wobei der Darm mit Zangen gefaßt wird, und zwar so, daß der Mesenterialansatz nicht an einem Ende, sondern in der Mitte der gefaßten Partie sich befindet.

Die beiden Darmenden, welche an das ausgeschnittene Darmstück angrenzen, werden vernäht in üblicher Weise. Die isolierte Schlinge wird durch Mesocolon und Netz (Lig. gastrocolicum) durchgestoßen vor den Magen und das anale Ende in die vordere Magenwand eingesetzt, das orale Ende in eine Extraöffnung der Bauchwand so hoch oben als möglich.

TAVEL hebt hervor, daß dank der normalen Peristaltik der Schluß der Fistel ein vollkommener sei und daß bei Husten und selbst Erbrechen sich eher der Magen nach oben durch den Oesophagus als durch das verbindende Jejunumstück nach außen entleere.

γ) Oesophago-Jejuno-Gastrostomie von ROUX.

ROUX[3]) hat den TAVELschen Gedanken noch nach einer Richtung erweitert, welche das größte Interesse beansprucht. Er hat zur Behandlung einer impermeablen Striktur des Oesophagus ein größeres Stück Darm ausgeschaltet und dasselbe unter der Haut nach dem Halse zu emporgezogen, um später den Oesophagus mit dem Darm am Halse in Verbindung zu setzen und so einen neuen subkutanen Oesophagus zu schaffen.

ROUX macht darauf aufmerksam, daß die Gefäßversorgung des Jejunum eine viel regelmäßigere sei, als weiter abwärts, namentlich am Ileum und daß aus den letzten Arkaden kurze Vasa recta zahlreich aufsteigen, während die zu den Bogen führenden Gefäße leere Räume zwischen sich lassen, welche leicht eine weitgehende Spaltung des Mesenterium zulassen, ohne die Cirkulation im Darm zu beeinträchtigen.

1) Archives provinciales de Chirurgie, Juni 1906. Vergl. auch Dissertation von Dr. TH. JEANNERET, Bern 1907.

2) Prof. TAVEL hatte die Güte, mir seine neueste Ausführung mitzuteilen.

3) Semaine médicale, Januar 1907.

Er hat es deshalb gewagt, 4—5 der zuführenden Arterien zu ligieren, unter Erhaltung der peripheren Bogen und damit der Blutzufuhr zu den Vasa recta direkt zum Darm, und sich überzeugt, daß dieses leicht auszuführen war. So konnte er ein genügend langes Stück Jejunum isolieren, um dessen anales Ende vor dem Colon transversum heraufzuziehen und in den Magen (nahe der kleinen Kurvatur) einzuzetzen.

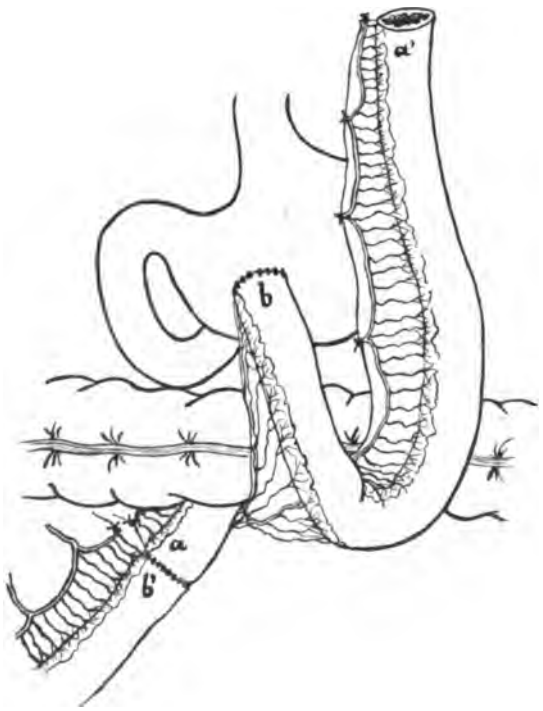

Fig. 355. Skizze von ROUX zu einer Oesophago-Jejuno-Gastrostomie. Der anstoßende Darm ist vernäht. Die auszuschaltende Schlinge vom Jejunum ist mit dem analen Ende in den Magen eingesetzt, mit dem oralen nach oben gerichtet. Man bemerke die Ligaturstelle der Mesenterialgefäße.

Das orale Ende wurde zur Wunde herausgezogen, mit einer langen RICHELOTschen Zange nach Längsincision unter der Incisura sterni ein subkutaner Kanal gebohrt und von oben das mit einem Gazebausch geschützte Darmende zur Hautöffnung unter dem Jugulum herausgezogen und hier eingenäht.

Eine Magensonde wurde durch den Darm von oben in den Magen geführt und eingebunden. Die an das ausgeschaltete Jejunumstück anstoßenden Darmenden wurden durch einen MURPHY-Knopf in üblicher Weise vereinigt. An der Stelle, wo das Schaltstück durch die Wunde ging, wurde die Fascie und zum Teil Muskelfleisch des Rectus eingekerbt, um dem Darm Durchtritt zu schaffen und die Hauptwunde ganz schließen zu können.

Fig. 356 gibt einen klaren Begriff von dem Zustand nach der Operation.

Der Verschluß des Darmes ist spontan ein vollkommener, eingeführte Speise wird rasch peristaltisch in den Magen heruntergefördert.

Wir heben hervor, daß der Gedanke einer Oesophago-jejunostomie (unten) schon von WULLSTEIN[1]) geäußert worden ist. W.

1) Deutsche med. Wochenschr., 1904, No. 20.

schlug auf Grund von experimentellen Beobachtungen vor, einen Darmabschnitt antethorakal zu lagern und ihn mit der am Halse herausgezogenen Speiseröhre plastisch zu vereinigen — zum Ersatz der intrathoracalen Speiseröhre bei Verschluß derselben. ROUX hat aber diesem Vorschlag die einfachste Lösung gegeben. Wir haben den Versuch gemacht, die Operation bei einem älteren Manne mit Cardiakrebs auszuführen, mußten aber zur Jejunostomie übergehen, da die Zirkulation in dem isolierten Darmstück erlosch.

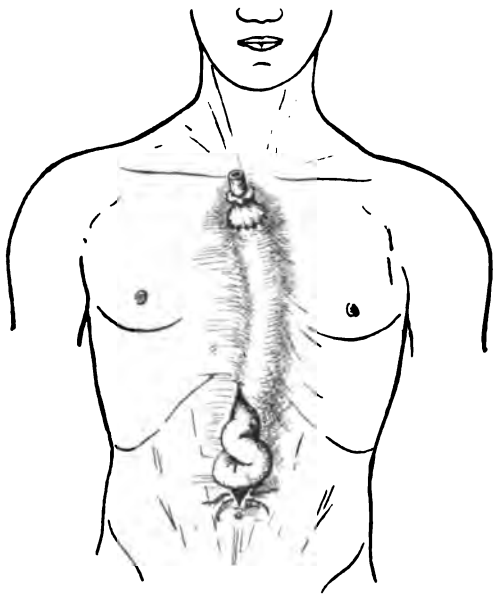

Fig. 356 stellt den Zustand des Patienten nach ROUX nach seiner eigenen Skizze in Semaine médicale, Jan. 1907 dar.

Anhang.

Getreu unserem Prinzip, nur diejenigen Methoden zu schildern, welche wir auf Grund eigener Erfahrungen den Chirurgen empfehlen können, verzichten wir auf eine Schilderung der von BIRCHER für Behandlung der Dilatatio ventriculi eingeführten Gastroplicatio und der zumal von ROVSING sehr befürworteten Gastropexie für Gastroptosis. Die Gastroenterostomie hat sich für Dilatation und Ptosis so vorzüglich bewährt, daß wir ihr, abgesehen von theoretischen Gründen nach eigener und anderer Erfahrung den Vorzug geben.

Die Gastro-gastrostomie bei Sanduhrmagen bedarf schon ihrer Seltenheit wegen, und besonders weil sich nach Schilderung der Gastrektomie das Vorgehen von selbst ergibt, keiner eingehenden Darstellung. Wo sie nicht möglich ist, tritt die Gastroenterostomie an ihre Stelle.

h) Chirurgie des Darmes.

143. Allgemeines zur Darmchirurgie.

Die Chirurgie des Darmes ist eine sehr verschiedene (auch in ihren Erfolgen) an den verschiedenen Abschnitten desselben. Was die Chirurgie des Duodenum anbelangt, so ist dieselbe zum Teil schon bei der Besprechung der Erkrankung der Gallenwege und des Magens

abgehandelt, ein anderer Teil wird im Zusammenhang mit den Erkrankungen des Dünndarmes zur Sprache kommen.

Von den übrigen Darmabschnitten erscheint es zweckmäßig, 3 Teile ganz besonders auseinanderzuhalten bei der Besprechung, weil dieselben Erkrankungen und Eingriffe so sehr verschiedene Prognose geben, nämlich der Wurmfortsatz als bloßes Anhängsel, der Dünndarm und der Dickdarm. Der Unterschied beruht der Hauptsache nach auf der Differenz des Darminhaltes sowohl hinsichtlich Qualität als Leichtigkeit seines Austrittes durch kleine Oeffnungen und Nahtdefekte.

Der Wurmfortsatz stellt sich weitaus am günstigsten, weil er relativ wenig Inhalt aufweist, daher bei Perforationen, auch Operationen nicht gleich zu bedenklichen Kotergüssen Anlaß gibt, mit Ausnahme des einzigen Falles, wo an seiner Basis eine Perforation zu stande kommt, resp. wo der Processus bis an die Basis heran erkrankt und gangränös wird. Bei Perforation im Verlauf und gegen das blinde Ende wirkt die kräftige, zentrifugale Peristaltik, solange sie erhalten ist, dem Erguß von Kot aus dem Dickdarm entgegen — ein Punkt, auf welchen noch nicht genügend aufmerksam gemacht worden ist.

Für Dünn- und Dickdarm ist der Hauptunterschied in der Prognose hauptsächlich in der verschiedenen Qualität des Darminhaltes gegeben. Im Dickdarm sind die Zersetzungsvorgänge in dem stagnierenden Kot so intensiv, daß die geringste Berührung mit der Umgebung genügt, um Infektion mit ihren Folgen zu veranlassen.

Auch die eingelegten Faden werden viel mehr infiziert und dadurch in ihrer Wirksamkeit geschädigt, als dies am Dünndarm der Fall ist. Man kann deshalb mit dem Dünndarm viel ungehinderter umspringen, nähen, resezieren, ausschalten, als dieses am Dickdarm zulässig ist, wo auch in Händen erfahrener und geschickter Chirurgen Darmnähte nicht immer verläßlich sich anlegen lassen und oft versagen.

Auf die richtige und verläßliche Anlage von Darmnähten kommt es aber in der Darmchirurgie vor allem anderen an, mag die Operation in bloßer Eröffnung des Darmes nach außen: Enterostomie bestehen; oder in Verbindung eines Darmes mit einem anderen in Form der einfachen Enteroanastomose oder solcher mit Darmausschaltung; oder mag es sich endlich handeln um mehr oder weniger ausgedehnte Entfernung von Darmabschnitten mit Vereinigung der Darmenden: einfache Darmresektion, oder Darmresektion behufs Darmplastik zum Ersatz anderer Abschnitte des Verdauungstraktus oder gar anderer Hohlorgane (wie der Blase).

Wir werden unter diesen 3 Kapiteln die Darmchirurgie abhandeln und jeweilen den Unterschied für die 3 oben genannten Darmabschnitte dabei gebührend ins Licht stellen.

144. Die Enterostomie.

Die Enterostomie schlechtweg, Anlegung einer Darmöffnung nach außen hin, wird gemacht als Appendicostomie, Duodeno-, Jejuno- und Ileostomie und als Colostomie. Die Hauptindikation zur Eröffnung des Darmes nach außen hin ist die Entleerung des Darmes, entweder vorübergehend, um den Gefahren einer Stagnation des infektiösen Darminhaltes vorzubeugen, oder um bleibenden Abfluß des Kotes zu bewirken bei Darmverschluß unterhalb.

Außer dieser wichtigsten Indikation, welche für die untersten Darmabschnitte (Colon) am häufigsten sich stellt, wird der Darm eröffnet behufs Ernährung, wenn dieselbe von oben her ungenügend sich bewerkstelligen läßt, gelegentlich auch zur Einbringung von Medikamenten. Zur Erfüllung dieser Indikation werden im Gegensatz zu der ersterwähnten hauptsächlich die oberen Darmabschnitte (Duodenum und Jejunum) benutzt.

α) Die temporäre Enterotomie.

Die Enterostomie zur Ableitung des Darminhaltes kann eine bloß temporäre sein, und die Oeffnung im Darm wird sofort wieder geschlossen; diese Form bezeichnet man besser als Enterotomie. Sie findet eine überaus richtige Anwendung bei allen möglichen Formen von Ileus, mag es sich um mechanischen Ileus durch Darmverschluß oder um dynamischen Ileus handeln, wo mangelhafte Peristaltik infolge Ueberdehnung und Zirkulationsstörung die Stagnation des Darminhaltes verschuldet.

Viel weniger benutzt wird die temporäre Enterostomie bei Anfüllung des Darmes mit septischem Inhalt, bei infektiösen Enteritiden, obschon neben der mechanischen Stauung nichts so wichtige Indikationen zu Beseitigung des Darminhaltes bildet, wie Zersetzung höheren Grades, welche rasche Intoxikation herbeiführen kann. Während man den Magen mit der Sonde leeren und spülen kann, sind oft Abführmittel für den Darm ungenügend oder kontraindiziert, und dann ist durch Enterotomie derselbe glänzende Erfolg bei schwerer Intoxikation zu erzielen wie durch Magenspülung bei septischem Mageninhalt. Die Enterotomie wirkt in solchen Fällen oft lebensrettend. Dieses ist ganz besonders der Fall bei Peritonitis. Aber allerdings handelt es sich bei Peritonitis meist nicht um bloß momentane Entleerung, wie bei vorübergehender Stauung und bei septischer Enteritis, sondern um einige Zeit dauernde Ableitung (siehe folgenden Abschnitt).

Die Technik der temporären Enterotomie ist eine sehr einfache: Man zieht eine Darmschlinge aus der Wunde heraus, fixiert dieselbe durch eine dicht am Darm durch das Mesenterium gelegte Fadenschlinge, die mittelst einer Arterienhakenklemme gefaßt wird. An der Konvexität der Schlinge macht man eine quere Oeffnung und bindet eine Glaskanüle mit Doppelwulst und aufgesetztem Kautschukrohr ein, um den flüssigen Darminhalt entfernt von der Wunde aufzufangen.

Macht man die Enterotomie als Beigabe einer Laparotomie (z. B. bei Ileus), so entleert man nur die Därme von oben abwärts und von unten aufwärts bis zur angelegten Oeffnung. Diese wird in der Regel so tief unten als möglich angelegt.

Auf diese Weise kann man den ganzen Dünndarm recht gründlich entleeren, eventuell noch ausspülen mit Salzlösung. DAHLGREN hat einen Doppelcylinder angegeben, um den Darm „auszumelken". Wir finden es leichter, mit wohlbefeuchteten Kautschukhandschuhen das Ausstreifen zu besorgen, als mit Instrumenten. MOYNIHAN führt ein 20 cm langes Glasrohr in den Darm ein, fixiert es mit einer Gummischlinge und schiebt nun 6—7 Fuß Darm auf dem Rohr zusammen, wodurch der Darm rasch und gut entleert wird.

Zuletzt wird der Darm emporgehoben und der kleine Schnitt mit Doppelnaht zugenäht, gründlich mit Kochsalzlösung abgespült und genäht.

β) **Enterostomie im engeren Sinne** (zu dauerndem Abfluß).

Handelt es sich nicht bloß um eine einmalige Entleerung des Darmes, sondern um wiederholte, so muß man die Oeffnung so anlegen, daß sie den Darminhalt für kürzere oder längere Zeit sicher ableitet. Da ergeben sich auch wieder zwei Methoden, je nachdem Aussicht vorhanden ist, die Oeffnung bald wieder zu schließen oder für lange, ja für immer offen zu lassen.

Eine bleibende Oeffnung im Dünndarm macht man in der Regel bloß, wenn von hier Nahrung zugeführt werden soll bei Verschluß oberhalb, speziell bei Magencarcinomen. Wir werden die Technik daher unter eigenem Kapitel bei der Duodeno- und Jejunostomie beschreiben. Es wird gezeigt werden, daß behufs einer dauernd funktionsfähigen Oeffnung die Bildung einer lippenförmigen Oeffnung mit direkter Vereinigung von Schleimhaut zur Haut angestrebt wird. Am Dickdarm kommt die Anlage einer solchen Daueröffnung sehr oft in Frage zu bleibender Ableitung des Darminhaltes (vergl. Colostomie).

Eine Oeffnung nur für eine gewisse Zeit wird dagegen am Dünndarm speziell häufig angelegt zur Entleerung infektiösen Darm-

inhaltes bei Ileus und bei Peritonitis[1]). Ich habe schon vor Jahren in einer Arbeit über Osteomyelitis auf die bei Zersetzung des Darminhaltes stattfindende Resorptionssepsis aufmerksam gemacht und auf die Gefahr für die Darmwand durch Dehnung (Dehnungsgeschwüre).

Jetzt ist man allgemein zu der Einsicht gekommen, daß die dringlichste Gefahr von Ileus und Peritonitis oft von der Intoxikation durch den infolge Stauung zersetzten Darminhalt herrührt, und daß man den septischen Kollaps am raschesten hebt, wenn man für gründliche Darmentleerung sorgt. Bei Ileus ist es allgemeine Uebung, zur Laparotomie eine Enterotomie oder Enterostomie hinzuzufügen, oder letztere auszuführen, wenn eine Laparotomie wegen Schwäche des Patienten nicht mehr möglich ist.

Ausgedehnte Anwendung bei Peritonitis hat die Enterostomie erst in der neuesten Zeit gefunden und es sind namentlich HEIDENHAIN[2]), HAFFTER[3]), LENNANDER lebhaft selbst für multiple Enterostomien eingetreten. Ebenso haben PAYR, LUND, MOSKOWICZ, ESCHER und HOFMEISTER sehr gute Erfolge verzeichnet. Es ist dabei oft zweckmäßig, wie schon früher betont, die Peristaltik anzuregen, wie dies durch Injektion von konzentrierter Karlsbader Salzlösung (BUSCH), durch Injektion von Atropinum sulfuricum in 1 mg-Dosen (bis 4 mal, DAHLGREN), durch Physostigmin (zu 1 decimg) geschehen kann.

Technik der Enterostomie zur Ableitung des Darminhaltes unter Vermeidung einer bleibenden Darmfistel.

Die Enterostomie muß so häufig bei Individuen gemacht werden, welche infolge vernachlässigten Ileus oder Peritonitis sich schon im Zustande toxischen Herzkollapses befinden, daß man die Operation so einfach und rasch wie möglich durchführen muß unter Lokalanästhesie mittelst Novocain-Adrenalineinspritzung, welche vollkommen genügt, jeden Schmerz zu verhüten.

Man wählt die Stelle starker Darmblähung, und zwar den unteren Ileumschlingen, wenn möglich, entsprechend im Hypogastrium seit-

1) POSNER und LEWIN, Deutsche med. Wochenschr., Febr. 1895 haben experimentell gezeigt, wie bedeutungsvoll die Selbstinfektion vom Darm aus ist. Nach Unterbindung des Rectum bei Kaninchen fanden sie binnen 24 Stunden Bacterium coli im Herzblut, Peritoneum, Nieren und Harn. Ebenso hat GENERSICH (Beitr. z. klin. Chir., 1903) aus MIKULICZ' Klinik über Versuche berichtet mit Unterbindung des Darmes, welche zu hochgradiger Blähung mit Zersetzung des Darminhaltes, Schädigung der Darmwand, Resorption von Toxinen und raschem Durchtreten von Colibazillen führte. MAGNUS hat Darmgifte direkt nachgewiesen.

2) BUSCH, Deutsche Zeitschr. f. Chir., 1904.

3) Deutsche Zeitschr. f. Chir., Bd. 74.

lich, trennt die Muskeln (Obliquus internus und Transversus), nach Spaltung von Haut und Fascie, stumpf mit der Kropfsonde und macht nach Wiederholung einer Novocaininjektion unter die Fascia transversa die Eröffnung des Peritoneum und überzeugt sich, ob die Oberfläche der Därme noch glatt und der Darm vorziehbar oder ob die Därme verklebt sind mit der Bauchwand und so gedehnt, daß sie bei Versuch des Herausziehens Gefahr laufen zu platzen.

1. Enterostomie bei verklebtem Darm und zerreißlicher Darmwand.

Läßt sich keine Darmschlinge vorziehen, so reibt man zum Schutz in die Wundfläche, namentlich auch in die Muskelränder Xeroformpulver ein und legt eine fortlaufende feine Serosanaht nach Fig. 357 an, welche einerseits die Parietalserosa samt tiefer Fascie (Fascia transversa), andererseits Serosa und Muscularis des Darmes faßt. Dazu sind feine, krumme Nadeln nötig und feinste Seide als Nahtmaterial, da selbst durch feine Stiche bei der starken Spannung Gas und Darminhalt austreten kann.

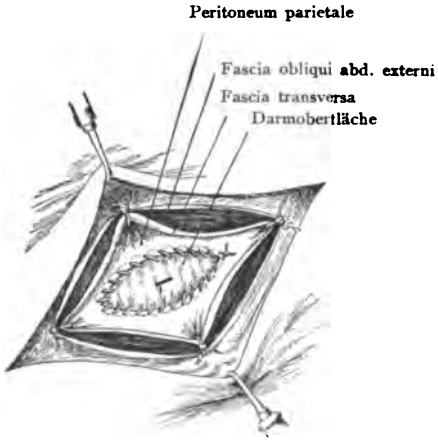

Fig. 357. Enterostomie oberhalb des l. Ligamentum Pouparti bei verklebtem oder wegen starker Spannung nicht hervorziehbarem Darm. In der Figur ist fälschlich die Fascia transversa mit den Wundrändern zurückgezogen gezeichnet. Sie soll mit dem Parietalperitoneum in die Naht gefaßt werden, welche den Darm an die Bauchwand fixiert.

Ist der Darm verläßlich an die Bauchwand fixiert, so eröffnet man ihn mit einem Stich eines schmalen Messers. Es entleert sich dann sofort reichlich Gas und eventuell flüssiger Darminhalt, welcher durch Spülung mit Salzwasser entfernt wird (aber nicht etwa mit Darmausspülung). Die Umgebung der Wunde wird am besten geschützt durch Auflegen eines großen Stückes Kautschukpapier, welches mittelst Andrückens warmer Kompressen zu festem Ankleben gebracht werden kann und über dessen zusammengefaltetes Ende der Darminhalt in eine Schale abgeleitet werden kann [1]).

Wenn durch Entleerung der Darm entspannt ist, kann es gut sein für den Fall, wo man seiner Naht nicht völlig sicher ist, in beiden Wundwinkeln und in der Mitte des Schnittes noch etwas

1) Ich halte dieses gut klebende Kautschukpapier für besser als die von BUSCH empfohlenen HEIDENHAINschen Zinkpastentücher.

tiefer greifende Sicherungsnähte anzulegen. Man kann jetzt auch eine dünne Drainröhre in die Oeffnung legen und rings die Wunde mit Jodoformgaze tamponieren.

2. Enterostomie bei freiem und vorziehbarem Darm.

Läßt sich der Darm nach Eröffnung des Peritoneum vorziehen und ist die Darmwand noch nicht zerreißlich geworden, so ist es am besten, in abweichender Weise vorzugehen, indem man von vorneherein eine Drainage macht, welche den Darminhalt verläßlich ableitet, ohne daß die Wunde durch denselben beschmutzt werden kann. Es ist das ein Verfahren, welches in England und Amerika unter Verwertung der PAULschen und MIXTERschen Röhre mit Vorliebe benutzt wird.

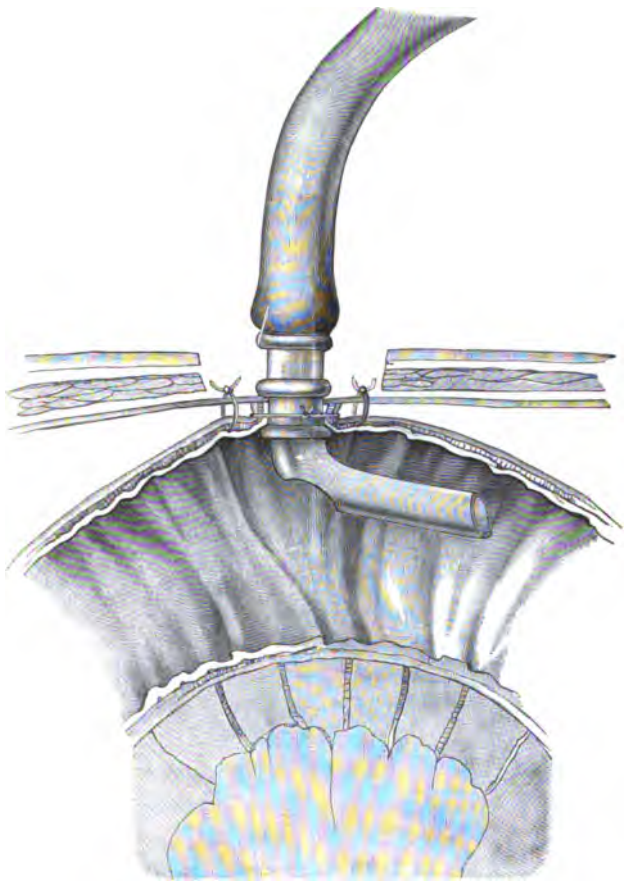

Fig. 358. Zur Enterostomie am Dünndarm. Die Figur zeigt auf einem Durchschnitt, wie die Glasröhre eingebunden ist in den Darm und wie dieser durch seromuskuläre Naht an der Fascie fixiert wird. Die äußere Wunde (Haut und Muscularis) bleibt offen.

Nach Eröffnung des Peritoneum wird eine geblähte Darmschlinge vorgezogen, entleert nach dem Bauch zu und eine Klemmzange angelegt und darunter eine dicht schließende Kompresse zum Schutz der Wunde. An der Konvexität wird der Darm mit kleiner Incision eröffnet und ein Glasdrain eingebunden mit Seidennaht (Fig. 358), die Schnittränder mit Lysol und Alkohol desinfiziert. Es kann nun zweckmäßig sein, zuerst den Darm zu entleeren unter Entfernung der Klemmzange und sogar den Darm aus-

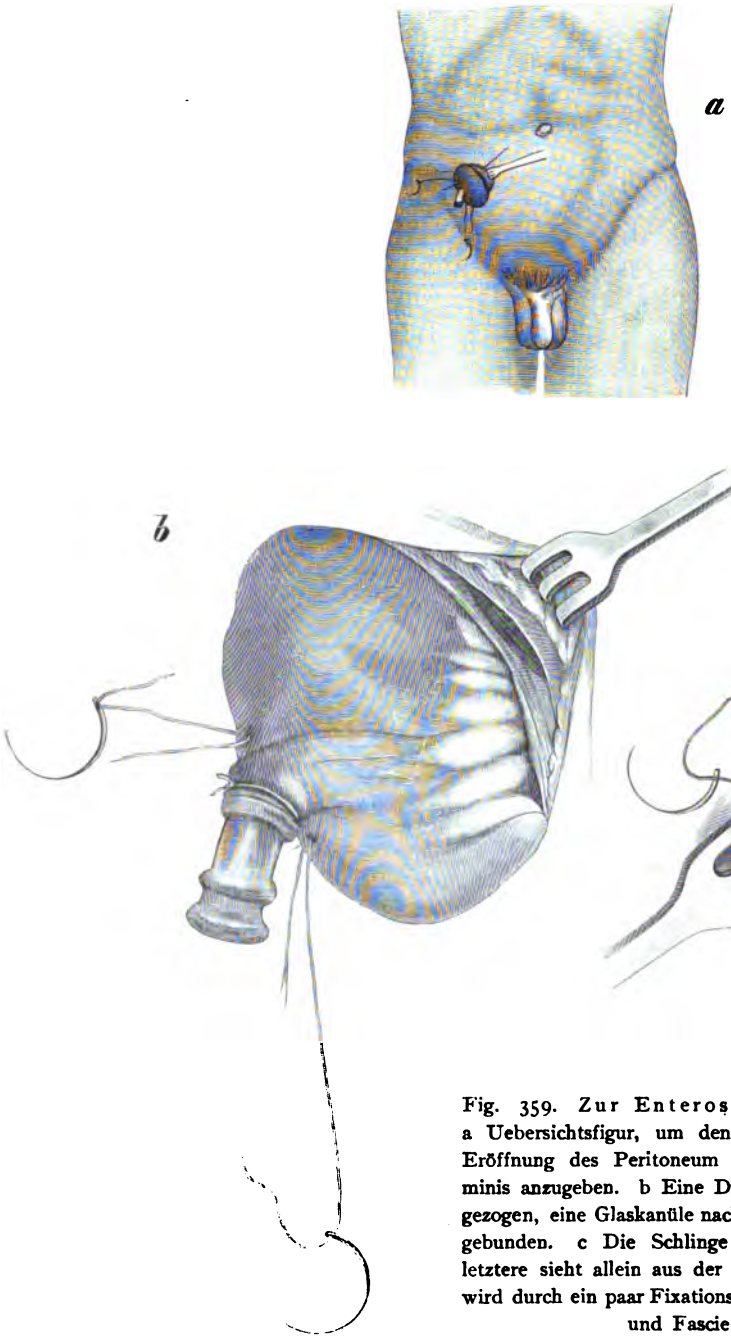

Fig. 359. Zur Enterostomie am Dünndarm. a Uebersichtsfigur, um den kleinen Schrägschnitt zur Eröffnung des Peritoneum lateral vom Rectus abdominis anzugeben. b Eine Dünndarmschlinge ist herausgezogen, eine Glaskanüle nach der zuführenden Seite eingebunden. c Die Schlinge mit Röhre ist reponiert, letztere sieht allein aus der Wunde heraus, der Darm wird durch ein paar Fixationsnähte an Parietalperitoneum und Fascie befestigt.

zuspülen, bevor man die vorgezogene Darmschlinge in den Bauch zurückbringt. Danach wird der Darm mit der Röhre reponiert und durch 2 Nähte durch Serosa und Muscularis und durch Parietalperitoneum und Fascie an die Rückfläche der vorderen Bauchwand verläßlich angeheftet.

Man kann, bevor man den Darm eröffnet, schon die Tabaksbeutelnaht anlegen, welche die Röhre fixiert, und kann auch die Fadenenden dieser Naht an die Bauchwand fixieren. Mittelst Jodoformgaze um die Glasröhre herum wird die Wunde tamponiert und durch ein Kautschukrohr der Darminhalt abgeleitet. Auf diese Weise haben sich binnen einigen Tagen, d. h. bis die Naht durchschneidet und die Röhre locker wird, Adhäsionen gebildet, und die Wunde ist durch Granulationen geschützt.

Will man des nachherigen spontanen Schlusses der angelegten Darmfistel noch sicherer sein, so legt man eine WITZELsche Schrägfistel an, d. h. man näht auf die Wand des vorgezogenen Darmes eine Kautschukröhre auf, die an einer Seite in den Darm geführt, am anderen Ende zur Wunde herausgeleitet wird, ganz nach den bei der Gastrostomie für diese Schrägfistel angegebenen Regeln und Abbildungen.

Die Schrägfistel heilt nach Entfernung des Drains von selbst in kurzer Zeit. Die Stelle, wo der Drain liegt, muß mittelst Naht an die Unterseite der Bauchwand geheftet werden, wie bei dem PAUL-MIXTERschen Tubus.

Es mag bei Anlage einer temporären Enterostomie nochmals hervorgehoben sein, daß die Patienten, welche mit kalten Händen, cyanotischem Gesicht, kleinem, raschem Puls zur Operation kommen, gar keine Gift- oder Shockwirkung mehr vertragen, weder einen heftigen Schmerz, noch eine Vermehrung der abdominalen Hyperämie, noch irgend eine Giftwirkung. Sie erholen sich aber nach Entleerung des Darmes oft wunderbar, wenn man durch subkutane Injektionen von Salzlösung und eventuell Nährklystiere nachhilft.

Im Kollapsstadium des Ileus und der Peritonitis kann eine Enterostomie noch Hilfe bringen, wo jeder Versuch einer Beseitigung der Ursache durch Laparotomie den tödlichen Ausgang beschleunigt [1]).

γ) Dauernde Enterostomie.

Während die temporäre Enterotomie sowohl als Enterostomie sich in der überwiegenden Mehrzahl der Fälle auf das Ileum bezieht, also als Ileostomie, selten als Jejunostomie und Colostomie ausgeführt wird, wird im Gegenteil eine dauernde Eröffnung des

1) Man vergleiche hierzu die wertvolle Arbeit von W. BRAUN (Beitr. z. klin. Chir., 1904), welche sich auf die reichen Erfahrungen von KRAUSE stützt.

Darmes am häufigsten im Bereich des Jejunum und des Colon vorgenommen, mit dem Unterschied, daß die obersten Abschnitte des Darmkanals hauptsächlich benutzt werden, wenn es sich um Zufuhr von Nahrung handelt, die untersten Abschnitte, wo es auf bleibende Abfuhr des Darminhaltes abgesehen ist.

Es müssen deshalb die verschiedenen Formen hier auseinandergehalten werden.

145. Duodenostomie.

Die Eröffnung des Duodenum behufs Schaffung eines Zuganges zum Ductus choledochus, eventuell Wirsungianus ist bei der Chirurgie der Gallenwege und des Pankreas besprochen worden. Eine bleibende Eröffnung dieses Darmabschnittes ist von BRAUNE angegeben und seither mehrfach ausgeführt worden, wohl von LANGENBUCH zuerst. HARTMANN empfiehlt die Operation statt der Jejunostomie.

Daß man dank der Mobilisierung des Duodenum letzteres ohne Spannung an die Bauchwand heranbringen und in derselben fixieren kann, ist kein Zweifel, ohne die Mobilisierung kann es schwierig sein. Letztere verlangt aber schon eine etwas ergiebigere Eröffnung der Bauchhöhle, als solche bei einer Jejunostomie von nöten ist, und seitdem MAYDL die letztere Operation in der Weise modifiziert hat, daß Galle und Pankreassaft mit Sicherheit von der Wunde abgeleitet werden, hat die Duodenostomie ihre Vorteile eingebüßt.

Wir glauben demgemäß auf eine Schilderung der zu befolgenden Technik verzichten zu dürfen.

146. Jejunostomie.

Eine Darmfistel am Jejunum wird angelegt bei inoperablem Verschluß des Pylorus, wenn wegen ausgedehnter Erkrankung des Magens eine Gastroenterostomosis nicht möglich ist: bei diffusem inoperablen Magencarcinom; bei Cardiacarcinom und Schrumpfung des Magens; als Einleitung zu einer ausgedehnten Magenresektion [1]). Der Zweck der Jejunostomie ist, Nahrung zuzuführen.

v. EISELSBERG hat sich um die Einführung der Jejunostomie die größten Verdienste erworben. Aber die Methode ist wesentlich verbessert durch MAYDLs Y-Methode in Nachbildung der ROUXschen Methode der Gastroenterostomie und durch die MAYO ROBSONschen Kurzschlußmethoden analog der BRAUNschen Anastomose bei der Gastroenterostomie. Einen wesentlichen Fortschritt bildet der der TAVELschen Methode der Jejunogastrostomie zu entnehmende Nachweis, daß bei richtiger Einpflanzung des Darmes mit seinem oralen Ende in die Bauchwand gar keine Gefahr besteht, daß Darminhalt

1) Vergl. über diese von CACKORIE vorgeschlagene Voroperation FRIEDERICHs Diss., Kiel 1904.

ausfließt und daß so die permanente Fistel zu einer Plage für den Patienten sich gestaltet.

Man kann den Darm ganz breit in die Bauchwand implantieren und durch diese breite Oeffnung den Patienten nähren, ohne daß das geringste austritt, außer etwas Darmschleim, unter der Voraussetzung, daß das orale Ende des durchschnittenen Jejunum in die Bauchwand eingesetzt wird und das anale Ende des Darmes 10—15 cm unterhalb der Enterostomieöffnung in den Darm eingefügt wird, wie dies die Skizze Fig. 360 andeutet.

Die Technik ist demgemäß folgende: Schnitt links vom Nabel durch Haut, die Fascien des Rectus unter Seitwärtsziehen des Muskels, und durch das Peritoneum. Der Anfang des Jejunum wird aufgesucht und 20—25 cm unterhalb 2 Quetschzangen angelegt, wie sie unten bei der Darmresektion gezeichnet sind, und dicht an den Zangen der Darm durchschnitten.

Fig. 360. Skizze zur Illustration von MAYDLs Y-förmiger Jejunostomie bei diffusem, inoperablem Magencarcinom.

Unter Spaltung des Mesenterium wird das obere Darmende 10—15 cm unterhalb der Durchschneidungsstelle in ganz gleicher Weise in das untere Darmstück eingepflanzt, wie wir dies bei der Y-Methode der Gastroenterostomie beschrieben und illustriert haben.

Das untere Darmende wird durch eine eigene Oeffnung durch Peritoneum und durch den Musculus rectus abdominis hindurchgezogen und in ganzer Wanddicke an die äußere Haut durch Nähte befestigt. Die Oeffnungen im Peritoneum und in den Fascien dürfen den Darm nicht eng umschnüren, da die Muskelfasern die Wände genügend aneinander halten. Es bedarf gar keiner speziellen Schlußvorrichtungen für diese orale Oeffnung des abführenden Darmstückes, weil die Peristaltik von der Oeffnung her nach dem Darm zu wirkt und jeden Austritt von Speisebrei nach außen völlig verhütet.

Statt der Y-Methode hat MAYO ROBSON an der herausgezogenen Jejunumschlinge einen Kurzschluß an der Basis angelegt durch eine seitliche Anastomose. Erfahrung muß lehren, ob eine solche BRAUNsche Anastomose — die jedenfalls nicht zu klein bemessen

werden darf — genügende Sicherheit gewährt gegen Austritt von Galle und Pankreassaft nach außen. Die Technik entspricht mutatis mutandis völlig der bei der Gastroenterostomia cum enteroanastomosi geschilderten Ausführung der BRAUNschen Anastomose.

Nur für die Fälle, wo man in Aussicht nehmen darf, eine Jejunumfistel später wieder zu schließen, hat es einen Sinn, nach Art der bei temporärer Enterostomie geschilderten seitlichen Eröffnung mittelst PAUL-MIXTERschen Röhre oder mit der WITZELschen Schrägfistel zu verfahren oder mittelst Invagination nach KELLINGs Vorschlag die Darmöffnung so zu gestalten, daß sie sich später leicht spontan wieder schließt.

Im Gegensatz zu diesen relativ kleinen Oeffnungen unter Meidung der Bildung einer Lippenfistel, hat letztere bei breiter Vereinigung des Darmes mit der äußeren Haut den Vorteil, daß sich der Patient, nach TRENDELENBURGs Vorschlag für Gastrostomie, eventuell leicht mit einem dicken Schlauch selber nähren kann, nachdem er die Speisen gekaut hat.

147. Colostomie.

Die Colostomie dient fast ausschließlich der Ableitung des Darminhaltes oberhalb eines Hindernisses für die normale Entleerung, besteht also in der Bildung eines widernatürlichen Afters. Es wird für die Technik nirgends genug betont, wie außerordentlich verschiedene Indikation sich ergibt, wenn ich einen Darm eröffne und in die Bauchwand einnähe behufs Zufuhr von Nahrung in den Darm oder behufs Ableitung des Darminhaltes[1]).

In dem ersten Falle ist das Einnähen des oralen Endes des Darmes, d. h. des abführenden (unteren) Darmabschnittes (bei völliger Durchschneidung) in die Bauchwand die Hauptsache. Dank der Peristaltik hat man da sehr wenig von Verunreinigung der Wunde durch den Darminhalt zu riskieren, weil derselbe ein- und abwärts befördert wird und höchstens etwas Darmschleim austritt. Umgekehrt ist es, wenn ich Darminhalt ableiten will: da handelt es sich um Einfügung des analen Darmendes in die Wunde, d. h. des zuführenden (oberen) Stückes des durchgeschnittenen Darmes. Und in diesem Falle kann man die Wunde nicht sorgfältig genug gegen Verunreinigung schützen.

1) Ich habe in der früheren Auflage versucht, diesen Unterschied auch in der Namengebung hervorzuheben, indem ich vorschlug, den Namen der -stomie z. B. für Fälle, wo man bei Colitis das Coecum behufs Zufuhr von Flüssigkeiten und Medikamenten eröffnet, beizubehalten und von Cöcostomie zu sprechen, dagegen, wo man den Inhalt des Colon ableiten will bleibend, den Namen der Coloproktie zu benutzen.

Während ich mich bei Versorgung des analen Endes des oberen Darmstückes bei Anlegung von Kotfistel und widernatürlichem After fast gar nicht um das untere Darmende zu bekümmern brauche, weil es seinen Inhalt spontan im Darm zurückbehält und von der Wunde wegbefördert, ist es bei Einnähung des oralen Endes des unteren Darmstückes zur Sicherung von Nahrungszufuhr die erste technische Rücksicht, den Inhalt des oberen Darmstückes in richtiger Weise von der Wunde fernzuhalten durch geeignete Einleitung in das abführende Ende.

Gefahr erwächst der Wunde immer nur vom zuführenden Darmende her, kaum oder gar nicht vom abführenden, und demgemäß ist stets die erste Indikation, den Darminhalt von der Wunde fernzuhalten. Wie bei der Jejunostomie gezeigt wurde, wird dieser Hauptindikation ein Genüge geleistet durch seitliche Enteroanastomose nach BRAUN oder Einleitung des oberen in das untere Darmende in Y-Form nach ROUX in allen den Fällen, wo der Weg nach unten frei ist oder frei zu werden Aussicht hat durch operative Entfernung eines Tumors oder einer Stenose.

Diese beiden Mittel werden deshalb auch am Dickdarm benutzt, wenn man eine Colostomie macht bei operablen Dickdarmkrebsen. Allein peinliche Erfahrungen der Chirurgen haben belehrt, daß man einen großen Unterschied zu machen hat zwischen diesen Methoden in ihrer Anwendung beim Dünndarm und beim Dickdarm. Der Dickdarminhalt ist viel mehr geneigt zu Ansammlung oberhalb eines Hindernisses mit schwerer Schädigung der Darmwand, ist auch ungleich infektiöser als der Dünndarminhalt, so daß hier nur die peinlichste Sorge für ganz gesicherten Abfluß vor Komplikationen zu bewahren vermag. Wir kommen im Kapitel der Darmresektion auf diese Unterschiede zurück und zeigen hier die Vorsichtsmaßregeln bei einfacher Colostomie.

Es ist noch ein Unterschied in der Anlage der einfachen Colostomie zur Erzielung eines künstlichen Afters gegen die Anlegung einer Kotfistel am Dünndarm. Letzterer ist meist temporär und daher Bedacht darauf zu nehmen, daß sie sich spontan schließt, wenn man sie nicht mehr benötigt; bei Dickdarmöffnung handelt es sich dagegen oft um bleibende Fistelbildung und daher ist nicht sowohl Rücksicht nötig auf event. spontanen Schluß als auf Verhütung anhaltenden Ausfließens des Inhaltes, und zwar durch Bildung eines schlußfähigen Sphinkters.

Technik der Colostomie.

Wir sehen bei der Schilderung der Technik durchaus von allen halben Maßregeln ab, mag man einen definitiven oder temporären Anus praeternaturalis anlegen (letzteren z. B. als Voroperation einer Excisio

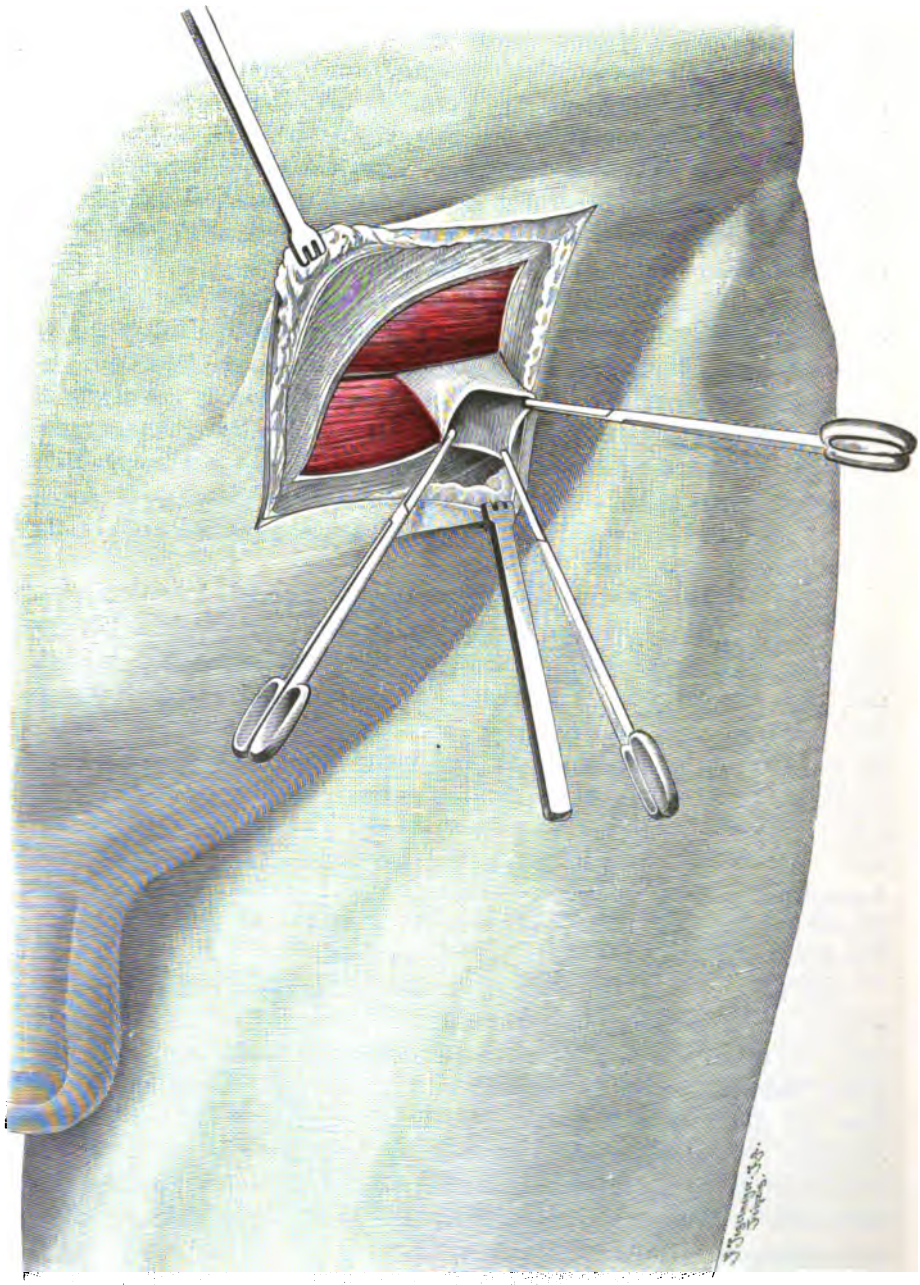

Fig. 361. Anlegung eines provisorischen künstlichen Afters über dem linken Lig. Pouparti; Haut, Fascia supraficialis und Fascia musc. obliqui externi sind in schräger Richtung gespalten, die tiefen Bauchmuskeln (in der Figur Obliquus internus) bloß auseinandergezogen; das Parietalperitoneum ist zwischen den tiefen Bauchmuskeln herausgezogen und eröffnet.

recti). Als halbe Maßregel sehen wir alle die Verfahren an, bei welchen noch Kot aus dem oberen in den unteren Darmabschnitt gelangen kann. Denn jede Naht, die man später unterhalb anzulegen hat, ist durch den Zutritt von Dickdarminhalt gefährdet, und Ulcerationen, welche unterhalb liegen, können sich nicht reinigen und bessern, wenn nicht vollständige Abhaltung von Kot von ihrer Oberfläche stattfindet.

Nur wo es unmöglich sein sollte, den Darm in eine Schlinge vorzuziehen, muß man sich mit Anlegung einer seitlichen Oeffnung begnügen. Das ist der Fall am Coecum bei Cöcotomie und an der Flexur, wenn dieselbe stärkere Verwachsungen darbietet. MOSETIG hat dabei[1]) ein Verfahren des „queren Doppelwandverschlusses" unterhalb der Oeffnung angegeben, welches seiner Einfachheit wegen alle Beachtung verdient, um eine Klappe zu bilden.

Er legt einen Faden ohne feste Schnürung zirkulär um den Darm und näht die sich bauchig zusammenlegenden Darmwände ober- und unterhalb des Fadens durch sero-muskuläre Naht aneinander.* So entsteht ein Diaphragma, welches laut experimentellen Nachweisen von SILBERMARK und DOMENY bestehen bleibt.

Die Methode der seitlichen Eröffnung bedarf keiner besonderen Beschreibung. Der Darm wird durch sero-muskuläre Nähte zirkulär an Peritoneum und Fascia transversa angenäht und in dem umnähten Raum durch eine gehörige Oeffnung eröffnet, am besten erst nach 1—2 Tagen. Nach der Eröffnung wird durch 4—6 tiefgreifende Nähte die ganze Darmwand mit Schleimhaut noch an die äußere Haut angenäht (vergl. die Technik der Jejunostomie).

Normalverfahren bei Colostomie: Lokalanästhesie mit Novocain-Adrenalin. Schnitt nach Fig. 361, 2 Finger breit oberhalb des Ligamentum Pouparti und 2 Finger breit medial von der Spina ant. superior ilii durch Haut, Fascia superficialis und die Fascie des Msc. obl. abdominis externus. Mit 2 Kropfsonden wird die Muskulatur des Obliquus internus und transversus auseinandergetrennt und mit stumpfen Haken oder Sperrzange auseinandergehalten.

Die Fascia transversa wird getrennt, ebenso das Peritoneum in einer Länge von 5 cm. Die Flexur ist auf der Fossa iliaca interna leicht zu finden und herauszuziehen. Wo letzteres Schwierigkeit hat, kann man durch Trennung des Peritoneums resp. einer verkürzten Mesoflexur unter Schonung der Gefäße (Art. und Venae sigmoideae) den Darm mobil machen. Der vorgezogene Darm wird mittelst einiger sero-muskulärer Nähte an Fascie und Parietalperitoneum fixiert.

---

1) Vergl. SILBERMARK und DOMENY, Deutsche Zeitschr. f. Chir., Bd. 78.

Es ist wünschenswert, in den Fällen, in denen eine spätere Excision des Darmes unterhalb in Frage kommt, möglichst hoch gegen das Colon descendens hinauf die Flexur in der Bauchwand zu fixieren, um unterhalb durch diese Fixation des Darmes bei seinen Manipulationen später nicht behindert zu sein. Bloß wenn man sicher ist, nachher am Darm unterhalb nichts mehr vornehmen

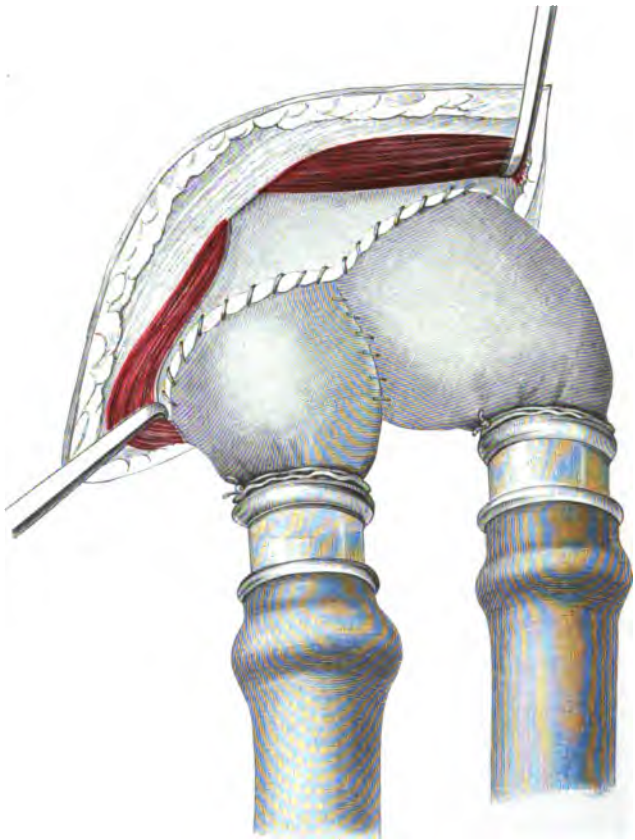

Fig. 362. Zur Enterostomie. Aseptische Anlage eines Anus praeternaturalis am Colon sigmoideum nach MOYNIHAN, Abdominal operations. Die Seromuscularis der beiden getrennten Darmenden ist mit Parietalperitoneum und Fascie zirkulär vereinigt und zwei dicke Glasröhren eingebunden.

zu wollen oder andererseits denselben ganz zu amputieren, geht man mit der Anheftung an eine möglichst tiefe Stelle.

An der vorgezogenen und durch Druck entleerten Schlinge wird das Mesenterium (Mesoflexur) ausgebreitet, unter Schonung der direkt an den Darm herantretenden Gefäßäste eine Oeffnung in dasselbe gemacht, so daß man eine Jodoformgaze durch den Schlitz ziehen kann

und die beiden Darmenden damit umschließen; das obere Darmstück wird lose, das untere fester umgeben mit dem Gazestreifen. Darunter wird eine Klemmzange angelegt. Es folgt die Anlegung einer Quetschzange, welche die Kuppe der Schlinge bis zum Mesenterium zusammenpreßt. An der Kuppe der abgeschnürten Schlinge wird eine dicke Glasröhre (PAULsche Röhre) durch eine Oeffnung eingeführt und durch eine Naht die Oeffnung so weit verengt, daß kein Inhalt daneben austritt. Jetzt wird die Quetschzange entfernt, an der Furche des unteren Darmstückes ein Faden umgelegt, fest geschnürt und geknotet. An der Furche des oberen Darmstückes wird der umgelegte Faden erst um die Glasröhre geschnürt, wenn diese weiter in das obere Darmende bis ins Abdomen eingeschoben ist.

Ist auf diese Weise der Darm nach oben und unten bis auf die im oberen Darmende steckende Glasröhre geschlossen, so wird die Konvexität der Darmschlinge abgetragen unter Schutz von in Lysol getauchten Gazetupfern, die Schleimhaut bestmöglich excidiert und mit Alkohol der Rest derselben abgerieben. Der Darminhalt wird durch eine auf das Glasrohr aufgesetzte Kautschukröhre abgeleitet. Das Rohr mit der Gaze rings herum hindert eine Retraktion des Darmes, bis sich Adhäsionen gebildet haben.

Geht die Ligatur nach einigen Tagen am unteren Darmende ab, weil Inhalt in demselben ist, der nicht durch die Peristaltik nach unten befördert werden kann, so hat dies keine üblen Folgen, und eine Spülung mit Doppelrohr bringt die Sache in Ordnung. Indes ist es vorzuziehen, sich vorher darüber klar zu werden, ob Gefahr einer Ansammlung von infektiösem Inhalt im unteren Darmstück besteht, weil derselbe nicht nach unten befördert werden kann. Nur die Störung des Abflusses nach unten kann die spontane peristaltische Bewegung an ihrer Wirkung hindern, sonst ist dieselbe völlig ausreichend, um jeden Ausfluß (mit Ausnahme unschädlichen Darmschleims) aus dem unteren Darmende in die Wunde zu verhüten.

Im Falle, daß man mit Ansammlung von infektiösem Inhalt im unteren Darmstück zu rechnen hat, tut man besser, statt letzteres zu verschließen, auch in dieses ein Glasrohr einzubinden. Dank der Verwendung der Glasröhren kann man auf zweizeitige Operation verzichten, welche bei seitlicher Eröffnung des Darmes, wo Verunreinigung der Wunde schwer zu verhüten ist, in hohem Maße wünschenswert ist.

Was die Schlußfähigkeit des künstlichen Afters anlangt, so hat man dieselbe zu erreichen gesucht durch Durchziehen des Darmes durch eine dicke Muskelschicht; so hat WITZEL das Rectum durch die Glutäalmuskulatur, v. HACKER den Darm durch den Rectus abdominis hindurchgezogen, wie wir schon bei der Jejunostomie erwähnt haben, HOFMANN hat besonders betont, daß ein

Schrägkanal in der Bauchwand maßgebend sei für guten Verschluß bei Colostomie und hat den Darm neben der Operationswunde durch die Bauchwand herausgeleitet.

Wenn man dafür sorgt, daß nicht die Umgebung der Wunde durch Infektion phlegmonös wird, so genügen die breiten Bauchmuskeln an der von uns gewählten Stelle, um den Darm geschlossen zu halten. Da wir die Muskelfasern bloß auseinanderziehen und auch ihre Nervenzufuhr nicht schädigen, so legen sie sich genügend an, um ein Klaffen des Darmes zu verhüten. Ein sicherer Verschluß muß stets durch eine Pelotte mit Feder besorgt werden, welche aber in Form eines richtig liegenden Bruchbandes sehr leicht anzubringen ist.

148. Appendicostomie.

Wir haben nach Perityphlitis Fisteln sich bilden sehen, welche sich nicht von selbst schließen wollten und sich dadurch auszeichneten daß man zwar eine beliebig lange Sonde durch dieselben in den Darm einführen konnte, aber daß trotzdem kein Kotaustritt zu irgend einer Zeit stattfand, bloß eine ganz geringe Sekretion leicht eiterigen Schleimes. Die Operation zeigte, daß es sich um Perforationen des Wurmfortsatzes handelte, welche mit der Perforationswunde in der Bauchwand verwachsen waren. Hier war eine spontane Appendicostomie zu stande gekommen.

Solche Erfahrungen zeigen, daß die künstliche Eröffnung der Appendix mit Einnähen des Endes in die Bauchwand Vorteile vor der Cöcotomie voraus hat, die nicht gering anzuschlagen sind. WEIR [1]) hat den Vorschlag der Appendicostomie zuerst gemacht. Dank der darmwärts gerichteten kräftigen Peristaltik läßt die Fistel nichts vom Darminhalt austreten, während man mit Leichtigkeit durch ein eingelegtes Rohr eine Entleerung von Gasen bewirken und eventuell Flüssigkeiten injizieren kann behufs Ernährung oder medikamentöser Behandlung von Dickdarmaffektionen.

Man hat die Appendicostomie hauptsächlich zu letzterem Zweck an Stelle der Cöcotomie vorgeschlagen, z. B. zur Behandlung von ulcerösen oder fibrinösen Colitiden. Natürlich muß der Processus nicht selber miterkrankt sein und muß eine gewisse Länge und Beweglichkeit besitzen, um sein blindes Ende in die Bauchwand einnähen und nach Eröffnung die Wand mit der Haut vernähen zu können. Wo sich die Appendicostomie nicht ausführbar zeigt, kann man immer zu einer seitlichen Cöcotomie übergehen. Sie ist eine ungefährliche Operation, solange der Processus seine peristaltische Funktion beibehalten hat.

---

1) Vergl. M. GIL, Revista di med. pract., Madrid 1906.

149. Enteroanastomosis und Darmausschaltung.

Allgemeine Indikationen.

Die Verbindung zweier Darmteile miteinander behufs Ableitung des Darminhaltes von einem oberen Abschnitt in einen unteren unter Umgehung resp. Ausschaltung des dazwischen liegenden Stückes ist eine der wichtigsten Operationen, welche in der Darmchirurgie zur Verwendung kommen, und hat ein noch viel ausgedehnteres Anwendungsgebiet als die segensreiche Gastroenterostomie WÖLFLERS. Letzterer hat zu ihrer ausgiebigen Benutzung den Anstoß gegeben, obschon MAISONNEUVE schon den Gedanken ihrer Ausführung geäußert hatte. Nach HABERER [1]) hat BILLROTH die Operation zuerst, v. HACKER sie zuerst mit Erfolg ausgeführt.

Obschon bei Anastomosierung von Därmen stets ein Darmstück bis zu einem gewissen Grade aus seiner Funktion ausgeschaltet wird, spricht man doch von Darmausschaltung im engeren Sinne bloß dann, wenn der zwischenliegende Darm abgeschlossen, resp. das eine oder beide Enden nach außen geleitet werden, so daß sie von der gewöhnlichen Faeceszirkulation nicht mehr berührt werden.

Nach HABERER hat SENN die erste unilaterale, SALZER die totale Darmausschaltung angegeben und HOCHENEGG sie zuerst erfolgreich ausgeführt. Nach HARTMANN hat dagegen TRENDELENBURG die erste Darmausschaltung gemacht.

Zu genauerer Präzisierung spricht man auch von totaler Darmausschaltung. Der Unterschied ist ein wesentlicher.

Wo man den Darm nicht im engeren Sinne ausschaltet, handelt es sich bei der Anastomosierung bloß um seitliche (Seit-zu-Seit-Anastomose). Wo dagegen Ausschaltung stattfindet, kann man die Därme ober- und unterhalb, entweder ebenfalls seitlich verbinden unter Verschluß der durchschnittenen Enden, oder man kann die Enden direkt verbinden (End-zu-End-Anastomose) oder man kann bloß eines der Darmenden verschließen, das andere seitlich einsetzen (End-zu-Seit-Anastomose).

Am häufigsten kommt eine Anastomosierung zwischen Ileum und Colon vor. So hat v. EISELSBERG, welcher wohl die größte Erfahrung hat, unter 52 Fällen 40mal bei lateraler Anastomose die genannte Verbindung hergestellt. v. EISELSBERG verlor 13 von diesen 52 Fällen. Die einfache laterale Anastomosierung ist die einfachste Methode, um kranke Darmstücke ruhig zu stellen und ich kann mitteilen, daß bei sehr ausgedehnter Tuberkulose des Coecum und Dickdarmes eine vollkommene Ausheilung erfolgen kann durch einfache laterale Anastomose ohne eigentliche Darmausschaltung,

1) HABERER, Arch. f. klin. Chir., Bd. 72.

wie ich mich bei Notwendigkeit der Vornahme einer zweiten späteren Laparotomie ganz positiv überzeugen konnte.

Ich halte deshalb in Fällen, wo sich die Resektion tuberkulöser Darmteile als schwierig und gefährlich erweist, die laterale Anastomosierung eines gesunden Darmteiles ober- und unterhalb für eine ausgezeichnete Operation. Sie leistet noch vortreffliche Dienste bei inoperablen Darmcarcinomen, speziell im Bereich des Coecum oder der Flexura coli sinistra und dextra. Die Patienten werden für Monate und Jahre hinaus noch wieder völlig leistungsfähig. Allerdings, wie ich später zeigen werde, lassen sich selbst bei sehr weit gediehenen Carcinomen am Dickdarm durch Darmresektion unerwartete Radikalheilungen erzielen, so daß man stets diese Operation auszuführen suchen muß. Auch bei Darmstenosen anderer Art, durch Syphilis, Entzündung, kann die laterale Anastomose in Frage kommen. Wo akute oder hochgradige Kotstauung besteht neben der Darmstenose, darf wie bei anderen Fällen von Ileus nicht unterlassen werden, vor Anlegung der Anastomose den Darm durch Enterotomie zu entleeren. Auch bei mangelhafter Darmfunktion infolge Peritonitis hat es sich unter Umständen als nützlich erwiesen, kontraktionsfähige Darmteile oberhalb direkt ins Colon einzuleiten. So hat FRIEDERICH[1]) ohne Schaden 4 m Dünndarm ausgeschaltet und den Patienten geheilt.

Eine für Fälle von Ileus, welche in schlechtem Allgemeinzustand zur Operation kommen, wichtige Anwendungsart der Anastomose ist die als Voroperation oder Einleitung zu einer späteren Radikaloperation, namentlich bei Darmkrebs, der nicht selten erst bei Eintritt von akutem Ileus Beachtung findet.

Bei anders nicht zu beseitigenden Darmfisteln kann die Anastomose mit totaler Darmausschaltung am Platze sein, zumal bei den schwer mit Excision zu behandelnden pyo-stercoralen Fisteln. Sonst hat die totale Ausschaltung gegenüber der einfachen lateralen Anastomose den Hauptnachteil, daß man eine künstliche Darmfistel an dem ausgeschalteten Darmstück anlegen muß, da der völlige Verschluß beider Darmenden sich als nicht zulässig in pathologischen Fällen erwiesen hat. Nicht bloß nach außen gehende Darmfisteln hat man auf diese Weise geheilt, sondern auch solche, welche sich in die Blase, in die Vagina öffnen.

Die Darmausschaltung ist des ferneren in Frage bei hartnäckigen Fällen von Colitis und bei abnormer Dilatation des Dickdarmes mit entsprechender Obstipation und HIRSCHSPRUNGscher Krankheit. Hier kommt vorzüglich die Enteroanastomosis ileosigmoidea in Frage zwischen dem unteren Ileum (ca. 30—50 cm

1) Med. Kinik, 1905, No. 2.

oberhalb der Ileocöcalklappe und der Flexura sigmoidea). v. BECK [1]) berichtet über 5 vorzügliche Heilerfolge bei diffuser Colitis durch Ausschaltung des ganzen Colon „als eines mehr oder weniger rudimentären Gebildes", welches für die Ernährung keine sehr große Bedeutung hat.

Endlich hat man Ausschaltungen am gesunden Darm vorgenommen behufs plastischen Ersatzes anderer Hohlorgane, so zum Ersatz der Blase bei Extrophia vesicae, des Darmes nach ausgedehnter Resektion schwer beweglicher Teile (am Dickdarm und Rectum), auch des Magens, dann zur Herstellung einer Verbindung zwischen Magen und Bauchwand (Jejunogastrostomie nach TAVEL) und sogar zum Ersatz des Oesophagus (ROUX).

150. Technik der lateralen Anastomose (SENNsche Anastomose).

Unsere im Abschnitt Gastro-Enterostomie gegebene Figur der BRAUNschen Enteroanastomose kann als Prototyp der Art der Ausführung gelten. Immerhin sind für alle Anastomosen gewisse Regeln zu beobachten:

1) Die zu vereinigenden Teile dürfen nicht gespannt werden. Man muß also immer möglichst leicht verschiebliche Darmabschnitte wählen, am Darm das untere Ileum, aber nicht ein zu nahe am Coecum gelegenes Stück, weil hier das Mesenterium kürzer und gespannter ist; am Dickdarm Colon transversum und Flexura sigmoidea, die ohne Spannung am leichtesten zu verschieben sind.

2) Es ist vorteilhaft, die Anlagerung der beiden Darmabschnitte isoperistaltisch vorzunehmen, obschon es sich nicht als wesentlich herausgestellt hat, 2 Darmabschnitte auch in umgekehrter Richtung in Kommunikation zu setzen. Die Därme dürfen keine Drehung erleiden.

3) Stark gestaute und überdehnte Darmabschnitte dürfen nicht ohne weiteres in Kommunikation gesetzt werden, vielmehr muß der Darm durch Enterotomie oberhalb entleert werden oder zumal bei Dickdarmblähung durch Enterostomie für einige Zeit leer erhalten werden unmittelbar oberhalb der Nahtstelle.

Die Operation geschieht bei entleertem Darm in der Weise, daß mittelst Klemmzange die beiden Darmabschnitte aneinander gelegt erhalten werden, und zwar isoperistaltisch. Dann wird eine hintere Serosanaht in 5 cm Länge angelegt, die Incision in einer Entfernung von 3—4 mm durch die Darmwand gemacht in einer Länge von 4 cm, und die tiefe fortlaufende Ringnaht angelegt durch alle Schichten unter Mitfassen der Schleimhaut; es folgt nach Abnahme der Klemmzange und gründlicher Reinigung der Umgebung

1) LANGENBECKS Archiv, Bd. 74, 1904.

und Nahtstelle mit Lysol und Unterlegen neuer Schutzgazen die vordere Serosanaht.

Alle instrumentellen Vereinigungen mittelst MURPHY-Knopfes und seiner Modifikationen von JABOULAY, v. BEULE, mittelst resorbierbarer Knochenplatten SENNs und analoger Substanzen von BARACZ, LANDERER, ALESSANDRI stehen hinter der Naht zurück an Sicherheit, Raschheit und Vollkommenheit des Erfolges.

Das Gleiche gilt von der elastischen Ligatur MC GRAWS[1]), welche allerdings höchst einfach und leicht anzulegen ist, aber, wie wir bei der Gastroenterostomie bereits betonten, nicht sichert vor nachträglicher Wiederverengerung.

151. Enteroanastomosis mit uni- oder bilateraler Ausschaltung des Darmes.

H. HARTMANN hat auf dem 16. französischen Chirurgenkongreß (Paris 1903) eine sehr hübsche Uebersicht gegeben über die verschiedenen Formen, in welchen Darmausschaltung in Frage kommt, und wir geben in kurzer Uebersicht seine Skizzen wieder, welche die

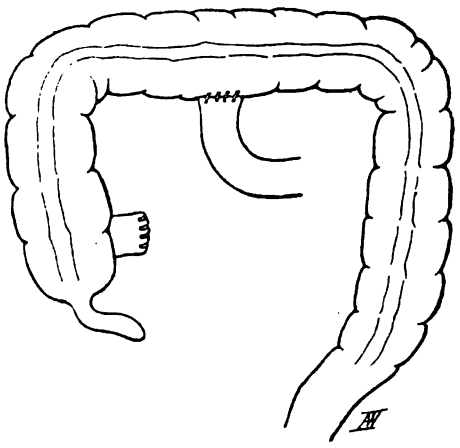

Fig. 363. Unilaterale Ausschaltung mit End-zu-Seit-Anastomose.

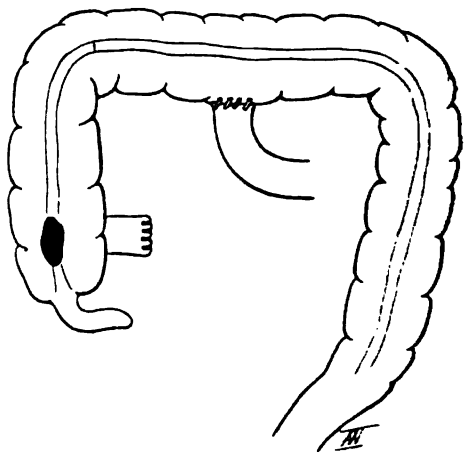

Fig. 364. Dasselbe wie Fig. 363 mit Anlegung einer Darmfistel am ausgeschalteten Dorn.

mannigfaltigen Anwendungsweisen der Darmausschaltung auch ohne weitere Beschreibung illustrieren.

HARTMANN betont mit Recht, daß man von Darmausschaltung bloß sprechen solle, wo die Kontinuität des Darmes durch eine einfache oder doppelte Durchtrennung unterbrochen wird.

Technik. In der Regel handelt es sich um eine Laparotomie ausgedehnter Art mit Medianschnitt, doch gelegentlich besser mit

1) Journ. of Michigan State Soc., Aug. 1904.

schrägen Seitenschnitten. Man muß sich ganz genau versichern, daß die eine zur Anastomose gewählte Darmschlinge ober- und die andere unterhalb des Hindernisses liegt. Das ist viel wichtiger als bei der

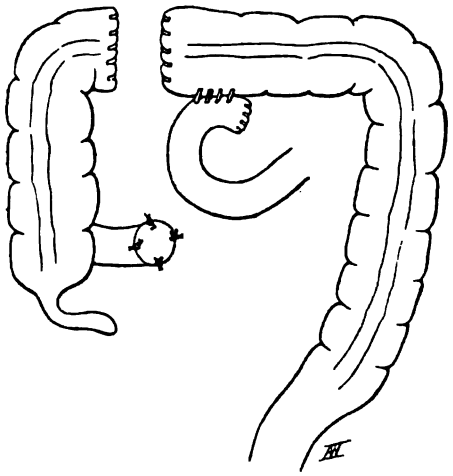

Fig. 365. Unilaterale Ausschaltung mit Seit-zu-Seit-Anastomose und Enterostomosis am ausgeschalteten Darm.

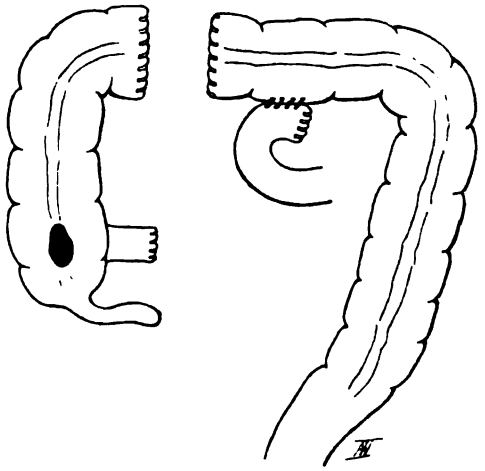

Fig. 366. Dasselbe wie Fig. 365, aber Anlegung einer Darmfistel am Ausschaltstück.

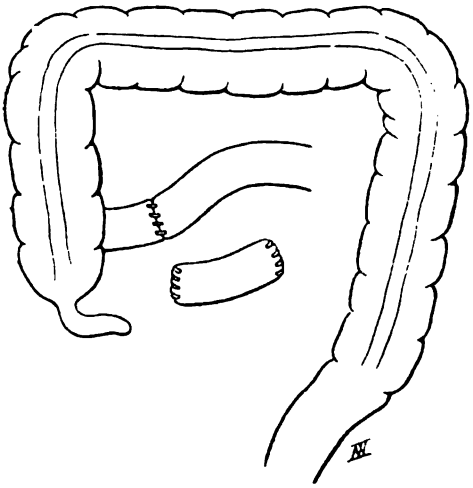

Fig. 367. Bilaterale Ausschaltung mit End-zu-End-Anastomose und Schluß des Ausschaltungsstückes.

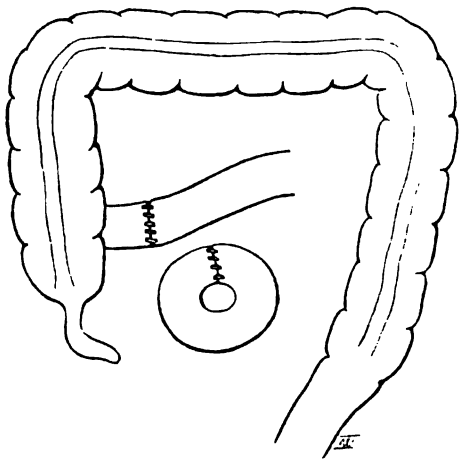

Fig. 368. Dasselbe wie Fig. 366 mit anderem Verschluß des Ausgeschalteten.

einfachen lateralen Anastomose. Bleibt man im Unsicheren, so darf bloß die laterale Anastomose gemacht werden.

Der Darm wird oberhalb des Hindernisses in der Weise getrennt, wie es bei der Darmresektion beschrieben wird im nächsten Abschnitt

unter Anlage von 2 Quetschzangen in Distanz von 4 cm. Die obere bleibt liegen, an der Quetschfurche der unteren wird ein Seidenfaden eingelegt, der Darm an der oberen Zange durchtrennt und der Stumpf

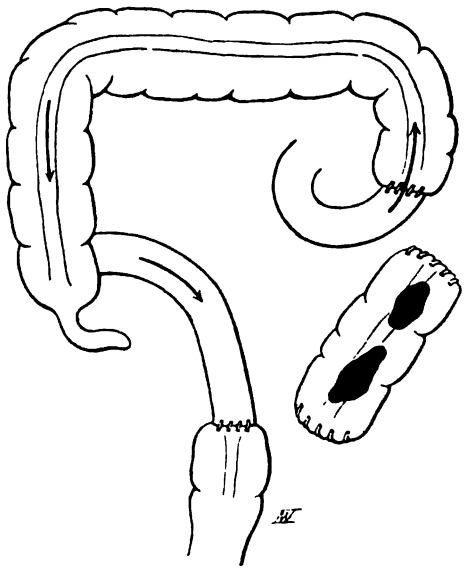

Fig. 369. Bilaterale Ausschaltuug mit rekurrierender End-zu-End-Anastomose und Anlage einer Darmfistel am Exklusionsstück.

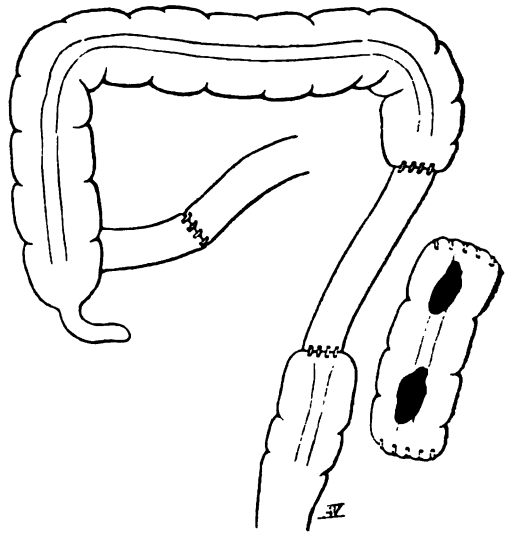

Fig. 370. Bilaterale Exklusion wie bei Fig. 369, aber mit Enteroplastik.

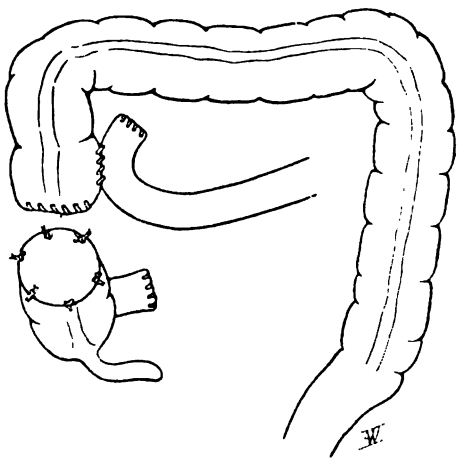

Fig. 371. Bilaterale Ausschaltung mit Seit-zu-Seit-Anastomose und analer Enterostomosis am Ausschaltstück.

abgetragen, der Rest von Schleimhaut mit dem Thermokauter verschorft. Das verschlossene Ende wird eingestülpt und durch eine doppelte seromuskuläre Naht verschlossen und versenkt.

Wenn das Hindernis ein absolutes ist, so darf der Darm nicht verschlossen werden, sondern muß in die Bauchwand eingenäht werden nach Fig. 365, und zwar indem man ihn entfernt von der Hauptincision durch eine eigene kleine Oeffnung hindurchzieht und, wie bei Enterostomie beschrieben, fixiert. Das mit der Zange verschlossene Darmende wird am einfachsten und besten direkt in den Darm unter-

halb des Hindernisses eingesetzt, indem man es mittelst der Quetschzange, die es verschließt, an den Darm (am Dickdarm im Bereich einer Längsstria) anlegt. Man macht also eine unilaterale Ausschaltung mit End-zu-Seit-Anastomosierung nach Fig. 363.

Diese Normalmethode hat den Vorteil, daß sich ohne Fistelanlage nach außen hin, der Inhalt des ausgeschalteten Stückes abwärts entleeren kann im Sinne seiner Peristaltik. Die theoretische Furcht vor Anfüllung des Ausschaltstückes rückwärts mit Darminhalt von unten ist für alle Fälle, wo der Abfluß aus dem Darm nach unten frei ist, unbegründet. Es ist deshalb nicht gerechtfertigt, unten den Darm, den man ausschalten will, auch noch durchzuschneiden und beide Enden nach Fig. 365 zu verschließen, bloß um unterhalb eine Seit-zu-Seit-Anastomose anlegen zu können.

Vielmehr ist diese totale Ausschaltung SALZERS (Fig. 365 und 366) bloß dann angezeigt, wenn man stärkere Sekretion im Ausschaltstück infolge von Ulcerationen oder Rückstauung des Kotes vom unteren Dickdarmabschnitt aufwärts zu erwarten hat. LANCE hat nach HARTMANN in 9 Fällen von 15 Rückfluß von Darminhalt bei unilateraler Ausschaltung festgestellt. In diesem Falle soll es, wie HOCHENEGG und EISELSBERG verlangen, Regel sein, am oberen sowohl als stets am unteren Ende des ausgeschalteten Darmstückes eine Enterostomie nach außen anzulegen, um den Darm durchspülen und rein halten zu können. HARTMANN kennt nur 2 Fälle, wo ein Verschluß des Ausschaltstückes zur Heilung führte (von WIESINGER und KAMMERER), und auch hier erst nach einige Zeit dauernder Fistulisierung.

In ganz schwierigen Fällen kann es geboten sein, wenn man den Darm oberhalb des Hindernisses nicht in ein Darmstück unterhalb desselben einpflanzen kann wegen zu starker Stauung, dasselbe einfach oberhalb des Hindernisses in den Dickdarm einzupflanzen nach Fig. 369 und am unteren Ileum nochmals den Darm zu trennen und das untere Stück in das Colon pelvinum einzusetzen, so daß die Faeceszirkulation aus dem Dickdarm durch ein Stück Ileum in das Rectum geleitet wird (rekurrierende Anastomose). Oder man schaltet zwischen 2 Dickdarmenden ein Stück Ileum herein mittelst Enteroplastik (Fig. 370).

Wichtig bei der Operation der Ausschaltung, wie bei der Darmresektion ist es, keine Mesenterialspalten und -brücken übrig zu lassen, sondern die gespaltenen Mesenterialränder irgendwie zu fixieren am Mesenterium oder Netz, um die Oeffnungen zu schließen, welche zu innerer Einklemmung führen könnten.

152. Darmresektion. Allgemeine Bemerkungen.

Man muß bei Besprechung der Indikationen, Methode und Prognose der Darmresektion die verschiedenen Darmabschnitte streng sondern. Was für eine Resektion des Dünndarms gilt, hat bloß noch beschränkte Geltung für eine Resektion von Dünndarm und Dickdarm (an der Grenze) und ist vollends gar nicht zu übertragen auf eine Dickdarmresektion. Die Gründe werden wir unten auseinandersetzen.

Wir müssen deshalb die Resektion des Dünndarms, die Resectio ileocoecalis, und die Dickdarmresektion gesondert besprechen, und was sich im allgemeinen über Darmresektion sagen läßt und für alle 3 Formen gilt, ist nicht viel.

Die Darmresektion ist zu einem außerordentlich wichtigen und häufigen chirurgischen Eingriff geworden, durch dessen korrekte Ausführung der Chirurg manches sonst unrettbar verlorene Leben erhalten kann. Es ist aber absolut nötig, daß man sich außer an die selbstverständliche Asepsis an ganz bestimmte Regeln der Technik halte.

Beobachtet man diese, so kann man mit Wegnahme von Darm sehr weit gehen. Wir haben eine nicht geringe Zahl von sehr ausgedehnten Darmresektionen ausgeführt. Die ausgiebigsten beziehen sich auf die Entfernung eines Stückes von 1 m und 60 cm und von 2 m und 8 cm Dünndarm. Beide Patienten sind ohne Störung per primam geheilt. KUKULA hat aus MAYDLS Klinik von 2 Fällen von Darmresektion über 2 m berichtet und macht auf die Experimente von MONARI und TRZEBICKY aufmerksam, welche bis $^7/_8$ des Dünndarms Tieren ohne Schaden entfernen konnten. K. glaubt, daß man den Dünndarm des Menschen bis zur Hälfte ohne Schaden entfernen könne, den Dickdarm in jeder beliebigen Länge. ROUX berichtet über einen Patienten, der durchkam mit Erhaltung von $1^1/_2$ m Dünndarm und der halben Länge des Dickdarms. R. PARK[1]) hat 265 cm Darm reseziert mit glücklichem Erfolg und berichtet über 12 Heilungen auf 16 Resektionen über 2 m, einmal mit 3, einmal mit 3 m 30 cm. SCHLATTER[2]) hat gezeigt, daß man an sehr sorgfältige Auswahl von Nahrung gebunden ist bei so großen Resektionen, wegen hoher Eiweiß- und Fettverluste.

Zu wissen, daß man so sehr ausgiebig resezieren kann ohne bleibenden Schaden und mit glatter Heilung, ist von besonderem Vorteil, weil die erste Regel bei der Darm- wie bei der Magenresektion dieselbe ist: bloß völlig gut ernährte Wundränder durch die Naht in Berührung zu bringen. Man muß nach

1) Arch. internat. de chir., T. 1.
2) Beitr. z. klin. Chir., Bd. 49.

der Resektion sich absolute Sicherheit verschaffen, daß von den Mesenterien her in die Stelle der beiden Darmenden, welche durch Naht vereinigt werden sollen, Blut zu- und abfließt, bevor man die Naht anlegt. Das beste und einzig sichere Mittel ist die Kontrolle der Arterien: nur soweit bis dicht zum Darm pulsierende Gefäße führen, kann man bei ungeschädigter Darmwand genügender Blutzufuhr sicher sein. Allerdings ist bei kollabierten Patienten diese Pulskontrolle nicht immer leicht. Hat man diese Gewißheit nicht, so soll man noch ein Stück Darm weiter auf- oder abwärts resezieren, bevor man zur Vereinigung schreitet.

153. Dünndarmresektion.

Die Dünndarmresektion läßt sich zur Stunde mit so großer Sicherheit ausführen unter Einhaltung richtiger Technik, daß man

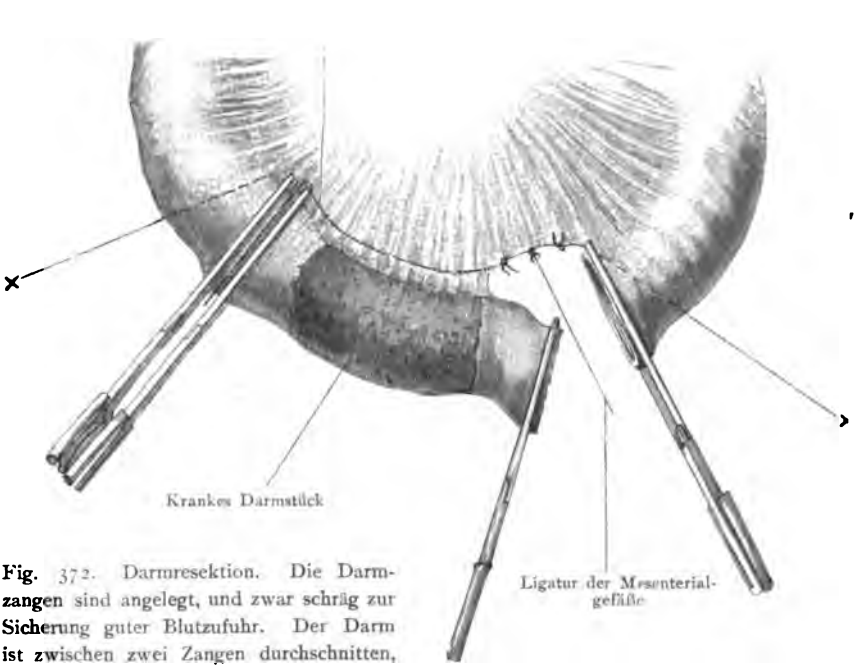

Fig. 372. Darmresektion. Die Darmzangen sind angelegt, und zwar schräg zur Sicherung guter Blutzufuhr. Der Darm ist zwischen zwei Zangen durchschnitten, zwischen den beiden anderen die Trennungsstelle angegeben. Die Trennungslinie des Mesenterialansatzes ist angegeben und die Einzelligatur der Mesenterialgefäße. ×× Die punktierte Linie gibt die Richtung an, in welcher die Quetschzangen angelegt werden sollen, welche in der Zeichnung fälschlich quer statt etwas schräg gezeichnet sind.

nicht im Zweifel ist, daß man bei gangränösen Hernien z. B., wo früher diese Frage vielfach diskutiert wurde, sofort nach Entfernung des brandigen Darmstückes die Darmnaht anzulegen hat und eine

Primaheilung anzustreben. Nur Fälle in ausgesprochenem Kollapsstadium können gelegentlich noch eine Ausnahme bilden.

Für Sicherung des Erfolges einer Dünndarmresektion mit folgender Darmnaht sind folgende Regeln zu beobachten:

1) Das zu resezierende Darmstück muß aus der Bauchhöhle herausgezogen werden, um die Operation extraperitoneal in Muße

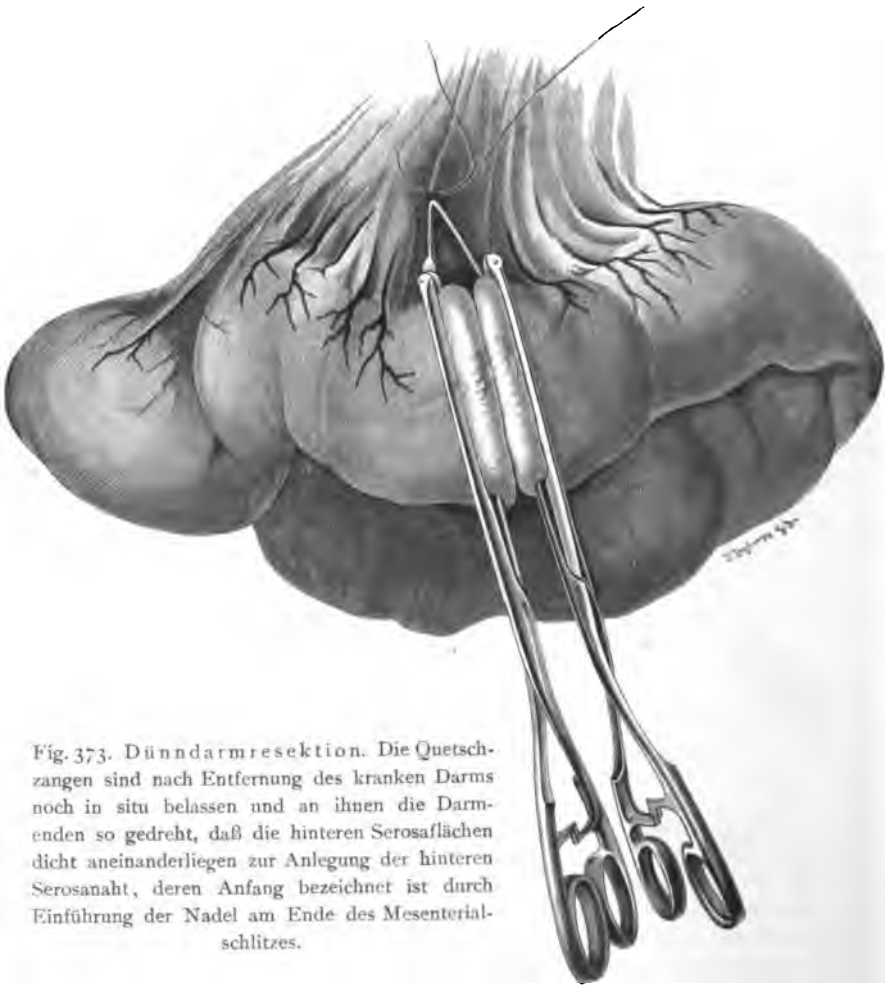

Fig. 373. Dünndarmresektion. Die Quetschzangen sind nach Entfernung des kranken Darms noch in situ belassen und an ihnen die Darmenden so gedreht, daß die hinteren Serosaflächen dicht aneinanderliegen zur Anlegung der hinteren Serosanaht, deren Anfang bezeichnet ist durch Einführung der Nadel am Ende des Mesenterialschlitzes.

durchzuführen. Die herausgezogene Darmschlinge wird mittelst aseptischer Tamponade vom Peritonealraum abgeschlossen.

2) An der Stelle, wo unter Wahrung völlig gut ernährter Darmwundränder reseziert werden soll, werden je 2 Quetschzangen angelegt, dicht nebeneinander (Fig. 372).

Diese Zangen sind nicht ganz quer (wie die Fig. 372 fälschlich darstellt) zur Längsachse des Darmes zu legen, sondern etwas schräg (wie die punktierten Linien in Fig. 372 andeuten), so daß an der Konvexität mehr Darm entfernt wird, als am Mesenterialansatz, damit um so sicherer die gegen die Konvexität herauflaufenden Quergefäße bis zur Trennungsstelle unbeschädigt bleiben.

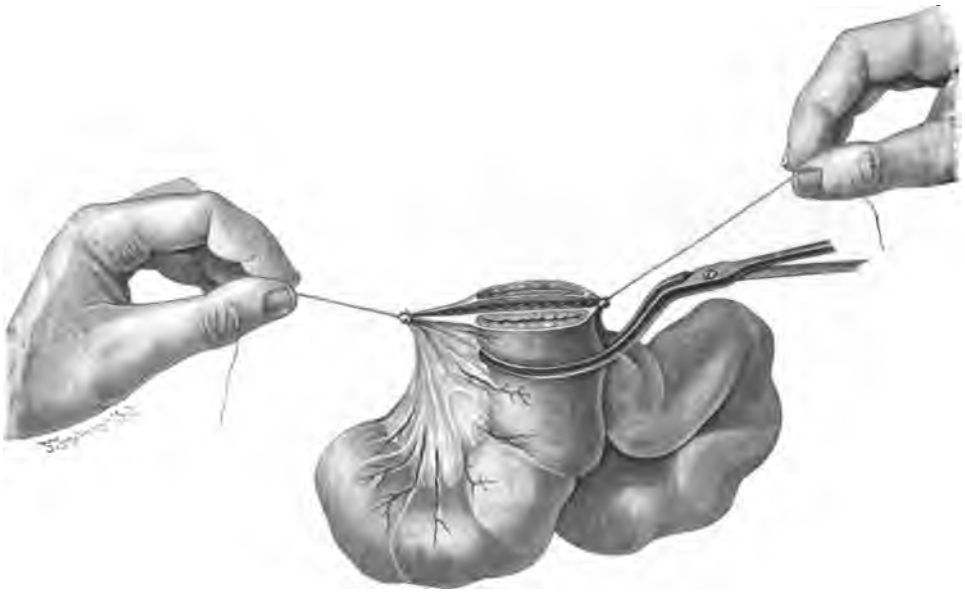

Fig. 374. Dünndarmresektion. Die Quetschzangen sind nach Anlegung der hinteren Serosanaht entfernt, die Enden letzterer gespannt erhalten, eine Klemmzange angelegt und nach sorgfältigster Reinigung ist der Darm zur Anlage der tiefgreifenden (alle Schichten fassenden) Ringnaht vorbereitet.

3) Zwischen den Zangen wird der Darm durchschnitten und die Schnittfläche mit feuchten Lysolbäuschchen (1 Proz.) und Alkohol sorgfältig abgetupft. Längs seines Ansatzes am Darm wird das Mesenterium (Mesocolon, Mesoflexur) des zu entfernenden Darmes unter schrittweisem Fassen seiner großen Gefäße mit Arterienzangen oder unter Anlage einer Quetschzange und Umschnürung in toto durchschnitten. So ist der Darm entfernt.

4) Es folgt die Darmnaht. Besser aber ist es, die Quetschzangen werden als Handhaben benutzt und die hinteren Serosaflächen — wie Fig. 373 zeigt — so aneinander zu legen, daß eine fortlaufende hintere Serosanaht mit feiner Seide angelegt werden kann.

Nun wird eine Klemmzange an beide nebeneinander gelegte Darmenden angelegt, wie Fig. 374 zeigt, die Quetschzangen entfernt unter Schutz von Gazebäuschchen und die Darmenden mit kleinen

Tupfern ausgereinigt. Es folgt die fortlaufende Ringnaht, welche die Darmwand in ganzer Dicke faßt und rings herum die Ränder unter Einstülpung einwärts, wie Fig. 375 zeigt, fest aneinander legt. Der Faden des ersten Knotens bleibt stehen, und in einfach fort-

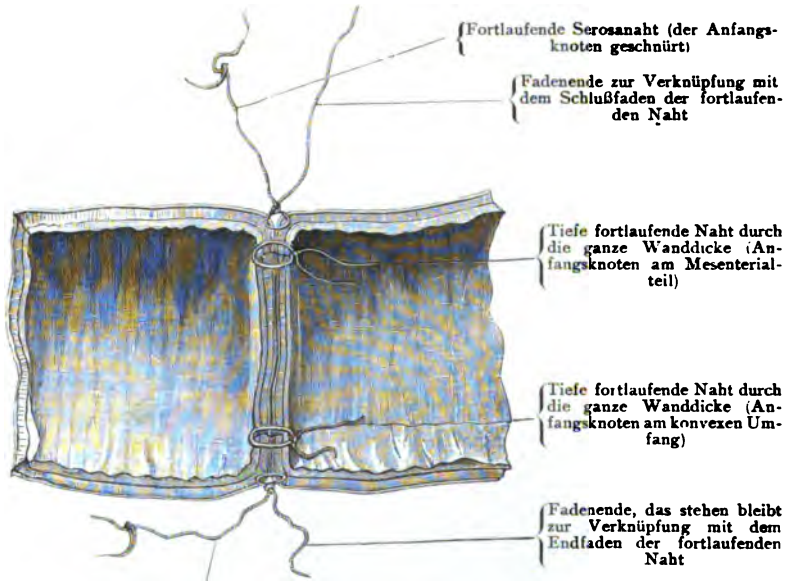

Fig. 375. Darmnaht zur Demonstration der doppelten Nahtreihe, Längsschnitt; Innenansicht der hinteren Hälfte.

laufender Kürschnernaht werden ohne Unterbrechung ringsherum die Ränder in vollkommen feste Berührung gebracht, bis man das letzte Fadenende wieder mit dem Anfangsfaden verknüpft hat. Jetzt ist der Darm völlig fest und sicher geschlossen. Man reinigt die Nahtlinie mit Lysolbäuschchen, trägt gelegentlich vorragende Schleimhautwülste ab, spült den vorliegenden Darm mit warmer sterilisierter Kochsalzlösung, während die Tücher rings die Bauchhöhle abschließen.

5) Die Tücher werden geändert und die vordere Serosanaht angelegt. Diese wird mit möglichst feinen Nadeln und feiner, aber starker Seide angelegt und faßt bloß die Serosa und einen Teil der Muscularis in der Weise, daß die Serosa eingestülpt wird und die serösen Flächen in breite Berührung kommen — die LEMBERTsche altbewährte Nahtmethode. Die Doppelnaht (Fig. 375 auf dem Längsschnitt gezeichnet) ist erst von CZERNY, dann von uns in Unkenntnis seines Verfahrens beschrieben worden.

Die Serosanaht geht ebenfalls ohne irgend eine Unterbrechung rings um den Darm fortlaufend herum, so daß der Endfaden mit

dem stehengebliebenen Anfangsfaden verknüpft werden kann. Nochmaliges Abtupfen der Nahtlinie mit Lysol und nachherige Abspülung mit sterilisiertem Kochsalzwasser. Erst jetzt werden die schützenden Tücher entfernt, die Därme ohne Gewaltanwendung in die Bauchhöhle zurückgelegt (indem man mit Haken die Wundränder kräftig emporhebt), die Bauchwand durch Doppelnaht verschlossen.

Sind die Därme von Gas und flüssigem Inhalt sehr stark gebläht, so wird der Darm oberhalb der Naht durch einen kleinen Querschnitt von 4—5 mm geöffnet, der Inhalt in eine kleine Glasschale ablaufen gelassen, resp. der Inhalt durch Ausstreichen des Darmes ausgepreßt, der Stich vernäht, eine nochmalige Spülung, wie oben beschrieben, gemacht und die Reposition vorgenommen.

Wir halten bloß die fortlaufenden Nähte bei Enterorrhaphie für zulässig und empfehlen feine Seide als Nahtmaterial.

Die beschriebene zirkuläre Darmnaht ist stets das sicherste Verfahren, sobald man den Darm aus der Bauchhöhle herausziehen kann. Es hat dann keinen Sinn, irgend eine Modifikation an deren Stelle anzuwenden, auch nicht die laterale Darmnaht unter Verschluß der beiden Enden. Wo aber die zirkuläre Naht nicht unter Kontrolle des Auges fortlaufend vollkommen verläßlich angelegt werden kann, da mag man nach Abkürzung des Verfahrens suchen. Das bewährteste Mittel, rasch zum Ziele zu kommen, ist, wie für die Gastroduodenostomie bereits hervorgehoben, der MURPHY-Knopf. Aber auch Verfahren, wie das von MAUNDSELL angegebene, von ULLMANN empfohlene, sind zulässig, wo der obere Darm eingestülpt und zu einer seitlichen Längsincision herausgestülpt wird, während das untere Darmende in denselben eingeschoben wird, um beide über einem Stück einer Rübenröhre zusammenzuschnüren und zurückzuziehen.

Hinsichtlich Darmnaht hat CHLUMSKY sehr interessante Versuche angestellt, welche zeigen, daß dieselbe mechanisch zuverlässigere Vereinigung gibt, als ein MURPHY-Knopf; ferner daß die Naht am 1. Tage, resp. bald nach der Operation verläßlicher hält, als die nächstfolgenden Tage. Erst vom 5. Tage ab stieg die Festigkeit wieder, um nach 7 Tagen den primären Festigkeitsgrad zu erreichen. Es zeigte sich, daß End-zu-End-Anastomosen fester sind, als seitliche Anastomosen.

Man darf aus diesen Versuchen den Schluß ziehen, daß es der Nahtfestigkeit wegen wohl gestattet ist, am 1. Tage Abführmittel zu verabfolgen, wenn diese keine bestimmte Kontraindikation (Verdacht von Darmgeschwüren) haben. Es ist oft wünschenswert, den Darm sofort entleeren zu dürfen. An den folgenden 4 Tagen muß man damit viel vorsichtiger sein.

KATZENSTEIN hat den Versuch gemacht, die chemotaktische Wirkung des Glutenkasein auf die Serosa zu benutzen, um einer Darmnaht mehr Festigkeit zu geben; allein derartige Auflagen disponieren auch zu Adhäsionsbildung. LUGOLsche Lösung ist in MIKULICZ' Klinik in ähnlicher Absicht benutzt worden.

Wo man die direkte zirkuläre oder End-zu-End-Vereinigung des Darmes nicht bequem und sicher machen kann, da muß man oft das eine, selbst beide Darmlumina schließen und eine seitliche Vereinigung vornehmen. Der zirkuläre Verschluß des Darmes ist durch die DOYENsche Quetschmethode ganz erheblich vereinfacht worden: Man legt eine Quetschzange an, wie wir dies bei der Magenresektion beschrieben haben, nimmt die Zange weg und umschnürt die gepreßte Stelle mit einem Faden. Darüber wird eine Tabaksbeutelnaht, deren Vorteile namentlich von QUERVAIN hervorgehoben sind und von HAEGLER bestätigt, angelegt und unter Invagination der Schnürnaht die Serosa in 1 oder 2 Reihen darüber geschlossen. Danach wird wie bei der oben geschilderten lateralen Enteroanastomose vorgegangen.

Wir haben auf Grund von Versuchen von Dr. FRICKER (im Verein mit Dr. ALBERT KOCHER) die Vorteile des DOYENschen Verfahrens auf die zirkuläre Vereinigung von zwei Darmenden und auf Darmanastomosen ausgedehnt. Die Darmenden werden mit Quetschzange gefaßt und hinter derselben eine einfache Matratzennaht mit Socindraht hin- und herüber, wie bei der Magenresektion, angelegt, nicht geknotet, aber gespannt erhalten. Nun ist der Darm ohne Anlegung einer Klemmzange provisorisch verschlossen, und man kann durch Annäherung der geschilderten Verschlußfaden beider Darmenden diese in exakte Berührung bringen und eine fortlaufende Fixationsringnaht anlegen, wie oben geschildert. Der Verschlußfaden wird einfach wieder herausgezogen und die Serosanaht übergelegt. So kann keine Spur Inhalt austreten. Die Methode hat ihre Bedeutung für Fälle, wo man bei einfacher Entfernung der Quetschzange und Anlegen einer Klemmzange die Umgebung nicht sicher schützen kann vor Beschmutzung mit Darminhalt.

154. Resectio ileo-coecalis.

Die End-zu-End-Anastomose nach Dünndarmresektion ist ein sehr sicheres Verfahren der Darmnaht. Allein schon hier kann gelegentlich große Ungleichheit der Dicke und Breite der Darmenden (über und unter einer Stenose) Schwierigkeiten bereiten. In viel höherem Maße ist dies der Fall, wo man Dünndarm und Dickdarm zu vereinigen hat. Nur wo durch chronischen Ileus das Ileum oberhalb eines Hindernisses bedeutend erweitert, der Dickdarm unter-

halb zusammengezogen ist, läßt sich leicht eine zirkuläre Vereinigung End zu End ausführen.

In allen anderen Fällen soll das von uns für die Magenresektion aufgestellte Prinzip zur Anwendung kommen, bei ungleichen Lumina das größere durch Occlusionsnaht ganz zu verschließen und das kleinere Lumen seitlich mit dem erweiterten Darmabschnitt in Verbindung zu setzen. Das heißt für Resectio ileo-coecalis soll man prinzipiell das Dünndarmende seitlich in den zugebundenen Dickdarm einsetzen mittelst einer End-zu-Seit-Anastomose.

Diese hat den schon für die Dünndarmresektion (hier ausnahmsweise zu benutzenden) geltend gemachten Vorteil, daß sie viel leichter gestattet, einen Darmteil zur Naht zugänglich zu machen, welcher leicht anzunähern ist und leichter aus der Bauchhöhle herausziehbar ist. Es ist bei der Resectio ileo-coecalis etwas Häufiges, daß man bei ausgedehnter Resektion auf Einsatz des Ileum in das Colon ascendens verzichtet und das bewegliche Colon transversum zur Verbindung heranzieht [1]).

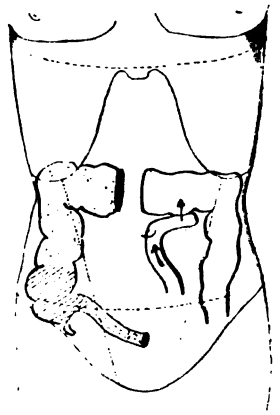

Fig. 376. Nach FRIEDRICH bei Carcinom des Ileo-coecum prinzipiell zu resezierendes Colonstück.

Prinzipiell bei Resectio ileo-colica, wie FRIEDRICH will [2]), stets das ganze Colon ascendens mitzuresezieren (inklusive Flexura coli dextra) und am Colon transversum die Trennung vorzunehmen, geht in vielen Fällen über die Indikation hinaus. Wir haben die Ileo-Transversostomie (kurz und schlecht ausgedrückt) oft gemacht, aber doch entweder auf die Indikation hin, 1) eine sicherere Naht anzulegen, als dies am Colon ascendens möglich schien, 2) auf weitergehende Erkrankung verdächtige Darmabschnitte durch Excision bis zum Colon transversum mitzuentfernen, 3) im Mesocolon gelegene Drüsen gründlicher entfernen zu können.

Bei Tuberkulose kann die Schrumpfung des Darmes und Pericolitis weit hinaufreichen und die Excision des Colon ascendens schwierig machen, und wir haben positive Beweise für Heilung tuberkulöser Darmaffektion in solchen Fällen durch bloße Darmausschaltung mittelst Ileo-transversostomie. Ist der Darm gesund, so gelingt es allerdings durch Trennung des Peritoneum am lateralen Rande des Colon ascendens, dieses samt Flexura hepa-

1) Vergl. auch SCUDDER, Boston med. and surg. Journal, November 1904, wo sehr gute Illustrationen dieser Methode gegeben sind.

2) Archives internat. de chir., Gand 1905.

tica coli binnen weniger Minuten auszulösen, dann am medialen Randes das Peritoneum zu trennen unter Gefäßligatur und so die lumbalen Drüsen sich noch sichtbar zu machen. FRIEDRICH hat von 4 Fällen 3 auf diese Weise glatt geheilt.

Ich halte FRIEDRICHs Mitteilung für sehr wertvoll, insofern sie zeigt, wie ungeniert man bei Resectio coli vorgehen kann, wenn es wünschenswert und nötig ist, namentlich mit Entfernung der weniger beweglichen Abschnitte inkl. der rechten und linken Flexura coli. Aber die Hauptsache bei Resectio ist neben der vollständigen Entfernung der kranken Teile nicht das Mehr oder Weniger von Darmresektion, sondern die Einpflanzung des Dünndarms in den Dickdarm. Diese ist sowohl als End-zu-Seit-, als Seit-zu-Seit-Anastomose mit großer Sicherheit ausführbar und leitet sehr sicher den flüssigen Darminhalt ab aus dem engen Dünndarm in den weiten Dickdarm (ROUX)[1].

CAMPICHE hat in einer sehr gründlichen Zusammenstellung von 202 Fällen von Blinddarmtuberkulose allerdings gefunden, daß die End-zu-Seit-Anastomose 81 Proz., die Seit-zu-Seit-Anastomose 88 Proz. operative Heilungen aufzuweisen hat. Es beweist das bloß, daß, wie am Magen, die End-zu-Seit-Anastomose etwas mehr Uebung voraussetzt, indem man bei seitlicher Anastomose größere Schnitte anlegen kann, welche auch bei ungenauer Naht durch Hinzufügen von Sicherungsnähten noch genügende Verbindungsöffnungen offen lassen. Ich halte jene für einfacher und ebenso sicher wie die seitliche Vereinigung bei richtiger Technik.

Gegenüber der am übrigen Dickdarm beliebten zwei- oder dreizeitigen Operation darf hier die einzeitige als Regel festgehalten werden. BABES[2]) hat mit der einzeitigen Methode von 10 Fällen alle geheilt und hebt mit Recht hervor, daß bei diesen oft durch Ileus geschwächten Patienten die Art der Narkose eine wichtige Rolle spielt. $1^1/_2$ cg Morphium, Eröffnung der Bauchhöhle mit Lokalanästhesie (wir nehmen stets das Novocain-Adrenalin) und kurze Aethernarkose bloß bei Eröffnung des Peritoneum, Lösung und Vorziehen der Darmteile und Naht am Darm ohne Narkose, die bloß wieder vertieft wird zur Hautnaht.

Technik der Resectio ileo-colica.

Schrägschnitt von 10—15 cm neben dem lateralen Rectusrande (ja nicht durch die Rectusscheide), wie wir ihn für schwierige Fälle von Appendicitis anlegen mit Mitte zwischen Nabel und Spina a. s. ilii. Dieser Schnitt ist leicht bis gegen den Rippenrand verlänger-

1) Deutsche Zeitschr. f. Chir., Bd. 80.

2) LANGENBECKs Arch., Bd. 80.

bar, wenn sich die Notwendigkeit ergibt, die Flexura coli hepatica zugänglich zu machen und das Colon transversum. Nur in Fällen von umschriebenen und beweglichen Cöcaltumoren ist sogar der permuskuläre gekreuzte Schnitt zulässig.

Haut, vereinigte Fascien, Fascia transversa und Peritoneum werden gespalten (bei Lokalanästhesie muß vor der Trennung letzterer Membran noch eine Injektion von Novocain vorgenommen werden). Einsetzen von Haken oder einer Sperrzange. Der Tumor wird, unter Spaltung peritonealer Verbindungen und Adhäsionen auf seiner lateralen und unteren Seite nach der Fossa iliaca interna mobil gemacht und herausgehoben. Die Lösung des lateralen Peritoneal-

Fig. 377. Resectio ileo-coecalis. I. Akt. Coecum und Colon ascendens, sowie unteres Ileum zur Anlegung von je 2 Quetschzangen freigemacht, die Stelle der Trennung der Mesenterien angedeutet. Am Dickdarm sind die 2 Quetschzangen zu nah gezeichnet, weil so distal nicht in der Quetschfurche eine Ligatur angelegt werden könnte.

blattes des Colon muß eine ergiebige sein, damit der Tumor aus der Fossa iliaca ganz frei herausgehoben werden kann, so weit, daß man gesunde Darmteile oberhalb sowohl als unterhalb umgreifen kann.

Am Colon ascendens, falls dasselbe gut hervorgezogen und isoliert werden kann, wird eine Quetschzange angelegt, 2 cm entfernt eine zweite. Die distale Zange wird entfernt und ein kräftiger Faden um die Quetschstelle gelegt; unter Unterlage eines Lysoltupfers wird an der proximalen Zange der Darm durchschnitten, vorragende Darmwand glatt auf der Zange abgetragen und mit Alkohol abgerieben. Am peripheren Stumpf wird die Schleimhaut exstirpiert und mit Lysol abgerieben. Indem man die proximale Zange als Handhabe benutzt, geht man weiter zur Trennung des Mesocolon auf der medialen Seite des Dickdarms, indem man mit einer

Aneurysmanadel bündelweise die Gefäße umsticht und kräftig zusammenschnürt (bei dickem Mesenterium kann dies nach vorgängiger Anlage einer Quetschzange geschehen). Peripher werden Arterienklemmen angelegt.

Wenn Drüsen da sind, so müssen dieselben entfernt werden. Wenn nicht, so soll man möglichst nahe dem Darm die Gefäße und

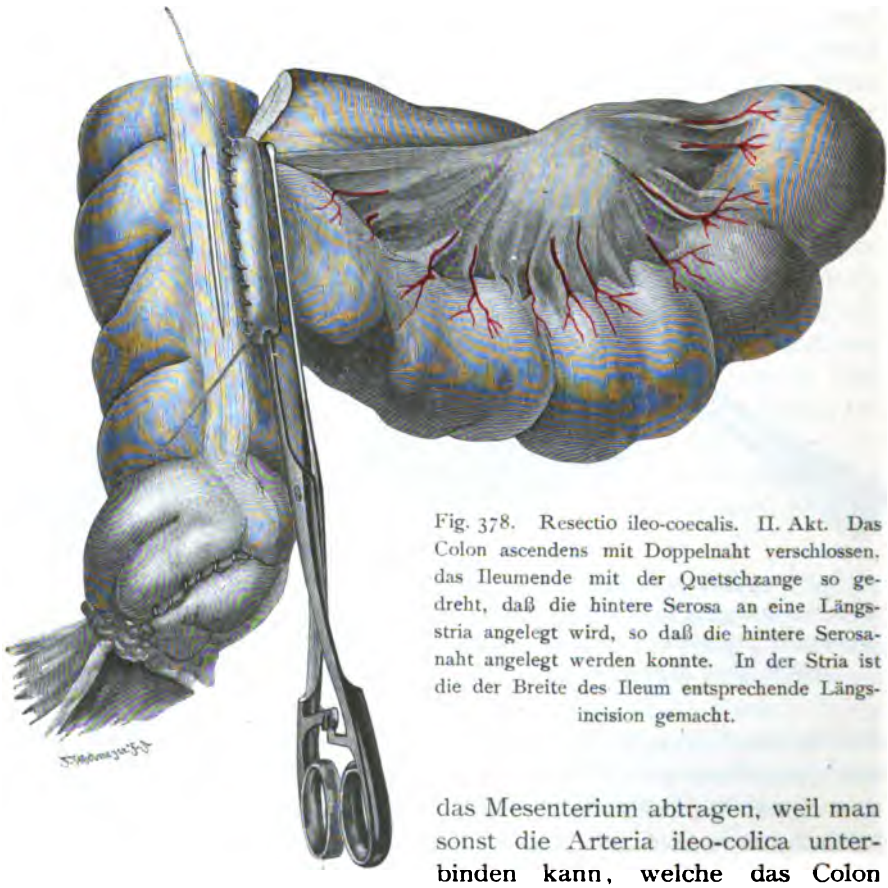

Fig. 378. Resectio ileo-coecalis. II. Akt. Das Colon ascendens mit Doppelnaht verschlossen, das Ileumende mit der Quetschzange so gedreht, daß die hintere Serosa an eine Längsstria angelegt wird, so daß die hintere Serosanaht angelegt werden konnte. In der Stria ist die der Breite des Ileum entsprechende Längsincision gemacht.

das Mesenterium abtragen, weil man sonst die Arteria ileo-colica unterbinden kann, welche das Colon ascendens mitversorgt, und dadurch genötigt werden kann, letzteres weiter oben oder ganz zu excidieren.

Ist man mit der Trennung des Mesenterium bis an den Dünndarm gelangt, so muß man sich auch hier dicht an den Darm halten. Man darf nicht den untersten Teil des Ileum trennen, weil dasselbe zu kurzes Mesenterium hat, sondern geht lieber etwas höher hinauf bis zu einem Darmabschnitt, der sich leicht und ohne Spannung an das Colon ascendens, eventuell auch an das Colon transversum heran-

bringen läßt. An dieser Stelle wird wieder eine doppelte Quetschzange angelegt, der Darm, wie oben geschildert, getrennt und damit das kranke Ileo-coecum entfernt.

Es folgt die Anastomosierung des Ileum mit dem Colon. Man überzeugt sich in erster Linie, ob die beiden noch mit Quetschzange verschlossenen Darmenden gute Blutzufuhr haben, d. h. ob man den Puls in den zuführenden Arterien fühlt oder sieht. Danach überzeugt man sich, ob das Ileumende an eine für sichere Naht vollkommen zugängliche Stelle des Colon ascendens herangebracht werden kann. Denn wenn dieses nicht der Fall ist, so setzt man das Ileum in das leicht heranzuziehende Colon transversum ein.

Wie Fig. 378 zeigt, wird der periphere Stumpf des Dickdarms (wenn keine weitere Entfernung des letzteren sich als nötig herausstellt) durch eine sero-muskuläre und darüber eine seröse Naht eingestülpt und verläßlich verschlossen.

Am Dickdarm wird das Ende des Dünndarms so angelegt, daß seine hintere Serosa entlang dem hinteren Rande einer Stria durch Serosanaht fixiert werden kann.

Dann entleert man die zu vereinigenden Darmstücke und legt 2 Klemmzangen an, eröffnet den Dickdarm in der Mitte einer Stria, nimmt am Dünndarm die Quetschzange weg und macht in richtiger Weise eine alle Schichten fassende totale Ringnaht und darüber die vordere Serosanaht.

Läßt sich die Serosa noch über wunde Flächen der Bauchwand herüberziehen und freie Ränder des Mesenterium an Serosa anheften, so soll dies geschehen. Wenn nicht durch Unvorsichtigkeit eine Verunreinigung des Peritoneums stattgefunden hat, so wird bloß ein Glasdrain bis unter die Nahtstelle eingelegt, die Wunde mittelst Schichtennaht geschlossen mit Einlage von 2 kurzen Drains in die Wunde, da sonst leicht ein Bauchwandabsceß zu stande kommt (infolge wenn auch noch so geringer Verunreinigung durch Darminhalt).

155. Dickdarmresektion.

Die Resektion innerhalb des Colon muß ganz getrennt behandelt werden von der Dünndarmresektion und auch von der Resectio ileocolica. Solange man Dünndarminhalt durch eine Nahtstelle abwärts abführt, hat man es noch mit flüssigem und leicht beweglichem Inhalt zu tun, welcher auch durch eine etwas engere Stelle, deren Kontraktionsfähigkeit momentan gelitten hat, leicht durchtritt und leicht weiterfließt in der Richtung der Peristaltik.

Wo aber von oben Dickdarminhalt an und in die Nahtstelle heran- und hereintritt, da ist Gelegenheit gegeben zur Stagnation infolge der momentan durch enges Lumen und Störung der Peristaltik gegebenen Hindernisse, und der Darminhalt wirkt nachhaltiger auf

die wunden Stellen und auf die imbibitionsfähigen Faden. Es erfolgt viel leichter lokale Ulceration, Durchschneiden der Nähte, Perforation.

Selbst bei Patienten, welche man gründlich abgeführt hat, wo die Naht auf das genaueste geschlossen war, erlebt man ab und zu derartig lebensgefährliche Vorkommnisse, welche nur bei sehr aufmerksamer Ueberwachung und sofortigem energischen Eingreifen wieder gut gemacht werden können. Man muß die genähten Darmenden in die Wunde ziehen, einen Anus praeternaturalis anlegen, das Peritoneum auf das gründlichste reinigen, wenn man die drohende diffuse Peritonitis verhüten will. Aber auch in Fällen, wo es nicht zu Perforation, Kotabscessen mit Sepsis oder Peritonitis kommt, genügt das Zustandekommen von infektiösen Nekrosen auf der Darmschleimhaut, um metastatische Erkrankung durch leichte Sepsis, namentlich die fatalen Pneumonien bei alten Leuten herbeizuführen, denen dieselben unter Auftreten von Durchfällen, Herzschwäche rasch erliegen.

Man darf es also, wenn man einem Patienten im Einzelfalle Sicherheit geben will eines guten Verlaufes, auf die genannten Nahtschädigungen durchaus nicht ankommen lassen. Sie können bloß dadurch vermieden werden, **daß man den Kot oberhalb der Nahtstelle vollkommen sicher ableitet.** Dies bewirkt man einmal durch Anlage eines Anus praeternaturalis (nicht einer bloßen Kotfistel). Sämtlicher Darminhalt muß durch die Oeffnung nach außen abfließen und das untere Ende gar keinen mehr aufnehmen können. Oder man leitet den Darminhalt in eine Stelle des Dickdarms unterhalb der Naht ein in Form der Ileo-colostomie, speziell der Ileo-sigmoidostomie oder Ileo-proctostomie. Oder endlich man exstirpiert den ganzen Darm unterhalb und setzt den Darm oberhalb in eine Stelle der Bauchwand oder gar in den After ein.

Wir geben zu, daß es ein großer Unterschied ist, ob man eine Dickdarmresektion bei einem Patienten ausführt, der an Darmverschluß resp. Ileus leidet, wo Kotmassen sich oberhalb angesammelt haben, oder ob der Darm so weit frei ist, daß man während 8 bis 14 Tagen gründliche Darmentleerung herbeiführen kann. In letzterem Falle haben wir oft ohne Anus praeternaturalis oberhalb die Darmnaht auch am Dickdarm ausgeführt, meist mit gutem und raschem Erfolg, aber nur dann, wenn die beiden Darmenden gehörig aus der Wunde vorgezogen, sehr genau aneinander gelegt und unter Herstellung einer sehr weiten Oeffnung in Verbindung gesetzt werden konnten. Aber selbst in diesem günstigen Falle hält die Naht das eine oder andere Mal nicht.

Dasselbe gilt für den Fall, daß man eine große Kommunikation zwischen oberem und unterem Darmende dadurch sichert, daß man die beiden Enden durch Occlusionsnaht schließt und im Bereich

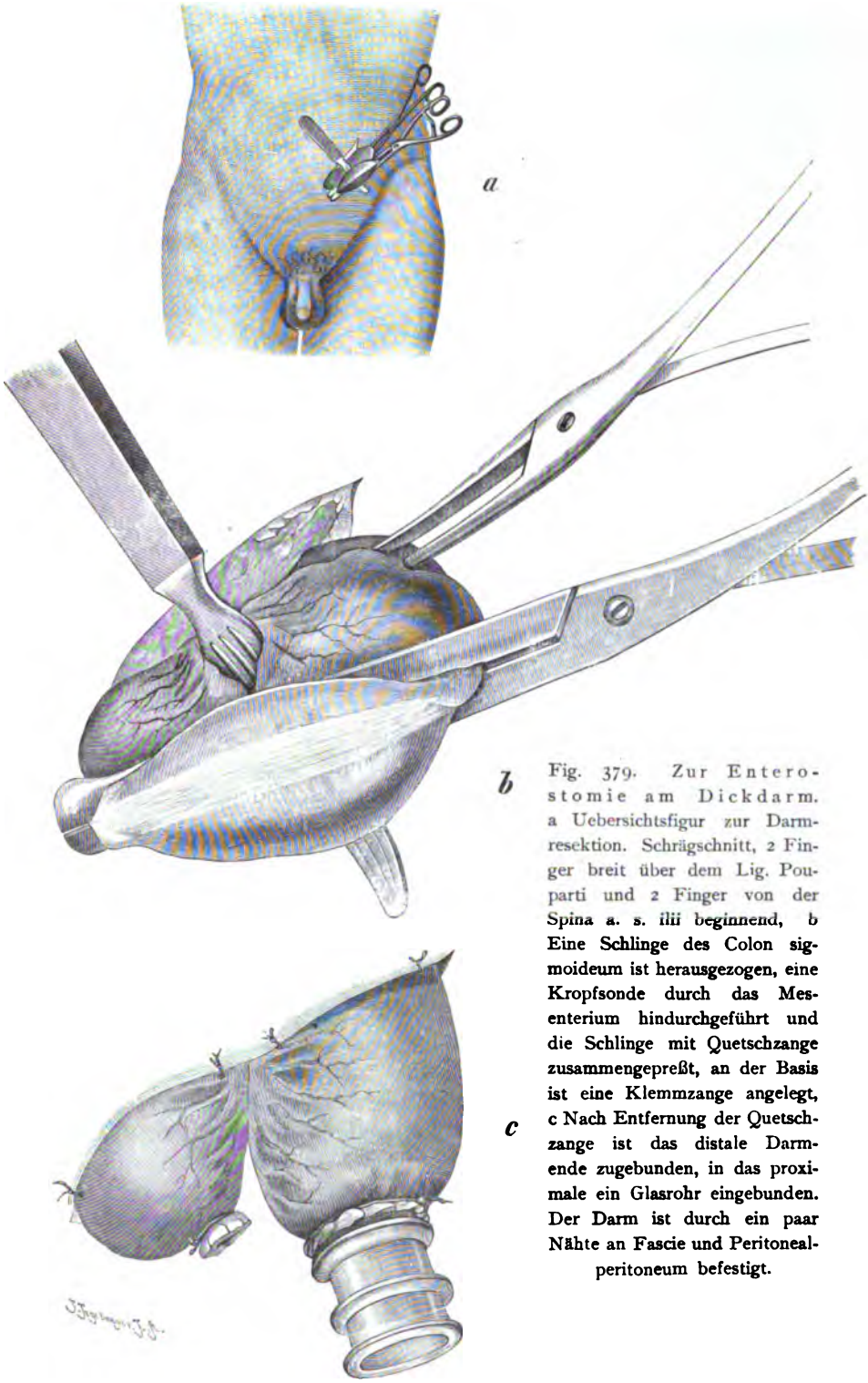

Fig. 379. Zur Enterostomie am Dickdarm. a Uebersichtsfigur zur Darmresektion. Schrägschnitt, 2 Finger breit über dem Lig. Pouparti und 2 Finger von der Spina a. s. ilii beginnend, b Eine Schlinge des Colon sigmoideum ist herausgezogen, eine Kropfsonde durch das Mesenterium hindurchgeführt und die Schlinge mit Quetschzange zusammengepreßt, an der Basis ist eine Klemmzange angelegt, c Nach Entfernung der Quetschzange ist das distale Darmende zugebunden, in das proximale ein Glasrohr eingebunden. Der Darm ist durch ein paar Nähte an Fascie und Peritonealperitoneum befestigt.

zweier aneinander zu legenden Striae eine große seitliche Anastomose anlegt. Es ist dies in vielen Fällen am Dickdarm vorzuziehen, während wir am Dünndarm keinen Wert auf seitliche Anastomosierung legen, auch die End-zu-Seit-Vereinigung zwischen Dünn- und Dickdarm für ebensogut und für einfacher halten als die Seit-zu-Seit-Anlage.

Die Methoden, um den oben aufgestellten Indikationen gerecht zu werden, sind sehr verschiedenartig. Man kann die verschiedenen Akte: 1) sichere Ableitung des Kotes, 2) Isolierung des kranken Darmabschnittes, 3) Resektion des kranken Teiles, 4) Darmnaht, in sehr verschiedener Weise kombinieren, vor allem in der Form, daß man in einer oder mehreren Zeiten operiert. Ob man eine ein-, zwei- oder dreizeitige Operation ausführt, hängt von dem individuellen Falle ab und von der Resistenzkraft des Individuums.

Ist bei vernachlässigtem Ileus der Zustand des Patienten schon sehr bedenklich geworden, so ist man oft froh, der ersten Indikation — der Entleerung des toxisch-infektiösen Inhaltes — ein Genüge geleistet zu haben und warten zu können, bis durch Flüssigkeitszufuhr und Ernährung die Kräfte sich gehoben haben und die Gefahr der Perforation durch Dehnungsgeschwüre des Darmes beseitigt ist. Letztere[1]) finden sich mit Vorliebe im Dickdarm. In diesen Fällen besteht also der erste Akt der Operation in Anlegung eines Anus praeternaturalis oberhalb des Hindernisses, wie derselbe in dem Kapitel „Enterostomie" oben geschildert worden ist.

Bei Patienten mit weniger bedenklichem Allgemeinzustand, bei welchen noch eine Laparotomie ausgeführt werden darf, kann es sich als nützlich erweisen, den Darminhalt aus dem Ileum in den Dickdarm unterhalb des Hindernisses abzuleiten und sich die Darmresektion für eine zweite Operation aufzusparen. In diesen Fällen handelt es sich hauptsächlich um Ileo-Tranversostomie (bei Erkrankungen im Bereiche des Coecum) oder um Ileo-Sigmoidostomie (bei Erkrankung des übrigen Colon). Nur die End-zu-Seit-Ileo-Colostomie kann dabei als eine sichere Voroperation für die spätere Dickdarmresektion anerkannt werden.

Bei Patienten in gutem Zustand endlich, wo ein beliebiger Eingriff noch vertragen wird unter den üblichen Kautelen, erhebt sich die Frage, ob irgend ein Grund vorliegt, nicht in einer einzigen Sitzung die verschiedenen operativen Akte zur einer sicheren Dickdarmresektion zu vereinigen? Das ist nur in ganz bestimmten Fällen möglich, in der Mehrzahl der Fälle ist man zu mindestens zweizeitigem Operieren genötigt.

---

1) Vergl. unsere Arbeit über Ileus in Grenzgebiete d. Med. u. Chir.

OSKAR BLOCH hat nach ANSCHÜTZ [1]) zuerst die zweizeitige Resektion vorgeschlagen, und MIKULICZ hat die Methode in Form der bloßen Vorlagerung ausgebildet, und eine Anzahl von Chirurgen [so auch ROTTER [2]) mit seinen großen Erfahrungen auf diesem Gebiet] haben bestätigt, daß die Mortalität seit Benutzung von MIKULICZ's Methode erheblich gesunken ist. SCHLOFFER [3]) hat die dreizeitige Resektion ausgebildet und empfohlen. Es wird zuerst die Colostomie, in einer zweiten Sitzung die Resektion und Darmnaht, in einer dritten der Schluß der Darmfistel ausgeführt.

Einzeitige Operation ist bloß in den Fällen möglich, wo man die Ableitung des Darminhaltes nicht als provisorische, sondern als

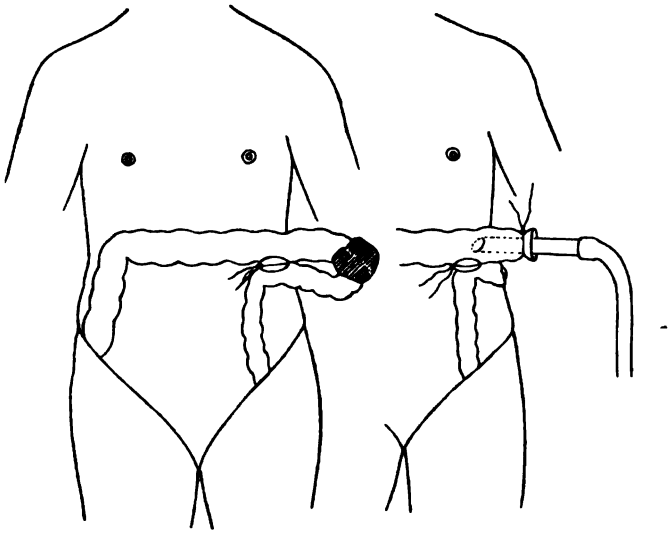

Fig. 380. MC GRAWs Methode zur Dickdarmresektion. Links ist der Tumor vorgelagert, eine Anastomose mit elastischer Ligatur angelegt. Rechts der Tumor entfernt, das distale Darmstück verschlossen und im Niveau der Bauchwand versenkt, in das obere Darmende ein Glasrohr eingebunden.

definitive Maßregel ausführt. Dies geschieht z. B. in Fällen, wo bei Carcinom das Colon sigmoideum oder pelvinum, ausnahmsweise auch das Colon descendens bis zum transversum, der den kranken Teil tragende Darmabschnitt in toto bis zum Anus entfernt wird (vergl. hierüber den Abschnitt der Excisio recti). So haben KÜMMEL, DE QUERVAIN sogar das Colon transversum oberhalb des Hindernisses

1) Gedenkband für MIKULICZ, loc. cit.

2) ROTTER hat bei einzeitiger Operation 55 Proz. Todesfälle gehabt (in 25 Fällen). MIKULICZ ist durch die mehrzeitige Methode von 40 Proz. Mortalität auf 10 Proz. gekommen.

3) Beitr. z. klin. Chir., Bd. 38.

getrennt und unter Excision des ganzen Darmes unterhalb direkt in den Anus eingesetzt. Dies in zwei Sitzungen zu tun, ist unnötig, wenn die Kräfte des Patienten ausreichen.

Aehnlich ist es mit Anlage einer definitiven Ileo-Colostomie. Wenn man das unterste Ileum in das Colon ascendens, transversum, descendens oder sigmoideum einsetzt und den so ausgeschalteten Darm total excidiert, so hat es auch hier keinen Sinn, bei noch kräftigen Patienten die Operation auf zwei Zeiten auszudehnen, da eine Kotstagnation ausgeschlossen ist. Nur wo der Eingriff für die Kräfte der Patienten zu verletzend erscheint, muß er auf zwei Zeiten verlegt werden.

Operiert man in zwei oder drei Zeiten, so hängt es von Methode und den Kräften der Patienten ab, ob man zwischen dem ersten Akt und dem folgenden bloß ein paar Tage oder Monate verstreichen läßt. Mc GRAW [1]) hat einen Weg gewiesen, um schon binnen 4—5 Tagen zu einem Abschluß zu kommen. Mc GRAW zieht wie MIKULICZ nach Isolierung des Tumor denselben aus der Wunde heraus, legt aber zwischen zu- und abführenden Schenkel des Darmes eine Anastomose an mittelst elastischer Ligatur und verschließt und versenkt das untere Darmende, bevor er die Bauchwunde rings um den Darm schließt. In das obere wird ein dickes Glasrohr eingeschoben, der Tumor weggeschnitten und das Rohr eingebunden.

Hat nach 4—5 Tagen die elastische Ligatur durchgeschnitten, so daß Faeces durch den After abgehen, so wird die Röhre entfernt und auch das obere Darmstück verschlossen und versenkt.

Technik der Dickdarmresektion [2]).

Wir haben eine relativ große Anzahl von Tumoren am Dickdarm zu excidieren gehabt und selbst in vorgeschrittenen Fällen erfreuliche Radikalheilungen erzielt, so daß sich die Patienten vollkommenen Wohlbefindens seit vielen Jahren erfreuen [3]). Und zwar sind es außer den häufigsten Tumoren am Coecum (über die im vorigen Abschnitt referiert ist) vor allem Carcinome des S romanum gewesen, welche die Indikation boten, aber nicht selten auch Carcinome der Flexura coli dextra oder sinistra, des Colon transversum. Während die Krebse der Flexur, wie des Colon pelvinum sehr oft sehr kleine schrumpfende Scirrhen sind, können am übrigen Dick-

1) Annals of Surgery, 1904.

2) Es sei nochmals betont, daß diese Technik nicht für Patienten gilt, die in schlechtem Allgemeinzustand und mit hochgradiger Kotstauung (Ileus) zur Operation kommen, da für diese, wie oben gesagt, bloß der Indikation der Ableitung des Darminhaltes genügt werden darf durch künstlichen After oder Enteroanastomosis.

3) Genauere Zahlen haben wir zur Stunde nicht zur Verfügung; sie sollen in einer eigenen Arbeit mitgeteilt werden. ROTTER hat auf 8 operative Heilungen 5 radikale Heilungen verzeichnet.

darm die Geschwülste 1—2 Fäuste groß werden und der Auslösung große Schwierigkeiten bieten.

Querschnitte für das Colon transversum, schräg lateralwärts absteigende Schnitte für die Flexura coli dextra und sinistra, legen die betreffenden Darmabschnitte ohne erhebliche Verletzung frei, wobei stets der Regel gefolgt wird, die Muskeln vielmehr auseinanderzuziehen als zu durchschneiden und ihre Nerven zu schonen. Einlage von Sperrklemmen kann sehr nützlich sein.

Der Tumor wird vom adhärenten Netz befreit, event. verwachsene Dünndarmschlingen mitvorgezogen und nach Anlegung von Quetschzangen getrennt, nachdem der Tumor gehörig vorgezogen und die Bauchhöhle durch Tamponade vor Verunreinigung geschützt war. Die Isolierung des Tumor muß gründlich geschehen, da es ganz wesentlich ist, daß er völlig außerhalb der Bauchhöhle abgetragen werde, während es unwesentlich ist, ob ein größeres oder kürzeres Stück gesunden Dickdarmes mitentfernt werde (!). Das ist ein ganz wesentlicher Punkt. Das Mesocolon wird unter eventueller Benutzung der Quetschzange in mehreren Bündeln ligiert mit Catgut, da bei Darmresektionen doch gelegentlich eine Fadenverunreinigung möglich ist.

Erst nachdem der Tumor völlig isoliert und gehörig aus der Bauchwunde hervorgezogen ist, wird der Entscheid gefaßt, in welcher Weise eine Wiedervereinigung des Darmes hergestellt und wie der Darminhalt von der Resektionsstelle abgeleitet werden solle.

Nur ausnahmsweise — sofern der Darm sich als kotfrei erweist dank gründlicher und langer Vorbereitung und Diät — darf an Resektion des Tumor mit anschließender direkter Vereinigung von zwei Dickdarmenden gedacht werden, sei es durch zirkuläre End-zu-End-Naht, sei es durch Schluß der Darmenden und laterale Anastomosierung. Als Regel dagegen darf diese Vereinigung gemacht werden, wenn bei guter Vorbereitung die Einleitung des untersten Ileum in einen Dickdarmabschnitt unterhalb der Resektion sich als zweckmäßiges Verfahren herausstellt. Dann wird die Ileocolostomie in der bei Resectio ileo-coecalis geschilderten Weise (nur mit Variation für die Einsatzstelle des Ileum) ausgeführt mit Darmnaht (vergl. Fig. 378).

Kommt eine derartige unilaterale Darmausschaltung nicht in Frage (weil zu viel Darm unnütz geopfert würde), so besteht das Vorgehen darin, daß man zunächst mit Nähten, welche einerseits Parietalperitoneum und Fascie, andererseits die Seromuscularis des Darmes fassen, die Darmenden in der Wunde fixiert. Dann werden doppelte Quetschzangen in genügender Entfernung hinter dem Tumor am zu- und abführenden Darmende angelegt. Am abführenden Darmende wird die distale Zange abgenommen, der Darm umschnürt

mit einem festen Faden und an der proximalen Zange durchtrennt. Am zuführenden Ende wird zwischen beiden Zangen durchgeschnitten.

Unter Anlage einer Klemmzange an den zuführenden Schenkel und Umlegung einer Schutzgaze wird jetzt die Quetschzange abgenommen und ein Glasdrain mit Kautschukrohr in dasselbe eingebunden und in dem Darm aufwärts vorgeschoben. Damit ist die erste Operation beendigt.

Ist der Darm gründlich entleert, der Patient wieder zu Kräften gekommen, so wird der künstliche After nach Einhaltung von Diät während einiger Tage am besten durch Anwendung des DUPUYTRENschen Enterotoms resp. durch Anlage einer beliebigen Quetschzange beseitigt, welche den Sporn zwischen den beiden Darmenden auf genügende Länge (7—8 cm) zerstört. Dieser ist natürlich leichter herzustellen, wenn man beide Darmenden offen gelassen hat und Glasdrains einführt.

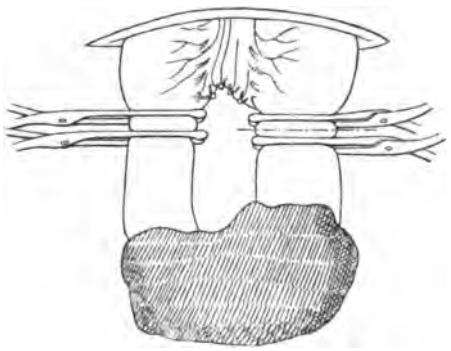

Fig. 381. Dickdarmresektion. Der Tumor ist vorgelagert, oben und unterhalb 2 Quetschzangen angelegt, das Mesenterium daselbst in Einzelsträngen unterbunden.

Statt der einfachen Zerstörung des Sporns kann eine Anastomose angelegt werden, wobei der künstliche After erst geschlossen wird, wenn die Naht gesichert ist in der Art, wie MC GRAW gleich bei der ersten Operation die Anastomose herstellt, aber unter Benutzung der Naht, statt der weniger zuverlässigen elastischen Ligatur, nach welcher Oeffnungen sich leicht wieder verengern.

In Fällen, wo der Darm relativ kotfrei ist zur Zeit der ersten Operation, kann die Anastomose nach Fig. 380 auch primär angelegt und der künstliche After nach 8—10 Tagen schon geschlossen werden.

156. Chirurgische Eingriffe bei Erkrankung der Appendix vermiformis [1]).

Bezüglich der Appendixoperationen im chronischen Stadium können wir einfach wiederholen, was in der früheren Auflage gesagt worden ist.

---

1) HABERER (Vortrag, Wien 1905) hat die geschichtliche Entwickelung der Frage zusammengestellt, wonach LOUVER-VILLERMAY zuerst 1824 2 tödliche Fälle von Wurmfortsatzentzündung mitteilte; bald darauf MÉLIER und MENIÈRE die Eröffnung der daherigen Eiterungen forderten; BURNE (1839) die Mehrzahl der Fälle von Perityphlitis auf Per-

Die operativen Eingriffe bei Appendicitis haben in den letzten Jahren so riesige Dimensionen angenommen, daß es schwer ist, Regeln aufzustellen für dieselben. Wo jeder beschäftigte Chirurg seine Operationen nach Hunderten zählt und die Statistik Einzelner in die Tausende geht, muß man sich hüten, irgend einen Teil der Frage für irgend jemanden erschöpfend zu behandeln. Wir beschränken deshalb hier unsere Angaben auf das Nötigste und verweisen den Leser auf die vortrefflichen und erschöpfenden Abhandlungen von SPRENGEL[1]) und von KELLY.

Die Bedeutung der sogenannten Appendicitisoperationen ist eine diametral verschiedene, je nachdem man die sogenannte Radikaloperation im Ruhestadium oder die Operation im akuten Stadium in Betracht zieht. Die Radikaloperation, wie sie von der Mehrzahl der Chirurgen geübt wird, ist gar keine Appendicitisoperation, sondern in der Großzahl der Fälle wird eine Appendix herausgeschnitten, welche absolut nichts mehr von Entzündung darbietet, nur weil sie einmal Sitz von Entzündung gewesen ist, deren Folgen noch zu erkennen sind. Diese Operation ist den anderen Fällen an die Seite zu stellen, bei welchen die Operation gemacht wird wegen Beschwerden in Form der Appendicularkolik, wo an der Appendix objektiv nichts Krankhaftes wahrzunehmen ist, wo man bloß ausnahmsweise noch eine Ulceration, öfter Kotretention, Steine, häufig Narben, Verwachsungen und Knickungen als Grundlage vorfindet. ROUX fand in 39 Proz. seiner Radikaloperationen keine auffällige Veränderung, in 61 Proz. der Fälle eine Perforation, Narbe oder Verengerung.

Daß eine solche Operation unvergleichlich günstiger sich stellen muß als die Operation bei bestehender Entzündung, liegt auf der Hand. Bei dem gegenwärtigen Stande der Abdominalchirurgie ist eine Operation an einem so kleinen Organ, wie die Appendix vermiformis, gefahrlos und kann ohne Bedenken ausgeführt werden. Die Mortalität ist in den Händen eines aseptisch geschulten Chirurgen = Null. Immerhin ist eine Einschränkung für die Fälle zu machen, wo nach schweren akuten eitrigen Appendicitiden ausgedehnte flächenhafte Verwachsungen vorhanden sind. Da kann das Ausgraben der versteckten Appendix mit schweren Verletzungen der Darmserosa verbunden sein, und infolge derselben nachträglich eine Darmperforation eintreten, welche bei Unaufmerksamkeit schlimme Folgen

foration des Wurmfortsatzes zurückführte; MIKULICZ (1885) und KRÖNLEIN (1886) glückliche Behandlung akuter Peritonitis mit Appendixresektion mitteilten und GASTON (1888) bereits die Forderung der Appendicektomie als radikale Maßnahme aufstellte; für prinzipielle Frühoperation seien zuerst die amerikanischen Chirurgen (MC BURNEY, MURPHY) eingetreten.

1) SPRENGEL, Deutsche Chirurgie 1906.

hat. Die Radikaloperation ohne oder bei geringen Verwachsungen ist es, welche man als Kleinod der operativen Chirurgie gepriesen hat. Ohne Gefährdung des Patienten schafft sie dem Chirurgen bei minimaler Mühe und Sorge die Befriedigung, einen Patienten für immer vor Beschwerden nicht nur, sondern vor drohender Lebensgefahr bewahrt zu haben.

ROUX kommt zu dem Schluß, daß man bei jedem Patienten die Radikaloperation machen solle, welcher einmal einen Appendicitisanfall überstanden hat, im Gegensatz zu anderen Chirurgen, welche einen schweren oder mehrere Anfälle abwarten, wollen und auch zu den anderen Chirurgen, welche prophylaktisch den Wurmfortsatz exstirpieren wollen. Unsere eigenen Erfahrungen haben uns dazu gebracht, wo wir gefragt werden, oder bei Unmündigen stets zur Radikaloperation zu raten, wo ein sicherer Anfall von Appendicitis überstanden worden ist oder wo wiederholte oder anhaltende, wenn auch leichte Beschwerden mit Sicherheit auf Veränderungen in der Appendix sich zurückführen lassen.

Welcher Arzt hat es nicht erlebt, daß ein Patient nach 1- bis 2-maligem Ueberstehen leichter und unbedeutender Anfälle plötzlich einen heftigen weiteren Anfall bekommt, der ihn in wenigen Tagen dahinrafft! Solche überaus traurige Erfahrungen, wonach selbst die unbedeutendsten Anfälle nicht die geringste Garantie geben, daß nicht die allerschwersten darauf folgen, drücken dem Chirurgen das Messer in die Hand.

Wo man die Wahl hat, kann es nicht genug betont werden, die Mahnung von ROUX und anderen besonders erfahrenen Appendix-Spezialisten zu beherzigen, die Operation stets im Stadium zu machen, wo die entzündlichen Erscheinungen vollkommen! geschwunden sind, d. h. einige Monate nach einem akuten Anfall.

a) Technik der Radikaloperation bei abgelaufener Entzündung.

Die Methode, welche hier die größte Aussicht gibt, ohne üble Folgen das Abdomen zu eröffnen und den Processus vermiformis entfernen zu können, ist die permuskuläre, vielfach als MC BURNEYs oder ROUXs Methode bezeichnet. Denn wenn man absieht von Infektion, welche ausgeschlossen sein sollte, so ist es bloß die Bildung einer Bauchhernie, welche einen Schaden der Operation darstellen könnte. Geht man durch die Muskeln hindurch und vermeidet man eine Läsion der dieselbe versorgenden Nervenzweige, so ist von Bauchhernie nicht die Rede. Und nicht bloß das: ein Patient, in dieser Weise operiert, kann ebensogut wie unsere an Hernien radikal operierten Patienten

nach 8 Tagen das Bett verlassen und seiner Beschäftigung wieder nachgehen [1]).

Der Schnitt wird absichtlich im Bereich der 3 Bauchmuskeln geführt, 3 Fingerbreit oberhalb und parallel dem POUPARTschen Band (nach Fig. 382). Spaltung von Haut, Unterhaut mit Fett, Fascie des Obliquus abdominis externus [2]). Zwischen die Fasern des Muskels geht man mit stumpfen Sonden ein (Kropfsonde) und zerrt dieselben auseinander, bis man sie mit stumpfen Haken kräftig zur Seite ziehen kann. Folgt die Spaltung der den M. obliquus internus bedeckenden Fascie, die Auseinanderziehung seiner Fasern entsprechend ihrer Richtung und Wiedereinsetzen stumpfer Haken, endlich dasselbe Manöver mit dem medialwärts schon sehnigen M. transversus.

Jetzt liegt die Fascia transversa frei und wird gespalten. Das Peritoneum braucht bloß 2—3 cm weit eröffnet zu werden, um den Finger einzuführen und das Coecum herauszuholen, bis die Eintrittsstelle des Ileum erscheint. Im Winkel zwischen beiden, da, wo die vordere Stria mündet, findet man mit Sicherheit die Abgangsstelle des Processus, welche zuerst gesucht wird. Derselben folgend wird die Appendix freigemacht und vor die Bauchwunde gebracht.

An der Basis wird eine kleine Quetschzange angelegt, abgenommen und die gepreßte Stelle mit einem Seidenfaden umschnürt, oberhalb durchgeschnitten. Die Quetschzange darf nicht zu schmal sein, damit ein gutes Stück gepreßt werde und man nicht durch einen nicht gepreßten Teil durchschneiden müsse. Die Schnürnaht wird mittelst einer kurzen fortlaufenden Serosanaht übernäht. Es ist am besten, die Serosanaht mit demselben Faden zu machen, welcher die kleine Arterie des Mesenteriolum ligiert hat. Wenn die Spitze der Appendix stark verwachsen ist in der Tiefe, so kann es sich als vorteilhaft erweisen, erst die Basis frei zu machen und zu trennen und den Processus nach der Spitze zu unter Trennung vom verkürzten Mesenteriolum und von Adhäsionen zu lösen und allmählich herauszuziehen.

Man quetscht die Basis, schnürt einen Seidenfaden um und nach

1) Der Schnitt, welcher schichtweise seine Richtung ändert, ist 1894 von MC BURNEY empfohlen worden. BARACZ bezeichnet ihn mit den Amerikanern als Bratrostschnitt.

2) Der Kampf, ob kleine oder große Schnitte, hat nicht die Bedeutung, welche ihm von HAHN und BIER beigemessen wird. Unser Schnitt hat bei Radikaloperation im Ablaufstadium eine Länge von etwa 7 cm, bei akuten und komplizierten Fällen muß er länger sein. v. EISELSBERG und HABERER haben ganz recht, daß es keine Berechtigung hat, um einer einige Centimeter kürzeren Narbe willen sich die Operation in der Tiefe zu erschweren, was doch immer eine Gefahr für den Patienten bedeutet. Wer es versteht, gut zu nähen und wirklich lineäre Narben zu erzielen, der wird nicht Wert legen auf abnorm kleine Schnitte.

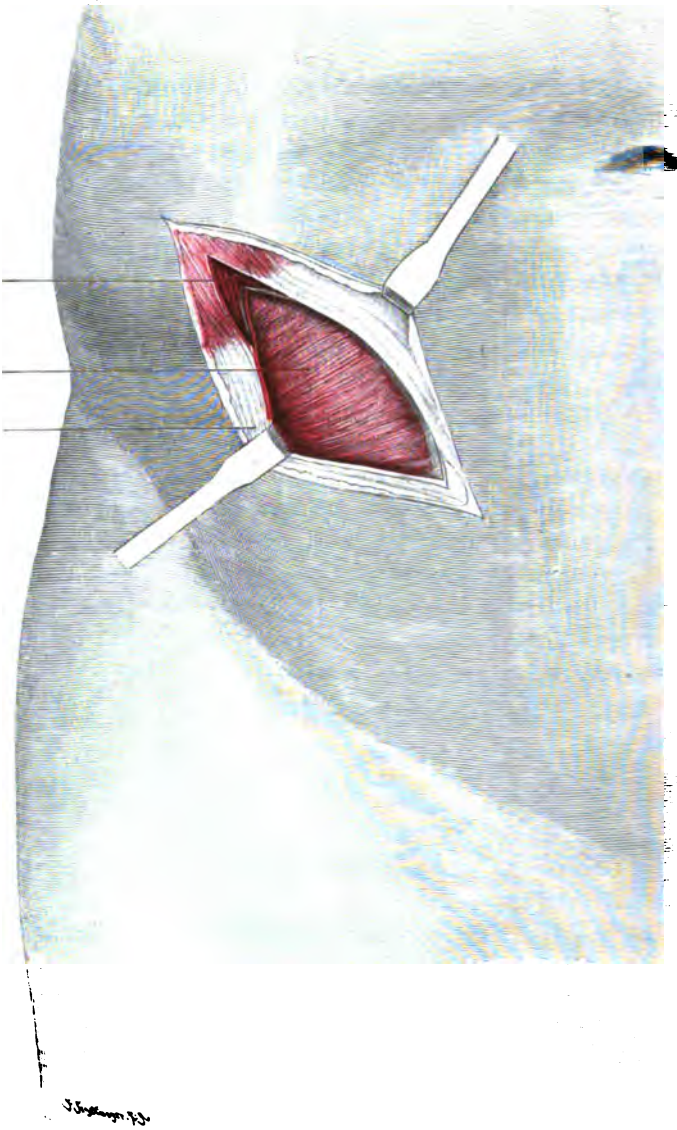

Fig. 382. Permuskuläre Methode der Radikaloperation bei Appendixerkrankung. a Haut, Fascia superficialis, Fascia obl. ext. und Musc. obl. ext. (in der Faserrichtung) 3 Querfinger breit über dem lateralen Drittel des POUPART-schen Bandes sind getrennt, der Musc. obl. int. liegt frei. b Musc. obl. int. parallel seinen Fasern gespalten, Musc. transversus abdominis freigelegt mit seiner Fascie. c Musc. transversus gespalten und samt Musc. obliq. int. beiseite gezogen. Peritoneum mit dünner Fascia transversa liegt frei.

a

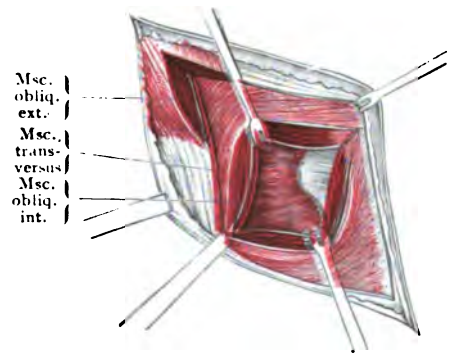

b

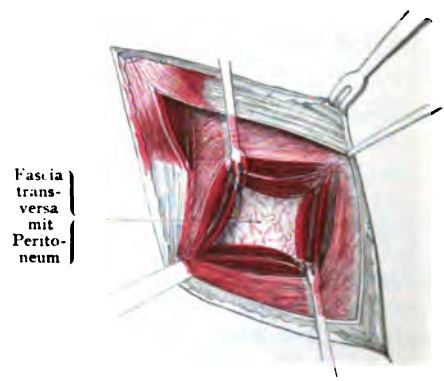

c

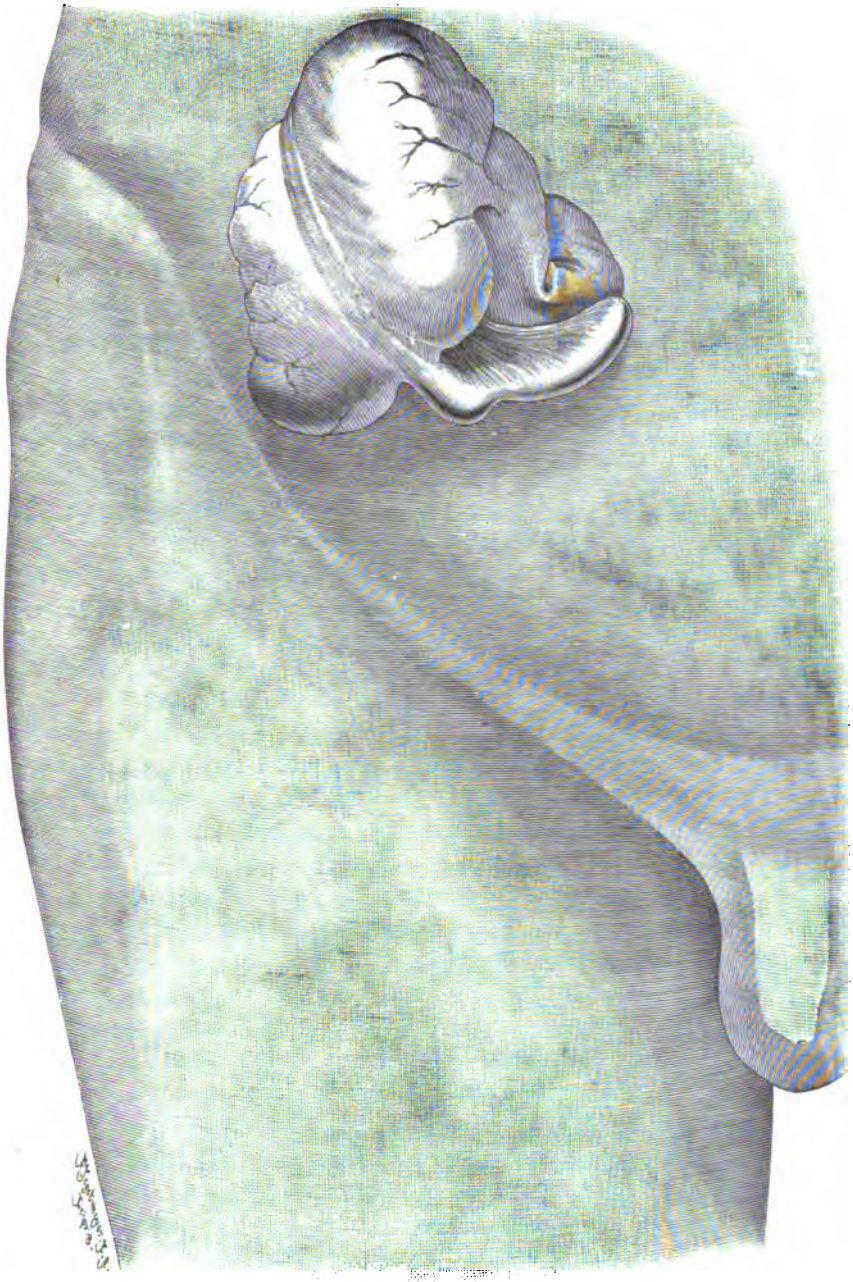

Fig. 383. Radikaloperation bei Appendixerkrankung. Das Coecum ist vorgezogen samt unterstem Ileumende. Man sieht, wie eine Stria des Dickdarms direkt an der Wurzel des Processus endigt, dessen Mesenteriolum schön sichtbar ist.

Fassen mit KOCHERscher Arterienklemme trennt man mit dem Thermokauter und benutzt die Klemme als Handhabe.

In diesen einfachen Fällen, wo an der Appendix keine wesentlichen makroskopischen Veränderungen bestehen, wird ohne Drainage Peritoneum samt Fascia transversa geschlossen (event. nach DE QUERVAIN mit Tabaksbeutelnaht), dann Nähte zur Näherung der Muskelränder angelegt, die Fascia obl. ext. fortlaufend geschlossen und die Haut vereinigt.

b) Frühoperation der Appendicitis im akuten Stadium.

Die größte Umwälzung hat sich in den wenigen Jahren seit Veröffentlichung unserer letzten Auflage vollzogen in der Frage der Operation im akuten Stadium der Appendicitis resp. der sog. Frühoperation. Während früher wenige kategorische Vertreter dieser Frühoperation, REHN, SPRENGEL, BERNAYS, SONNENBURG, RIEDEL, namhaft gemacht werden konnten, hat sich jetzt die Mehrzahl der Chirurgen zu dieser Operation bekannt auf Grund zunehmender Erfahrungen über Gefahrlosigkeit und Vorteile eines solchen Vorgehens.

BERNAYS, welcher in der glücklichen Lage war, sein Publikum wie die Aerzte früh von den Vorteilen frühen Eingreifens zu überzeugen, hat zuerst eine glänzende Statistik beigebracht von einer Serie von 71 Fällen akuter eitriger und gangränöser Appendicitis, welche er dank der Operation glücklich zur Heilung brachte.

Diesen Nachweisen schließen sich in den letzten Jahren ebenso glänzende Erfolge sehr beschäftigter Chirurgen, wie KÖRTE, ROTTER, KROGIUS, KÜMMEL, RIEDEL, OCHSNER, und zahlreicher anderer, namentlich amerikanischer Operateure an. KÖRTE hat in seiner großen Arbeit über Perityphlitis überzeugende Belege für den Nutzen der Frühoperation beigebracht[1]). Nach NORDMANN[2]) starb von 80 in den ersten 3 Tagen wegen noch beschränkter Appendicitis operierten Patienten keiner (!), von 54 in dieser Zeit Operierten mit diffuser Peritonitis 16, die meisten, wenn erst am 3. Tage operiert werden konnte. Am Kongreß der Deutschen Gesellschaft für Chirurgie sind Statistiken mitgeteilt worden, welche zeigen, daß bei wirklicher Frühoperation, d. h. Eingriff in den ersten 24 Stunden der Erkrankung, die Mortalität = Null ist, schon am 2. und vollends 3. Tage ansteigt, um noch höhere Prozente im Intermediärstadium zu erreichen. Zur Erklärung fand ROTTER in etwelchem Gegensatz zu BERNAYS am 1. Tage von 25 Fällen bloß 4 mit Eiterung, am 2. von 65 schon 35. Während er bei reiner Appendicitis alle Fälle heilte, hatte er bei bloß seröser Exsudation in der Umgebung schon 3 Proz. Mortalität, bei Eiterung (d. h. bei zugetretener Perityphlitis) erheblich mehr.

1) Man vergleiche auch die großartigen Arbeiten von KELLY und von SPRENGEL über Appendixerkrankungen.

2) LANGENBECKS Archiv, Bd. 78.

Es hat sich also BERNAYS' Prognose, daß wir bei Frühoperation, auch unter Hinzurechnung der schwersten Fälle, im stande sein werden, 98 Proz. Heilungen zu erzielen, völlig bewahrheitet. Solange die phlegmonöse Entzündung, welche nach ROUXs großer Erfahrung die akute Appendicitis charakterisiert, wirklich noch auf die Appendix selber beschränkt ist, mag sie hier bloß noch zu eitriger Infiltration der Wand, zu ulceröser Zerstörung der Schleimhaut oder zu ausgedehnterer Gangrän geführt haben, können wir von Frühoperation reden und fast sicher eine Heilung in Aussicht nehmen.

Dabei ist ja fast immer schon fibrinöse Auflagerung auf der intensiv geröteten und geschwellten Appendix vorhanden und oft ein seröser trüber Erguß in der Nachbarschaft, aber das richtige Stadium für eine wirkliche Frühoperation dauert so lange, als nicht die umgebende Serosa und Subserosa ebenfalls durch akut eitrige Infiltration oder Nekrose mitbeteiligt ist, und in diesem Sinne eine akute Perityphlitis oder Paratyphlitis sich hinzugesellt hat. Das Stadium der Appendicitis acuta in derart umschriebenem Sinne kann einmal schon nach 6 Stunden überschritten werden, wenn akute Gangrän oder Perforation an der Basis des Processus eingetreten ist, ein anderes Mal bis zum 3. Tage andauern. Im Durchschnitt ist mit Ablauf von 24 Stunden die günstigste Zeit vorüber und darf von Frühoperation oft schon nicht mehr gesprochen werden.

Technik der Frühoperation im akuten Anfall.

Als Regel muß die Operation im akuten Anfall größeren Zugang schaffen als im Intervall. Es ist deshalb hier weniger gut, noch durch die Muskeln einzugehen und noch weniger durch die Rectusscheide. Vielmehr wählt man mit SENN, BARKER und BERNAYS die dünnste Stelle der Bauchwand, wo die Muskeln alle in ihre Fascien übergegangen sind, um sich zur Rectusscheide zu vereinigen. Man macht den Pararectalschnitt (s. Fig. 384) außerhalb der Rectusscheide und trennt nach Haut und Fascia superficialis die vereinigten Fascien der 3 breiten Bauchmuskeln. Dieser Schnitt läßt sich mit der geringsten Verletzung (und dies wird nicht selten notwendig) nach auf- oder abwärts verlängern.

Es ist gut, das Peritoneum gehörig zu spalten und seine Ränder mit Arterienklemmen zu fassen, um event. angesammeltem Exsudat den Abfluß zu sichern. Nach Lösung sehr oft verklebten Netzes wird das Coecum angezogen und mit dem Finger der Processus gesucht und mit oder ohne Coecum aus der Wunde gezogen. Es ist sehr gut, dabei die Stelle des Ansatzes der Appendix am Coecum gehörig zu fixieren, um eine rasche Herausbeförderung derselben zu sichern, wenn bei der Lösung von Verklebungen eine Perforation zu Tage tritt und Eiter oder Jauche sich aus dem Lumen oder einem

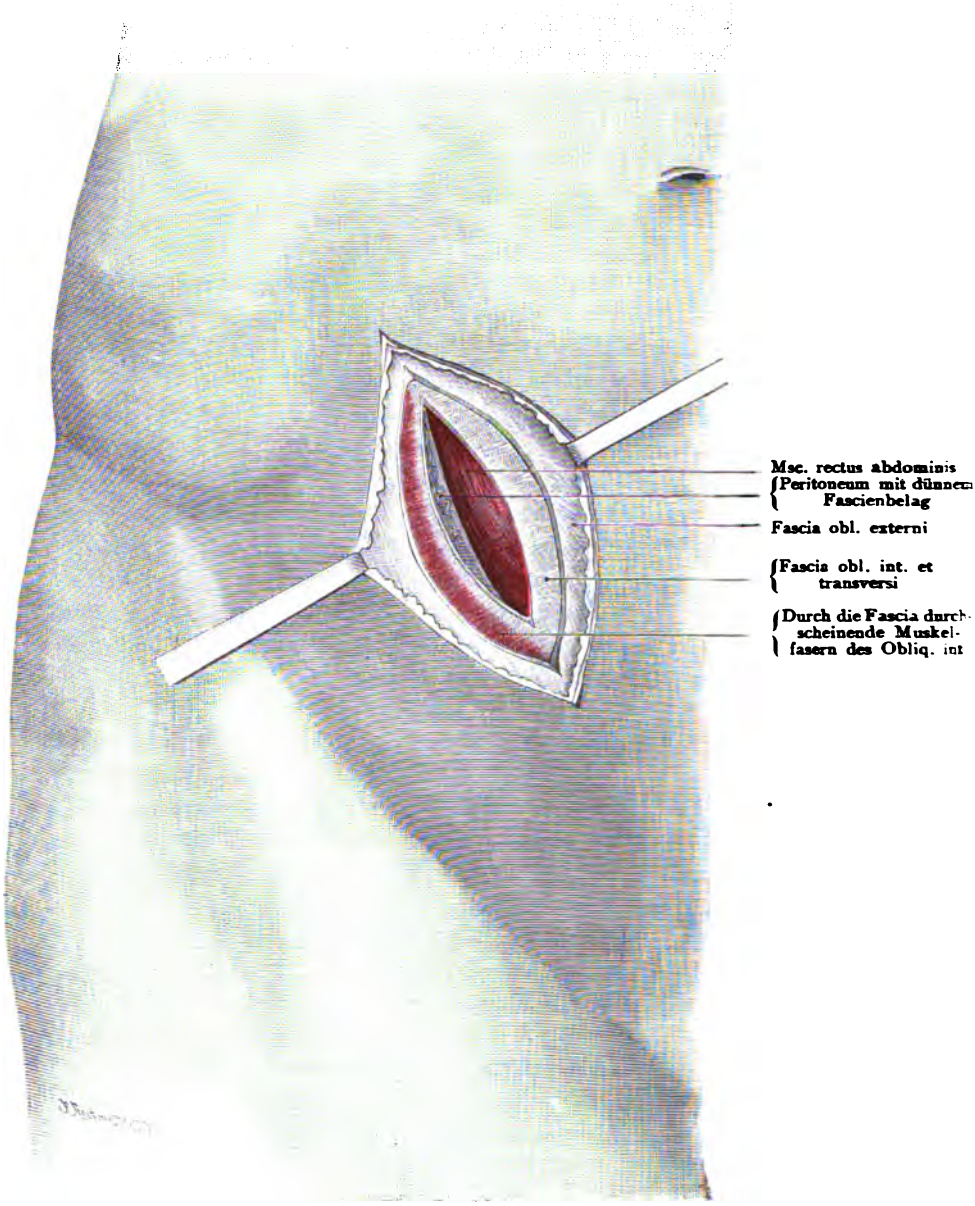

Fig. 384. Pararectalschnitt bei akuter Appendicitis (und bei begleitender Peritonitis). Schnitt am Rectusrand. Man erkennt deutlich die Spina il. ant. sup. zur Orientierung über die Anlage des Schnittes. Haut, Fascia obliq. ext. samt Fasc. obliq. int. und Fascia musc. transversi sind gespalten, der Rectusrand tritt zu Tage, unter diesem die dünne Fascia transversa und Peritoneum darunter.

kleinen Absceß der Umgebung entleert. Solche Ergüsse müssen mit Gaze sofort ausgetupft werden.

Die Abtragung des Wurmfortsatzes ist insofern unter Umständen schwieriger, als in einem chronischen Stadium, weil eine offene Perforation an der Basis vorhanden sein kann oder diese durch phlegmonöse Infiltration verdickt und zugleich zerreißlich geworden ist. Die Abquetschung ist meist nicht zulässig, man darf bloß abbinden und kann auch in die Lage kommen, ein Stück Coecum mitzunehmen, um eine sichere Naht anlegen zu können. In diesem Falle legt man eine Klemmzange an den vorgezogenen Blinddarm.

Ist schon ein größeres Quantum trüber Flüssigkeit vorhanden, die sich um den Processus und gegen das Becken angesammelt hat, so kann das bloße Austupfen ungenügend und eine Spülung mit Salzwasser nötig werden. Aber dabei muß für völlig freien Abfluß aus der Wunde gesorgt sein.

Wegen der geringen Sicherheit der Naht muß Drainage Regel sein bis an die Nahtstelle, bei reichlichem Exsudat mit größerem Glasdrain bis in den Douglas und aufwärts entlang dem Colon ascendens, bei abnormer Lage der Appendix gelegentlich auch nach anderer Richtung. Neben den Glasdrains sind Gazestreifen, wie BERNAYS sie auf den Stumpf und auf jedes durch Entzündung veränderte Darmstück legt oder besser die MC COSHschen Zigarettendrains (Dochte in Kautschukschlauch) sehr zweckmäßig. Um Drains und Gaze wird bloß Peritoneum und tiefe Fascie geschlossen, Muskeln, oberflächliche Fascien und Haut erst sekundär nach ein paar Tagen, event. unter Einlage einer Jodoformgaze mit ein paar Nähten provisorisch vernäht.

c) Operation bei Appendicitis im Intermediärstadium nach Absceßbildung.

Ein mit Recht sehr hochgeachteter Professor der internen Klinik pflegt regelmäßig seinen Studenten bei Besprechung der Appendicitisbehandlung zu sagen, daß die Chirurgen noch zur Stunde mit allen ihren Operationen nicht mehr Nutzen stiften, als zur Zeit, da sie sich darauf beschränkten, die ihnen von den Internen zugewiesenen perityphlitischen Abscesse zu eröffnen. Bei den Frühoperationen mache man ebensoviele falsche als richtige Diagnosen und operiere bei beginnenden Typhusfällen, akuten Magendarmkatarrhen, Gallensteinkoliken u. s. w. Die Operationen nach abgelaufener Entzündung könnten zu einem großen Teil unterbleiben und werden bei ganz gesunden Wurmfortsätzen ausgeführt.

Es ist zuzugeben, daß ab und zu bei einer Frühoperation ein Irrtum vorkommt, aber mit Rücksicht darauf, auf den außerordentlichen Nutzen zu verzichten, welchen die Frühoperation bei

wirklicher akuter Appendicitis leistet, ist in keiner Weise gerechtfertigt. Wer es erlebt hat, daß der Chirurg eine Operation ablehnte, obschon die Angehörigen dieselbe ausdrücklich in den ersten Stunden wünschten, und dann den Patienten in wenigen Tagen an akuter Peritonitis sterben sah; wer gesehen hat, wie bei Zuwarten, bis der Absceß dem internen Auge klar geworden war, alle möglichen schweren Operationen nötig wurden infolge Metastasenbildung (Bildung neuer Abscesse nebenan, Thrombophlebitis mesaraica [GOLYA], von subhepatischen Abscessen mit Pylephlebitis, von Parotitis acuta phlegmonosa etc.), von Infektion des Peritoneum bei Eröffnung tief im Becken oder unter der Leber liegenden Abscesse; wer gesehen hat, wie 2, 3 Anfälle gelindester Art bei Zuwarten von einem 4. tödlich verlaufenden Rückfall gefolgt waren, wer das gesehen hat, wird wenig Lust haben, der Schule zuliebe, das Leben seiner Patienten auf das Spiel zu setzen und die Absceßbildung mit ihren Gefahren abzuwarten, wenn er es vermeiden kann [1]).

Im Gegenteil überlege ich es mir in jedem Falle, wo mir ein Patient erst mit wohlausgebildetem, schön diagnostizierbarem Absceß zur Behandlung zugewiesen wird, ob die Indikation zu einer Eröffnung noch besteht und ob nicht besser die spontane Perforation in den Darm abgewartet wird.

Wenn das Fieber bereits abfällt, die Schmerzen nachlassen, die Auftreibung des Abdomen zurückgeht, hat es mit der Absceßeröffnung nicht Eile, wenn man den Patienten überwacht und mit Ruhe und Diät ohne Opium richtig behandelt. Denn der Fieberabfall zeigt mit Sicherheit das Aufhören des Fortschreitens der phlegmonösen Entzündung nach der Umgebung an. Wo der Absceß dem Messer gut zugänglich ist, wird man freilich auch hier den Verlauf durch Eröffnung nach außen abkürzen.

Wo die lokale Entzündung dagegen noch akut phlegmonösen und progressiven Charakter hat, da wird man mit dem Eingriff nicht zögern dürfen. Aber hier ist der Standpunkt ein völlig differenter gegenüber demjenigen bei wirklicher Frühoperation. Bei letzterer, wo die Entzündung auf die Appendix und ihre nächste Umgebung beschränkt ist, strebt man radikale Heilung durch Entfernung des kranken Organes an. Bei Absceßbildung tritt die Frage der Entfernung der Appendix in den Hintergrund, hier ist die Perityphlitis (in anderen Fällen die Paratyphlitis, Parahepatitis, Perisigmoiditis je nach Lage der Appendix und Ausbreitung der Entzündung) zu behandeln und die erste Aufgabe: Entleerung des Eiters. Die Appendix wird primär bloß entfernt.

1) OCHSNER (Tristate Soc., Oct. 1904) hatte bei 255 akuten Appendicitisfällen mit und ohne Perforation, aber ohne Absceß eine Mortalität von 1,9 Proz., bei Absceßbildung (117 Fälle) 3,4 Proz., bei diffuser Peritonitis 30 Proz. †.

wo dies sich als besonders leicht von selbst ergibt oder wo die Entfernung zur Heilung des Abscesses sich als nötig erweist[1]).

Art und Ort der Eröffnung hängen von der Stelle ab. Abscesse entwickeln sich nicht nur an der klassischen Stelle zwischen Nabel und Spina ilii a. s., sondern auch im kleinen Becken, in der linken Fossa iliaca, gegen den Nabel, in der rechten Lendengegend, unter der Leber, unter dem Zwerchfell, je nach Lage der Appendix. Die Incision kann deshalb Spaltung von Rectum, hinterer Vaginalwand, in der Mittellinie des Abdomen, über dem linken Lig. Pouparti, in der rechten Lendengegend, am Nabel, am Rippenrand nötig machen.

Bei „normaler" Lage des Abscesses incidiert man am besten parallel und nahe dem Lig. Pouparti selbst in Fällen, wo die Hauptschwellung sich höher hinauf findet und der Druckschmerz und die Resistenz weiter oben am intensivsten sind. Man kommt bei Incision entfernt vom Lig. Pouparti öfters noch in die freie Bauchhöhle an Stellen, wo das Exsudat oberflächlich erscheint. Man spaltet fingerbreit über dem Ligament Haut, Fascia superficialis und obliqui externi, hebt stumpf die oft schon speckig infiltrierten tiefen Bauchmuskeln aus der Rinne des Lig. Pouparti empor und dringt mit einer Kropfsonde auf- und rückwärts gegen das Exsudat vor, bis der Eiter vorquillt. Aehnlich bei Incision über dem linken POUPART-schen Bande.

In Fällen, wo die Entzündung schon im Rückgang ist, dringt man tief in speckige Schwarten ein. Man muß Sorge tragen, nicht in den Musc. iliopoas einzubohren. Bei Medianschnitt wegen großer Beckenabscesse ist dieses stumpfe Vordringen nach Spaltung der Haut, oberflächlichen Fascie und Linea alba ebenfalls geraten, um die Blase zu schonen, welche häufig dem Absceß direkt anliegt. Die Blase ist zu entleeren und unter Umständen ein Katheter einzuführen, um ihre Verletzung zu vermeiden. Recht schwierig kann die Eröffnung tiefer Abscesse in der Lendengegend, unter und über der Leber, werden. Man muß hier von größeren Incisionen aus schichtweise präparierend vorgehen, da man sich zu hüten hat, durch die freie Bauchhöhle hindurch Abscesse eröffnen und drainieren zu wollen. Ein Kollege von mir hat vor kurzem einen Exitus binnen weniger Stunden erlebt infolge dieses verfehlten Vorgehens bei einem subhepatischen Absceß.

Trotz Absceßeröffnung tritt oft die Heilung nur sehr langsam oder gar nicht ein, und der Kranke kann nachträglich zu Grunde gehen. Es ist dies der Fall, wenn man einen, vielleicht noch so großen umschriebenen Absceß gespalten hat, während andere Abscesse vorhanden sind, welche nicht mit der Haupthöhle kommunizieren. Es

1) Nach NORDMANN hatte KÖRTE bei bloßer Absceßincision im Intermediärstadium 0,5 Proz. Mortalität gegen 8 Proz. bei Radikaloperation in derselben Zeit.

ist nötig, durch vorsichtige anhaltende Spülung mit physiologischer Kochsalzlösung den meist übelriechenden Absceßinhalt gründlich zu entfernen, aber es ist nicht zweckmäßig, die Spülung zu wiederholen. Verband mit häufig gewechselten warmen Kompressen.

Um die Heilungsdauer in solchen Fällen abzukürzen und die Heilung zu sichern, haben wir für dieses Intermediärstadium vorgeschlagen, nach der Absceßeröffnung, und zwar im Anschluß daran, nach 24 Stunden oder einigen Tagen die Radikaloperation anzuschließen in der Weise, daß wir — ganz wie für die Radikaloperation im akuten Stadium beschrieben — völlig unabhängig von der Incisionsstelle der Eiterherde und möglichst entfernt von derselben, d. h. am Rectusrand incidieren, und die Radikaloperation ausführen. Die Verklebungen werden sorgfältig gelöst, die Appendix freigemacht, samt dem Coecum, falls dies nötig ist, vor die Wunde gebracht und in beschriebener Weise reseziert. Naht mit Catgut. Die anstoßenden fibrinös belegten Dünndärme müssen wie das Coecum nachgesehen werden wegen allfälliger sekundärer Perforationen.

Wie im akuten Zustand muß die Wunde bis zum Stumpf der Appendix mit einem Xeroformgazestreifen leicht ausgestopft, neben derselben ein Glasdrain eingeführt und dieser Verband durch eineu sorgfältigen Kollodialdeckverband völlig abgeschlossen von der Incisionswunde des Abscesses gehalten werden. Mittelst dieses Verfahrens haben wir große Abscesse nach Eröffnung nach außen relativ rasch zur Ausheilung kommen sehen und konnten nach ein paar Wochen die Patienten entlassen, ohne sie mit der Aussicht auf eine nochmalige Operation behufs radikaler Heilung beunruhigen zu müssen.

d) Operation bei diffuser Peritonitis nach Appendicitis.

Wer sich auf den Standpunkt stellt, die Absceßbildung resp. die Ausbildung einer richtigen Perityphlitis abzuwarten bei Appendicitis, der setzt sich gleichzeitig dem Vorwurf aus, das Auftreten diffuser Peritonitis durch Zuwarten verschuldet zu haben. Tatsächlich gehen infolge Zuwartens Jahr für Jahr noch eine große Anzahl von Individuen an akuter Appendicitis in Kürze zu Grunde, weil die Ausbreitung der Entzündung von dem kleinen Herd aus auf das Bauchfell nicht verhütet wurde.

Es ist eine Frage der Virulenz [1]) der Bakterien einerseits, des Quantums von Infektionsstoffen andererseits, welche in die Peritoneal-

1) BRUNNER hat experimentell gezeigt, daß Virulenz und Quantität der Infektionsstoffe entscheidend ist, ob es zu diffuser Peritonitis kommt oder nicht. Man vergleiche auch die vorzügliche Arbeit von TAVEL und LANZ über Peritonitis.

höhle austreten, ob rasch eine diffuse Peritonitis mit ihren Gefahren zu stande kommt. Ist die Perforation groß, wie bei ausgedehnter Gangrän des Wurmfortsatzes, liegt sie an der Basis, wo Darminhalt aus dem Coecum zutreten kann, so ist die Gefahr eine viel größere. Ich finde mit ROUX sehr früh seröses, oft seropurulentes Exsudat in der freien Peritonealhöhle. Trotzdem begrenzen sich zweifellos die Exsudate in der Regel durch Fibrinausschwitzung und Verklebung der Därme unter sich, mit dem Netz, mit der Bauchwand. Auch wo dies geschieht, findet man nach Eröffnung großer perityphlitischer Abscessse bei Autopsien oft multiple Abscesse zwischen den Därmen, zwischen Netzverklebungen, gegen das Zwerchfell zu über Leber und Milz. Der kleinste Teil dieser Abscesse entsteht durch sekundäre Perforation primär rein perityphlitischer Eiterherde; die meisten sind die direkte Folge der bei Perforation der Appendix ausgetretenen Infektionsstoffe. Sekundäre Absceßperforationen sind gefährlicher als die primäre Absceßbildung, weil es sich dabei um Infektionsstoffe handelt, welche im Körper entwickelt, angepaßt und daher viel virulenter sind. Daß es deshalb wünschenswert ist, die primären Eiterherde um die Appendix im progressiven Entzündungsstadium so früh wie möglich zu eröffnen, ist ganz gewiß. Aber trotzdem stirbt noch eine Anzahl von Patienten mit eröffneten Abscessen unter Entwicklung weiterer Abscesse, und will man in diesen Fällen den Tod vermeiden, so muß man die Quelle der Infektion in Angriff nehmen, den Processus entfernen und mit ihm die periappendicitischen Infektionsherde, bevor sie sich zu ausgebreiteten Abscessen gestaltet haben.

Aber noch als viel dringlicher zur Verhütung von Todesfällen zeigt sich die Frühoperation, wenn man die Fälle berücksichtigt, wo es nicht zur Abkapselung von Abscessen kommt, sondern sich rasch ein Exsudat über den größeren Teil des Peritonealraums ausbreitet (bei Coli- und Streptokokkeninfektion Erwachsener und bei Pneumokokkeninfektion von Kindern). Die direkte Behandlung einer solchen diffusen, vom Zwerchfell bis ins Becken sich erstreckenden Peritonitis ist in hohem Maße undankbar wegen des Shock und wegen Steigerung der Resorption septischer Stoffe, welche die Eröffnung und Hantierung des entzündeten Peritoneum im Gefolge hat. Wenn man die Bauchhöhle breit eröffnet, sämtliche Eiterherde entleert und drainiert, so steigert man den schon vorhandenen Kollaps in bedenklichem Maße, und die Mittel, dies zu verhüten, sind noch nicht gefunden. CIRLE hat bei seinen Experimenten über Shock festgestellt, daß Ausschaltung der arteriellen Blutzufuhr zu den Därmen das Hauptsymptom des Shock, den Abfall des Blutdrucks, verhütet. Ob etwas Aehnliches vorübergehend vorzukehren bei Peritonitis erlaubt wäre, bleibt zu untersuchen. Vielleicht würde die Anlage einer

Klemmzange am Mesenterium für die sehr kurze Zeit einer Eventration und Reinigung zulässig sein. Sehr wichtig gegen den Shock sind häufige subkutane und intravenöse Kochsalzinfusionen. Nach CIRLE muß man oft sehr große Quanta injizieren, bis der Erfolg eintritt, bei Tieren bis zum Doppelten des Blutquantum. KATZENSTEIN hat unter diesen Verhältnissen vortreffliche Wirkung von anhaltenden langsamen aber reichlichen Kochsalzeingießungen ins Rectum gesehen. Neben den Injektionen ist Strychnin subkutan ein sehr gutes Mittel. Endlich ist die geeignete Hochlagerung von Rumpf und Extremitäten zu benutzen.

Sehr nützlich ist die Entleerung des Magens und Darmes bei Peritonitis durch Auswaschung, eventuell durch Anlegung einer oder mehrerer Kotfisteln. Es ist bemerkenswert, daß diejenigen Chirurgen, welche bei Peritonitis die besten Resultate gehabt haben, im Gegensatz zu der Morphiumbehandlung großen Wert auf gründliche Entleerung des Darmes durch Anwendung von Abführmitteln legen. BERNAYS will bei Operation im akuten Stadium schon nach Ablauf von 12 Stunden stündlich Kalomel (zu 0,006), eventuell auch SEYDLITZ-Pulver und Magnesia citrica verabfolgen, aber allerdings unter Umständen, wo man von der Perforation nichts mehr zu fürchten hat, weil der Processus reseziert ist. BERNAYS verficht noch in einer neuesten Publikation sehr energisch gegen OCHSNER den großen Nutzen der Darmentleerung durch Abführmittel.

Die Behandlung, welche uns bei diffuser Peritonitis nach Appendicitis in einer größeren Anzahl von Fällen die besten Dienste geleistet hat neben den erwähnten Hilfsmitteln zur Hebung der Kräfte des Patienten und zur Beseitigung der Intoxikationsfolgen ist folgende:

Es wird rechts und links, oberhalb des POUPARTschen Bandes incidiert entsprechend der Stelle, die wir für Entfernung des Processus vermiformis oben illustriert haben. Die Schnitte werden nicht größer angelegt, als für Entfernung der Appendix nötig ist. Letztere wird in erster Linie vorgenommen. Es folgt eine gründliche Entleerung des Exsudates durch Irrigation mit auf 42° C erwärmter physiologischer Kochsalzlösung mittels Irrigator mit langen gebogenen, eichelförmig endigenden Glasansätzen sowohl abwärts in den DOUGLASschen Raum, als aufwärts gegen Leber, Magen, Milz zu, bis die Flüssigkeit klar abläuft.

Es werden große und lange Drainröhren von beiden Incisionen aus nach dem Douglas und zugleich nach beiden Seiten hoch hinauf eingeführt und warm-feuchte, häufig zu wechselnde Kompressen aufgelegt. Der Darm muß durch Verabfolgung salinischer Abführmittel (Karlsbader Salz) einmal gründlich entleert werden, und wenn dies nicht gelingt, durch eine oder mehrere Kotfisteln die Entleerung erzwungen werden. Gerade in Fällen von Peritonitis kann man in

die Lage kommen, statt einer Darmnaht nach Abtragung der Appendix eine Drainage zu machen.

Wir fassen unsere hauptsächlichen Indikationen dahin zusammen:

1) Bei akuter Appendicitis hat der Arzt die Pflicht, die Frage sofortiger Frühoperation in Erwägung zu ziehen, da keine andere Behandlung auch entfernt mit solcher Sicherheit und Raschheit die Gefahr der Erkrankung zu beseitigen vermag. Die Operation soll in den ersten 24, wo möglich in den ersten 6—12 Stunden ausgeführt werden unter korrekter Asepsis, wo möglich in einer Klinik.

2) Im Intermediärstadium ist bei zunehmender Entzündung und Fieber operativ vorzugehen, aber die Operation hat als Regel bloß in gründlicher Entleerung von Abscessen zu bestehen. Bei abgekapselten Abscessen und abfallendem Fieber ist die Eröffnung nicht dringlich, weil die spontane Entleerung in den Darm Regel ist. Sie ist bei leicht zugänglichen Abscessen trotzdem wünschenswert.

3) Bei Eintritt diffuser Peritonitis ist in jedem Falle sofort die Eröffnung der Bauchhöhle vorzunehmen, wo möglich mit Entfernung der Appendix, stets mit gründlicher Entfernung der Exsudate durch Spülung und Drainage und Entleerung des Magens und Darmes. Ist aber bereits Darmlähmung und Kollapserscheinungen da, so ist die Enterostomie allein vorzunehmen.

4) Nach Ablauf der Entzündung ist die Entfernung der Appendix ein meist völlig gefahrloses und sicheres Mittel, neue Anfälle unmöglich zu machen[1]). Die Operation soll wo möglich nicht vor Ablauf von 3 Monaten nach einem Anfall ausgeführt werden.

i) Chirurgie des Mastdarms.

157. Excisio recti.

Wir stellen die wichtigste Operation am Mastdarm voran, wie sie in weitaus den meisten Fällen wegen Carcinoms, danach wegen anderer Neubildungen, gelegentlich wegen Syphilis, Tuberkulose, Stenosen, Prolapsus vorgenommen wird. Exstirpationen am Rectum werden entweder als Amputationen ausgeführt mit Entfernung des Mastdarmes bis unten in mehr oder weniger erheblicher Ausdehnung aufwärts bis zur Totalexcision oder als Resektionen, wobei Stücke aus der Kontinuität entfernt werden.

Zu den Amputationen werden am besten auch diejenigen Excisionen gezählt, bei denen der Sphinkterteil erhalten werden kann, weil sie in ihrer Technik wenig von der völligen Entfernung des

1) In Körtes Fällen (Nordmann) war in 75 Proz. der Fälle, die infolge von Rezidivanfällen tödlich verliefen, bloß 1 Anfall voraufgegangen.

unteren Endes abweichen. Es kommt auf Sitz und Ausdehnung des Carcinoms an, ob man die eine oder andere Operationsweise indiziert findet. Freilich gibt es auch Chirurgen, welche die Amputation prinzipiell in jedem Falle ausführen und nur den Unterschied machen, daß sie bei tiefer gelegenen Carcinomen den Darm abwärts in den Anus hineinheften, bei hochgelegenen Krebsen einen Anus iliacus oder glutaealis oder abdominalis anlegen, kurz den Darm an abnormer Stelle einheilen.

Die prinzipielle Verwerfung jeder Resektion geht zu weit. Bei einem Carcinom der Pars analis recti ist niemand im Zweifel, was zu tun ist. Hier muß die Portio analis und das Rectum 2 Finger breit über die Grenze der Neubildung hinauf exstirpiert, resp. amputiert werden, und zwar ist die Methode diejenige von LISFRANC mit gehöriger Umschneidung des Anus und Entfernung des Rectum samt umgebendem Fettgewebe und Drüsen vom Steißbein bis zur Prostata resp. Vagina (eventuell mit Teilen dieser Organe) und von einer Beckeninnenfläche zur anderen.

Bei Erkrankung der Pars ampullaris recti[1]), wo die Analportion frei, dagegen die Ampulle, wie dies das häufigste Vorkommnis ist, Sitz der Neubildung ist, halten wir mit REHN ebenfalls an der Amputatio recti als Normalverfahren fest, mit dem Unterschied, daß wir die Muskulatur der Analportion zu erhalten suchen, wenn man sicher ist, daß sie gesund ist. Die Pars ampullaris rechnen wir vom Analteil bis zu der Stelle aufwärts, an welcher ringsherum das Rectum von Serosa bekleidet ist, also bis zu der Stelle, wo ein regelrechtes Mesorectum beginnt. Die Tumoren dieses Abschnittes zeichnen sich dadurch aus, daß man sie von unten immer (zum mindesten in Narkose) mit Sicherheit fühlen und ebenfalls mit Sicherheit die Beweglichkeit oder Verwachsung mit der Umgebung feststellen kann.

Für die Amputatio portionis ampullaris recti paßt unsere Methode des hinteren Längsschnittes mit Steißbeinresektion am besten. Sie gibt guten Raum, gestattet stets, hoch genug hinauf zu kommen und eine saubere Entfernung des kranken Gewebes inkl. Drüsen vorzunehmen. Außer durch die Aufgabe, den Schlußapparat in diesen Fällen zu erhalten, zeichnet sie sich vor der Amputation der Pars analis dadurch aus, daß das Peritoneum eröffnet wird, weil dasselbe die vordere Wand der Pars ampullaris weit abwärts bis nahe zum oberen Rande der Prostata bedeckt.

Als Colon pelvinum bezeichnen wir denjenigen Teil des Rectum, wo letzteres vollkommen vom Peritoneum umhüllt ist, also die völlig

1) Der Ausdruck Pars pelvina von REHN unterscheidet diesen Abschnitt zu wenig von dem Colon pelvinum, resp. dem intraperitonealen Teil.

intraperitoneal gelegene Partie. Bei Carcinom des Colon pelvinum kommt in erster Linie die Resektion in Frage. Hier kommt die KRASKEsche Methode der Mastdarmexcision mit partieller Excision des Sacrum oder deren Modifikationen von HOCHENEGG u. A. mit parasacralen Schnitten in Ausführung. Eine Resektion ist aber auch hier in der Regel bloß bei beweglichen oder durch bloße Serosatrennung leicht beweglich zu machenden Tumoren angezeigt. Die Krebse des Colon pelvinum sind in Narkose und bei kräftigem Entgegendrängen von den Bauchdecken her in der Regel noch palpabel, sonst wie die Neubildungen im Colon sigmoideum mit dem Proktoskop zu erkennen.

Endlich gibt es Carcinome, welche bis in das Colon sigmoideum hinaufreichen und andererseits in die Pars ampullaris hinab, deren Beweglichkeit eine beschränkte oder nicht sicher festzustellen ist und welche daher bloß durch die kombinierte Methode, welche QUÉNU am kategorischsten ausgebildet hat, mit einiger Sicherheit noch entfernbar sind, nämlich unter gleichzeitiger intraperitonealer sowohl als coccygealer (resp. sacraler) Auslösung mit Totalamputation des Rectum und Anlage eines Anus praeternaturalis am Abdomen.

Gar nicht mehr operativ anzugreifen sind diejenigen Mastdarmkrebse, welche mit dem Becken oder mit einem Organ verwachsen sind, welches sich nicht gründlich mitentfernen läßt (so bei ausgedehnten Blasenverwachsungen), ferner diejenigen, welche schon zu Metastasen (am häufigsten in der Leber) und zu carcinomatöser Peritonitis geführt haben. Da ist nur palliative Hilfe zu leisten in Form der Anlegung eines Anus praeternaturalis (vergl. Enterostomie). Mit Ausnahme dieser Fälle hat man in den letzten Jahren die Indikation zur Mastdarmexcision erheblich ausgedehnt, und es gibt kaum noch Chirurgen, welche von jeder Operation überhaupt abraten, nachdem aus einer Anzahl von Kliniken der Beweis erbracht ist, daß zwar immer noch eine nicht geringe operative Mortalität besteht, aber die Aussichten auf Radikalheilung sich den günstigsten anderer Organe anreihen.

Wir haben in der 4. Auflage die Statistiken von KRASKE, HOCHENEGG (PICHLER), v. EISELSBERG (PRUTZ), MADELUNG, GARRÈ (SCHNEIDER), KÜSTER (WENDEL), v. BERGMANN (WOLFF), WÖLFLER, SCHUCHARDT mitgeteilt und verweisen darauf. Die unmittelbaren Resultate sind nach Sitz und Ausdehnung des Carcinoms sehr verschieden. Während für die leichten Fälle einzelne Chirurgen eine Mortalität bis herab zu 3—4 Proz. aufweisen, beträgt nach KRASKES Hinweisen dieselbe bei den schwersten, mit kombinierter Methode zu behandelnden Fällen noch nahezu 50 Proz. ROTTER z. B. hat in in 24 Fällen 44 Proz. Mortalität. Ebenso hat HOCHENEGG von 5 per laparotomiam Operierten 3 verloren, während er sonst bloß 6,2 Proz.

verlor. MAYO I[1]) hat bei 19 nach QUÉNU Operierten eine Mortalität von 26,3 Proz. Während die kombinierte Methode bei Frauen bloß 8 Proz. Mortalität ergibt, nach GROSS, ist sie bei Männern 80 Proz.

Dagegen weist MARTIN DU PAN[2]) für 83 Fälle, die wir operiert haben, eine Radikalheilung in 25,7 Proz. der Fälle nach. ROTTER [PETERMANN[3])] hat 28 Proz. Radikalheilungen aufzuweisen. POPPERT hat unter 17 radikal Geheilten (unter 60) 8mal die Amputation und 9mal die Resektion gemacht. Diese beiden Verfahren waren also ziemlich gleichwertig. HOCHENEGG [RICHTER[4])] berechnet 33,3 Proz. Radikalheilungen auf 63 Patienten. MAYO hat die Hälfte der nach QUÉNU Operierten radikal heilen sehen, auf sämtliche 19 Fälle berechnet = eine Dauerheilung von 36,8 Proz.

Wir wir schon bei einer früheren Gelegenheit hervorgehoben haben, steigert sich die Aussicht auf Dauerheilungen mit der Schwere resp. Energie des Eingriffes und geht daher einigermaßen parallel der operativen Mortalität. Es ist nicht zu verwundern, daß die abdominoperineale Methode nach QUÉNU die größte Zahl von Radikalheilungen gibt, da sie die größere Gefahr des Eingriffes in Kauf nimmt und zugleich auf natürliche Kontinenz ganz verzichtet durch Anlage eines Anus praeternaturalis. Allein da doch die Mortalität geringer ist bei den ersten 3 Verfahren (s. oben) und sich ein gutes Teil vollkommenere Resultate bezüglich Kontinenz erzielen lassen (HOCHENEGG hatte unter 20 Geheilten 9mal nach Resektion vollkommene Kontinenz, POPPERT heilte von 20 Resezierten 10 per priman mit vollkommener Kontinenz), so ist KRASKE, POPPERT u. a. recht zu geben, daß die schonenderen Methoden angewandt werden sollen, wenn man nach genauer Prüfung des Falles eine radikale Heilung damit erzielen zu können glaubt.

158. Technik der Mastdarmamputation.

Zur Vorbereitung soll ein Individuum mit Carcinoma recti, wenn kein Ileus besteht, ein paar Tage gründlich abgeführt und der Darm mit reichlichen Wassermengen gespült werden, während der Patient flüssige Diät einhält (ohne Milch). Die 2 letzten Tage ist Wismut (4mal 0,3) und Opium (3mal 10 Tropfen) zu verabfolgen.

Wir verweisen für die geschichtliche Entwicklung der Technik auf die trefflichen Darstellungen von KRÖNLEIN und REHN am 29. Kongreß der Deutschen Ges. f. Chirurgie 1900 in Berlin. Die Fortschritte in der Technik sind, seit LISFRANC vor 3/4 Jahrhundert die erste Mastdarmexstirpation machte, allerdings groß, und es ist

1) St. Paul's med. Journ., April 1906.
2) Thèse de Berne 1905.
3) LANGENBECKS Arch., Bd. 80.
4) Deutsche Zeitschr. f. Chir., Bd. 81.

das große Verdienst KRASKES, in neuester Zeit mehr als ein anderer Anregung zur Verbesserung der Technik gegeben zu haben, durch Erweiterung des Operationsgebietes beim Eingehen von hinten her. REHN hat namentlich auf die Notwendigkeit einer genauen Berücksichtigung der anatomischen Verhältnisse aufmerksam gemacht, wie sie von WALDEYER, GEROTA, GOLDMANN klargelegt sind.

REHN will mit WALDEYER behufs Operation unterschieden wissen zwischen einer Pars perinealis recti, dem strammen muskulösen Schlußapparat, der mit Fascie und Muskeln des Beckens eng verbunden ist; einer schlaffen und blasenartigen Pars pelvina recti bis zur Höhe des 3. Kreuzwirbels halb intraperitoneal, von einer zur Fascia propria recti verdichteten Fortsetzung der Subserosa umschlossen, welche seitlich gegen das Becken Verbindung hat; endlich einem ganz intraperitonealen Colon pelvinum (JONNESCU) mit Mesenterium, bis zum Promontorium reichend. In diesem Mesenterium läuft die Arteria haemorrhoidalis superior (aus der Mesenterica inferior), die Hauptarterie des Rectum, um mit zwei seitlichen Aesten unter die Fascie der Pars pelvina recti zu treten. Unter dieser liegen auch die Plexus haemorrhoidales venosi interni und externi, die Lymphgefäße und sympathischen Nerven. Zwischen Fascie und Kreuzbein liegen die Arteriae sacrales mediae (aus der Aorta) und laterales (aus der Hypogastrica), sowie das sacrale Venennetz, die sacralen Lymphdrüsen und spinalen Nerven.

Die Lymphgefäße der Analhaut gehen zu den Leistendrüsen, diejenigen der Schleimhaut des Rectum in Drüsen, welche bis zum Peritoneum wesentlich seitlich dem Rectum anliegen zwischen Rectum und der Fascia propria recti, wo die Aeste der Art. haemorrh. int. eintreten; oben liegen sie im Mesenterium des Colon pelvinum.

Wie wir oben erwähnten, sind der Amputatio recti die Carcinome der Pars analis und ampullaris zuzuweisen, d. h. alle Carcinome, welche der Palpation von unten so zugänglich sind, daß man über ihre Beweglichkeit noch mit Sicherheit urteilen kann. Verwachsung mit Prostata, Vagina und Uterus sind keine Kontraindikation, wohl aber ausgedehntere Verwachsung mit der knöchernen Beckenwand und im großen Umfang mit der Blase.

α) Die perineale Methode nach LISFRANC.

Die Methode paßt auf die Carcinome der Analportion des Rectum, wo von einer Erhaltung der Sphinkteren nicht die Rede ist.

Der Anus wird umschnitten in gesunder Haut und die umschnittene Haut so zusammengenäht, daß der Anus geschlossen ist, die Wundränder mit scharfen Haken oder Wundsperre kräftig auseinandergehalten und nochmals gründlich die ganze Umgebung nach Lysolabwaschung mit Aether und Alkohol desinfiziert.

Unter Kontrolle des linken Zeigefingers wird mit Schere oder Messer unter Fassen der blutenden Gefäße entfernt von jeder Härte ringsherum das Rectum ausgelöst. Sobald der Ansatz des Sphinkter und des Levator ani hinten durchtrennt ist, wird der Tumor beweglicher. Nach vorne wird der Bulbus urethrae gelöst durch Trennung des ROUXschen Muskels bis zur Prostata hinauf, nachdem ein Katheter eingeführt ist, und zwischen Prostata und Fascia praerectalis in die Höhe gegangen, bei Verwachsung ein Stück Prostata mitreseziert.

Beim Weibe wird die Vagina losgelöst, und falls dieselbe verwachsen ist, ein entsprechendes Stück mitherausgeschnitten. Seitlich werden die zuführenden Gefäßbündel mit Aneurysmanadel umgangen und mit Catgutfaden umschnürt vor der Trennung. So gelingt es, das uneröffnete Rectum bis 2 Finger breit oberhalb jeder fühlbaren Härte herunterzuziehen, was so geschehen muß, daß durchaus keine Spannung mehr nötig ist, um die Stelle, wo man trennen will, in die Stelle des früheren Analringes einzulegen.

Nun werden 2 Finger breit oberhalb der Härte 2 Quetschzangen angelegt und der Darm mit dem Thermokauter dazwischen durchtrennt, die Schleimhaut, soweit noch solche vorragt, zerstört. Vor Wegnahme wird der Quetschzange das Ende des Rectum mit der Haut an Stelle des Anus mit Catgut vernäht, eine Jodoformgaze rechts und links neben das Rectum in die Tiefe geschoben, hinten und vorne die Wunde durch tiefgreifende Nähte mittelst Socindrahtes verkleinert. Die Quetschzange wird entfernt, ein Tampon ins Rectum heraufgeschoben, und 4—6 durch die ganze Wanddicke des Darmes reichende Drahtnähte zu sicherer Fixation angelegt; die Nahtstelle mit Bismuth bestrichen, im Rectum ein Suppositorium von Bismuth (0,5 mit Extr. Opii 0,02) eingeschoben.

Statt der Einnähung des unteren Rectumrandes in die Analgegend kann man nach WITZEL dasselbe durch die unteren Fasern des Glutaeus maximus und durch die Haut seitlich am Gesäß durchziehen und so einen schlußfähigen Anus glutaealis schaffen, von welchem auch V. EISELSBERG „vorzügliche Erfolge" gesehen hat.

β) Die coccygeale Methode mit hinterem Medianschnitt nach KOCHER.

Nachdem VERNEUIL und DENONVILLIERS schon vereinzelt die Resektion des Steißbeins ausgeführt hatten, habe ich im Jahre 1875 die Resectio coccygis mit hinterem Medianschnitt (welchen schon DIEFFENBACH benutzte) zur Methode erhoben [1]) und seither als Normalverfahren festgehalten und MARTIN DU PAN hat den Beweis ge-

1) Centralbl. f. Chir., 1875.

leistet, daß die große Mehrzahl der Chirurgen, nachdem sie durch KRASKEs sacrales Verfahren aufmerksam gemacht worden waren, schließlich sich der coccygealen Methode zugewandt haben, wenn

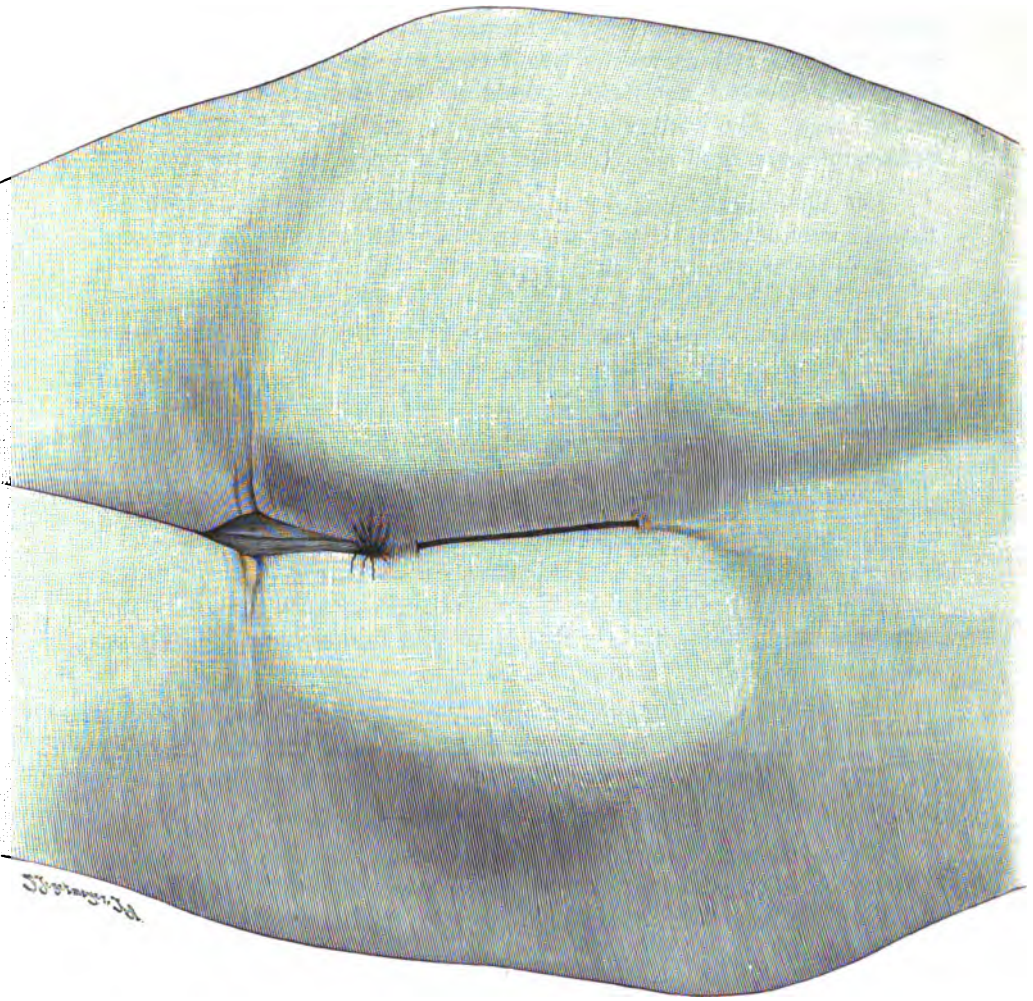

Fig 385. Excisio recti. I. Akt: Pat. liegt auf der rechten Seite. Nach Reinigung wird der After subkutan zirkulär umschnürt und zugebunden. Schnitt oberhalb des Afters beginnend in der Gesäßspalte bis auf das Sacrum.

sie ihr auch die verschiedensten Namen gegeben haben, und daß dieses Verfahren eine besonders günstige Statistik aufzuweisen hat.

Ich habe von der Entfernung des Steißbeins keinen Nachteil gesehen, kann deshalb die Erhaltung desselben nach KEHR nicht hoch anschlagen. Der hintere Medianschnitt hat den Vorteil, die

zum Analende führenden Nerven und Muskeln zu schonen, wie WÖLFLER betont hat.

Die Operation ist zunächst für diejenigen Carcinome bestimmt, welche die Portio analis intakt lassen, die Ampulle in größerer oder geringerer Ausdehnung einnehmen und zwar über die DOUGLASsche Peritonealfalte hinaus bis zu der Stelle, wo das Rectum völlig vom Bauchfell bedeckt als Colon pelvinum im Beckenteil des Bauchraums liegt. Die Methode paßt also für die große Zahl der Mastdarmcarcinome, weil die Ampulle der Hauptsitz derselben ist.

Die Operation beginnt mit dem Verschluß des Anus durch eine zirkulär subkutan um denselben herum ausgeführte und kräftig zugeschnürte Seidennaht. Nachher wird die gründliche Reinigung der Umgebung mit Aether-Alkohol vorgenommen. Der Patient wird mit erhobenem Steiß und zurückgeschlagenen Beinen auf den Rücken gelagert oder in rechte Seitenlage.

Incision in der Gesäßspalte, 2 cm oberhalb des Anus beginnend, nach Fig. 385 bis auf das Sacrum herauf. Die stramme Fascie auf dem Steißbein wird gespalten und das letztere dicht am Knochen ausgelöst, erst an den Seitenrändern und danach an der Vorderfläche unter Schonung des Endastes der Arteria sacralis media, nachdem man es mit einem scharfen Haken an der Spitze gefaßt und vorgezogen hat. Zuletzt wird das Sacro-coccygealgelenk quer getrennt oder, wo dies Schwierigkeit bietet, mit der Knochenzange quer abgetragen.

Es erfolgt die mediane Spaltung der Fascia ano-coccygea unter Schonung der queren Fasern des Sphincter ani und der Schlinge des Levator, die noch hinter dem Rectum durchgeht und welche für den Afterschluß sehr wichtig ist (vergl. Fig. 386).

Diese Fascie dient dem Levator ani, Ischiococcygeus und Coccygeus zum Ansatz, und es werden mit ihr daher auch diese Muskeln auf die Seite geschoben, soweit ihre Ansätze nicht schon am Steißbein abgelöst sind.

Ist die Fascie gehörig gespalten und auseinandergezogen, so beginnt die stumpfe Auslösung des Rectum mit den Fingern, aber man hat sich vor allem zu hüten, nicht zu nahe an das Rectum heranzukommen, um es nicht einzureißen und um das gelegentlich krebsig infiltrierte und Drüsen enthaltende Fettgewebe gründlich mitwegzunehmen. Man dringt also in das Cavum ischio-rectale mit den Fingern hinten und namentlich seitlich vom Rectum ein und löst das letztere samt seiner fettreichen Fascia propria vom Kreuzbein und von der Fascie des Obturator internus los, bis man die ganze Masse des Darmes samt Neubildung und Hüllen umgreifen kann.

Die von den Seiten sich anspannenden fettreichen Bindegewebsstränge, welche das Rectum fixieren, müssen mit den Fingern oder Aneurysmanadel umgangen und zentral mit Catgut ligiert, peripher mit Arterienklemmen versorgt werden. Bei dieser seitlichen Loslösung der Verbindungen, bis zu dem Punkt, wo man den Finger mit Leichtigkeit um das Rectum herumführen kann, eröffnet man in der Regel auf einer Seite die DOUGLASsche Peritonealfalte.

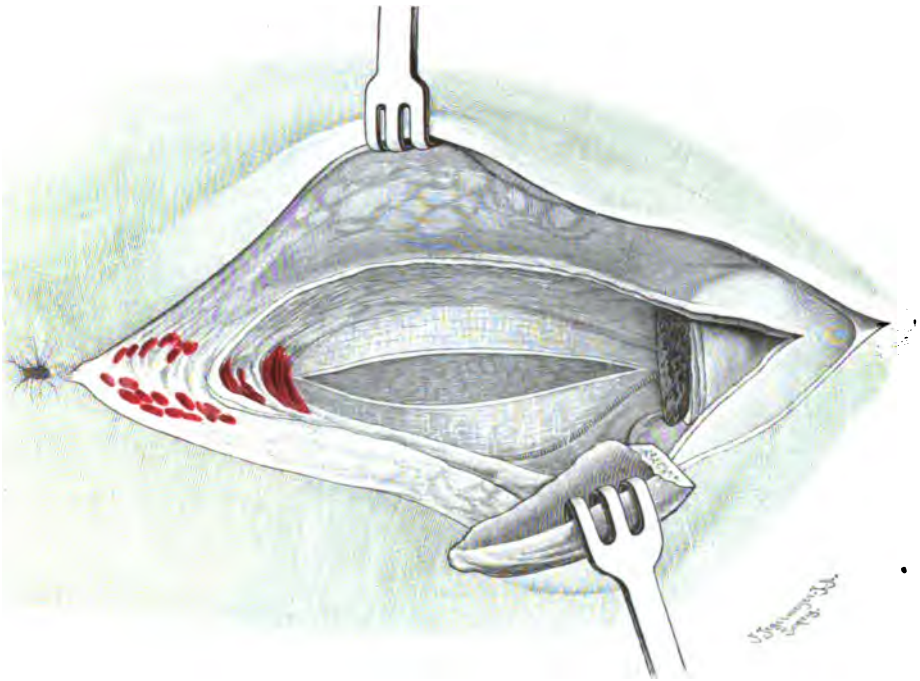

Fig. 386. Excisio recti. II. Akt: Die stramme oberflächliche Fascie ist bis auf das Sacrum gespalten. Das Steißbein ist gegen das Sacrum gelöst und abwärts herausgewälzt. Darunter erscheint die präsacrale Fascie, auf welcher ein Ast der Art. sacralis media sichtbar ist. Sie ist ebenfalls incidiert, und zwar abwärts bis zum Sphinkter und den das Rectum umfangenden Fasern des Levator ani. Das perirectale Fettgewebe tritt in dem Schlitz der tiefen Fascie zu Tage.

Es ist durchaus wünschenswert, rasch auf das Peritoneum vorzugehen und dasselbe so bald wie möglich zu eröffnen. Ist es einseitig eröffnet, so kann man es auf dem vor dem Rectum herumgeführten Finger auf der anderen Seite leicht eröffnen und dann vorne am Rectum ganz trennen. Die Peritonealränder werden mit unseren Arterienhakenklemmen verläßlich gefaßt behufs eventuell späterer Naht. Nach dieser Trennung (vergl. Fig. 387)

läßt sich das Rectum viel leichter herunterziehen und nunmehr die aus dem Gebiet der Arteria haemorrhoidalis superior seitlich an dasselbe herantretenden dicken fettreichen Gefäßstränge spannen, herunterziehen und zentral ligieren (peripher mit Klemmen fassen) wie Fig. 387 illustriert. Man läuft nicht mehr Gefahr, das Rectum zu verletzen. Eventuell führt man eine Gazeschlinge herum, um es besser herunterziehen zu können.

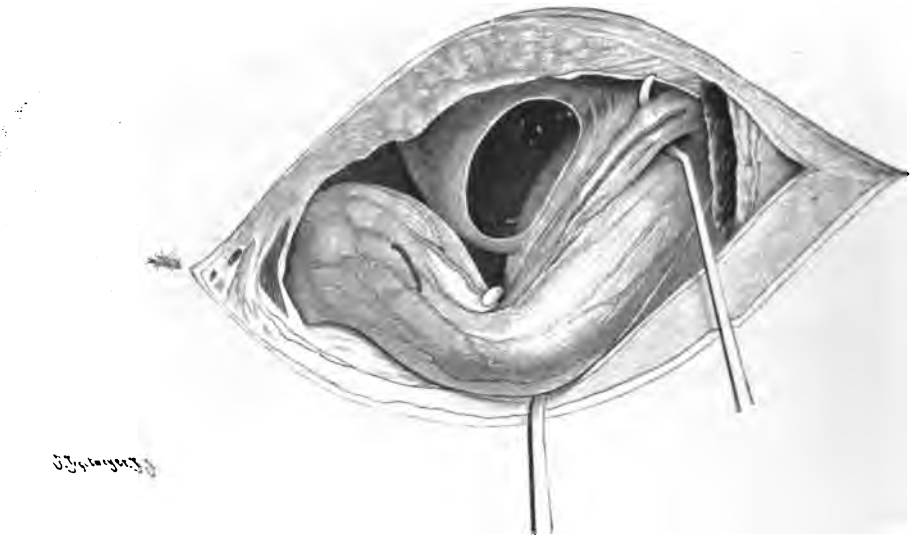

Fig. 387. Excisio recti. III. Akt: Das Rectum ist stumpf mit dem Finger isoliert und mit einem stumpfen Haken in einer Schlinge nach hinten herausgezogen. Oben ist ein Fett-Bindegewebsbündel, das seitlich von oben her an das Rectum herantritt, mit der Aneurysmanadel umgangen behufs Unterbindung und Durchschneidung. Nach vorne oben (in der Zeichnung) sieht man in das eröffnete Peritoneum hinein. Die untere Umschlagsfalte, die sich von der Vorderfläche des Rectum abhebt, ist sehr schön zu sehen.

Mit Trennung des Peritoneum und Zurückschieben desselben und Trennung der seitlichen Gefäßstränge wird das Rectum sehr beweglich, und man kann den peritonealen Teil schon weit herunterziehen, wie Fig. 388 darstellt, in welcher unten der fettbedeckte, extraperitoneale, oben der peritoneumbedeckte Rectumabschnitt mit Appendices epiploicae in großer Schlinge herausgezogen ist.

Genügt es noch nicht, um jetzt 2 Finger breit oberhalb des Tumor 2 Quetschzangen anzulegen, so hebt man weiter aufwärts einen im Mesorectum von hinten herantretenden Gefäßstrang nach dem anderen empor, ligiert und trennt ihn. So kann unter Trennung

Analring heruntergebracht zu werden. Dann werden oberhalb der erkrankten Partie 2 Darmquetschzangen angelegt, wie wir dieselben früher abgebildet haben (vergl. Fig. 389). An der oberen Quetschfurche wird nach Wegnahme der Zange eine feste Seidenligatur angelegt (um an dieser später das Darmende durch den Analring ziehen

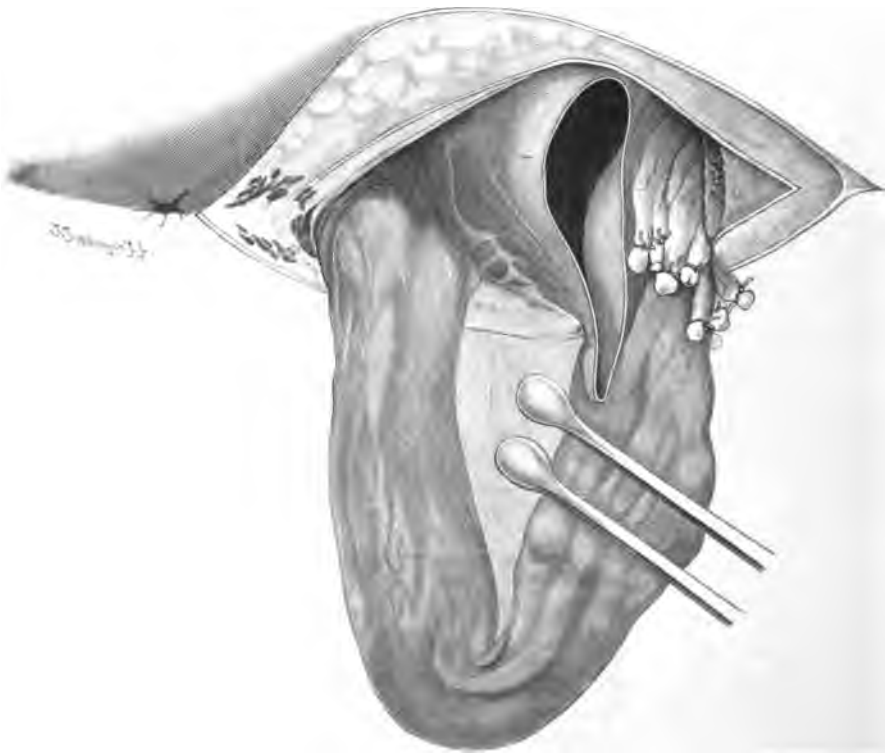

Fig. 389. Excisio recti. V. Akt Hohe Rectumamputation nach der coccygealen Methode. Das Peritoneum ist eröffnet und aufwärts gehoben, die seitlichen und hinteren Gefäßstränge ligiert, die Quetschzange oben angelegt.

zu können) und zwischen ihr und der unteren Zange das Rectum auf untergeschobener Schutzgaze mit dem Thermokauter getrennt, die Schleimhaut verschorft.

Das Rectum samt Neubildung wird rückwärts geschlagen unter Umwicklung mit Gaze und bis zur Portio analis nun vollends stumpf und mit Schere unter Fassen blutender Gefäße ausgelöst. Das geht bei der Frau und noch beweglicher Vaginalwand sehr leicht, beim Manne muß ein Katheter in die Urethra gelegt sein, wenn Verwachsung nach vorne und mit der Prostata besteht.

Das Peritoneum wird mittelst eingelegter Gaze vor jeder Verunreinigung geschützt, unter Umständen unter starkem Anziehen des oberen Rectalstumpfes auch gleich vernäht.

Die Einnähung des oberen Rectumendes in die Analportion hat die Aufgabe, die Funktion dieses Abschnittes möglichst wenig zu schädigen und doch für sicheren Abfluß aus dem oberen Darmende zu sorgen. Mit Rücksicht auf erstere Indikation kann ich es nicht für glücklich halten, nach HOCHENEGG die Mucosa des Analteils einfach zu excidieren, da dieselbe zur Erhaltung des Reflexmechanismus ebenso gut gehört, wie die Muskeln. Die Hauptsache ist, daß ohne jegliche Spannung das obere Darmende in den Analring eingesetzt werde, und daß man es nicht so weit von Gefäßen entblößt habe, daß es gangränös wird, endlich, daß der Darm verläßlich in ganzer Dicke seiner Wand in den Analteil befestigt werde.

Man legt oberhalb der Analportion eine Quetschzange an, damit nichts vom Inhalt des Rectum mit seinem jauchigen Ulcus ausfließe, schützt die Wunde für diesen letzten Akt gehörig mit trockener Gaze, öffnet die Schlußnaht des Afters, welche zu Anfang der Operation angelegt war, und reinigt die Analportion gründlich mit Lysol unter Dilatation mit kautschukbeschützten Fingern. Dann wird unterhalb der Quetschzange durchgeschnitten, und die Excision damit vollendet.

Die Haut um den Anus wird umschnitten, der obere Darm an der angelegten Seidenligatur durch die Analportion durchgezogen.

Wo der obere Darm in die Analportion eintritt, wird dessen Wand durch Knopfnaht (Catgut) mit den Wundrändern der Analportion vereinigt; dieselben dürfen am oberen Darm nicht tiefgreifen und nicht zu zahlreich sein, um die Zirkulation des untersten Endes nicht zu beeinträchtigen. Bis jetzt war der Darm noch gar nie eröffnet worden. Jetzt wird die Wunde hinten mit Gaze verläßlich geschützt, die Ligatur des durchgezogenen Rectum gelöst, ein Tampon eingeführt und die Ränder in ganzer Dicke an die Ränder des den Anus umkreisenden Hautschnittes angenäht mittelst Socindrahtes.

Mit Vorteil haben wir auch den MURPHY-Knopf zur Vereinigung des Analteils mit dem Rectum verwendet.

Leichter als obiges Verfahren ist es, wenn man die Analportion hinten spaltet, um das obere Rectumende in dieselbe einzuheften, aber die Spaltung beeinträchtigt die spätere Funktion. Es ist daher hauptsächlich bloß dann zu tun, wenn man die Schleimhaut nach HOCHENEGG exstirpieren will, was sonst schwierig ist.

Umgehung des Mastdarms wird von LIERMANN 3 cm oberhalb des Anus gemacht und von hier die Auslösung des Rectum vorgenommen.

Die vaginale Methode hat sich auch EISELSBERG sehr vorteilhaft erwiesen, und er hebt hervor, wie oft er in der Lage war, Teile der Vagina oder des Uterus mitzuentfernen. Damit ist der Hauptwert der Methode berührt. Wo Verdacht einer Verwachsung des Rectumkrebses mit Vagina und Uterus besteht, sollte dieser vaginale Weg gewählt werden, um gründliche Entfernung alles Kranken zu sichern. Gehen die Gynäkologen doch umgekehrt so weit, bei primären Scheidenkrebsen a priori eine Mitexcision des Rectum zu verlangen (KRÖNIG, FRIEDRICH) wegen der häufigen Rezidive in dessen Nachbarschaft. Wo die Scheide und die Gegend der Portio mitergriffen sind, wird gefordert, auch die von diesen Teilen versorgten Drüsen an der Teilungsstelle der Art. iliaca communis zu entfernen. Das Wesentliche an der Methode ist also das, daß man den paravaginalen Schnitt von SCHUCHARDT benutzt, wenn man Rectum und Uterus gleichzeitig zu excidieren hat. Der Vaginalschnitt ergibt sich durch die Ausdehnung der Vaginalverwachsung von selber; die Rectumexcision kann die Hinzufügung anderer Schnitte zum Paravaginalschnitt, unter Umständen sogar die Kombination mit Laparotomie (s. unten) nötig machen.

159. Die sacrale Methode der Amputatio recti.

KRASKE muß als der Hauptförderer der jetzigen operativen Maßnahmen zur Entfernung des Mastdarms angesehen werden durch seine Mitteilungen am Chirurgenkongreß in Berlin 1885 über die sacrale Methode. Dadurch, daß er bewies, daß man ohne Schaden (in der Regel) Stücke des Sacrum entfernen und dadurch die höchstgelegenen Stücke des Mastdarms der Operation von hinten zugänglich machen kann, hat er einen nachhaltigen Fortschritt angebahnt.

Sein Verdienst wird dadurch nicht geschmälert, daß man zur Einsicht gekommen ist, daß für die große Mehrzahl der Fälle man auf die Entfernung des Sacrum verzichten kann. Man braucht bloß die Veröffentlichungen durchzugehen aus deutschen Kliniken in den letzten 6 Jahren, um zu sehen, daß die sacrale Methode zu Gunsten der coccygealen immer mehr eingeschränkt worden ist. N. SENN erklärt die sacrale Methode nicht bloß für unnütz, sondern für „absolutely harmful". Er ist stets mit Steißbeinresektion, oft auch ohne diese ausgekommen.

Wir haben die Methode seit vielen Jahren nicht mehr anzuwenden nötig gehabt, verzichten deshalb auf eingehende Schilderung, welche in den Publikationen von KRASKE zu finden ist. Auch auf die Modifikationen der Methode in Form von HOCHENEGGs parasacralem Schnitt, auf die osteoplastische Quertrennung des Sacrum treten wir des

näheren deshalb nicht ein, weil der Hauptgrund gegen alle sacralen Methoden nicht nur darin liegt, daß dieselben für die gewöhnlichen Mastdarmexcisionen bei von unten zugänglichen Carcinomen unnötig sind, sondern ganz besonders auch darin, daß für die sehr schwierigen Excisionen hochgelegener und sogar wenig beweglicher Mastdarmcarcinome in der sogenannten kombinierten Methode ein Verfahren eingeführt worden ist, welches immer mehr an Boden gewinnt, von einzelnen Chirurgen sogar als Normalverfahren angesehen wird.

160. Die kombinierte Methode[1]) der Mastdarmamputation.

(Abdomino-perineale, -coccygeale, -sacrale Methode.)

Wir verweisen für geschichtliche und eingehende Erörterung dieses Verfahrens auf die Arbeiten von ITO und KUNIKA[2]) und von GOUILLOUD und FAYSSE[3]), sowie auf die Verhandlungen des deutschen Chirurgenkongresses (unter KRASKEs Führung) über diese Frage 1906.

Nach KRASKE hat schon VOLKMANN dieses Verfahren vorgeschlagen und KÖNIG es zuerst zur Ausführung gebracht. Diejenige Methode, welche sich die Vorteile der kombinierten Operation in vollem Maße zu nutze macht, ist diejenige von QUÉNU, welche darin besteht, daß man durch Laparotomie entfernt von der kranken Stelle und eventuellen Drüsenschwellungen in den Mesenterien das S romanum trennt und dessen oberes Ende als Anus iliacus in die Bauchwand einsetzt, das ganze untere Mastdarmstück, mag es 30, 40 oder 60 cm lang sein, als geschlossenen Schlauch, wie wir es beschrieben, wie QUÉNU sagt, „comme un kyste", samt Mesenterium, verdächtigem perirectalen Fett, Drüsen bis zum Anus exstirpiert.

Daß man mit diesem Vorgehen gründlicher als mit irgend einem anderen nicht bloß den kranken Darm und die per continuitatem affizierte Umgebung mit verdächtigen Lymphgefäßen entfernen kann, sondern auch die Drüsengruppen ein- und aufwärts vom Mesorectum, liegt auf der Hand. Man braucht sich bloß, wie HARTMANN verlangt, an die Wand des Beckens und an die anstoßenden Organe bei der Herausnahme zu halten. Damit hat man auch größere Garantie[4]), nicht den Darm einzureißen bei den Manipulationen zu seiner Auslösung, d. h. die Operation vollkommen aseptisch durchzuführen. Endlich kann man vom Abdomen aus schon die hauptsächlichen zuführenden Gefäße unterbinden, zumal die Arteria

1) Wir halten uns nach ROTTER an diese einfachste Bezeichnung.

2) Deutsche Zeitschr. f. Chir., Bd. 75.

3) Revue de chir., Juli 1905.

1) HARTMANN erklärt zwar die erheblich größere Mortalität beim Manne gerade daraus, daß es viel schwerer sei, den Darm an der Vorderfläche abzulösen, ohne ihn einzureißen, weil mit Blase, Prostata und Urethra frühe Verwachsungen eintreten. Die Gefahr ist also doch auch da.

haemorrhoidalis superior, und nach GIORDANO und QUÉNU sogar die beiden Arteriae hypogastricae.

Es ist QUÉNU und den Anhängern der Methode, obschon die Nachweise noch nicht durch genügend große Zahlen gestützt sind, schon a priori zuzugeben, daß man mehr radikale Heilungen erzielen wird, als mit weniger kategorischem Vorgehen, allein zur Stunde werden diese Heilungen noch auf Kosten der Sicherheit des unmittelbaren Erfolges erzielt. GOUILLOUD und FAYSSE, welche große Anhänger von QUÉNUs Methode sind, berechnen aus 31 Fällen, wovon 16 bei Frauen, 15 bei Männern ausgeführt wurden, eine Mortalität von 6,2 Proz. bei ersteren, 66,6 Proz. bei letzteren, ITO und KUNIKA berechnen auf 22 Frauen 9 Proz. Todesfälle, auf 28 Männer 64,3 Proz., also doch bei Berechnung auf die Gesamtzahl erheblich schlechtere Resultate als bei den coccygealen und perinealen Methoden. ROTTER hat auf 25 Fälle eine Mortalität von 44 Proz. Dazu kommt noch, daß bei sehr ausgedehnten Ausräumungen Blasenlähmung resultieren kann. Die bei Resektion zu stande kommenden sind vorübergehender Natur (BRÜNING). W. J. MAYO[1]) hat 19 Patienten nach modifizierter QUÉNUscher Methode operiert mit 26,3 Proz. Mortalität und 50 Proz. Radikalheilungen der Ueberlebenden = 36,8 Proz. radikaler Heilungen sämtlicher Operierten. JAFFÉ hat in 10 Proz. seiner 30 Fälle Implantationsmetastasen im unteren Mastdarmende bei bloßer Resektion gefunden.

In Summa: Für Fälle von Mastdarmkrebs, bei welchen der Tumor von unten leicht zu fühlen ist und seine volle Beweglichkeit sicher festgestellt werden kann, muß es vorläufig dabei bleiben, daß die oben geschilderten typischen perinealen und coccygealen Excisionen zur Stunde noch das Beste leisten.

Wo dagegen der Tumor höher liegt und über dessen Ausdehnung und Beweglichkeit Sicherheit nicht zu erlangen ist, da kann die kombinierte Methode noch Resultate zeitigen, welche den übrigen Formen von Eingriffen versagt sind.

Technik der kombinierten Methode mit Amputatio recti.

Wir brauchen bei Schilderung der Technik nicht zu ausführlich zu sein, denn sie setzt sich zusammen aus dem für die Amputation von unten Gesagten und der Anlegung eines Anus praeternaturalis am S romanum, wie sie oben ebenfalls schon geschildert ist, plus Auslösung des unteren Teils der Flexur und des Colon pelvinum aus seinen peritonealen Verbindungen von oben her.

Man zieht zu dem bei Bildung des Anus iliacus angegebenen Schnitt eine Schlinge des Colon sigmoideum heraus, legt 2 Quetsch-

1) St. Paul med. Journ., April 1906.

zangen an, schnürt nach Wegnahme der unteren den Darm mit einem Faden zu und trennt dicht an der oberen Zange den Darm durch, exstirpiert die Schleimhaut und zu stark vorragende Teile des Stumpfes über der Ligatur und stülpt letzteren unter Anlage erst einer seromuskulären, danach einer Serosanaht ein, wie bei den Darmresektionen (so z. B. der Resectio ileo-coecalis) beschrieben. Dann löst man ihn unter Umgehung mit Aneurysmanadel, Ligatur und Trennung des Mesosigma so weit, als nötig, um das geschlossene Ende in die Bauchhöhle zu reponieren. Am oberen Darmende bleibt die Quetschzange liegen.

Jetzt verlängert man den Schnitt 2 Finger breit über dem POUPARTschen Bande bis über die Mittellinie unter Ligatur der Arteria epigastrica superficialis sowohl als inferior (auf der Fascia transversa) und trennt den Ansatz des Rectus abdominis (wo nötig, selbst beider) an der Symphyse.

So erhält man ohne viel Verletzung sehr guten Raum und verhütet Schaden durch spätere gute Naht der einzelnen Schichten.

ROTTER, BRÜNING, GOUILLOUD und FAYSSE sprechen sich für den Schnitt in der Medianlinie aus, welcher besseren Zugang gewähre. Er ist notwendig, wenn man sich nach QUÉNU zur Aufgabe setzt, die beiden Arteriae hypogastricae zu ligieren. Ich muß gestehen, daß ich mit ROTTER diese Ligatur nicht als eine Notwendigkeit ansehen kann, da man mit Anlegung der genügenden Anzahl unserer Arterienhakenklemmen die Blutung völlig beherrscht. Aber ich stimme bei, daß als Regel der Medianschnitt besseren Zugang gewährt. Bei diesem ist das Einsetzen einer großen Wundsperre, welche die Ränder weit auseinanderhält, sehr nützlich.

Nun werden die Peritonealblätter des Mesosigma von der Stelle der Leistenincision aus getrennt, um den Darm mobil zu machen, eventuell auch stramme Verwachsungen des oberen medialen Blattes, danach die Gefäße [Arteriae sigmoideae und Arteria haemorrhoidalis superior [1])] mit dem Finger oder Aneurysmanadeln umgangen und in Bündeln ligiert und der Darm unter Anlage von Gefäßklemmen peripher ausgelöst.

Diese Lösung wird entlang dem Mesorectum des Colon pelvinum fortgesetzt mit genauer Berücksichtigung der in den Mesenterien befindlichen Drüsen, welche bis an die Grenze mitzunehmen sind. MAYO ligiert die Art. sacralis media und entfernt Fett und Drüsen bis auf das Periost der Kreuzbeinaushöhlung. ROTTER betont, daß diese Lösung stumpf bis zum Levator sich durchführen lasse. Dann folgt die Trennung des Peritoneum im Grunde des DOUGLASschen

1) MAYO spricht von Ligatur der Art. mesaraica inferior links oben vom Promontorium. Ist da nicht die Art. haemorrhoidalis superior nach Abgang der Art. colica sinistra gemeint?

Raumes und rings um den Darm und die Ablösung von Blase und Prostata resp. Vagina vorne (ROTTER hat mit Glück sogar ein Stück Blase entfernt). Auch seitlich darf man die Gefäßverbindungen stumpf durchreißen (ROTTER). Die Peritonealdefekte werden vernäht, eventuell so ein neuer Douglas hergestellt. Auch die wunde Stelle unter der Flexur wird peritonealisiert durch Nähte. In der Regel muß man es aber dabei bewenden lassen, ein Gazetuch in die Tiefe der Wunde im Becken einzulegen, um die Peritonealhöhle bei der Auslösung von unten abgeschlossen zu halten.

Damit ist die Arbeit von oben getan, und es wird die Bauchwunde mit Schichtnähten geschlossen. Das obere Darmstück bleibt an seiner Quetschzange im oberen Winkel der Wunde (bei Medianschnitt hat man sich um die kleine Wunde für den Anus iliacus jetzt noch nicht zu bekümmern) liegen, der seiner Dicke entsprechend offen bleibt. Nur das Peritoneum wird 4 cm unterhalb der Zange rings an die Serosa des Darmes angeheftet.

Während bis jetzt der Patient sich in TRENDELENBURG-Lage befand, werden jetzt die Beine zurückgeschlagen und der 2. Akt der Exstirpation des Rectum von unten ganz in der oben beschriebenen Weise ausgeführt, nämlich bei tiefreichenden Carcinomen nach der perinealen, bei höher gelegenen nach der coccygealen Methode, unter Verschluß der Analöffnung durch einen festen Faden und Auslösung bis an den Analsaum. Die Höhle wird tamponiert, zur Heilung auf langsamem Wege durch Granulation. Erst jetzt (eventuell auch erst nach 1—2 Tagen; MAYO eröffnet nach 24 Stunden) wird der in die Bauchwand eingepflanzte Darm eröffnet nach den bei der Enterostomie am Dickdarm gegebenen Regeln mit Einbinden des dort geschilderten Glasrohres und Ableitung des Darminhaltes durch ein großes Kautschukrohr.

161. Die Resektion des Mastdarms.

α) Die Resectio recti am Colon pelvinum.

Die Resektion des Mastdarms im Gegensatz zur Amputation kommt in Frage, wenn man Aussicht hat, dieselbe aseptisch durchzuführen, weil sonst die Nähte nicht halten. Sie ist deshalb in erster Linie für die noch intraperitoneal gelegenen Abschnitte des Rectum, für das Colon pelvinum in Betracht zu ziehen, wenn man oben und unten von Peritoneum überzogene Darmstücke so weit isolieren kann, daß sie verschlossen und wie andere Darmabschnitte durch zwei- oder dreifache Naht vereinigt werden können. SCHLOFFER hat sich namentlich für die Resektion von oben her ausgesprochen, aber ich halte es für gut, sich an die eben aufgestellten Indikationen zu halten, denn nur in dieser Beschränkung ist das Verfahren zuverlässig.

Aber hier gelten auch absolut dieselben Regeln, wie für die Resektion des übrigen Dickdarms, in allererster Linie die Vorschrift, den Darminhalt oberhalb in toto abzuleiten durch Anlage des Anus praeternaturalis [1]). Neben diesen kommt nur ausnahmsweise die Ileoproctostomie in Frage, wenn sich eine tiefgelegene Ileumschlinge unterhalb der Nahtstelle mit dem Rectum in Verbindung setzen läßt.

In praxi gestaltet sich in diesen Fällen die Technik in der Weise, daß man vorgeht wie bei der kombinierten Methode, d. h. mit Schnitt über dem POUPARTschen Bande in seinem äußeren Drittel und Vorziehen des obersten Teiles des S romanum, Trennung des Darmes zur Anlage eines künstlichen Afters und Einbinden eines Glasrohres in beide Enden.

Dann wird der Schnitt medianwärts verlängert oder besser median [2]) das Abdomen nochmals eröffnet und der Tumor genau palpiert. Läßt sich die kranke Partie mit dem Mesorectum und Mesosigma freimachen, soweit Drüsen und Härte dies erheischen, und findet man genügend Darm unterhalb, um eine Verbindung gesunden Darmes unter völliger Entfernung alles Kranken herzustellen und die tiefe Naht durch eine zirkuläre Serosanaht zu sichern, so bleibt man bei der Resektion stehen und verzichtet auf Amputation. Denn erstere hat den großen Vorteil, vollkommen ungestörte Stuhlentleerung zu sichern.

REHN hat darauf aufmerksam gemacht auf Grund anatomischer Untersuchungen, daß man bei Resektion die Gefäßtrennung bei Darmablösung und Mobilisation und damit auch die Trennung der Mesenterien nicht zu nahe dem Darme machen soll, weil das Netz anastomosierender Gefäße dem Darm anliegt. Ferner gilt auch hier wie bei Amputation die wichtige Regel, die Darmenden so zu mobilisieren, daß sie ohne jede Spannung vereinigt werden können, da nach REHN die Spannung die Zirkulation mehr schädigt als Trennung der Gefäße (so kann Zug an der Art. haemorrh. sup. eine Knickung an der Abgangsstelle der Mesenterica inferior bewirken.

Stets muß ein dicker Drain bis auf die DOUGLASsche Falte ins Becken eingeführt werden. Es ist gut, vor Schluß der Bauchwunde das untere Darmende vom After her unter Einlegen eines dicken Glasrohres noch gründlich ausspülen zu lassen.

β) Die Resectio recti am extraperitonealen Abschnitt.

Die Resektion des Mastdarms bei ganz umschriebenen Carcinomen am extraperitonealen Abschnitt, d. h. an der Pars am-

1) In einem Falle GOLDMANNS (s. BRÜNING, Beitr. z. klin. Chir., Bd. 48) mußte nachträglich wegen Ileussymptomen nach einer Resektion die Enterotomie ausgeführt werden.

2) Sowohl BRÜNING als GOUILLOUD und FAYSSE sprechen dem Medianschnitt das Wort.

pullaris haben wir schon im Anhang zur coccygealen Methode bei der septischen Excisio recti beschrieben. In der Form, wie sie dort empfohlen wurde, ist sie bezüglich des unmittelbaren Operationserfolges ebenso sicher, wie die Amputation, wie wir nach Erfahrung feststellen können. Wenn man bloß am vorderen Umfang vereinigt, hinten aber den Abfluß des Darminhaltes durch Anheftung der Schleimhaut an die Haut sichert, so ist die Gefahr von Kotinfiltration und daheriger Phlegmone und Infektion vermieden.

Etwas anderes ist es mit der Frage, ob man nach Freilegung des Rectum von hinten her und Isolierung eines gut umschriebenen Tumor unterhalb des Peritoneum oder im Bereich des bloß an der vorderen Fläche von Serosa bedeckten Abschnittes das Recht hat, zirkulär zu resezieren und eine Naht anzulegen.

Daß diese Naht öfters gelingt und sehr befriedigende Resultate ergibt, ist oben gezeigt worden. Wir haben sowohl mit Naht, als hier ganz besonders mit dem MURPHY-Knopf tadellose Vereinigung erzielt. Aber nichtsdestoweniger wird jeder erfahrene Chirurg zugeben, daß eine Sicherheit einer wirklichen prima intentio hier nicht besteht. Man muß sich stets auf mindestens partielle Nahtdefekte mit Austritt von Kot gefaßt machen und seine Methode danach einrichten, wenn man nicht das Leben des Patienten auf das Spiel setzen will.

Entweder muß vorher ein totaler Anus praeternaturalis iliacus angelegt werden und jeder Eintritt von Kot in das Rectum sicher verhütet werden. Oder es muß durch resp. oberhalb der Nahtstelle ein dickes Rohr eingelegt werden zur Ableitung des Kotes, solange die große frische Wundfläche besteht. Dann bekommt man zunächst eine Kotfistel. Dieselbe schließt sich aber, wenn der Weg nach unten frei ist. Wir raten, die Naht bis auf eine $^1/_2$ cm breite Stelle zu machen, und zwar mit Seide, und durch diese Stelle auf- und abwärts einen Längsschnitt zu machen zur Einführung des Rohres, weil dadurch die Nahtstelle erweitert wird.

Zum mindesten — und dies ist die gewöhnliche Praxis — muß durch Tamponade bis an die Nahtstelle heran ein breiter Weg nach außen offen gehalten werden. Bei Verwendung eines großen MURPHY-Knopfes suchten wir uns damit zu helfen, daß wir per anum ein möglichst dickes Drainrohr durch den Murphy hindurch einführten und mittelst öfterer Spülung die Stauung von Kot oberhalb der Vereinigungsstelle verhinderten.

Das sei aber hervorgehoben, daß es — vielleicht mit Ausnahme der an der unteren Grenze der Colon pelvinum gelegenen umschriebenen kleinen Tumoren — als Regel viel zweckmäßiger erscheint, die Amputatio recti bis zur Analportion zu machen unter Schonung von Levator und Sphinkteren und hier erst, ohne Spannung,

die Anheftung des oberen Darmstückes vorzunehmen. Diese Operation gibt funktionell nicht geringere Resultate und verringert die Gefahr von Nahtdefekten bedeutend.

Ganz besonders aber wird bei dieser tiefen supraanalen Anheftung die Behandlung allfälliger Fisteln (durch Spaltung) und Strikturen (durch Dehnung und Plastik) in hohem Maße erleichtert.

γ) Die kombinierte Methode zur Resectio recti.

Diese Methode setzt sich an Stelle des radikalen Vorgehens von GAUDIER und QUÉNU und unterscheidet sich dadurch, daß zwar die Auslösung der Flexur und des Colon pelvinum in ganz gleicher Weise per laparotomiam mittelst Medianschnittes besorgt wird, aber daß man das S romanum nicht trennt, um einen definitiven Anus iliacus anzulegen, sondern die Flexur herunterzieht, um sie mit dem gesunden unteren Teile des Rectum zu vereinigen.

BRÜNING (l. c.) hat unter Benutzung von SCHLOFFERs Statistik und ITOs und KUNIKAs Mitteilung einen Vergleich angestellt zwischen der Gefahr der kombinierten Methode mit Amputation und Resektion. Er findet bei 38 Fällen der ersten Methode 45 Proz. Mortalität, bei 25 Fällen der letzten 52 Proz. Es sterben also mehr Patienten bei der Resektion, doch ist der Unterschied nicht groß. Bei Frauen gibt die Amputation ungleich bessere Resultate.

Für verwerflich hält BRÜNING auf Grund der Resultate bloß die von MAUNSELL empfohlene und von TRENDELENBURG, KÜMMEL u. a. eingeführte Invaginationsmethode, bei welcher der Tumor durch Laparotomie mobil gemacht, dann durch den After vorgeschoben, extraanal reseziert wird und danach die Reposition der Nahtstelle gemacht. Sie gab bei 9 Fällen eine Mortalität von 66 Proz. Die Invagination läßt sich oft nur sehr schwer ausführen und bedingt sehr starke Ablösung, Zerrung und Zerreißung.

Es kommt deshalb auch für uns bei dieser Besprechung bloß diejenige kombinierte Methode in Frage, bei welcher der Tumor erst intraperitoneal mobilisiert wird und dann durch unsere coccygeale Freilegung von unten so weit ausgelöst, daß der gesunde obere Darm mit einem gesunden Abschnitt unterhalb vereinigt werden kann.

Es ist unnütz, dabei nochmals alle die Gesichtspunkte zu wiederholen, welche uns bei der Resektion des extraperitonealen Abschnittes des Rectum veranlassen, zu fordern, daß man den herabgezogenen gesunden Darm gleich oberhalb der Analportion einsetze, weil es bloß auf Erhaltung letzterer ankommt und nach REHNs Nachweis die Flexur leichter in so ausgiebiger Weise mobil gemacht werden kann, daß sie ohne jegliche Spannung, daher ohne Beeinträchtigung der Zirkulation mit der Portio analis vereinigt werden kann. Wir halten also die sigmoideo-anale Vereinigung für die richtige

Resektionsmethode, wenn überhaupt gemäß hoher Lage des Tumor und Ausdehnung desselben das kombinierte Verfahren in Frage kommt.

KÜMMEL[1]) hat dargetan, daß noch weniger als die Ernährung des Colon sigmoideum diejenige des Colon transversum Not leidet durch Trennung der Mesenterien, weil eine Arteria marginalis in sehr weitem Bogen die Vasa recta an den Darm abliefert; DE QUERVAIN[2]) hat die KÜMMELsche Methode ebenfalls mit Glück in Anwendung gezogen. Er gibt beistehende Figur (Fig. 390) aus GEGENBAURS Anatomie zur Illustration der Berechtigung ausgedehnter Trennung das Mesocolon transversum und descendens zwischen Arteria colica media und sinistra, event. durch diese hindurch abwärts, wenn man den ganzen Darm unterhalb opfern will.

Fig. 390.

ROTTER macht noch auf einen Vorteil der kombinierten Methode im Sinne der Resektion gegenüber dem radikalen Vorgehen mit Anlage des Anus iliacus aufmerksam. Auch wo sich die Resektion unmöglich zeigte (in 14 von 25 Fällen) oder der Darm im unteren Teil nekrotisch wurde und ein Anus sacralis angelegt werden mußte, gelang es ROTTER, durch Nachoperation in der Mehrzahl der Fälle (Zirkulärnaht und Lappenplastik) nachträglich noch volle Kontinenz herzustellen.

162. Operation der Hämorrhoiden.

Wenn Hämorrhoidalknoten Beschwerden machen, so werden dieselben am besten abgetragen. Will man operieren, so ist ein Hauptpunkt, eine gehörige Narkose zu machen, damit man den Anus leicht und ergiebig erweitern kann, um bei Pressen des Patienten die inneren Knoten gehörig vor- und heraustreten zu lassen. Die Methode, die Knoten abzutrennen, eventuell nach LANGENBECK und SMITH abzubrennen (Paquelin) über flügelförmigen Faßzangen, setzt den bedenklichsten Nachblutungen aus, obschon noch neuestens BARACZ ihr das Wort redet. Dagegen haben wir nie nachteilige Folgen ge-

1) Berliner Chirurgenkongreß 1900.

2) Revue médicale, 21. Jahrgang.

sehen von der Ligatur und Abtragung über der Ligatur, vorausgesetzt, daß man nicht einen größeren nekrotisierenden Stumpf zurückläßt. Dies zu vermeiden, wird in folgender Weise vorgegangen.

a) Ligaturmethode.

Der Anus wird in guter Narkose stark gedehnt, mit Ringzangen, welche in Form von Quetschzangen mit oval nach vorn sich verjüngendem Ende zu sehr kräftigem Zusammenschließen gebaut sein müssen, der blau vorragende Knoten gefaßt, die Basis dünn gepreßt, eine Ligatur mit Catgut darunter durchgestochen und zuerst nach einer Seite, dann unter Wegnahme der Zange um den ganzen dünnen Stiel zusammengeschnürt und abgetragen. So bleibt kein flüssigkeitsreiches Gewebe über die Ligatur vorragend, welches durch den septischen Inhalt gangränös werden könnte. Auf diese Weise wird ein Knoten nach dem anderen abgetragen, ein Wismutsuppositorium eingelegt (3mal täglich wiederholt) und wie schon vor der Operation durch Diät und Opium (nach früherer Darmentleerung) der Stuhl zurückgehalten.

b) Injektionsmethode.

Statt nach Fassen der Basis der Hämorrhoidalknoten mit schmaler gebogener Zange die Knoten zu ligieren und abzutragen, kann man eine Injektion von starker Karbollösung 20—50-proz., mit Alkohol löslich gemacht (nach ROUXs Vorgang), oder 2-proz. warmer Gelatinelösung machen.

c) Die WHITEHEADsche Excisionsmethode.

Die von WHITEHEAD angegebene Methode, die Hämorrhoidalknoten mit der Schleimhaut des Analteils zu exstirpieren, besticht durch die Eleganz ihrer Ausführung. Sie kann auch mit Cocainanästhesie gemacht werden. Wir machen sie in folgender Weise: Sobald der Patient durch Drängen die blauroten Schleimhautwülste mit den Venenknoten zum Austritt gebracht hat, wird auf einer Seite der Analrand an der Grenze von Haut und Schleimhaut durchschnitten, die Schleimhaut gefaßt und heruntergezogen. Auf ihrer Außenseite erscheinen die blauroten varikösen Knoten und können leicht vom Sphinkter abgelöst werden.

Die samt Varicen vorgezogene Schleimhaut wird am oberen Rande der Knoten quer eingeschnitten und die gesunde Schleimhaut oberhalb sofort mit dem Analrand durch Catgutknopfnähte vereinigt, bis die ganze kranke Schleimhaut der einen Seite excidiert und die gesunde mit dem Analsaum vereinigt ist. Danach wird auf der anderen Seite ebenso verfahren. Die Operation gibt auf diese Weise nur zu minimalem Blutverlust Anlaß. Wenn man Sorge trägt, daß die Nähte

den Grund der Wunde überall mitfassen, so findet auch keine Nachblutung in das Gewebe statt. Auf die Naht wird Bismutbrei gestrichen und, wie oben empfohlen, Bismutsuppositorien 3mal täglich in den verstopft gehaltenen Mastdarm eingeführt.

Die Operation beseitigt die Hämorrhoiden sehr gründlich und gibt sehr schöne Heilung; es ist aber nicht immer ganz leicht, die Schleimhaut mit den Knoten ganz sauber vom Sphinkter loszulösen, und wo die Knoten stark sind und hoch reichen, ist eine derbe Zirkulärnarbe nicht zu vermeiden. Die Narbe wird schon aus dem Grunde selbst bei einfachen Operationen dieser Art viel derber, weil sie nicht aseptisch entsteht, sondern leichte Infektion und Entzündung mit Einschneiden der Nähte trotz aller Sorgfalt in der Regel eintritt. In diesen Fällen bildet sich eine Analstenose aus, welche lange Zeit den Patienten, zumal wenn noch die eine oder andere Nahtulceration fortdauert, starke Beschwerden macht, wie sie Fissuren begleiten. Je mehr der Patient die Stuhlentleerung scheut und hintanhält, desto schlimmer wird der Zustand.

Auf Grund mehrfacher derartiger Erfahrungen habe ich die WHITEHEADsche Methode sehr eingeschränkt und mache sie nur ausnahmsweise mehr in typischer Weise und zirkulärer Form. MC BURNEY[1]) spricht sich auf Grund der Gefahr der Strikturbildung ebenfalls gegen WHITEHEAD aus und will nur die einzelnen Knoten excidieren, nie mehr als drei auf einmal. Ein richtiger Anus muß elastisch dilatierbar sein, und zwar in hohem Grade, wenn die Stuhlentleerung ohne Beschwerden stattfinden soll. Das ist nicht mehr der Fall, sobald der Analsaum Sitz einer auch noch so schönen Zirkulärnarbe ist. Aus diesem Grunde ist die unter a beschriebene isolierte Excision der Knoten als Regel vorzuziehen. Dagegen ist es völlig zulässig, einzelne Knoten von kleinen Schnitten am Analsaum aus von außen freizulegen und zu excidieren; dabei ist es bei der häufigen Bildung von lappenartig vorragenden Hautfalten am Platz, diese Falten zu excidieren und Schleimhaut mit Haut glatt zu vereinigen.

163. Operation des Prolapsus ani und recti.

Die Mehrzahl der Fälle von Prolapsus ani bei Kindern heilt nach kurzem, sobald man Durchfälle und Verstopfung beseitigt und durch kalte Waschungen energische Gymnastik des Levator und Sphincter ani bewirkt und den Prolaps nach Austritt sofort wieder reponiert.

Dagegen kann nach langer Dauer die Schleimhaut auch bei Erwachsenen infolge von Schwellung und Lockerung bei jedem Stuhl-

1) New York and Philad. med. Journ., 1905.

gang vortreten und faltenartig vorgestülpt bleiben, wie dies bei Hämorrhoiden der Fall ist.

Da ist es oft am einfachsten, die Falten unter Fassen mit Ringzangen (in Längsrichtung wie bei Hämorrhoiden) zu durchstechen, umschnüren und abzutragen. Das Abtrennen nach LANGENBECKs Methode ist gegen Nachblutung viel weniger zuverlässig.

Bei schwereren Fällen von Prolapsus recti kommt ebenfalls zunächst die Herstellung des elastisch-muskulösen Widerstandes des Beckenbodens in Frage. Denn nach WALDEYER entsteht der Prolaps wie eine Hernie entweder bei primärem Tiefstand oder durch Tiefertreten der DOUGLASschen Falte unter heftigem Pressen und unter Dehnung des muskulösen Beckenbodens. So bildet schließlich die Analöffnung durch Dehnung eine Art Bruchpforte, aus welcher die Schleimhaut oder die ganze Wand des Rectum von oben hindurchtritt bei Anstrengung der Bauchpresse.

Wie bedeutend die ganze Damm-Aftergegend bei Kindern zumal infolge heftigen Pressens vorgewölbt wird, davon kann man sich leicht überzeugen, und bei Erwachsenen mit geschwächter Muskulatur liegen die Verhältnisse ähnlich. Es handelt sich also in Anfangsfällen darum, die Dehnung des Beckenbodens zu beschränken.

THIERSCH hat ein einfaches Verfahren zur Verengerung des als Bruchpforte zu betrachtenden Analringes angegeben. Man führt einen dicken Silberdraht mit krummer Nadel subkutan um den Anus herum und läßt ihn liegen.

VERNEUIL hat zuerst durch Excision eines Dreiecks (Basis am Anus) bis zum Steißbein und Anlegung von querer Naht durch die Muscularis das Rectum zu verengern gesucht, den Hauptwert der Methode aber darauf gelegt, daß er die Faden nach oben durch die Haut hindurchführte und so eine gleichzeitige Rectopexie ausführte. Von GÉRARD-MARCHANT ist diese Methode erweitert worden, indem die Nähte am Lig. sacro-tuberosum fixiert wurden, während CUNEO eine temporäre Steißbeinresektion hinzufügte und DUVAL und LENORMANT die Naht des Levator und die MARCHANTsche Faltungsnaht der Rectumwand vervollkommneten.

HOFMANN [1]) hat dasselbe zu erreichen gesucht in der Weise, daß er mit einem)—(-Schnitt hinter dem After Sphinkter und hintere Fasern des Levator ani freilegt und die Wunde dann mit Haken nach vorne und hinten verzieht und in Schichten quer zusammennäht. HELFERICH [2]) macht ebenfalls hinter dem After einen halbmondförmigen Schnitt, löst den Sphincter ani nach beiden Seiten so ab, daß die abgelösten Muskelplatten übereinander verschoben werden können, und fixiert in dieser Verkürzung durch Naht.

1) Centralbl. f. Chir., 1905, No. 35.

2) BIEFINGER, Inaug.-Diss. Kiel, 1903.

Man kann einfacher durch hinteren Medianschnitt, wie er von GÉRARD-MARCHANT im Gegensatz zu VERNEUIL empfohlen wurde, bis zu den Muskeln (Sphinkteren und hintere Levatorfasern, Coccygeus) diese freilegen und durch eine Mauernaht so verkürzen, daß ihre starke Dehnung unmöglich wird, eventuell in gleicher Weise auch vor dem After den Sphinkter und ROUX' Msc. rectourethralis verkürzen.

Dieses Verfahren ist weniger verletzend, als die Keilexcision nach KEHRER und KÖNIG am After und Rectum und hat besonders den Vorteil, keine empfindliche Narbe im Bereich des Rectum selber zu schaffen, da die Schleimhaut intakt bleibt.

Für schwere Fälle von Prolapsus recti genügt die Verstärkung des Beckenbodens nicht mehr, auch wenn sie mit Rectopexie verbunden wird. Wo nicht bloß wie bei Prolapsus ani die Schleimhaut oder ganze Wanddicke bloß des untersten Rectumabschnittes vorfällt, sondern sich das Rectum von oben invaginiert und als Prolaps durch den Anus heraustritt, muß man durch Fixation des obersten Teils des Rectum die Verschiebung unmöglich machen oder den beweglichen Teil durch Resektion entfernen.

Die Rectopexie zählt zu den Suspensionsmethoden, aber in Wirklichkeit ist bei ihr die Verkürzung der Muskeln und die Schaffung einer kräftigeren hinteren Stütze für das Rectum die Hauptsache. Immerhin ist die gleichzeitige Anheftung der Nähte am Steißbein empfehlenswert.

Anders ist es mit der Colopexie. Diese von JEANNEL vorgeschlagene und von VERNEUIL vereinfachte Methode, welche auch BOGDANIK und TUTTLE unabhängig angewandt haben, hat bis jetzt in richtiger Ausführung gute Resultate ergeben. LENORMANT [1]) konnte 101 Fälle (resp. 108 Operationen) dieser Operation zusammenstellen ohne Todesfall (ein Patient starb an Verblutung aus einem gleichzeitigen Duodenalgeschwür) und weist mit vollem Recht nach, daß die zahlreichen Vorwürfe, welche ihr gemacht werden, bezügliche Gefahr von Bauchhernien, Volvulus, innerer Einklemmung zum großen Teil rein theoretischer Natur sind, zum Teil auf unrichtiger Ausführung beruhen.

Dagegen kommt LENORMANT zum Schluß, daß in nahezu der Hälfte der Fälle, welche über ein Jahr beobachtet wurden, Rezidive eingetreten sind. Man muß also die geeigneten Fälle auswählen auf Grund genauer Untersuchung, eventuell noch besser das Verfahren mit Rekonstitution des Dammes kombinieren nach OTT, HOFMANN [2]).

Wir empfehlen mit LENORMANT eine Dammplastik hinzuzufügen vorne am Anus mit Querschnitt und tief durch den Levator

1) Revue de chir. Paris, Febr. 1907.

2) Vergl. auch WEISS (v. EISELSBERG), LANGENBECKS Arch., Bd. 73.

reichender Längsvereinigung, und dieselbe Operation hinten (nach HOFMANN) aber ebenfalls mit einfachem, längs zu vereinigendem Querschnitt mit Myorhaphie.

Technik der Colopexie.

10—15 cm langer Schnitt über den lateralen Zweidrittel des Lig. Pouparti, Spaltung von Haut, Fascia superficialis (Ligatur der Art. epigastr. superficialis), der Fascia obliqui externi und stumpfe Trennung der Fasern von Obliquus internus und transversus, Spaltung von Fascia transversa und Peritoneum.

Vorziehen der Flexura sigmoidea, welche man gelegentlich sehr lang ausgezogen findet und ungewöhnlich mobil mit sehr langem Mesosigma. An diesem Darmteil zieht man das Colon pelvinum herauf unter Kontrolle der Wirkung des Zuges per rectum durch einen Assistenten. Ueberzeugt man sich, daß man das Rectum emporziehen und spannen kann, so geht man zur Naht über.

Wir können keinen Vorteil darin erblicken, nun ein Stück Peritoneum zu resezieren in der Fossa iliaca interna, sondern wir heften sofort das Peritoneum des kräftig emporgezogenen und in der Fossa iliaca interna richtig gelagerten Darmes an die peritoneale Auskleidung des vorderen Teiles der Fossa iliaca interna resp. an die vordere Bauchwand unterhalb der Incision an in einer Länge von 10 cm, eventuell auch mit doppelter Reihe von Nähten, die an Stellen, wo keine Nerven und Gefäße liegen, auch durch die Fascie durchgreifen.

Viel eingreifender wird die Operation, wenn man sie mit Eröffnung des Darmes (nach dem ersten Vorgehen JEANNELS) bei Erkrankung der Schleimhaut oder mit Darmresektion zur Verhütung von Volvulus und Knickung an der langen Flexurschlinge kombinieren zu müssen glaubt. Es muß als Ausnahme festgehalten werden, Darmanastomose, Resektion oder Anus praeternaturalis herzustellen, wenn nicht ganz bestimmte und dringende Indikation dazu auffordert.

Anders ist es mit der Resektion des Prolapsus selber ohne Colopexie. Was die von DELORME und REHN hauptsächlich kultivierte Methode der bloßen Schleimhautresektion anlangt, so hat sie relativ sehr gute Endresultate ergeben bei geeigneten Fällen, ist aber nicht ganz ohne Gefahr von Infektion und Stenosenbildung. Die zirkuläre Totalresektion, welche hauptsächlich MIKULICZ vervollkommnete, wird ausgeführt in Fällen, wo sich erhebliche Veränderungen des vorgefallenen Darmstückes infolge Stauung und Entzündung eingestellt haben mit Verdickungen, Ulcerationen, Verengerung der Lichtung.

Will man einmal den kranken Darmabschnitt entfernen, so ist es gut, das auch gründlich zu besorgen, um zur Vereinigung gesunde Wundränder ober- und unterhalb benutzen zu können. Nach Reposition allfälliger in der mitprolabierten DOUGLASschen Falte liegende Darmschlingen werden durch die ganze Wanddicke an der Umschlagsstelle 2 starke Fadenschlingen gelegt, der Prolaps kräftig vorgezogen und eine verläßliche Klemmzange oberhalb der invaginierten Partie quer angelegt, erst die Schleimhaut, dann die Muscularis und zuletzt die Serosa (soweit sie in den Vorfall eingeht) durchschnitten.

Größere Gefäße am hinteren Umfang, wo das Mesorectum, resp. unterhalb das gefäßreiche Fettgewebe mitheruntergezerrt ist, werden mit Catgut unterbunden, und nunmehr nach gründlicher Reinigung der Wundränder mit Lysol wird die Naht angelegt mit Seide für Serosa und Muscularis, mit Catgut für die Mucosa. Zuerst legt man am vorderen Umfang, wo die DOUGLASsche Falte am weitesten herunterreicht, die Serosaflächen der beiden Darmwände durch fortlaufende Naht aufs genaueste und breit aneinander, darauf (behufs gleichzeitiger Blutstillung) eine Submucosa mit Muscularis und Serosa fassende fortlaufende Seidenligatur durch die ganze Wanddicke und zuletzt die fortlaufende Catgutnaht zur glatten Vereinigung der Mucosaränder.

Kann man keine verläßliche Klemmzange oberhalb anlegen, so beginnt man die Abtragung am vorderen Umfang durch Mucosa, Muscularis, Serosa des äußeren Darmstücks und Serosa des inneren und näht nach Fassen blutender Gefäße sofort die serösen Flächen zusammen unter Langlassen der Nähte. In der Weise geht man schrittweise mit Nähten nach Maßgabe der Trennung von Stelle zu Stelle weiter, damit der durchschnittene Darm sich nicht zurückziehe. Die langen Fäden werden erst abgeschnitten, wenn die durch alle Schichten greifende fortlaufende Naht angefangen worden ist.

Die Abtragung ohne Klemmzange ist bezüglich Asepsis unsicherer und man darf ja den Darm keinen Augenblick zurückschlüpfen lassen, wenn man sich nicht Komplikationen mit Blutungen und Infektion des Peritoneum aussetzen will. Die Resektion ist die gefährlichste Methode der Prolapsusoperationen und hat nach LENORMANT auf 110 Fälle eine Mortalität von 10,9 Proz.

Nachträgliche Gefahr bei dieser zirkulären Darmresektion ist der keineswegs seltene Eintritt einer Stenosenbildung, welche eine recht mühsame Dilatationsbehandlung erheischt. Demgemäß hat man sich auch die Frage vorzulegen, ob man in Fällen von schweren Darmveränderungen infolge von Prolaps sich nicht lieber zur regelrechten **coccygealen Amputatio recti** entschließt, welche bei

Ausführung nach den von uns oben gegebenen Regeln unter Erhaltung des Schließmuskelapparates ihre bestimmten Vorteile vor Resektion im Bereiche der Ampulle des Rectum voraus hat.

k) Nierenchirurgie.

164. Allgemeine Bemerkungen.

Vor jeder Operation an der Niere muß man völlig abgeklärt sein über die Funktionsfähigkeit der Niere der anderen Seite. Das ist eine Regel, gegen welche nicht gesündigt werden darf. Man muß wissen, ob man bei Schwierigkeit bezüglich bloßer Incision oder partieller Excision oder bei Ueberraschungen hinsichtlich der Diagnose berechtigt ist, eventuell eine Excision der Niere vorzunehmen, anders kann man in große Verlegenheit kommen.

Es hat also jeder Nierenoperation eine Separation des Urines in der Blase zur Prüfung der rechten und linken Niere isoliert voranzugehen und für den Fall, daß ein Zweifel besteht, der Ureterenkatheterismus wenigstens auf der kranken Seite unter Vergleich des hier gelieferten Sekretes mit dem Gesamturin. KÜMMEL in Hamburg hat noch in neuester Zeit[1]) seine reichen Erfahrungen nach dieser Richtung zum Besten gegeben. Im allgemeinen kann bei richtigem spezifischem Gewicht die Absonderung eines Urins von —1,0 bis —2,0 Gefrierpunkt als einer genügenden Nierenfunktion entsprechend angesehen werden, unter bestimmten Umständen selbst wenn sich abnorme Bestandteile, wie Eiweiß, im Urin finden. Nicht maßgebend ist nach ROVSING der Blutgefrierpunkt, indes ist jede erhebliche Abweichung von —0,56 abwärts (nach —0,62 und mehr) geeignet, Verdacht zu erregen, daß die Ausscheidung durch beide Nieren eine ungenügende ist.

Diese Urinuntersuchung ist viel wichtiger und maßgebender, als die Palpation der Niere bezüglich Größe, Druckempfindlichkeit u. s. w., weil öfter bei Fehlen oder starker Erkrankung der anderen Niere gerade die vergrößerte und empfindliche Niere die gesunde ist.

Ist die zweite Niere funktionell gesund, so kann man ohne Schaden von einer Nephrotomie zur Nephrektomie übergehen, oder sich auch Eingriffe an einer Niere erlauben, welche vorübergehend oder für längere Zeit deren Funktion erheblich beeinträchtigen können. Denn wenn auch regelmäßig nach einseitiger Nephrektomie die Urinausscheidung erheblich, bis auf die Hälfte und mehr sinkt, so hebt sich das Quantum schon nach wenigen Tagen und kann binnen der ersten 14 Tage so groß werden wie vor der Operation.

---

1) Gynecology, Surgery etc., Chicago 1907.

Ich bin völlig mit GARRÈ und EHRHARDT [1]) einverstanden, daß akute Nephritis der anderen Seite als Folge einseitiger Nephrectomie mit Blut, Eiweiß, Cylindern bedingt ist durch vermeidbare toxische Einflüsse infolge langer Chloroformierung, und ganz besonders als Folge der Verwendung antiseptischer Mittel, wie Sublimat und Karbol, bei Vorbereitung und Wundbehandlung.

165. Schnittführung zur Freilegung der Niere und des Ureter.

Wir halten auch hier daran fest, daß es keinen Sinn hat, wie in neuesten Handbüchern der Nierenchirurgie geschieht, alle möglichen Schnittführungen nebeneinander zu stellen, welche zur Freilegung der Niere und des Ureter gewählt worden sind. Man muß sich freilich stets dem individuellen Falle anpassen und wo nötig, von der Regel Abweichungen machen. Allein das hindert nicht, festzustellen, daß eine bestimmte Schnittführung die anatomisch und physiologisch rationelle ist und als Normalverfahren festgehalten werden soll von allen denjenigen, die nicht auf Grund sehr großer Uebung und langer Erfahrung sich beliebige Modifikationen erlauben dürfen.

Rationell sind die Schnitte, welche das kranke Organ mit der geringsten Verletzung am besten freilegen, indem sie vor allem die Verletzung größerer Muskeln und ihrer Nervenversorgung vermeiden, dann auch nicht unnütze Gefäßverletzungen herbeiführen und eine möglichst einfache und sichere Nahtvereinigung zulassen. Den gestellten Indikationen entsprechen für alle Nierenoperationen, welche von hinten zugänglich sind, nur der schräge Querschnitt, und für diejenigen Operationen, welche eine Eröffnung der Bauchhöhle nötig machen, der Medianschnitt.

Wo kein Grund dagegen ist, wird stets der lumbale Weg gewählt, weil auf diesem die Niere am direktesten zugänglich ist und bei schrägem Querschnitt keine unnütze Verletzung von Muskeln und Nerven stattfindet. Wir anerkennen deshalb den SIMONschen Längsschnitt nicht einmal für die Nephropexie. Unser Schnitt entspricht auch nicht dem von GARRÈ als BERGMANNscher schräger Flankenschnitt geschilderten, stimmt am meisten mit dem CZERNY-BRAUNschen Schnitt überein.

Der schräge Querschnitt, wie ihn die Fig. 392 illustriert, hat den nicht hoch genug anzuschlagenden Vorteil, daß er ohne schwere Verletzung nach vorne verlängert werden kann (im Sinne von TRENDELENBURGs Schrägschnitt), wenn sich ausweist, daß er zu wenig Raum gibt, um auch den Ureter abwärts freizulegen oder größere Tumoren zu entwickeln. Dagegen sind wir mit GARRÈ einverstanden

1) Nierenchirurgie, Berlin 1907.

und haben schon im Jahre 1877 [1]) dies empfohlen, daß bei sehr großen Nierentumoren die Verletzung am geringsten und der Zugang am

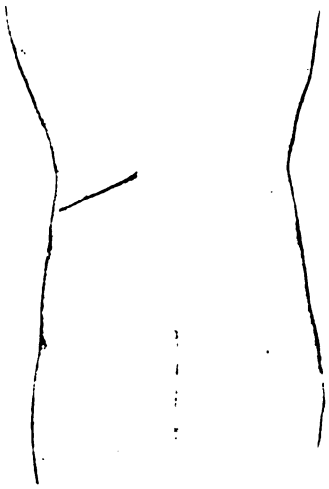

Fig. 391 a. Schrägschnitt zur lumbalen Nephrotomie.

Fig. 391 b. Medianschnitt zur linksseitigen transperitonealen Nephrektomie und Schnitt zur rechtsseitigen Ureterotomie (3 Finger breit über dem Lig. Pouparti mit pararectaler Endigung.

besten ist, wenn man den intraperitonealen Weg wählt. Dabei haben wir aufmerksam gemacht, daß auch bei Medianschnitt stets lateral vom Colon das hintere Peritoneum durchschnitten werden müsse.

Der intraperitoneale Weg der Nephrotomie wird weitaus am besten mit SÄNGER als Medianschnitt angelegt und nicht als pararectaler Schnitt nach LANGENBUCH und HARTMANN am lateralen Rande des Rectus abdominis. Der letztere Schnitt schädigt die Resistenz der Bauchwand durch Trennung der zum Rectus führenden Nerven. Es ist viel besser, wenn einmal der Medianschnitt allein noch nicht genügend Raum geben sollte, in der Nabelhöhe einen queren Schnitt (wie auch HARTMANN

Fig. 391 c. Verlängerter Schrägschnitt zur kombinierten Nephro- und Ureterotomie.

1) Deutsche Zeitschr. f. Chir.

empfiehlt) durch den Rectus hindurch, z. B. an der Incisura tendinea desselben, hinzuzufügen. Dieser quere Schnitt gibt vorzüglichen Raum und läßt sich ohne Schaden wieder solide vernähen.

Während wir den schrägen Querschnitt nicht als Normalverfahren bei ganz großen Tumoren, welche eine große Schnittlänge erfordern, hinstellen möchten, ist die Verlängerung des Schnittes, wie sie ISRAEL benutzte, für Freilegung des Ureter nach Nierenoperationen das richtige Vorgehen. Die Fortsetzung des Schrägschnittes aus der Lendengegend folgt der Richtung der Fasern des Obliquus abdominis externus und der diesen parallelen Nervenstämme. Wie Fig. 391c zeigt, biegen wir den Schnitt am Rectusrand abwärts und spalten hier die vereinigten Fascien der 3 breiten Bauchmuskeln, resp. die vordere Rectusscheide bis auf die Fascia transversa. Der Schnitt ist demjenigen zur Ligatur der Arteria iliaca communis analog, gibt ebenso guten Zugang abwärts, erlaubt aber, den oberen Wundrand viel mehr abzuziehen. (Vergl. das Nähere bei Freilegung des Ureter.)

166. Freilegung der Niere mit blosser Kapselspaltung. Nierendekapsulation. Nephropexie.

Wenn man bei Freilegung der Niere sich mit bloßer Kapselspaltung begnügt, so bedarf es bloß des im vorigen Abschnitt geschilderten kurzen Schrägschnittes, um ohne wesentliche Blutung rasch auf die Niere zu gelangen. Eine sehr wichtige Indikation raschen Vorgehens zur Freilegung der Niere ergeben z. B. die Nierenrupturen, welche bei Fall auf die Nierengegend so häufig sind und bedenkliche Blutungen veranlassen können. Durch Ligatur, Naht von Nierenrissen lassen sich die Blutungen nach Freilegung der Niere stillen, in nicht wenigen Fällen muß die Niere exstirpiert werden.

Eine sehr dringliche Indikation kann sich ergeben bei akuten Entzündungen. Wir verdanken REGINALD HARRISON die Feststellung der Tatsache, daß bei gewissen akuten Nephritiden durch chirurgischen Eingriff nicht bloß nephralgische Schmerzen, Hämaturie und Albuminurie zum raschen Verschwinden gebracht werden können, sondern auch die reflektorische Störung der Funktion der anderen Niere (d. h. die durch Erregung der sensiblen Nerven im Stiel reflektorisch erzeugte Ischämie derselben nach ISRAEL) gehoben werden kann.

Nach KORTEWEG führt jede Anschoppung der Niere, auch durch Harnstauung, zu venöser Hyperämie und einer Art Einklemmung, die Anurie bedingen und durch einen Entspannungsschnitt beseitigt werden kann. Wenn man sieht, wie außerordentlich oft nach akuter Nephritis (Scharlach oder anderen Infektionen) chronische Entzündung zurückbleibt bei bloß medikamentöser Behandlung, welche

schließlich zu Schrumpfung und Tod führt, so hat man allerdings den Eindruck, daß es geboten ist, bei akuter Entzündung möglichst rasch und vollständig die Nierenzirkulation durch Entspannung wieder zu verbessern.

Wir möchten mit LENNANDER der chirurgischen Behandlung akuter Nephritis ein weiteres Gebiet zuweisen, als es meist geschieht.

LENNANDER will in Fällen von Oligurie oder Anurie sowie von heftigen Schmerzen und Druckempfindlichkeit bei Nephritis Kapselspaltung und Ablösung mit offener Nachbehandlung ausführen, so auch bei Gefahr des Ueberganges in chronisches Stadium mit dauernden Schmerzen.

Bei chronischer Entzündung hat die Freilegung der Niere mit Kapselspaltung nicht die Absicht der Entspannung, sondern der Ermöglichung einer kollateralen Gefäßzufuhr von der Umgebung her. So sehr einzelne Chirurgen, wie EDEBOHLS voran, sich für die Erfolge dieses Eingriffes erwärmen, so ablehnend verhält sich eine größere Anzahl.

ASAKURA, STURSBERG, ZAAJER, CECCHERELLI haben auf Grund experimenteller Untersuchungen festgestellt, daß die neuen Gefäßverbindungen, welche die Operation zwischen der dekapsulierten Niere und ihrer Umgebung erzielt, erheblich genug sind, um einen Einfluß auf die Durchblutung der Niere zu erzielen. JOHNSON konnte dies allerdings nicht bestätigen.

BABES [1]) hat die Sicherung guter Blutzufuhr zu dem decortizierten Organ dadurch zu fördern gesucht, daß er das Peritoneum spaltete und die Niere intraperitoneal belagerte, oder das Netz vorzog und die Niere einhüllte.

Ganz vorzüglich dient die Nierenfreilegung mit Kapselspaltung der Nephropexie bei Wanderniere. Diese gibt sehr schöne Erfolge in allen Fällen, wo krankhafte Symptome (Schmerzen, Koliken mit oder ohne intermittierende Hydronephrose und Stauung, Magenstörungen mit Erbrechen etc.) als bestimmt von der Wanderniere abhängig nachgewiesen werden können, wo namentlich bloße „Nervosität" oder Hysterie ausgeschlossen werden kann. Mit Fixation der Niere bleiben sie vollständig aus. Es gelingt auch in den meisten Fällen mit richtiger Technik, eine genügende Fixation der Niere zu erzielen, selbst dann, wenn man die Niere nicht an normaler Stelle, sondern etwas weiter unten annäht.

Technik der Freilegung der Niere.

Der Schnitt beginnt auf der Wölbung des M. sacro-lumbalis im Winkel zwischen diesem Muskel und der 12. Rippe und verläuft bis

1) Centralbl. f. Chir., 1904, April.

zur Axillarlinie. Er trennt die Haut, Unterhaut, die starke Fascia lumbodorsalis und die von ihr entspringenden Muskeln, M. latissimus

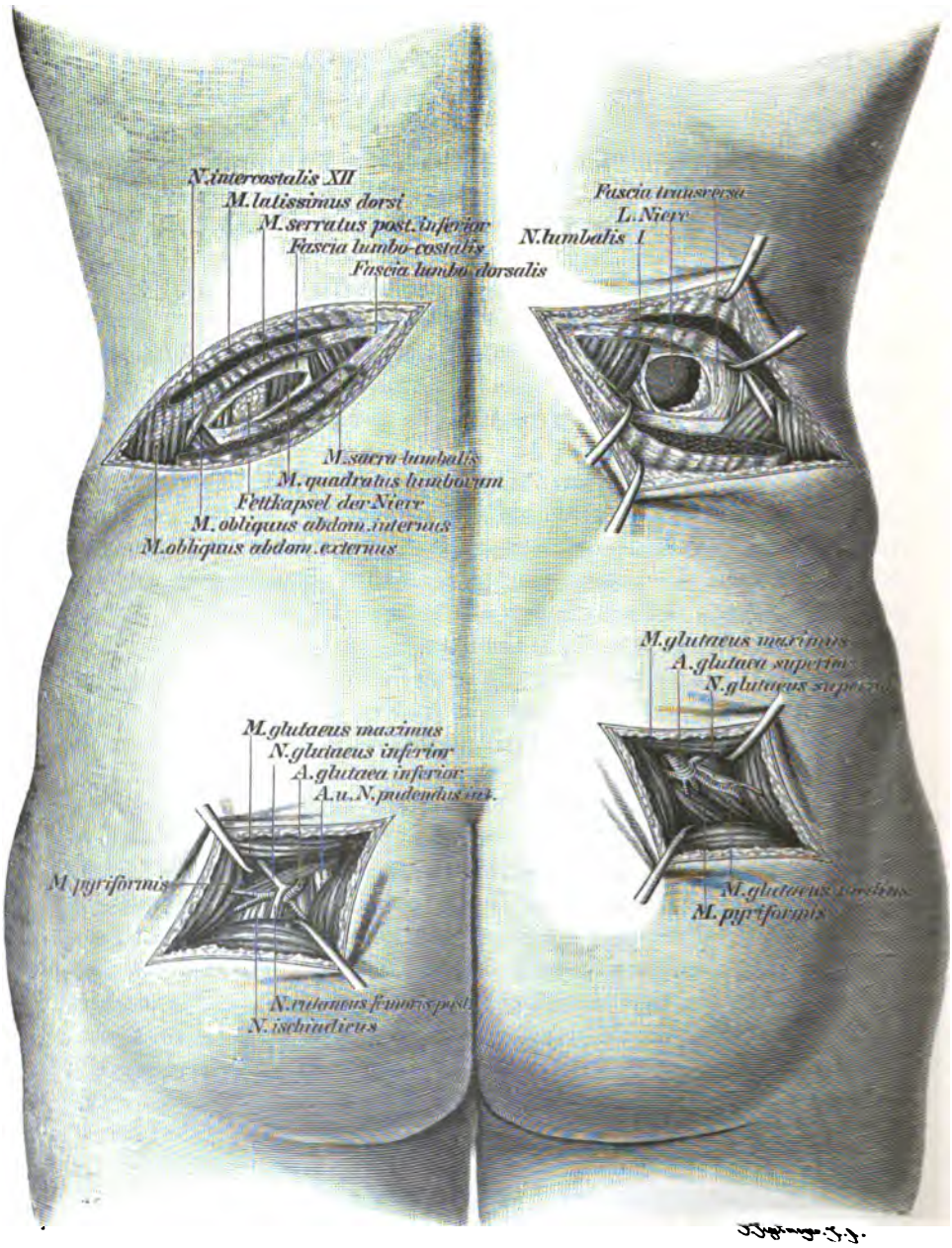

Fig. 392. 1. und 2. Nephrotomie. 3. Ligatura arteriae ischiadicae, A. pudendae internae, Freilegung des N. ischiadicus, des N. pudendus internus. 4. Ligatura arteriae glutaeae superioris (N. glutaeus superior).

dorsi und darunter den dünnen Serratus posticus inferior. Die lateralste Zacke des ersteren Muskels erscheint als ein platter, dicker Muskelwulst. Der Serratus posticus inferior bildet auf dem Sacrolumbalwulst und lateral von demselben eine dünnere Muskelplatte mit schräg nach oben außen aufstrebenden Fasern, die man nicht immer deutlich als eigene Schicht erkennt. Der Sacrolumbalis wird kräftig medianwärts gezogen mit stumpfem Haken. Der M. obliquus abdominis externus, welcher im vorderen Winkel von der letzten Rippe abgeht mit abwärts gehenden Fasern, wird eine kurze Strecke an seinem hinteren Rande quer getrennt und unter und hinter ihm in gleicher Weise die schräg aufwärts steigenden Fasern des M. obliquus internus. Unter dem Sacro-lumbalis und zwischen den Schnitträndern der erwähnten Muskeln erscheint die stramme, glänzende, quer gestreifte Fascia lumbo-costalis, an welcher die Fasern des M. abdominis transversus entspringen. Zur Nephrorhaphie kommt man mit bloßer Spaltung des Latissimus dorsi und der Fascia lumbo-dorsalis zwischen lateralem Rande des M. sacrolumbalis und dem Hinterrande der beiden schiefen Bauchmuskeln aus, ohne die Muskeln selbst zu verletzen.

Nach Spaltung dieser Fascie tritt der Rand des M. quadratus lumborum zu Tage, fast senkrecht verlaufend und parallel dem Rande des Sacrolumbalis, denselben etwas überragend. Am unteren Rande der 12. Rippe tritt der N. intercostalis XII mit begleitenden Gefäßen hervor und geht im lateralen Teil des Schnittes zum Teil unter, zum Teil über dem Obliquus internus-Rand schräg vor- und abwärts. Der N. lumbalis I (ilio-hypogastricus) tritt dicht am Rande des M. quadratus lumborum im medialen Teil des Schnittes schräg abwärts.

Am lateralen Rande des M. quadratus, den man nach Bedürfnis einkerben oder abziehen kann, liegt unter der dünnen Fascia transversa das reichliche retrorenale lockere Fettgewebe mit Gefäßen. Der stumpf eingehende Finger trennt diese Gewebe (Capsula adiposa) vorsichtig, zieht das oft reichliche Fett mit Haken zurück und kommt ohne Widerstand auf die Niere.

Wenn die Niere an normaler Stelle liegt, so ist es nicht immer leicht, sich dieselbe zu genauer Inspektion und Palpation durch den bloßen Weichteilschnitt in der Lende zugänglich zu machen. In solchen Fällen darf man nicht zaudern, eine subperiostale Durchschneidung der 12., event. auch 11. Rippe vorzunehmen, event. sogar noch höherer Rippen. Man schneidet auf die Rippen ein unter Emporziehen des oberen Wundrandes, schiebt das Periost zurück und durchtrennt die Rippen.

Nephropexie.

Will man bei Wanderniere[1]) die Niere fixieren, so halten wir uns an die Methode, zu welcher der Erfinder der Nephropexie (HAHN, 1881) schließlich gekommen ist und welche auch N. SENN vertritt. Die Niere wird von den Bauchdecken her vom Assistenten in die Wunde gedrängt, die Capsula propria eingekerbt und mit der Kropfsonde sorgfältig abgelöst, bis man die Ränder mit unseren Arterienhakenklemmen fassen kann. Dann wird nach dem unteren Pol zu weiter gespalten und durch Zug an der Kapsel derselben emporgehoben.

Man muß möglichst kräftig vorziehen, aber doch mit dem Zug sorgfältig sein, da die Kapsel leicht einreißt und man dieselbe möglichst weit und breit heraufziehen will. Es ist auch nötig, aufzupassen, daß man, von der Konvexität ausgehend, nicht die Niere in eine ungünstige Lage dreht, so daß der Ureter sich knickt oder gar von der Nadel angestochen werden könnte. BASHAM[2]) macht speziell darauf aufmerksam, daß eine Ursache von Mißerfolg in zu tiefer oder falscher Befestigung der Niere liege, eine andere in begleitenden Leiden (Pyelitis, Stein, Knickungen des Ureter), die nicht beseitigt werden.

Mittelst krummer Nadeln und Seidenfaden wird nun die losgelöste Capsula propria samt Fettkapsel an die Fascia lumbo-costalis und lumbo-dorsalis mittelst 8—10 Nähten angeheftet, so daß ein Stück Nierensubstanz ganz frei im Grunde des Kapseltrichters liegt und man sich überzeugen kann, daß die Niere hier festliegt und bei der Atmung sich nicht mehr abwärts verschiebt. Bei der Naht ist der unter dem oberen Wundrand verlaufende N. intercostalis XII, und unter dem unteren Wundrand der N. lumbalis I zu berücksichtigen, da das Mitfassen dieser Nerven lebhafte ausstrahlende Schmerzen zur Folge hat, die einige Zeit andauern können.

Nun löst man am unteren Pol rings herum die Kapsel noch weiter los und schiebt eine Xeroformgaze ein, welche den Pol umgibt und durch die Wunde herausgeleitet wird, resp. dieselbe so auffüllt, daß sie in gehörigem Umfange die nackte Nierensubstanz berührt.

Man tut gut, durch ein paar tiefgreifende Nähte die Wunde teilweise zu schließen und den Tampon darin zu lassen, um ihn erst nach 14 Tagen zu entfernen. Denn die Absicht ist, eine gehörige Granulation zu erzielen im ganzen Wundbereiche mit Uebergang auf

1) Die früher geübte, von MARTINI empfohlene Nephrektomie bei Wanderniere kommt als Normalverfahren nicht mehr in Frage, kann aber nachträglich nötig werden, wenn Störungen der Urinexsekretion, Nierenfisteln nach einem konservativen Eingriff zurückbleiben oder wenn bei komplizierender Nephritis die Beschwerden anhalten.

2) American Journ. of Surgery, Mai 1906.

die Nierenoberfläche und damit eine breite Narbe zu bekommen, welche einen großen Teil der Nierenoberfläche mit dem Bindegewebe und den Fascien der Lendengegend solide verbindet.

Wir halten Catgut für weniger gut, weil die Nähte einige Zeit lang eine Unbeweglichkeit der Niere sichern sollen. Wir halten es für unnütz und nicht ungefährlich, die Faden um die letzte Rippe herumzuführen, weil leicht die Pleura angestochen werden kann und die Rippe keinen besseren Halt bietet, als die strammen Fascien zwischen Rippen und Beckenkamm. Wir halten vollends für völlig unnütz jeden Versuch, die Nähte durch die Nierensubstanz hindurch zu legen, weil sie bei leichtestem Zug primär oder wenigstens sekundär durchschneiden und schlechter fixieren, als die bloßen Kapselnähte. GARDNER[1]) macht aufmerksam, daß durch Verletzung des mittleren Nierenkelches, welcher sich der Nierenoberfläche am meisten nähert, Nierenfisteln entstehen können.

Die Exonephropexie in der Weise, daß man die Niere verlagert in die Weichteile der Lendengegend, bietet die Gefahr der Knickung von Gefäßen und Ureter. Wir haben sie versucht und aufgegeben. BECK, BALDWIN, KUKULA schieben die Kapsel oder die Niere durch einen Muskelspalt des Quadratus lumborum durch, aber K. verlor von 3 Patienten einen an Erbrechen und Anurie.

167. Nephrotomie. Nephrolithotomie[2]). Pyelotomie.

Nachdem die Niere in der im vorigen Abschnitt geschilderten Weise freigelegt ist, geht man zur Eröffnung des Nierenbeckens oder zur Spaltung der Niere über, wenn man Flüssigkeitsansammlungen entleeren oder Steine entfernen will. GARRÈ betont mit Recht, daß man behufs Nephrotomie die Nierenkapsel in der Regel nicht abtrennen soll, also nicht dekapsulieren, um nicht stärkere Blutungen zu veranlassen, während wir (s. unten) für die Nephrektomie die Aushülsung als Regel hinstellen. Bei den Flüssigkeiten handelt es sich um Blut, Urin, Cysteninhalt oder um Eiter. Besonders dringliche Indikation zu rascher Nephrotomie gibt die Anurie bei Verschluß durch Stein und auch bei akuten Anschwellungen entzündlicher Natur. Man hat die Niere gespalten, um Entlastung bei Stauungshyperämie herbeizuführen, wie man sich in anderen Fällen mit der bloßen Entkapselung begnügt hat.

α) Nephrotomie und Nephrolithotomie.

Zur Nephrotomie ist in erster Linie zu betonen, daß in den Fällen, wo man die Wahl hat der Stelle der Eröffnung, der soge-

1) Annales d. mal. génito-urinaires, 1905, No. 8.

2) GARRÈ erwähnt, daß als erster CZERNY die Nephrolithotomie und MORRIS die Pyelolithotomie ausgeführt habe.

nannte Sektionsschnitt TUFFIERS der allgemein angenommene ist. Aber ZONDECK hat durch seine schönen Injektionspräparate die korrekte Schnittführung dargelegt. Die Gefäßgebiete der vorderen und hinteren Nierenhälfte scheiden sich ziemlich reinlich, aber so, daß man etwas (1 cm) hinter der höchsten Konvexität und in der Richtung gegen das Nierenbecken einschneiden muß, um keine größeren Gefäße zu verletzen. Wir haben schon früher eines Falles von tödlicher Verblutung Erwähnung gethan, den wir in der Praxis eines Kollegen nach Incision einer notabene gesunden Niere haben eintreten sehen.

Um die Niere zu spalten, ist es nötig, daß sie gehörig nach außen luxiert sei. Dann hat man auch die Möglichkeit, eine Klemmzange an den Stiel zu legen, um bei stärkerer Blutung sich die Sache erheblich zu erleichtern. Aber auch dann ist es besser, erst einen bloß 3—4 cm langen Schnitt zu machen, d. h. gerade so groß, daß man den Finger in das Nierenbecken einbohren und dieses samt Kelchen gehörig abtasten kann. Ist man einmal im Nierenbecken, so ist es viel leichter, in richtiger Richtung mit Knopfmesser den Schnitt auf- und abwärts ohne Schaden zu erweitern. Zu Absceßentleerung bedarf es der großen Schnitte nicht, welche man zur Entfernung größerer eingekeilter Steine nötig hat.

Bei Nephrolithotomie ist es wesentlich, die Niere gleichzeitig von außen und innen abzutasten, um keine Konkremente zurückzulassen, ebenso den Ureter zu sondieren oder gefärbte Flüssigkeit durchzuspritzen in die Blase, um deren Durchgängigkeit festzustellen.

Besteht stärkere Blutung aus einem großen Gefäß, so muß umstochen und ligiert werden. Sonst ist eine tiefgreifende Naht ein sehr sicheres Blutstillungsmittel, aber insofern nicht ohne Nachteil, als sie die Zirkulation so stark beeinträchtigen kann, daß wie bei Ligatur der großen Gefäße Nekrobiosen und Nekrosen eintreten. Wir haben vor kurzem bei Anlage zahlreicher Catgutnähte bei einer arteriosklerotischen Niere die Abstoßung größerer nekrotischen Nierenstücke bei aseptischem Verlaufe eintreten sehen. ALBARRAN hält ebenfalls dafür, daß eine nicht genähte und leicht tamponierte Niere leichter wieder funktionsfähig wird.

Die Naht darf bloß gemacht werden, wenn der Abfluß nach dem Ureter völlig gesichert ist und wenn keine stärkere Infektion vorhanden ist. Eine leichte Infektion ist bei Nierenschnitt stets anzunehmen, da, wie TAVEL und ich gefunden haben, auch bei gesundem Organ nie Sicherheit ist, daß nicht mit dem Urin ausgeschiedene Bakterien die Wunde infizieren. Abgesehen von der Vorbereitung mit Helmitol und Urotropin muß man deshalb bei jeder Nierennaht gehörige Drainage der Wunde bis zur Niere vornehmen.

Besteht Infektion der Niere oder des Nierenbeckens und zugleich stärkere Blutung, so hilft man sich mit Tamponade der Niere, die bei großen Schnitten mit der Naht kombiniert werden muß. Sonst führt man einen Drain bis ins Nierenbecken ein. Bei multiplen Abscessen ist allein die Tamponade zulässig.

β) Die Pyelotomie.

Die Pyelotomie wird gemacht, wenn man Steine aus dem Nierenbecken zu entfernen hat, zumal kleinere in den Ureter eingekeilte Steine. Danach wird sie ausgeführt, wenn zugleich ein Stück Wand bei Erweiterung des Nierenbeckens reseziert werden soll oder wenn plastische Operationen am obersten Ende des Ureter vorgenommen werden sollen (vergl. transpelvische Ureterostomie unten).

Die Pyelotomie ist bei Erweiterung des Nierenbeckens viel einfacher und unblutiger als die Nephrotomie. Sie setzt aber mehr als diese der Bildung lange dauernder Urinfisteln aus und gibt schlechten Zugang zu den in den Kelchen sitzenden Steinen. Legt man das Nierenbecken von hinten her gehörig frei und eröffnet man an gut zugänglicher Stelle, so kann man eine exakte Doppelnaht mit feiner Seide anlegen, welche gegen den erwähnten üblen Zufall sichert. Bei bestehender Infektion und Nierenbeckeneiterung muß drainiert werden und eine eventuelle Fistel nachträglich geschlossen.

Anhang: Nephrostomie und Pyelostomie.

Einen länger dauernden Abfluß des Urins durch künstliche Fistelbildung an Niere und Nierenbecken kommt man in die Lage herbeizuführen bei Notwendigkeit, den Urin abzuleiten bei verschiedenen Eingriffen am Ureter und Blase, zumal bei Totalexcision der Blase wegen bösartiger Neubildungen.

168. Nephrektomie.

Diese Operation, welche wir mitsamt der Entwicklung der Nierenchirurgie den Studien SIMONS verdanken, findet ihre absolute Indikation in dem Vorhandensein von einseitigen Nierentumoren sowie bei Zerreißungen der Niere mit sonst nicht zu stillender Blutung. Sie wird aber viel häufiger bei Niereneiterungen und ganz besonders bei Nierentuberkulose ausgeführt. Bei Niereneiterung ist die Operation dann indiziert, wenn die Separation beweist, daß die Funktion des Nierenparenchyms schon sehr erheblich gelitten hat, und wenn andererseits mit oder ohne Zuhilfenahme von KORYANIS Kryoskopie der Nachweis erbracht ist, daß die andere Niere den gesteigerten Ansprüchen zu genügen im stande ist.

Bei Nierentuberkulose liegen die Verhältnisse ähnlich, insofern auch hier die Funktionstüchtigkeit der zurückbleibenden Niere er-

wiesen sein muß. Dagegen ist die Indikation bei sicherer Diagnose eine viel bestimmtere, da man eine tuberkulöse Niere auch exstirpiert, wenn sie noch verhältnismäßig gut funktioniert. Im Gegenteil, die ausgezeichnetsten Resultate erzielt man bei Nierentuberkulose mit der Frühoperation, und wir halten diese mit erfahrenen Chirurgen für die weitaus beste Behandlung.

Die Nephrektomie kann aber bei Nierentuberkulose auch dann noch indiziert sein, wenn die zweite Niere schon krank ist, voraus gesetzt, daß die Erkrankung die Funktion noch nicht wesentlich eingeschränkt hat. Allerdings bedarf es hier spezieller Indikationen zur Wegnahme der kränkeren Niere in Form von Blutungen, Schmerzen, Eiterung und ihren Folgen. Die Operation ist aber um so mehr indiziert, weil erfahrungsgemäß in einer Kürze der Zustand der anderen Niere sich bessert und auch ihre Funktion sich entsprechend hebt, sobald die von der kranken Niere ausgehenden schädlichen Rückwirkungen auf den übrigen Körper dahinfallen.

Bei Traumen, Eiterung und Tuberkulose sowie bei hartnäckigen Nierenfisteln kommt bloß die lumbale Nephrektomie in Frage, bei Tumoren kann sich der Zugang durch das Peritoneum hindurch als vorzüglicher erweisen.

α) Lumbale Nephrektomie.

Der Schnitt bleibt sich gleich, wie bei der Nephrotomie geschildert. Bloß ist man öfter in der Lage, denselben im Sinne des BERGMANNschen Flankenschnittes nach vorne und gegen das POUPARTsche Band zu zu verlängern. Bei Erkrankung einer Wanderniere ist der BERGMANNsche Schnitt allein gelegentlich das richtige Vorgehen. Jedenfalls sollte der Schnitt stets von vorneherein genügend lang angelegt werden.

In den Fällen, wo die Kapsel abhebbar ist, erweist es sich als das richtige Vorgehen, bevor man die Auslösung der Niere versucht, die Kapsel bis auf die nackte Nierensubstanz zu spalten. Tut man dies nicht, so bringt man sich oft in die größte Verlegenheit. Beim Versuch, extrakapsulär eine Nephrektomie vorzunehmen in Fällen, wo die Kapsel infolge Entzündung oder infiltrativer Neubildung mit der Umgebung verwachsen ist, ist man schweren Nebenverletzungen ausgesetzt, sowohl des Peritoneum, Colon, als namentlich der großen Gefäße (Vena cava).

Es ist ja richtig, daß oft die Kapsel miterkrankt ist, oft auch sehr bedeutend verdickt (bis 1 cm und mehr bei tuberkulöser Pyonephrose), allein es bleibt doch das einzig Richtige, die Niere, wo es gut ausführbar ist, aus der Kapsel auszuhülsen und zu exstirpieren und eventuell nachher nachzusehen, ob man noch eine Excision der Kapsel ohne zu große Gefahr (meist bloß partiell) vornehmen kann.

Daß man bei multiplen Abscessen und Kavernen bei Ausschälung der Niere aus der Kapsel die Eiterhöhlen eröffnet, ist nicht immer zu vermeiden, allein das ist ein viel geringerer Schaden, als die Blutungen und Verletzungen bei perikapsulärem Herausschneiden. Auch ist es keine Frage, daß in die Kapsel gelegentlich schon Teile einer Neubildung hineingewachsen sind; allein soweit man dieselben nicht nachträglich ohne Schaden entfernen kann, muß der Fall eben als zu weit vorgeschritten betrachtet werden zur Erzielung einer radikalen Heilung überhaupt.

Nicht gering sind die Schwierigkeiten der Stielversorgung bei größeren Tumoren und bei entzündlichen Verdickungen der Kapsel und des perinephralen Gewebes. Nachdem es gelungen ist, die Niere aus der Kapsel heraus zu luxieren (oft bei Geschwülsten mit recht zahlreichen Gefäßunterbindungen), ist es gelegentlich gut, um bessere Stielung zu erzielen, die Kapsel rings um den Stiel einzuschneiden.

Ist der Stiel lang genug, so kann man Arterie und Vene isoliert umgehen mit Aneurysmanadel und mit zuverlässigem Catgutfaden bei infektiösen Entzündungen, mit Seide bei aseptischer Operation fest umschnüren und peripher durchschneiden. Häufig genug aber ist man froh, überhaupt eine einzige Ligatur fest um den ganzen Stiel zusammenschnüren zu können. Sieht man nach Abtragung dann die einzelnen Gefäße, so kann man sie zur Sicherheit noch isoliert unterbinden im Stumpf.

Der Ureter sollte, wo irgend angängig, von dem Gefäßbündel isoliert werden, hinter welchem er liegt. Bei Eiterung und Tuberkulose muß die Trennung desselben so stattfinden, daß sein Inhalt nicht die Umgebung infiziert. Man ligiert ihn nach unten, legt gegen die Niere zu eine Arterienklemme an und trennt mit dem Thermokauter dazwischen, mit welchem man auch die Schleimhaut des peripheren Stückes kauterisiert. Die Ligatur schließt einen Ureter, dessen Muskelwand noch intakt ist, völlig verläßlich.

Anders ist die Frage, wie man sich bei Tuberkulose gegenüber dem Ureter zu verhalten habe, wenn die Wand in ausgedehntem Maße miterkrankt und verdickt ist. Es scheint hier am rationellsten, auch den Ureter in toto bis zur Blase zu excidieren. Indessen habe ich mich überzeugt, daß dies nur dann einen Sinn hat, wenn man am unteren Ende noch eine wenig veränderte Wandstelle zur Anlegung einer Ligatur vorfindet. Sonst kann von dem tiefen Stumpf eine Infektion ausgehen, die schlimmer ist, als die im Bereich der Wunde besser kontrollierbare am oberen Ende des Ureter. Ich habe von einem kleinen tuberkulösen Abceß an der tiefen Abtragungsstelle des Ureter aus eine Miliartuberkulose mit tödlichem Ausgang sich entwickeln sehen.

Man müßte in solchen Fällen mit KÜMMEL noch weiter gehen und auch ein Stück Blasenwand resezieren, aber in einem solchen Falle muß man durch Cystoskopie über die Ausdehnung und Grad der Blasenaffektion orientiert sein. Als Regel muß demnach gelten, mit ISRAEL, ROVSING u. a. den Ureter bloß oben zu unterbinden, eventuell Jodoforminjektion in den in die Wunde gehefteten Ureterstumpf zu machen und mit ROVSING die Blasentuberkulose mit Karbolinjektionen zur Heilung zu bringen (2mal täglich Injektion von 5-proz. Karbollösung mit Belassen während 5 Minuten).

Die Nephrektomie wegen Tumor bietet von den Operationen aus anderer Indikation nur den Unterschied, daß man schon bei Lösung der Fettkapsel oft recht erhebliche Blutungen zu bekämpfen hat und daß von einer sauberen Lösung der Capsula propria selten die Rede ist. Wir schildern lieber die transperitoneale Methode, welche bei sehr großen Tumoren, wie den Nierensarkomen der Kinder, viel besseren Zugang gewährt, obschon man häufig mit verlängertem Querschnitt durch die Bauchwand auch in der Weise vorgehen kann, daß man bis zu der Stelle, wo das Colon anliegt, extraperitoneal vorgeht und dann sofort mit der Ablösung des letzteren beginnt.

β) Transperitoneale Nephrektomie.

Die erste Operation auf Grund richtig gestellter Diagnose bei einem großen Nierensarkom ist von mir im Jahre 1876 ausgeführt worden. Wir empfehlen die Operation in der Mittellinie, eventuell, wie Fig. 391 b zeigt, mit Erweiterung durch einen Querschnitt.

Der Tumor tritt sofort zu Tage, bedeckt vom Peritoneum der Rückwand, und über demselben das Colon ascendens oder descendens. Wenn die Därme prolabieren und nicht zurückgehalten werden können nach der anderen Bauchseite, so müssen sie in warme sterile Tücher eingehüllt werden. Die Venen sind meist gewaltig ausgedehnt an der Oberfläche des Tumor. Wir haben schon bei unserer ersten Operation die Erfahrung gemacht, daß die richtige Art des Vorgehens die ist, daß man an der lateralen Seite des Colon das Peritoneum parallel dem Darm spaltet und das Colon medialwärts abhebt, den Rest des Peritoneum unter Umgehen der Gefäße (zumal großer Venen) mit der Aneurysmanadel lateralwärts loslöst.

So gelangt man unter vorsichtiger schrittweiser Stillung der Blutung in den Raum zwischen Fettkapsel und Tumor auf der Rückseite, wo die Ablösung leichter vor sich geht, bis man zu dem Stiel gelangt und denselben unterbinden kann.

Man muß sich nachher überzeugen, ob die Zirkulation im Colon nicht geschädigt ist, weil sonst eine Resektion notwendig werden

könnte, und muß die große Wundfläche durch Naht des Peritoneum peritonealisieren. Dann bedarf es einer Drainage nach vorne hin nicht, sondern man kann von einem kleinen Schnitt vom Rande des Quadratus lumborum aus die Wunde nach der Lendengegend drainieren.

Mit die günstigsten Tumoren für Radikalheilung sind die Hypernephrome, aber nur so lange, als sie sich stumpf aus der Umgebung auslösen lassen. Wir werden über unsere Erfahrungen anderswo berichten. WENZEL will auf Grund einer Statistik von 23 Epinephromoperationen der transperitonealen Methode entschieden den Vorzug zuerkennen.

Die transperitoneale Methode hat den Vorteil, daß sie erlaubt, sich mit Leichtigkeit über den Zustand der anderen Niere zu orientieren. Wir haben vor Einführung der Separation und des Ureterenkatheterismus, sowie der Kryoskopie uns stets auch bei der lumbalen Nephrektomie durch einen Schnitt in das Peritoneum lateral vom Colon und Einführen der Hand von dem Verhalten der anderen Niere durch Palpation (namentlich auch ihrer Gefäße) zu überzeugen gesucht.

169. Excision der Nebenniere.

Man hat in neuester Zeit sogar die Excision der Nebenniere ausgeführt behufs Heilung des Morbus Addisonii. HADRA und OESTREICH haben wegen vermeintlicher bösartiger retroperitonealer Geschwulst die Laparotomie gemacht zwischen Nabel- und Schwertfortsatz, zwischen Leber und Magen das Omentum minus gespalten und die hühnereigroße, pulsierende Geschwulst von der Aorta abgelöst. Sie erwies sich als tuberkulöse Nebenniere. Heilung unter Tamponade. Die Addison-Beschwerden (hochgradige Schwäche, Abmagerung und heftige Magenschmerzen) verschwanden, vollständige Bronzefärbung hatte gefehlt.

l) Chirurgie des Ureter.

170. Allgemeine Bemerkungen.

Ein sehr wichtiger Fortschritt ist seit der letzten Auflage damit realisiert worden, daß man bei Verletzungen, Incisionen und Resektionen des Ureter sich immer besser zu helfen gelernt hat entweder durch Anastomosierung der durchschnittenen Enden oder durch sichere Einpflanzung des Ureter in die Blase, ausnahmsweise in den Darm oder in die Bauchwand.

Am häufigsten haben accidentelle Verletzungen des Ureter bei Operationen, zumal Carcinom des weiblichen Geschlechtsteils, Anlaß gegeben zu Anastomosenbildung und Einpflanzung des Ureter

in die Blase. Es ist demgemäß diese Operation auch am häufigsten intraperitoneal ausgeführt worden. So hat KRÖNIG nicht weniger als 25 Ureterocystostomien, wovon 23 intraperitoneal ausgeführt mit bloß einem einzigen Mißerfolg.

Die direkt dem Ureter geltenden Operationen beziehen sich auf Totalexcisionen desselben, welche hauptsächlich im Gefolge von Nierentuberkulose bei ausgedehnter und intensiver Erkrankung vorgenommen werden.

Incisionen und Resektionen des Ureter werden vorzüglich aus der Indikation ausgeführt, um gegen Verschluß des Ureter Abhilfe zu bringen, und zwar zunächst bei Uretersteinen, welche von der Niere heruntergetreten sind und sich eingekeilt haben, danach bei Stenosen und Klappenbildungen im Gefolge von Verletzungen und Entzündungen und namentlich im Zusammenhang mit Stauungen (Uronephrose) und Wanderniere.

Endlich geben Tumoren Anlaß zu Resektion, zumal solche in der Blase. Ureterenfisteln, welche Eingriffe am Ureter herbeiführen, sind meistens Folge von operativen Verletzungen.

Hinsichtlich der Technik ist es gut, den lumbo-renalen Abschnitt des Ureter, wo er in der Nähe des Nierenbeckens liegt, zu unterscheiden von den abdomino-iliacalen und diesen von dem pelvivesicalen. Endlich ist die intraperitoneale Methode von der extraperitonealen im Bereiche der eben genannten 3 Abschnitte getrennt zu behandeln.

171. Die intraperitonealen Anastomosen von Ureter zu Ureter und Blase.

Wie oben erwähnt, sind es überwiegend Verletzungen bei Laparotomien, welche Anlaß bieten zur Wiederherstellung der Wegsamkeit des Ureter durch Anastomosierung. Wir nehmen die Besprechung derselben vorweg, weil sie auch bei absichtlicher Freilegung und Eröffnung des Ureter die Wege weisen zur Herstellung normaler Verhältnisse.

α) Die Ureteroanastomose.

Die Erfahrung hat gezeigt, daß die einfache zirkuläre Wiedervereinigung völlig getrennter Harnleiterenden durch zirkuläre Naht nach SCHOPF in der Art der End-zu-End-Anastomose beim Darm, aber auch MONARIS Seit-zu-Seit-Vereinigung mit Verschluß der Enden, sowie die bessere End-zu-Seit-Anlage nicht verläßlich ist. Man kann wohl durch eine Doppelnaht nach Art der LEMBERTschen Naht mit feiner Seite unter Vermeidung der Schleimhaut partielle Wunden des Ureter zur Heilung bringen, aber bei totaler Trennung bedarf es der Invaginationsmethoden.

WELLER VAN HOOK hat den Weg gewiesen, und EMMET BACHE hat ihn verbessert. DÖDERLEIN und KRÖNIG sprechen diesem Verfahren sehr das Wort. Es besteht darin, daß wie bei der End-zu-Seit-Vereinigung das vesicale Ureterende zirkuläre geschlossen wird und unterhalb ein gehöriger Längsschlitz angelegt. In diesen Längsschlitz wird das (am besten nach DEPAGE und MAYER schräg abgeschnittene) renale Ureterende hineingesteckt, so daß es den unteren Wundwinkel abwärts diverse Millimeter überragt. Dann werden mit feinen Nähten ringsherum die Wundränder an die Oberfläche des eingesetzten Ureterstückes festgenäht.

Bei intraperitonealer Vereinigung, wenn man Serosa mit Serosa vereinigen kann, bedarf es keiner Drainage, wenn nicht etwa infektiöser Inhalt im Ureter angetroffen worden ist.

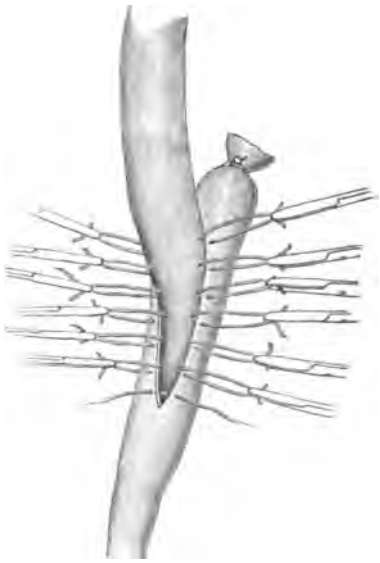

Fig. 393. Uretero-Anastomose mit Invagination.

β) Die Ureterocystostomie.

Die Idee, den Ureter nach Durchschneidung an seinem unteren Ende wieder in die Blase einzusetzen, ist erst in zweiter Linie aufgetaucht, nachdem man schon die Implantation in den Darm eingeführt hatte. Und doch ist es die weitaus natürlichere und viel ungefährlichere Methode, weil hier nicht wie bei der Einsetzung in den Darm aufsteigende Infektion zu fürchten ist, welche bei der Darmimplantation eine so große Rolle spielt.

BOARI hat eine sehr tüchtige Studie über diese Uretero-Cysto-Neostomie veröffentlicht. Die Operation ist nach BOARI außer bei Verletzung des untersten Endes des Ureter hauptsächlich bei Fistelbildung desselben angezeigt, so bei Uretero-Vaginal-, Uretero-Uterinfisteln. POGGI hat 1887 die erste Idee gehabt und PAOLI und BUSACCHI die ersten Tierversuche gemacht. NOVARO (1893), BAZY, HEGAR, SCHEDE haben dann die ersten Operationen am Menschen ausgeführt.

NOVARO machte eine direkte Vereinigung des Ureterendes mit einer im Blasenscheitel angelegten Oeffnung und verlegte die Naht nachträglich extraperitoneal. Ebenso ist BOARI selber vorgegangen.

Nach Laparotomie wird der Ureter aufgesucht und das Parietalperitoneum, welches ihn deckt, gespalten. Oberhalb einer eventuellen Fistel wird er durchtrennt. Die Blase, an einer Stelle durch einen eingeführten Katheter emporgehoben, wird incidiert, und zwar nahe dem Blasenscheitel, um das Zurücktreten von Urin zu verhüten. Eine Ureterensonde wird von unten durch die Incisionsstelle der Blase bis in den Ureter geführt (nach BAZY) und nun die Naht gemacht, und zwar mit feinem Catgut erst der Schleimhaut des Ureter (eventuell nach seitlicher Spaltung der Mündung) mit der Schleimhaut der Blase, dann werden die übrigen Schichten vereinigt. Man muß sorgen, den Ureter bei dieser Naht nicht zu verengen.

BAZY macht eine Seit-zu-Seit-Anastomose, indem er den Ureter seitlich aufschlitzt, eine entsprechende Oeffnung in die Blase macht und beide Oeffnungen miteinander vernäht. Viel besser haben sich die End-zu-Seit-Anastomosen zwischen Ureter und Blase bewährt. MARGARUCCI [1]) macht darauf aufmerksam, daß man unter Schonung des periureteralen Gewebes, in welchem die von der Niere stammenden Arteriae uretericae verlaufen, ohne Schaden den Ureter 8—10 cm weit isolieren kann, und GARRÈ betont seine große Dehnbarkeit.

FRITSCH hat zuerst gezeigt, daß eine Hauptsache bei dieser Anastomose das weite Vorziehen des Ureter in die Blase ist, so daß

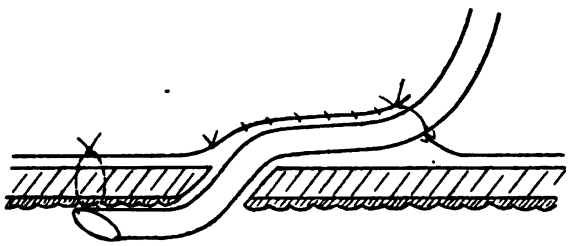

Fig. 394. Uretero-Cysto-Neostomie nach DEPAGE. Die Figur zeigt die Art des Einlegens des Ureter in die Blasenwand und der Vereinigung der Serosa über einem Stück Ureter.

er hier einen Vorsprung bildet. WITZEL hat dann nach Art seiner Schrägfistel für Magen und Darm eine schräge Einpflanzung des Ureter in die Blasenwand ausgeführt, und DEPAGE hat dieses Verfahren in der Weise vereinfacht, wie Fig. 394 dies veranschaulicht. Sie hat diesem geschickten Chirurgen sehr schöne Erfolge gegeben.

DEPAGE und MAYER [2]), welche über 64 Ureterocystotomien (bis 1904) berichten mit 11,7 Proz. resp. 5,9 Proz. (rein operativer) Mortalität, empfehlen, den Ureter schräg zu trennen nach Spaltung des

1) Policlinico, Rom 1904.

2) LANGENBECKS Arch., Bd. 74.

Peritoneum. Dann wird ein kleines Loch in die Blase gemacht, der Ureter mittelst eines feinen Seidenfadens durch das Loch in die Blase gezogen und die 2 Fäden 15 mm von dem Loch entfernt getrennt durch die Blasenwand durchgeführt und auf derselben verknüpft. Die Blasenwunde wird, wo nötig, verkleinert und die abgelöste Serosa 3 cm weit über dem der Blase anliegenden Ureter zusammengenäht.

Aehnlich wie bei WITZEL und DEPAGE ist der Unterschied der beiden Methoden KRAUSE und SAMPSON und ihrer Modifikationen von DÖDERLEIN und KRÖNIG. Beide schlitzen den Ureter eine Strecke weit doppelt auf (vergl. Fig. 395), ziehen die beiden Lappen durch eine Oeffnung des Blasenscheitels in diese hinein mittelst Doppel-

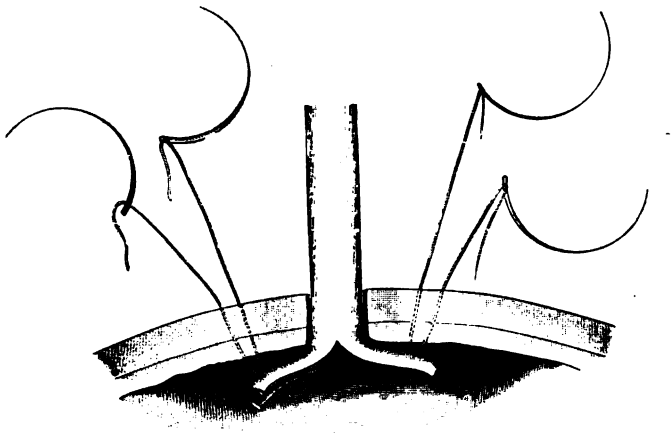

Fig. 395. SAMPSON-KRÖNIGsche Uretero-Cystotomie.

nähten und fixieren den Ureter durch Nähte im Bereich der Oeffnung. Aber während KRAUSE die Lappen bloß an die Schleimhaut heftet, gehen SAMPSON, DÖDERLEIN und KRÖNIG durch die ganze Wanddicke.

Die SAMPSONsche, von DÖDERLEIN und KRÖNIG modifizierte Methode hat KRÖNIG unter 23 Fällen intraperitonealer Einpflanzung bloß einen Mißerfolg gegeben; sogar die doppelte Einpflanzung wurde glücklich durchgeführt. RISSMANN hat 2 Blasenöffnungen gemacht, den aufgeschlitzten Ureter durch die eine herein und durch die andere (3 cm entfernte) herausgezogen und in letzterer befestigt.

NOVARO hat schon darauf aufmerksam gemacht, daß es wünschenswert ist, bei intraperitonealer Einpflanzung das Peritoneum, wie auch WITZEL tut, über den isoliert durch den Bauch laufenden Ureterenstrang zu vereinigen.

über die Blase bis zur Nahtstelle zurück und vernäht dann über der letzteren [1]).

BOARI hat einen Knopf (Fig. 396 und 397) angegeben, analog dem MURPHY-Knopf, welcher mit einem schmalen Teil in den Ureter zirkulär eingebunden, mit dem breiten in die Blase eingesetzt wird; die Wände der beiden Oeffnungen werden durch Federdruck aneinandergepreßt. Der Knopf vereinfacht die Operation sehr. Nachdem der breite Teil des Knopfes durch die Blasenöffnung eingeführt ist, wird diese (vergl. die der Arbeit von BOARI entlehnte Fig. 398) mit Tabaksbeutelnaht, wie bei MURPHY, um den Knopf geschlossen. BOARI hat kein Tier bei dieser Methode verloren und keine Fistel bekommen. BOARI rät, nach NOVARO, das Blasenperitoneum bis zur Implantationsstelle abzuheben und hier mit einer Gaze zu drainieren: eine Glasröhre dürfte dazu besser sein.

Fig. 396.

Fig. 397.

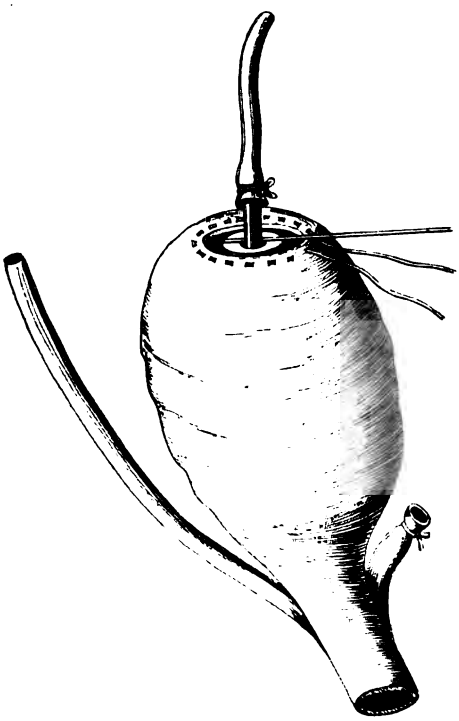

Fig. 398.

Die Operation gibt zu keinen funktionellen Störungen Anlaß, weder zu Infektion noch zu Stenosenbildung, ganz im Gegensatz zur Darmimplantation.

Für Defekte des Ureter, welche trotz Zuges am Ureter und Mobilisierung der Blase (nach KELLY durch Trennung ihrer Schambeinverbindungen) die Vereinigung unmöglich machen, hat BOARI eine Ureterenplastik empfohlen, welche am besten aus seiner Arbeit durch 2 derselben entlehnte Figuren illustriert wird (vergl. Fig. 399 und 400).

1) Vergl. LICHTENAUER, Monatsschr. f. Geburtshilfe, Bd. 22, und STOECKEL, ebendas. Bd. 51.

Sie besteht in Bildung eines langen Lappens mit oberer Basis, der zum Rohre umgestaltet wird durch Naht und in welchen von oben der Ureter invaginiert wird.

Fig. 399.

Fig. 400.

γ) Die Uretero-Trigono-Sigmoideostomie nach MAYDL.

Nach GARRÈ sind es BARDENHEUER und NOVARO, welche diese Operation experimentell begründet, und neben MAYDL noch EISELSBERG und HERCZEL, welche sie zuerst ausgeführt haben.

Der Name in der Ueberschrift stammt von REUBEN PETERSON, welcher eine vorzügliche Arbeit über die Uretero-Enterostomosis veröffentlicht hat. Er hat eine sehr große Anzahl von Experimenten angestellt, speziell um definitiv die Rückwirkung auf die Nieren abzuklären. Er findet die Verhältnisse bei Tier und Mensch übereinstimmend. Das Resultat seiner Literatur- und experimentellen Studien ist ein sehr bestimmtes: Alle Bemühungen, bei Implantation der Ureteren in den Darm die ascendierende Infektion der Nieren abzuhalten, sind fruchtlos, daher Allgemeininfektion oder schwere Läsion der Nieren nicht zu verhüten. In 33 Fällen bei Menschen war die Mortalität 33 Proz. Auch Stenosenbildung läßt sich nicht verhindern und führt zu Hydro- und Pyoureter oder Hydro- und Pyonephrose.

Die Operation hat deshalb keine Berechtigung. Wie weit die FRANKsche Operation der direkten Cysto-Proctostomosis eine

Zukunft hat, bleibt dahingestellt. [illegible] geführt. Dagegen hat sich die Einpflanzung der Ureteren mit dem die Einmündungsstelle umgebenden Stück Blasenwand, welche PETERSON als Uretero-Trigono-Enterostomosis zu bezeichnen vorschlägt, völlig bewährt. Ihre Mortalität ist gering, die Gefahr schwerer Infektion aufwärts nicht bedeutend, obschon sich kein Ventil- oder Muskelschluß bilden läßt. Das Rectum verträgt den Urin ganz gut, und sein Sphinkter hält denselben genügend zurück.

TUFFIER hatte die erste Idee der Erhaltung der intakten Ureterenöffnungen, aber MAYDL hat die Operation bei Blasenspalte in ihrer

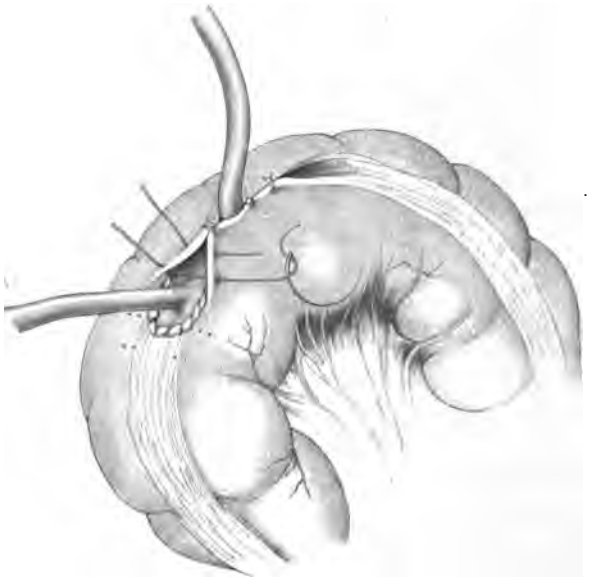

Fig. 401. Implantation des Trigonum vesicae samt Ureteren in das S romanum mittelst Ringnaht, Einstülpung und Uebernähung.

bewährten Form erfunden. Sie hat unter 36 Fällen bloß 5 Todesfälle ergeben.

MAYDLs Operationsverfahren, nach PETERSON modifiziert: Es soll kein Abführmittel gegeben werden, ebensowenig Rectalspülungen voraus gemacht werden[1]), sondern erst zu Beginn der Operation, wenn die Narkose eingetreten ist, soll und kann Rectum und Colon gründlich ausgewaschen werden. Bei Exstrophia vesicae wird (nach TUFFIER) die Blase umschnitten und extraperitoneal abgelöst. PETERSON spaltet die Blase mit der Schere bis zum Fundus. Hier wird ein rechteckiges Stück (der elliptischen sich nähernde Form wäre

1) Auf diese wichtige Vorschrift werden wir bei Besprechung der Rectumexstirpation zu sprechen kommen.

wohl für die Naht bequemer) um die Ureterenmündungen herum (mindestens 4 qcm) umschnitten.

Die Bauchhöhle wird eröffnet und das S romanum (bei Hunden das Colon descendens) vorgezogen, längs eröffnet nach gehörigem Ausstreifen und Anlage einer Klemmzange in der Länge des erhaltenen Blasenstückes. Letzteres wird an den einen Rand — Serosa

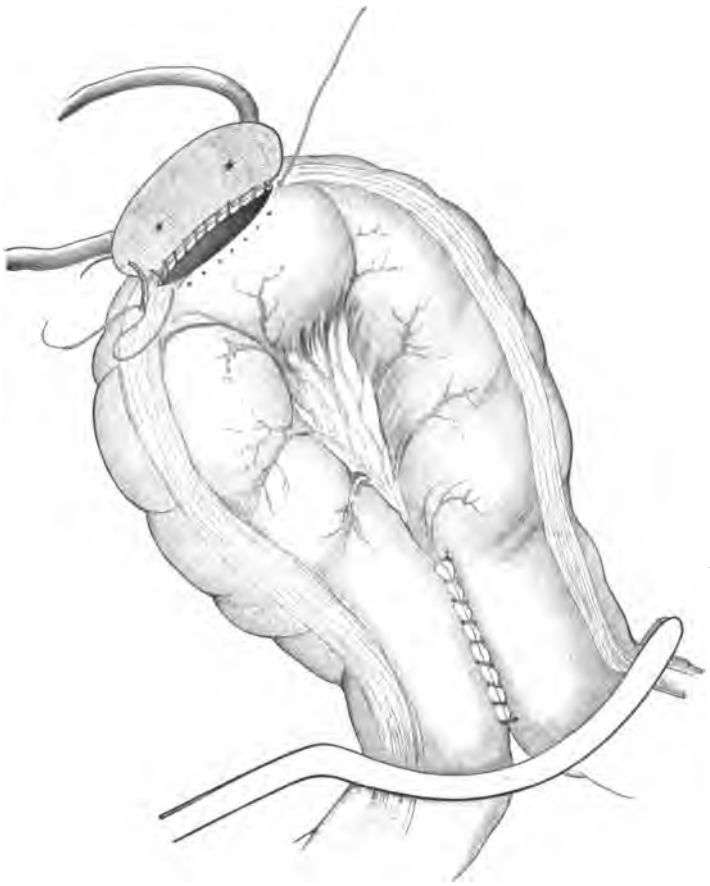

Fig. 402. Implantation des Trigonum vesicae samt Ureteren in die Schlinge des S romanum mit Enteroanastomose an der Basis. Akt I: Man sieht die Schleimhautfläche des Trigonum samt Ureterenmündungen, dessen Wundrand einseitig.

gegen Serosa — angelegt und eine durch die ganze Dicke gehende Naht gemacht, wie die der PETERSONschen Arbeit entnommene Fig. 401 zeigt.

So wird die Naht rings fortgesetzt (PETERSON schneidet bloß bis auf die Mucosa, die er erst incidiert, wenn $^2/_3$ der Naht gemacht

gängiger Reinigung.

PETERSON hat gefunden, daß das Trigonum vesicae bei Hunden von den Arteriae vesicales versorgt ist, welche daher sorgfältig zu schonen sind, weil sie bloß geringe Verbindungen mit den Arteriae uretericae haben. Von Anwendung des BOARI-Knopfes ist natürlich keine Rede. Der Grund, warum hier ascendierende Infektion ausbleibt, ist der, daß am Ureterenende keine Wunde oder Naht sich findet, welche die Infektion (Colibacillen etc.) aufwärts leiten könnte, und daß das Ureterenende nicht klafft. Auch hier bildet sich nach keiner Methode ein Ventil- oder Muskelschluß, die daherigen operativen Bemühungen sind eher schädlich als nützlich.

Eine wesentliche Verbesserung besteht in der Ausschaltung des als Urinreceptakel zu benutzenden Darmstückes: Wenn sich am S romanum eine gehörige Schlinge vorziehen läßt, so entleert man dieselbe möglichst, legt so tief, als es geht, eine Klemmzange nach Fig. 402 an, macht unmittelbar über derselben eine breite Anastomose vom zu- zum abführenden Schenkel und setzt erst dann das Trigonum in den Scheitel der Schlinge ein nach Fig. 402. Noch sicherer, aber schwieriger ist es, statt einer lateralen Anastomose eine End-zu-Seit-Anastomose anzulegen, indem man die zuführende Schlinge an der Basis durchschneidet, peripher durch Occlusionsnaht schließt und das proximale Ende in die Basis des abführenden Schenkels einsetzt.

172. Die extraperitonealen Operationen am Ureter.

α) Chirurgie des lumbo-renalen Abschnittes.

Wenn man den Ureter an seinem Abgang freilegen will, so benutzt man den für Nephrotomie geschilderten Schrägschnitt. Es handelt sich hier hauptsächlich um Entfernung von im obersten Abschnitt des Ureter eingekeilten Steinen, welche durch Pyelo-Lithotomie nach oben gegebener Schilderung besorgt wird; ferner um Pyelo-Ureterostomie bei Klappenbildung und schiefer Einpflanzung des Ureter ins Nierenbecken.

Solche Anomalien kommen angeboren oder als Folge von Hydro-(Uro-)nephrose vor. DONATI hat zwar gezeigt, daß bei experimentellen Hydronephrosen durch Ureterverschluß sehr rasch das Nierenparenchym zu Grunde geht und sich nicht mehr erholt; demgemäß wird man bei schlechtem Ergebnis funktioneller Prüfung sich nicht stark bedenken, die Nephrektomie zu machen. Doch ist diese Operation durchaus bloß zulässig, wenn die Funktionsprüfung der anderen Niere günstig ausgefallen ist.

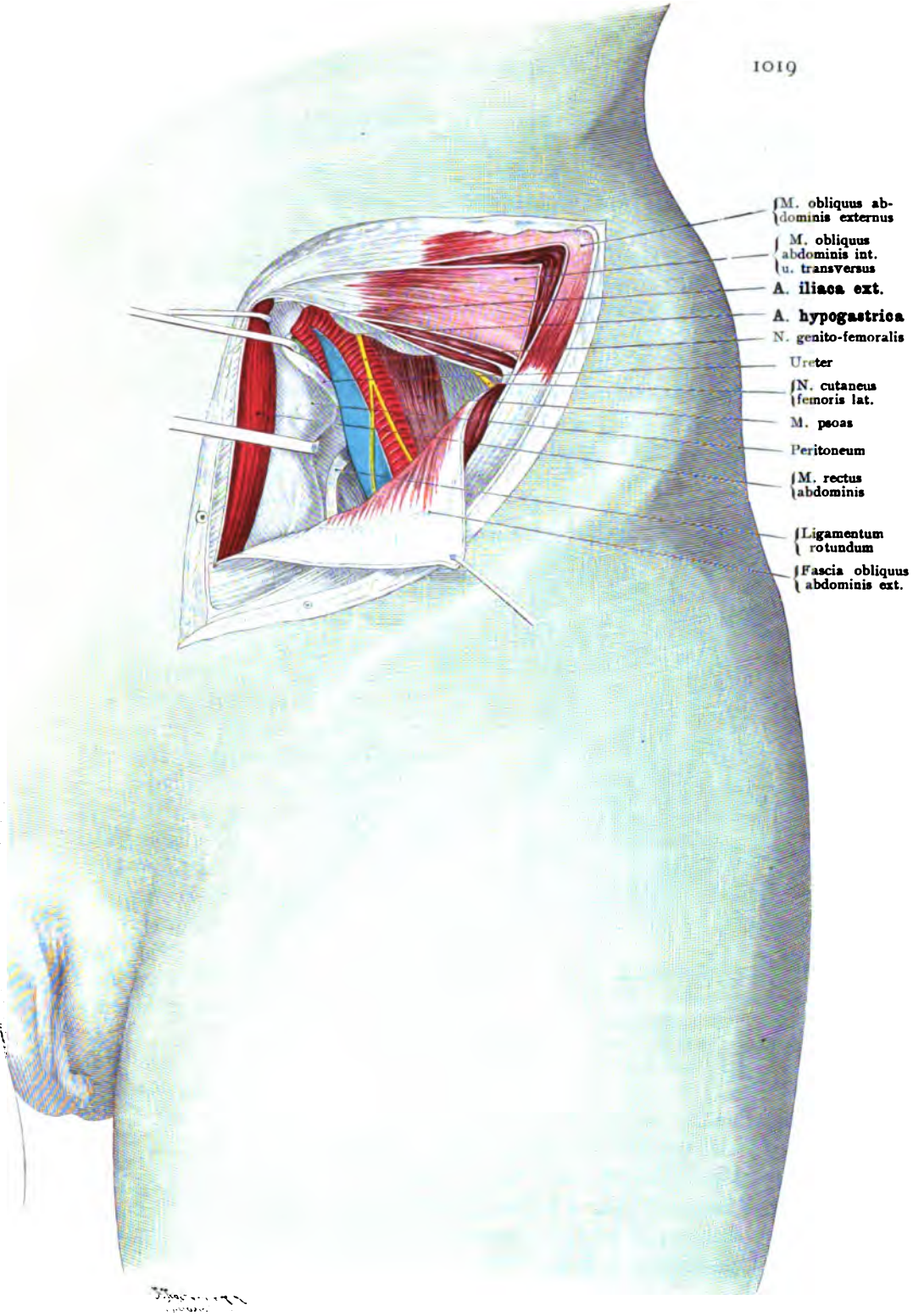

Fig. 403. Ligatur der Arteria iliaca communis von einem Winkelschnitt aus, der sehr guten Zugang bei geringer Verletzung gibt. Es ist im Winkel links oben bloß ein kurzes Stück der Arterie gezeichnet.

Anderenfalls legt man eine Anastomose zwischen Ureter an einer für den Abfluß günstigen Stelle an — es sei denn, daß man Indikation zu Resektion des Sackes, Pyeloplicatio oder zu Pyelostomosis nach außen findet. Man macht nach KÜSTER eine Seit-zu-Seit-Anastomose am tiefsten Teil des Hydronephrosesackes oder spaltet, ganz nach Art der FINNEYschen Gastroduodenostomie den Sporn zwischen dem Ureter und Sack bis auf den Grund des letzteren in ganzer Höhe (TRENDELENBURG) und macht eine Naht zur Vereinigung der Wundränder.

β) Operation am abdomino-pelvinen Abschnitt des Ureter.

Der Teil des Ureter, welcher neben der Wirbelsäule über die Teilungsstelle der Arteria iliaca communis am Beckenrand bis zur Blase verläuft, kann in ganzer Länge durch einen Schnitt freigelegt werden, welcher demjenigen, welchen wir für die Ligatur der Art. iliaca communis geschildert haben, analog ist. Man vergleiche in Fig. 403 die ziemlich zutreffende Abbildung und in Fig. 404 die Schnittführung.

Fig. 404. Medianschnitt zur linksseitigen transperitonealen Nephrektomie und Schnitt zur rechtsseitigen Ureterotomie (3 Finger breit über dem Lig. Pouparti mit pararectaler Endigung).

Schnitt 3 Finger breit über dem POUPARTschen Bande schräg abwärts bis zum lateralen Rande des Rectus abdominis. Trennung der Fascia obliqui externi und der vereinigten Fascien am Rectusrand und Abwärtsziehen des Lappens samt den stumpf auseinandergezogenen Muskeln. Die Fascia transversa samt Peritoneum läßt sich jetzt ohne Schwierigkeit von der Fascia iliaca interna über den Psoasrand herüber medianwärts abheben.

Mit dem Peritoneum wird auch der Ureter von den großen Gefäßen abgehoben. Er ist aber leicht zu erkennen und zu isolieren, und kann abwärts der Wand des Beckens entlang und aufwärts an die Rückwand des Abdomen verfolgt werden.

FOWLER[1]) hat 2 Fälle von Entfernung von Uretersteinen mit dem iliacalen Schnitt mitgeteilt. MORRIS hat schon 1899 46 Fälle zusammengefunden und später noch 16.

1) Annals of Surgery, Baltimore 1903, No. 5.

γ) **Operationen am intramuralen und intravesicalen Ende des Ureter.**

Hat sich ein Stein im untersten Ende des Ureter eingekeilt, so geschieht dessen Entfernung am besten mittelst Cystotomia suprapubica. Dasselbe ist der Fall bei Tumoren am Blasenende des Ureter, bei Stenosen, bei Prolaps in die Blase. YOUNG[1]) hat eingehend die Anatomie des untersten Ureterendes studiert und eine Reihe von interessanten Operationen veröffentlicht, die sich hauptsächlich auf Steine beziehen, welche mittelst Sectio alta aus dem untersten Abschnitt des Ureter von der Blase aus entfernt wurden.

Es scheint hier besonders passend, zur Blasenöffnung den queren Haut-Fascienschnitt zu machen, um eventuell zu dem Medianschnitt zwischen den Recti noch einen seitlichen Schnitt durch diesen Muskel hindurch hinzufügen zu können.

m) Freilegung der Lendenwirbelkörper.

173. Die Lumbo-Vertebrotomie.

Wir schalten hier die Beschreibung der operativen Freilegung der Lendenwirbelkörper ein, weil dieselbe Gegend für den Eingriff in Betracht kommt wie für die Nephrotomie.

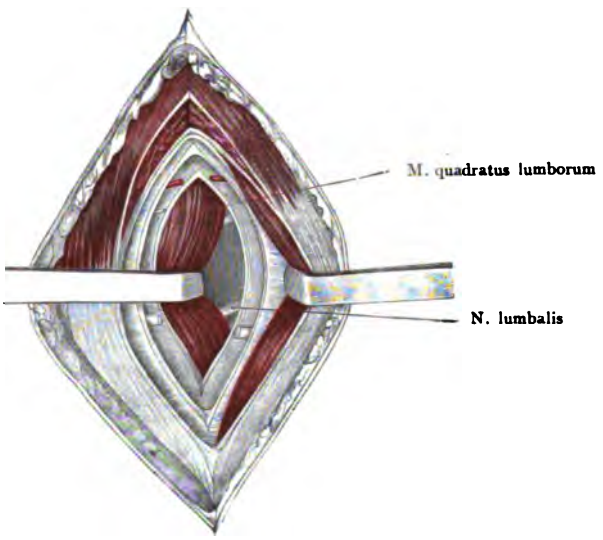

Fig. 405.

Bei der Größe der Lendenwirbel kommt es am öftesten hier vor, daß umschriebene tuberkulöse Herde Anlaß zu Abscessen oder ohne

1) Annals of Surgery, Dec. 1904.

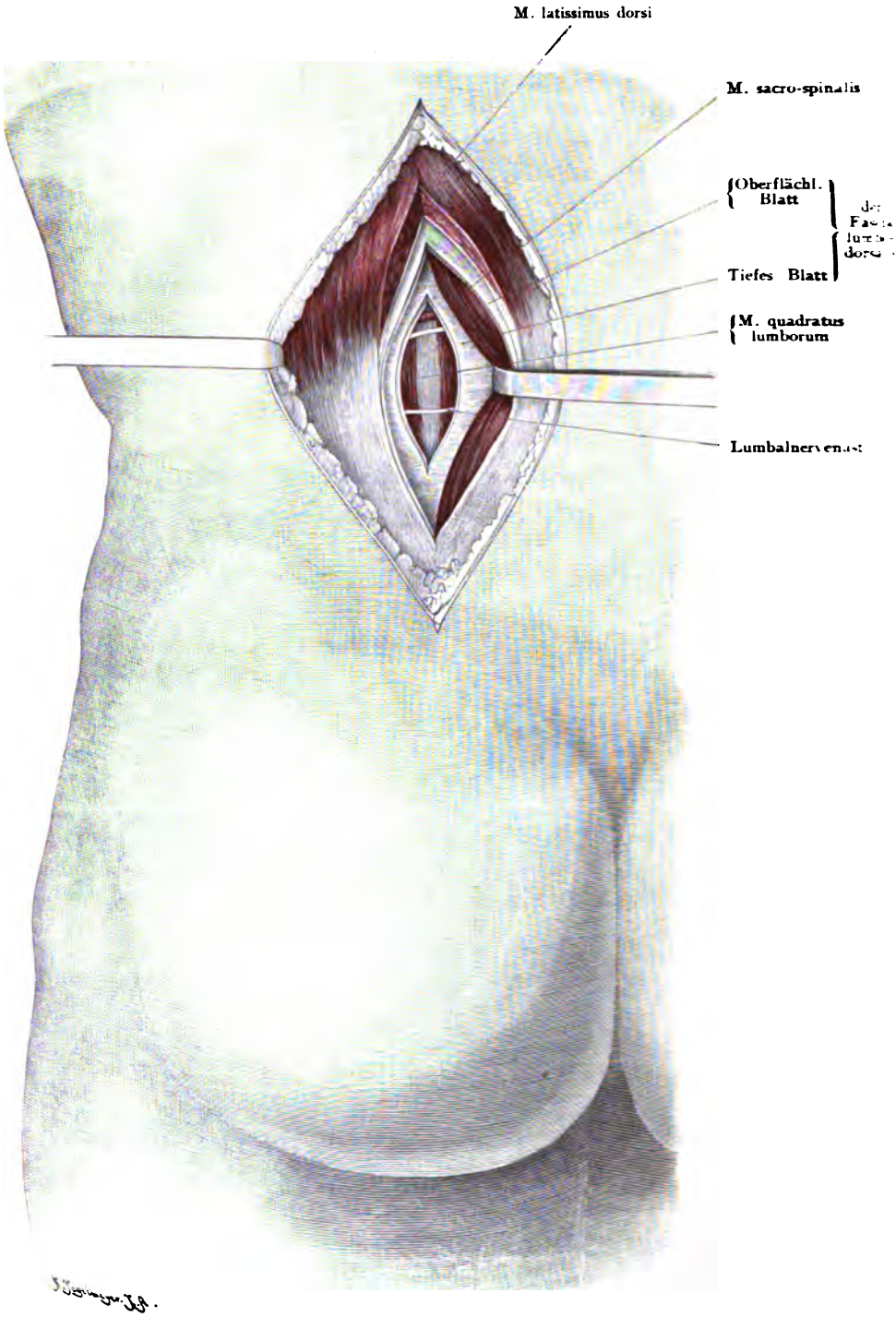
M. latissimus dorsi
M. sacro-spinalis
Oberflächl. Blatt
Tiefes Blatt
M. quadratus lumborum
Lumbalnerv

Fig. 406.

solche zu Schmerzen und Funktionsstörungen Anlaß geben, so daß deren rasche und gründliche Beseitigung wünschenswert erscheint. Die Lendenwirbelkörper werden in folgender Weise vom Rücken her zugänglich gemacht.

Längsschnitt auf den lateralen Teil des Wulstes des Msc. sacrospinalis und Spaltung der Fascia lumbodorsalis, bis das Muskelfleisch erscheint. Im oberen Teil des Schnittes werden Fasern des Latissimus dorsi und des Serratus post. inferior getrennt, die an der Fascie ihren Ursprung haben. Der Sacrospinalis-Wulst wird mit einem Haken nach der Medianlinie gezogen. Es erscheint das tiefe Blatt der Fascia lumbodorsalis, welches gespalten wird und den Msc. quadratus lumborum zu Tage treten läßt. Die Zacken dieses Muskels werden an den Querfortsätzen der Wirbel gelöst. Dabei sind die Lumbalarterien und -nerven zu berücksichtigen, die unter dem Quadratus schräg abwärts laufen.

Man geht über die Querfortsätze in die Tiefe, indem man hier noch die Ansätze des Psoas ablöst, und hebt den Psoas mit den hier aufliegenden Fasern von der Seitenfläche der Wirbel ab.

n) Chirurgie der Blase.

174. Cystotomia alta (suprapubica).

Die Eröffnung der Blase über der Symphyse ist in der Regel eine sehr einfache Operation, aber man muß sich doch sehr genau an einzelne Vorschriften halten, um Komplikationen zu vermeiden, nämlich die Eröffnung des Peritoneum, Blutungen aus der Blasenwand, Urininfiltration durch mangelhaften Abfluß.

Während man früher die von FRANCO 1556 eingeführte Sectio alta namentlich wegen der größeren Gefahr der Infektion nur ausnahmsweise machte, ist sie jetzt durchaus das Normalverfahren geworden sowohl, wie selbstverständlich, zur Naht von Blasenrissen, als für Entfernung von Fremdkörpern und Steinen, zur Behandlung von Geschwüren und Exstirpation von Geschwülsten. Man hat die Gefahr der Infektion mit der Urinstagnation und ihren Folgen vermeiden gelernt. Denn die Infektion lag allen früher betonten Nachteilen der Methode zu Grunde. Wo keine Infektion zutritt, heilen — wie FRACASSINI [1]) gezeigt hat — Blasenwunden rasch und gut.

Die Operation läßt sich auch sehr wohl unter Lokalanästhesie durchführen in den Fällen, wo die Allgemeinnarkose nachteilig erscheint. Auch die Anwendung von BIERs Lumbalanästhesie ist hier gelegentlich angezeigt und zumal wegen der Mitleidenschaft der Nieren und des Magens bei Blasenleiden oft wünschenswert. Empfind-

1) Policlinico, 1905.

Urindrang und in den Penis ausstrahlende Schmerzen hervorruft.

Der Blasenschnitt über der Symphyse gibt bei Blasenstein die volle Sicherheit gründlicher Entfernung und gewährt den enormen Vorteil, im Gegensatz zur perinealen Operation eine vollkommene Primaheilung zu erzielen. Dagegen gibt für Fälle, in denen die Blase offen gelassen und drainiert werden muß, perineale Eröffnung günstigeren Abfluß. Die Oeffnung über der Symphyse gestaltet sich gelegentlich zu einer Fistel um, welche die Kontinenz der Blase aufhebt, und der kontinuierliche und dabei doch oft unvollständige Ausfluß aus der Blase (wie AUNEAU hervorhebt) veranlaßt den Patienten viele Plage.

Der Normalschnitt für Sectio alta, wie er auch von BARDENHEUER geübt wird, verläuft bogenförmig quer von einem Leistenring zum anderen in der Falte über der Symphyse durch die fettreiche Haut und die oberflächliche Fascie hindurch. Einige symmetrisch senkrecht verlaufende Venen in der Unterhaut sind zu durchschneiden und zu unterbinden. Nach Spaltung des die Recti bedeckenden Fascienblattes wird dasselbe aufwärts von der Vorderfläche der Recti lospräpariert, in der Linea alba zwischen den Recti senkrecht incidiert und die Ansätze der M. recti an der Symphyse zum Teil getrennt nebst den M. pyramidales. Sehr bequem ist jetzt die Einlage eines kräftigen Ecarteurs. Mit dem Finger geht man hinter der Symphyse ein und zieht die dünne Fascia transversa, das subseröse Fett und mit ihm die Umschlagsstelle des Peritoneum, welche sich als quere Falte oder Wulst sehen oder fühlen läßt, nach oben empor. Durch diesen Handgriff im Verein mit der Beckenhochlagerung macht man die gewaltsame Füllung der Blase oder des Rectum, wie sie von PETERSEN empfohlen wurde, überflüssig. Die letzteren Maßnahmen sind nicht ohne Gefahr wegen Berstung oder Verletzung. Die Blase braucht nach gründlicher Spülung mit warmem Borwasser bloß mit etwa 150,0 g Borwasser oder mit ebensoviel Luft gefüllt zu werden.

Jetzt liegt die bläulichweiße glatte Blasenwand mit dünnem Fettgewebe, mit Venen bedeckt, frei, an der Längsmuskulatur gut erkennbar. Am untersten Punkt der Blase, an welchen man noch gut hingelangt, zieht man durch die ganze Dicke der Muscularis eine feste Fadenschlinge durch. Ebenso wird unterhalb der Umschlagsstelle des Peritoneum eine zweite Fadenschlinge durch die Muscularis des Blasenscheitels gelegt. Dieses Anlegen von Fadenschlingen erleichtert nachher die Naht ganz außerordentlich, wenn die Blase sich entleert hat. DANDOLO will die 2 Fadenschlingen seitlich legen; aber dann bieten sie für die lineäre Nahtanlage nicht dieselben Vorteile.

Zwischen den beiden Fadenschlingen wird in vertikaler Richtung die Muscularis getrennt, bis die Schleimhaut als bläuliche Blase sich vorwölbt. Blutungen werden sofort gestillt. Beim Anstechen jener Vorwölbung spritzt der Urin, resp. die in die Blase gebrachte aseptische Lösung oder Luft heraus. Nun soll man unbedingt sofort die Schleimhaut der Schnittwand mit scharfen Häkchen fassen oder mit einem Faden anschlingen; dann kann der Schnitt nach Bedürfnis erweitert werden behufs Extraktion eines Steines, Excision einer Neubildung oder auch bloßer Inspektion und Digitalexploration der Blase. Die Schleimhaut braucht weniger ergiebig getrennt zu werden, als die Muscularis, da sie sehr dehnsam ist. Die Blase wird mit doppeltreihiger Seidennaht geschlossen, so zwar, daß die erste Naht bis zur Schleimhaut reicht, die oberflächliche (übrigens ununterbrochen fortlaufend) außer der Muscularis die bedeckende Bindegewebsschicht mitfaßt. Nachdem die erste Nahtreihe gelegt ist, wird die Wunde gründlich gespült und die zweite Naht nach Reinigung der Hände und mit Handschuhen angelegt.

Ein Glasdrain wird für 8 Tage zwischen Symphyse und Blase eingelegt. Seitlich wird erst die Fascie, dann die Haut geschlossen.

Die Anlegung einer Blasennaht wird auch von RYDYGIER, HOFMANN sehr befürwortet. Sie gibt die beste und rascheste Heilung in allen Fällen, wo der Urin nicht infiziert ist, wo keine Entzündung und Ulceration vorhanden ist und wo keine gequetschten und nekrotisierenden Gewebe zurückgelassen werden müssen. Dann halten wir aber nur die Naht mit Seide für richtig, weil Catgut bei der wechselnden Blasenfüllung und Dehnung der Nahtstelle nicht lange genug widersteht. Auch ist die fortlaufende Naht, wie ich mit RYDYGIER erklären muß, viel zuverlässiger. Nach FRACASSINI heilt die Schleimhaut über einer Serosa muscularis-Naht bei aseptischem Verlauf rasch zusammen.

Einen Dauerkatheter (Nélaton) mit Heberdrainage der Blase (in ein Gefäß mit Karbollösung) halten wir für die beste Nachbehandlung, doch muß für Asepsis gesorgt sein. Unter Umständen ist fleißige Entleerung mit dem Katheter, soweit spontane Entleerung unmöglich ist, vorzuziehen, namentlich wenn ein Dauerkatheter Schmerzen oder katarrhalische Reizung macht.

Für alle Fälle, wo die Blase gequetscht und gerissen werden mußte behufs Entfernung von Tumoren, wo nekrotische Gewebe zurückblieben, in verstärktem Maße für alle Fälle, wo es sich um Infektion handelt, bei Cystitis und Geschwüren, ist von jeder Naht völlig abzusehen und die Blasenwunde sowohl als die äußere Wunde vollkommen offen zu lassen: also die offene Wundbehandlung

durchzuführen. In diesen Fällen ist es auch vorteilhafter, sich statt des Querschnittes durch die Weichteile der einfachen Längsincision zu bedienen, um Parallelismus der oberflächlichen und tiefen Wundränder herzustellen.

Weitaus am angenehmsten gestaltet sich der Wundverlauf bei den Patienten, bei welchen man ohne jegliche Tamponade oder Drainage die Wunde einfach offen läßt und durch sehr häufig gewechselte Kompressen den abfließenden Urin auffängt. Patienten, welche ich wiederholt operieren mußte, waren über diese Art offener Wundbehandlung des Lobes voll.

Nur wo man Blutungen fürchtet, muß tamponiert, oder wo man Urinverhaltung in buchtigen Wunden zu fürchten hat, mit ganz großen Drains bis auf den Grund der Blase (und Wundhöhle) drainiert werden.

175. Cystostomia alta (suprapubica).

REGINALD HARRISON und PONCET haben sich für gewisse Blasenleiden für die großen Vorteile der Anlegung einer Blasenfistel über der Symphyse ausgesprochen. Sie erscheint ganz besonders indiziert in allen den Fällen, wo spontane Entleerung des Urins schwierig und schmerzhaft ist und wo der gewöhnliche Katheterismus große Beschwerden verursacht, sowohl der temporäre als Dauerkatheter.

Es sind vor allem die schweren Blasenkatarrhe mit konsekutiver Urethritis, welche derartige unerträgliche Beschwerden bei der gewöhnlichen Behandlung veranlassen, mag es sich um primäre oder, wie gewöhnlich, sekundäre Entzündung handeln, welche tuberkulöse und andere Geschwüre, Neubildungen der Blase und Prostataerkrankung begleitet.

Hinsichtlich Prostataerkrankung und Neubildungen ist jetzt freilich die Chirurgie radikaler geworden und darf sich an die Beseitigung des Grundleidens machen. Indes kann es sehr wünschenswert erscheinen, bei schweren entzündlichen Erscheinungen als Einleitung zur Radikaloperation eine Cystostomie anzulegen. Vorübergehend kann eine temporäre Cystostomie nötig werden bei Zerreißung der Urethra und ihren Folgen, obschon dann der Dammschnitt und eventuell wiederholte Blasenpunktionen in der Regel genügen.

Die Technik der Cystostomie fällt bis zur Eröffnung der Blase mit derjenigen der Cystotomie zusammen, bloß ist ein medianer Schnitt als Regel festzuhalten, und derselbe ist bis zur Symphyse zu verlängern. Auch sind die Msc. pyramidales über der Symphyse gehörig seitlich einzukerben.

Sehr wichtig ist die Vorbereitung des Kranken mit innerlichen Urinantiseptika, wie Urotropin, Helmitol, dem von HOFMANN empfohlenen Vesipyrin (2,0 pro die), und mit Spülung der Blase, eventuell einer vorgängigen Injektion stärkerer (1-proz.) Argentum nitricum-Lösung.

Sehr wichtig ist die Art der Nachbehandlung. PONCET und DELORE sehen den Hauptschutz gegen die gefürchtete Urininfiltration in Anheftung der Blasenwundränder an die Haut. Allein das ist nur ein relativer Schutz, indem die Wunde ringsherum infiziert ist und die Nähte den Ausfluß aus dem paravesicalen Gewebe zu hindern geeignet sind.

Besser ist es, entweder einen ganz dicken Drain in die Blase einzulegen bis auf den Grund und die äußere Wunde ringsherum mit antiseptischer Gaze (Xero- oder Vioform) zu tamponieren, bis die Gefahr vorüber ist, oder aber einen Drain „wasserdicht" in die Blase einzunähen, durch Heberdrainage den Blaseninhalt abzuleiten und die Wunde um den Drain herum einfach offen zu halten, oder sie zu tamponieren, wenn Buchtenbildung sich nicht vermeiden läßt.

176. Cystectomia totalis et partialis.

α) Resectio vesicae.

Partielle Resektionen der Blase wegen Tumoren sind in großer Anzahl von Fällen gemacht worden und bedürfen keiner Beschreibung ihrer Technik, da dieselbe nach Stelle zu sehr variiert. Solange noch eine Blasenhöhle aus dem Rest der gesunden Blase gebildet werden kann im Zusammenhang mit Trigonum und Urethra, ergibt sich die Art des Vorgehens aus früher Gesagtem (vergl. Chirurgie der Ureteren).

Wir können einen oder selbst beide Ureteren mitexcidieren, und wissen, daß bei Erhaltung eines zureichenden Anteils der Blase die beiden Ureteren in die durch die Naht geschlossene Höhle nach KRÖNIGs Erfahrung mit vollkommenem Erfolg[1]) nach bestimmten Regeln eingesetzt werden können. Wo zu wenig Platz für Einsetzung des Ureter bleibt oder diese zu schwierig wird, kann man — sobald der eine Ureter geschont werden konnte, den anderen eventuell auch durch eine End-zu-Seit-Anastomose in den intakten Ureter einsetzen (dann allerdings ohne die Invagination, wie

1) MATTHIAS (Beitr. z. klin. Chir., Bd. 42) hat 2 von MIKULICZ in dieser Weise mit Erfolg behandelte Fälle von Carcinom der Blase mit Cysto-Neostomie des einen Ureter mitgeteilt.

oben geschildert worden ist).

Bloß ein Punkt bedarf eingehender Besprechung schon bei ausgedehnten Blasenresektionen, das ist die Schaffung eines vollkommen genügenden Zuganges, um sichere Nähte anzulegen sowohl zum Verschluß der Blase als zum eventuellen Einsetzen der Ureteren in die verkleinerte Höhle.

Naturgemäß hat man den Zugang zur Blase durch Erweiterung der Sectio alta nach abwärts zu verbessern gesucht mittelst Resektion der Symphyse. NIEHANS hat es mit einseitiger Symphysenresektion versucht. HELFERICH hat ein dreieckiges Stück mit oberer Basis subperiostal weggenommen, BRAHMANN hat dasselbe in Zusammenhang mit den Recti und Pyramidales belassen und es nach oben geschlagen und nachher osteoplastisch wieder an seine Stelle gesetzt. Auch HEUSSNER hat schon die beiderseitige Durchmeißelung der Schambeine vorgeschlagen.

Neuestens hat nun MANZ[1]) eine Methode der osteoplastischen Symphysenresektion empfohlen, welche sehr guten Zugang bei mäßiger Verletzung gibt. MANZ macht sich die bedeutende Vereinfachung und Sicherung zu nutze, welche der Pubiotomie die GIGLIsche Neuerung mit Benutzung seiner Drahtsäge gebracht hat.

Er bildet einen tiefen, an die Peniswurzel reichenden Lappen von einer Spina pubis zur anderen, trennt behutsam die Peniswurzel vom Schambogen los und trennt mit der Drahtsäge den absteigenden Schambeinast bis nach dem medialsten Punkte des Foramen ovale subperiostal durch, danach ebenso den horizontalen Schambeinast. Zu schonen ist beim Hautschnitt der Samenstrang, bei den Periostablösungen und Knochentrennungen die Dorsalgefäße des Penis und die Vasa (Nervus) obturatoria.

Der Lappen wird in Zusammenhang mit den Recti abdominis und Pyramidales nach oben geschlagen, nach vollendeter Operation wieder eingesetzt in die Knochenlücke, wo er seiner Form gemäß gut haften muß.

Es wird im individuellen Falle zu entscheiden sein. ob eine Symphysenresektion für Excision eines Blasentumors unumgänglich nötig ist. Mit einem gehörigen Laparotomieschnitt, gehöriger Einkerbung der Pyramidales und Anwendung einer kräftigen Wundsperre wird es in der Regel möglich sein, sich die Blase bis

1) Centralbl. f. Chir., 1904, No. 15.

zur Prostata genügend zugänglich zu machen, und man kann dann immerhin durch Tamponade oder auch durch provisorische Vernähung und Rücklagerung des Peritoneum die Operation zu einer extraperitonealen gestalten.

BERG hat nach Analogie der WERTHEIMschen Operation bei Carcinoma uteri eine Radikaloperation bei bösartigen Neubildungen der Blase angegeben, bei welcher man von einem Laparotomieschnitt aus das Peritoneum hinter der Blase trennt, um von der Art. iliaca interna Lymphgefäße und Drüsen bis zur Blase exstirpieren zu können. Nach dem Damm resp. Vagina wird drainiert, oberhalb das Peritoneum wieder verschlossen.

β) Totalexcision der Blase.

F. S. WATSON [1]) hat unter Benutzung von ALBARRANs Werk 653 Fälle von operativer Behandlung von Blasentumoren zusammengestellt [2]), wovon 410 maligne. Bei 91 partiellen Resektionen der Blase wegen Krebs fand W. eine Mortalität von 18,6 Proz.; bei bloßer Tumorexcision durch Sectio alta (222 Fälle) 28 Proz.; bei 25 Totalexcisionen der Blase wegen Krebs 56 Proz. †. 10 Proz. der operierten Carcinomfälle sind nach 3 Jahren als radikal geheilt zu betrachten, ebensoviele wie bei Papillom. Die schlechtesten Aussichten gaben hinsichtlich Mortalität und Häufigkeit der Rezidive die Sarkome und Myxome.

Technik der suprapubischen Totalexcision (zunächst nach WATSONs Angaben).

Laparotomie mit Medianschnitt. Mediane Spaltung des Peritonealüberzuges der Blase (verwachsene Teile müssen mitweggenommen werden) sagittal in ganzer Länge von vorne bis hinten, stumpfe Abhebung desselben bis zu der Uretereneinmündung. Dann werden die Ureteren ligiert und durchschnitten. Ist Prostata und Samenblase mitergriffen, so werden sie ebenfalls ausgelöst (das sollte Regel bilden).

Dann wird zwischen Pars prostatica und membranacea urethrae eine krumme Nadel durch die Urethra von hinten nach vorne durchgeführt und nach beiden Seiten ligiert; eine zweite Nadel wird etwas oberhalb durchgestochen und ligiert, zwischen den zwei Doppelligaturen durchgetrennt und die Blase samt Pars prostatica abgetragen. Nach Blutstillung wird das Peritoneum vernäht, nach dem Perinaeum drainiert und die Laparotomiewunde ganz geschlossen.

---

1) Annals of Surgery, Dec. 1905.

2) Vergl. auch RAFIN, Assoc. française d'urologie, Oct. 1905.

ARNOLD SCHWYTZER[1]) hat durch die kombinierte Methode eine totale Excision vorgenommen, die Ureteren in das Rectum eingepflanzt. Er kommt aber zu dem Schluß, daß es am besten sei, nach MC COSH die Ureteren einfach in den subperitonealen Raum, den die Entfernung der Blase bedingt, ausmünden zu lassen und diese Pseudoblase in ein vorgebundenes Receptaculum hinein zu drainieren. Bei Männern würde die Pseudoblase in die Urethra sich entleeren [was nach Erfahrungen bei Prostataexcision nicht unwahrscheinlich ist[2])].

177. Cystotomia perinealis.

Die Eröffnung der Blase vom Damm aus ist früher, zumal für die Entfernung von Steinen, die Hauptoperation gewesen. Solange man die Mittel nicht kannte, um eine Wunde aseptisch zu halten, waren die mechanischen Verhältnisse für den Abfluß des Urins aus der eröffneten Blase und des Wundsekretes aus der Wunde ausschlaggebend. Da von prima intentio-Heilung nicht die Rede war, so kam es auch gar nicht darauf an, genau zusehen zu können, um etwa eine Blasennaht anzulegen oder eine Schichtnaht.

Die Operation des Dammsteinschnittes war auch früher höchst einfach, und wurde von geübten Chirurgen 1, 2, 3 in Form des Lateralschnittes ausgeführt: 1) Incision auf die in die Urethra eingeführte Rinnsonde bis in die Pars membranacea; 2) Spaltung der Pars prostatica und des Blasengrundes samt Prostata nach hinten-außen mit eingeführtem Knopfmesser; 3) Einführung der Steinzange in die Blase und Extraktion des Steines. Das war das Werk weniger Minuten.

In die Wunde bis zur Blase wurde ein Tampon eingeführt mit bis in die Blase reichendem Drainrohr in der Mitte und der trichterförmige Tampon mit Gaze ausgestopft zur Blutstillung.

Wie gut noch in der Zeit wenig ausgebildeter Asepsis die Resultate waren, zeigt CUNNINGHAMs Zusammenstellung 1887, wo auf 7201 perineale Lithotomien bloß 11 Proz. (auf 147 suprapubische 42 Proz.) starben. Ebenso berechnet WHITE bei Kindern für den perinealen Blasenschnitt bloß 3 Proz. Todesfälle, bei suprapubischen 12 Proz. Das ist jetzt alles ganz anders geworden. Der Dammblasenschnitt ist zur Ausnahme geworden und kommt noch in Frage bei starker

1) St. Paul's Med. Journal, 1905.

2) An Stelle einer von bloßen Wundflächen begrenzten Pseudoblase dürfte auch hier die einfache Einlegung einer ausgeschalteten Ileumschlinge an die Stelle der Blase in Frage kommen. Dieselbe dürfte nach Herstellung des peritonealen Abschlusses oberhalb einfach oben und unten offen gelassen und die Ureteren in das obere orale Ende hineingelegt werden, während der Peristaltik überlassen bliebe, den Urin in die offene Pars membranacea zu befördern.

sam macht (allerdings oft in der paradoxen Form häufigeren
bedürfnisses). Eine Prostatahypertrophie selbst dann zu operieren,
sie keine Urinbeschwerden macht, erscheint zur Stunde noch
gerechtfertigt. Klar dagegen ist die Indikation in allen den-
en Fällen, in welchen der Patient ohne die Operation auf ein
heterleben" mit seinen Beschwerden und endlichen üblen Folgen
wiesen ist.

Daß man auch hier Ausnahmen machen wird, wo man die Ope-
n nicht vornimmt, ist so selbstverständlich wie für jede andere
ation. Wenn Komplikationen vorhanden sind, welche bei jedem
tiven Eingriff das Leben gefährden können, so wird man Ab-
nehmen müssen, es sei denn, daß mit der Operation auch diese
plikationen beseitigt werden. Dies ist der Fall bei lokalen
plikationen mit Entzündung und Fieber. Aber auch da ist es
esser, die Komplikationen zuerst zu beseitigen durch einen leichten
riff (Blasendrainage, Cystostomie) und die Radikaloperation nach-
n zu lassen.

Von Allgemeinkontraindikationen sind wie überall Erkrankungen
er Organe zu nennen, und es muß deshalb nach in der Ein-
g der Operationslehre gegebenen Regeln bei jedem Patienten
enauer Allgemeinstatus aufgenommen werden. Besonders sind
LEGUEU die Kontraindikationen seitens der Niere zu erwähnen,
ei solchen nach WATSON in $^1/_8$ der Fälle Exitus nach der Ope-
n eintritt. Sie sind leider bei Blasenkomplikationen nicht immer
zu erkennen.

Das unerwartetste Resultat, welches die ausgedehnte Anwendung
rostatektomie gebracht hat, besteht darin, konstatieren zu müssen,
es erlaubt ist, ohne wesentlichen Schaden für die
enfunktion, den prostatischen Teil der Urethra
veise oder ganz zu entfernen (samt der Prostata). Diese
rung wirft unsere Ansichten von dem Blasenschluß zum
über den Haufen und scheint zu beweisen, daß die Kontinenz
mehr resp. wesentlich auf die Erhaltung des Muskelapparates
ars membranacea angewiesen ist, als auf den sog. Blasenhals[1]).

LEGUEU gibt eine überaus instruktive Abbildung der unmittel-
Folgen der Prostatektomie nach FREYER nach $1^1/_2$ Monat[2]).
Höhle, welche an Stelle der Prostata zurückbleibt, bildet eine

[1]) Diese Erfahrungen sprechen für die Auffassung von FINGER, daß der Compressor
e wesentlich zum Zurückhalten des Urins beitrage, obschon LEEDHAM-GREEN nach-
n hat, daß es nicht richtig ist, daß bei Blasenfüllung die Pars prostatica sich mit
füllte (Brit. med. Journal, Aug. 1906).

[2]) FREYER hat 2, VERHOGEN einen Autopsiebericht geliefert.

einfache, unten glatte Ausbuchtung der Blase, welche mit glatten Rändern in die verkürzte Urethra ausmündet[1].

Es ist interessant, an Hand der sehr zahlreichen Diskussionen der chirurgischen Gesellschaften aller Länder die Entwicklung der

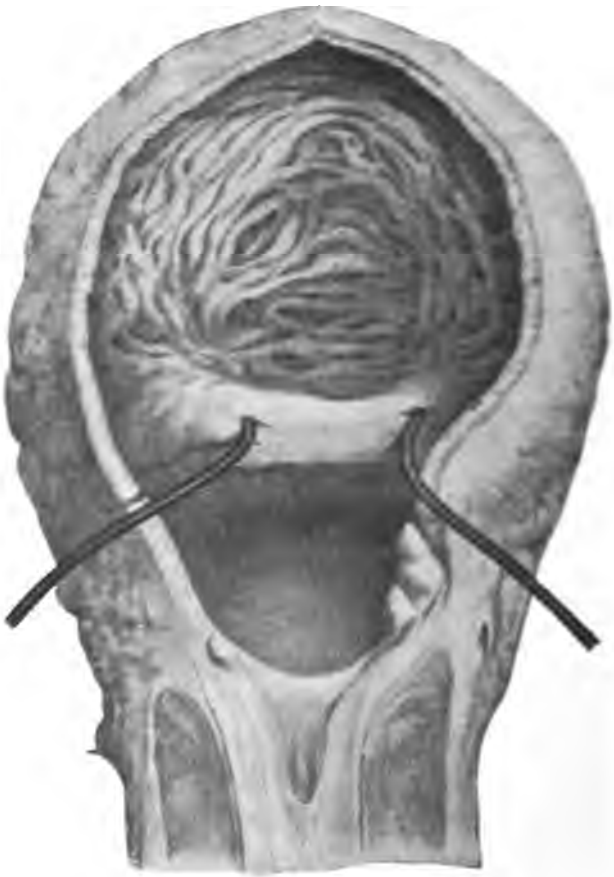

Fig. 407.

Technik der Prostatektomie zu verfolgen zu dem gegenwärtigen Standpunkte, der darin gipfelt, daß die nach FREYER genannte intravesicale der perinealen vorzuziehen sei[2]). Die

1) Bei Prüfung dieser Abbildung erkennt man die Berechtigung des von SCHWYTZER unterstützten Vorschlages von MC COSH, bei Totalexcision der Blase die Ureteren einfach in die Wundhöhle ausmünden und den Urin sich den Weg in die Urethra selber suchen zu lassen (vergl. oben das Kapitel über Totalexcision der Blase).

2) Es sind ganz besonders die französischen Chirurgen ALBARRAN, HARTMANN, TUFFIER, PROUST, LEGUEU u. a., welche früher als lebhafte Verfechter der perinealen Methode auftraten, welche neuestens der infravesicalen Methode sich zugewandt haben, speziell HARTMANN, PROUST und vor allen LEGUEU.

größten Anhänger letzterer haben sich durch weitere Erfahrungen von den Vorteilen der Entfernung der Prostata durch Sectio alta belehrt. Diese Belehrung geht Hand in Hand mit der Anschauung, daß als Regel die Prostatektomie sich als Enukleation der Prostata ausführen läßt, und nicht als eine Exstirpation mit dem Messer, welche bloß bei malignen Neubildungen nötig ist.

Es ist unverkennbar, daß diese Einsicht die Methode der intravesicalen Prostatektomie so sehr verbessert hat, daß die Einwände, sie ergebe eine viel höhere Mortalität als die perineale, sich auf das richtige Maß reduziert haben. Was der transvesicalen Methode notwendig die große Zahl der Chirurgen zuführen mußte, ist die große Einfachheit der Ausführung und noch mehr die Sicherheit des Erfolges für die Erzielung normaler Urinentleerung bei gleichzeitiger Schonung der Geschlechtsfunktion, da die Vasa deferentia und Samenblasen intakt bleiben.

α) Transvesicale Enukleation der Prostata.

Diese meist nach FREYER als ihrem eifrigsten Verfechter genannte Operationsmethode, welche MC GILL zuerst ausübte, wird folgenderweise ausgeführt [1]):

Eröffnung der Blase nach den Regeln, wie sie bei der Cystotomia suprapubica aufgestellt sind (s. oben). Gründliche Spülung mit warmem Borwasser, mit welchem sie mäßig gefüllt bleibt. TRENDELENBURGS Lagerung. Medianschnitt, Bloßlegung der Blase, Fixation derselben, gehörige Längsspaltung und Fixation der Ränder, Austupfen der Blase.

Nun wird am hinteren Umfang des Orificium urethrae die Blasenschleimhaut mit Fingernagel, Kropfsonde oder Messer eingerissen resp. eingeschnitten, aber bloß die Schleimhaut. Ein Assistent oder die linke Hand des Operateurs heben vom Rectum aus die Prostata kräftig nach oben. GUITERAS faßt die Prostata von oben mit der Kugelzange. Unter der Schleimhaut schiebt man den Finger ein gegen die hintere Prostatafläche, zwischen sie und die Kapsel und schiebt die letztere auf der ganzen Rückfläche ab, bis zu den Ductus ejaculatorii und Vas deferens. Man kann dann unter allmählichem Eindringen unter die Prostata entweder die hypertrophische Masse auch nach vorne von der Urethra abheben oder, wo sie zu fest haftet, sie mit dieser von der Pars membranacea, an welcher hinten das Stück mit dem Colliculus seminalis hängt, lostrennen und in toto herausheben [2]).

1) Wir folgen der sehr klaren Darstellung LEGUEUS, mit dessen gütiger Erlaubnis wir auch die Figuren aus seinem Berichte am 15. internationalen Kongreß in Lissabon 1906 reproduzieren.

2) WHITE (Annals of Surgery, Dec. 1904) hält die suprapubische Totalenukleation ohne Verletzung der Urethra für das einzig richtige Verfahren.

Neben guter Vorbereitung ist die Nachbehandlung für den Verlauf ausschlaggebend: FREYER führt eine dicke (2 cm) Röhre in den Blasengrund von oben ein und macht fleißige Spülungen mit einem gelinden Antisepticum und häufige Umschläge. Nach 4—5 Tagen wird der dicke Drain entfernt; die Spülungen fortgesetzt,

Fig. 408. Transvesicale Prostataenukleation nach einer Darstellung von LEGUEU. Die Schleimhaut hinter dem Orificium internum urethrae ist incidiert, der Finger, zwischen Kapsel und Prostata eingeführt, macht die hintere Fläche letzterer frei.

eventuell durch die Urethra ohne Sonde ausgespritzt. Die Vorbereitungen erscheinen selber bei septischem Blaseninhalt wichtiger, als die Drainage nach unten durch eine Oeffnung am Damm nach FULLER und ISRAEL. Die direkte Drainage der Prostatahöhle soll eine Ausnahme bilden bei besonders starker Zersetzung, wo es sich überhaupt frägt, ob nicht der perineale Weg von vornherein vorzuziehen sei.

Gegen die Gefahr der Blutung legt LEGUEU einen Tampon in die Höhle der exzidierten Prostata ein, mit Eau oxygénée getränkt und dazu ein Doppelrohr nach GUYON-PERIER zur Heberdrainage und Spülung. Die Gaze bleibt 4 Tage liegen[1]).

Die Retention ist stets sicher behoben und schon in der 2.—3. Woche tritt spontane Urinentleerung ein. Fistelbildung ist große Ausnahme. Dasselbe kann man nicht sagen von der partiellen Prostatektomie, welche z. B. von ROVSING zumal bei stark entwickeltem Mittellappen befürwortet wird. Sie gibt nicht so sichere Resultate, sowenig wie BOTTINIS Operation, für welche noch immer FREUDENBERG, JAFFÉ, GIORDANO u. A. lebhaft eintreten.

β. Prostatectomia perinealis.

Diese älteste Art der Operation ist auf ganz bestimmte Formen von Prostatahypertrophie, speziell auf diejenige beschränkt worden, wo die Enukleation sich nicht leicht bewerkstelligen läßt, auf diffuse, harte, relativ kleine Vergrößerungen des Organes, wo statt der stumpfen Auslösung eine solche mit dem Messer nötig wird. Sie ist ferner den Fällen reserviert, wo stärkere Zersetzung in der Blase oder gar Fieber und schlechter Allgemeinzustand vorhanden ist, wo sich also öfter fragen wird, ob nicht durch Drainage der Blase allein zunächst der dringlichen Indikation Genüge zu leisten ist.

Wie ersichtlich, kommen der perinealen Operation als der ungefährlicheren die Fälle zu, wo es sich oft schon frägt, ob die Prostatektomie überhaupt indiziert sei. Denn trotz ihrer puncto Mortalität günstigeren Prognose gab sie nach Zusammenstellungen von WATSON, ESCAT, PROUST, die von LEGUEU zusammen verwertet wurden, auf 1026 Fälle, 9 Proz. Exitus letalis[2]). Daneben setzt sie der Verletzung des Rectum, der Bildung von Kot- und Urinfisteln, der Verlust der Geschlechtsfunktionen aus, sobald man von unten nicht enukleieren kann, sondern mit scharfen Instrumenten trennen muß, und gerade für diese Fälle ist eben die perineale Methode reserviert. Macht man nach YOUNG, RYDYGIER für enukleable Fälle die perineale Methode, wo man nach 2 Seitenschnitten auf die Lappen stumpf eindringt und auslöst, dann fallen die obgenannten Vorwürfe dahin.

Auch der letzte Vorwurf, daß nach der perinealen Methode nicht selten Incontinentia urinae eintritt, fällt dahin, wenn man bloß

1) THOMSON (Brit. med. Journ. 1906, July) gibt gegen Blutung prophylaktisch Chlorcalcium. Wir möchten die sehr wirksamen Klysmen mit 2-proz. Gelatinelösung (à 200,0 g) für noch wertvoller halten.

2) Man vergl. bezüglich der Todesursachen die sehr eingehenden Angaben von TEUNEY und CHASE (Journ. of American med. assoc., May 1906). Urämie ist hier als Haupttodesursache gefunden, daneben spielt Blutung und Pneumonie noch eine große Rolle. Die Autoren betonen die maßgebende Wichtigkeit von Vorbereitung und Nachbehandlung und die Notwendigkeit, Pat. in den ersten Tagen aufstehen zu lassen.

mit Kapselschnitt enukleiert. Denn die Inkontinenz ist Folge der Schädigung der Pars membranacea, deren muskulöse Umgebung bei der suprapubischen Enukleation geschont wird und den sicheren Schluß der Blase (wie oben gezeigt) garantiert.

Fig. 409. Perineale Prostatektomie nach LEGUEU. Der „Desenclaveur" liegt, durch die Urethra eingeführt, in der Blase und drückt den Blasengrund kräftig abwärts.

Technik der perinealen Prostatektomie.

Wenn man die perineale Methode auf die Fälle beschränkt, in welchen sie wirklich vor der transvesicalen Methode den Vorzug verdient, so bedarf man guten Zuganges, und da ist der Medianschnitt zu verwerfen. Es ist dies um so mehr der Fall, als gerade die diffusen und derben, wenig enukleablen Formen von vermeintlicher Hypertrophie auf Malignität verdächtig sind. (Nach YOUNG[1]) ist $^1/_7$ der Fälle von Prostatavergrößerung bei Männern über 50 Jahre krebsig. Der Krebs bleibe lange intrakapsulär, wachse langsam und mache selten lokale Metastasen und Drüsenerkran-

1) Journ. of American med. Association, März 1906.

kung). Im Falle solchen Verdachtes muß man guten Zugang schaffen, um saubere Excision machen zu können. Wir halten deshalb fest an dem schon in der ersten Auflage dieser Operationslehre geschilderten Schnitt (in Uebereinstimmung mit ZUCKERKANDL; ALBARRAN und WATSON benutzen einen ähnlichen Schnitt; YOUNG macht bei Carcinom einen V-förmigen Schnitt:

Die Operation kann wie die suprapubische mit Lokalanästhesie durchgeführt werden (TINKER), nebst sehr kurzer Allgemeinnarkose. Injektion von Novocain-Adrenalin vor und median vom Tuber ischii. Das Adrenalin beschränkt die Blutung.

Der Schnitt verläuft, nahe dem Tuber ischii rechts beginnend, bis zu der Stelle, wo man den unteren Rand des Schambogens fühlt, und symmetrisch auf der anderen Seite rückwärts (Fig. 410).

Nach Spaltung der Haut und der oberflächlichen dünnen Fascie gelangt man seitlich auf das Fettgewebe, welches sich zwischen Becken und Rectum in die Excavatio ischio-rectalis fortsetzt.

Dasselbe wird stumpf getrennt bis zur Unterfläche des von vorne und von der Seite her gegen das Rectum heranziehenden M. levator ani, wobei der N. und die A. haemorrhoidalis externa nach hinten, der N. und die A. perinea (transversa perinei) und bulbosa mit dem M. transversus perinei superficialis nach vorne geschoben und abgezogen werden. Vorne wird der Bulbus urethrae freigelegt mit seiner mittleren Raphe und den von derselben entspringenden Muskelfasern des Bulbo-cavernosus. Vom hinteren Ende des Bulbus gehen quer gegen den aufsteigenden Ast des Sitzbeines die Fasern des M. transversus perinei superficialis. Dicht am Bulbus werden die Verbindungsfasern zwischen Sphincter ani externus und dem M. bulbo-cavernosus, und darunter ROUX' Msc. bulbo-rectalis getrennt und der Bulbus urethrae nach vorne gezogen mit dem M. transversus perinei superficialis. Indem man an der Hinterfläche des Bulbus mit queren Schnitten resp. stumpf in die Tiefe geht, sieht man vorne die queren Muskelfasern des Transversus perinei profundus, welche die Pars membranacea als Teil des Diaphragma urogenitale von hinten bedecken. Oberhalb derselben erscheint die Prostata. Von deren Rückfläche muß man die derbe Bindegewebslage der Fascia praerectalis (mit organischen Muskelfasern) abheben und quer spalten. So wird die glatte Rückfläche der Prostata freigelegt, und nun dringt der Finger stumpf an derselben bis zum oberen Rande empor. Hier kommen, schräg von oben-hinten herabtretend, die Vasa deferentia zusammen, sehr leicht kennbar (Fig. 411), und an ihrem lateralen Rande liegen die Samenblasen, die sich stumpf herausholen lassen.

Indem man das Rectum mit einem langen, stumpfen Haken nach hinten zieht, spannen sich seitlich (frontal stehende) Muskelbindegewebsplatten mit Fasern des Levator ani an.

geschieht. Oder man kann die Knoten herausholen, nicht bloß aus der äußeren Kapsel, sondern auch die innere, die Drüsenkapsel zurücklassen (wie v. BURKHARDT gezeigt hat), d. h. die Enukleation machen.

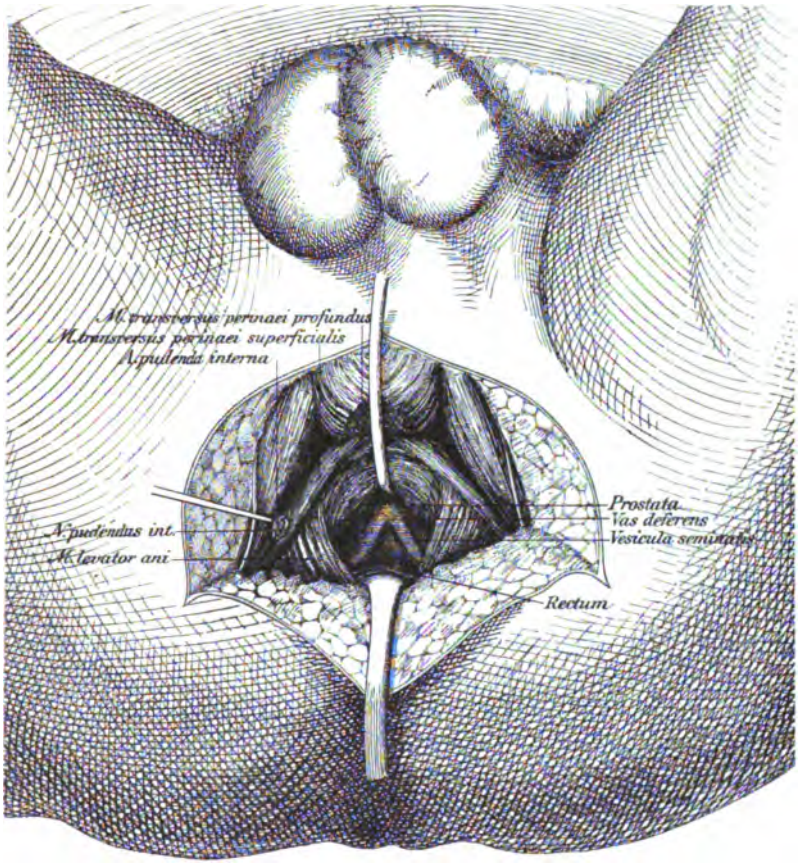

Fig. 411. Spitzbogenschnitt zur Freilegung von Prostata, Samenblase und Vasa deferentia.

Als Enukleation sollte man auch bei der Prostata die stumpfe Auslösung der Knoten bezeichnen. Denn wie LEGUEU betont, ist „jede Prostatektomie eine unvollständige" insofern, als sie die Prostata zurückläßt. In seinen wie in MOTZ' Präparaten bleibt bei stumpfer Auslösung stets das durch die Neubildung von Knoten zusammengedrückte, dieselbe überziehende, oft atrophische Prostatagewebe als Drüsenkapsel zurück.

Für die Chirurgen, welche daran festhalten, daß die sicher und gut enukleablen Fälle von Prostatahypertrophie der suprapubischen Methode zuzuweisen seien, gestaltet sich die Technik der

perinealen Methode als Regel nach Freilegung der Prostata und Einführung eines breiten Wundhakens nach dem Rectum zu in folgender Weise:

Man spaltet möglichst nahe der Prostata (zur Schonung des Compressor urethrae) die Harnröhre auf einer Rinnsonde, führt den Finger in die Blase und orientiert sich über die Entwicklung des Mittellappens und die Höhe der Prostata. Durch die Oeffnung wird das Instrument von YOUNG oder LEGUEUs Desenclaveur eingeführt und der Blasengrund kräftig abwärts gedrängt. Die Pars prostatica wird (mit ALBARRAN und WATSON) median bis zum Blasenhals gespalten.

Findet man entgegen seiner Erwartung eine Prostata, die sich von dem Schnitt in der Urethrae aus enukleieren läßt, so geht man mit Finger oder Kropfsonde zur stumpfen Auslösung über, event. unter Vorziehen der Knoten mit MUSEUX' Zangen. Zeigt sich aber, daß eine Enukleation nicht möglich ist, ergibt sich vollends ein Verdacht auf maligne Neubildung, so geht man über zu der

γ) wirklichen Totalexcision der Prostata.

YOUNG[1]) gibt für das Carcinom folgende Methode an: Nach Einführen des Instruments zum Herabdrängen des Blasengrundes wird die Rückfläche des Organes vom Rectum gelöst samt den Samenblasen unter Mitwegnahme der intakten DENONVILLIERSschen Fascie.

Die Pars membranacea wird quer durchschnitten, die Lig. puboprostatica getrennt. Dann wird auch seitlich, d. h. rings die Prostata freigemacht und die Blase so weit vorgedrängt, daß sie hinter der Prostata incidiert werden kann, bis man Trigonum mit Harnleiteröffnungen sieht. 1 cm vor letzteren wird quer weitergespalten, die Samenblasen von vorne-oben samt eventuellen Drüsen und den Vasa deferentia (hoch hinauf) ausgelöst und getrennt.

YOUNG erklärt es für leicht, die Pars membranacea mit der Blase durch Naht zu vereinigen und letztere sagittal zu schließen. Teilweiser Verschluß der Haut nach Vereinigung der Ränder des Levator, Einlage eines Tampon bis auf die Nahtstelle, eines Verweilkatheters in die Blase.

180. Die Urethrotomia externa mit Excision und Plastik.

Wo man bloß die Urethra freilegen will, da bedarf es nur eines kleinen medianen Schnittes, des sogenannten Raphe-Schnittes, welcher viel weniger verletzt als der Lateralschnitt, welcher die von Arteria und Nervus pudendus internus nach der Mittellinie ziehenden Ge-

1) Bulletin of John Hopkins Hosp., Oct. 1905.

fäße und Nervenzweige trifft (A. haemorrhoidales externae, perinea und bulbosa).

Der äußere Harnröhrenschnitt ist die Hauptoperation, welche am Damm wegen Erkrankung im Bereich der Harnwege gemacht wird, da er oft auch genügt, um den nötigen Zugang zu geben für Blasenerkrankungen. Er wird gemacht bei rezidivirenden Strikturen, bei solchen, welche mit Fisteln und Abscessen kompliziert sind und — eine noch wichtigere Indikation — bei solchen, welche sich mit Infektion und Urininfiltration kombinieren.

REGINALD HARRISON erzählt überzeugende Fälle, wo er bei Schüttelfrösten infolge innerer Strikturbehandlung sofortigen Rückgang der bedrohlichen Symptome durch den äußeren Schnitt erzielte.

Die Operation findet außerdem ihre Anwendung bei derben und impermeablen Strikturen, zumal traumatischen Ursprunges. Es handelt sich dabei entweder um bloße Spaltung der verengten Stelle oder um Excision derselben samt der umgebenden Narbe, welche im Corpus cavernosum einen bindegewebigen Callus bildet. R. HARRISON macht aufmerksam, daß auch bei Harnröhrenruptur die Spaltung der Urethra von außen wegen der gründlichen Drainage viel weniger ausgedehnte und harte Narben ergibt als der spontane Ablauf.

Bezüglich Operation beruft sich HARRISON auf WEELHOUSES Methode und will keinen Fall von Striktur, wo nicht völlige Obliteration der Urethra mit Fistel hinterhalb besteht, operieren ohne vorgängige interne Urethrotomie, weil jede noch für Urin permeable Striktur auch für feinste Sonden permeabel sein müsse und daher mit MAISONNEUVES Instrument erstere Operation vorgängig ausgeführt und dann eine gehörige Rinnsonde eingeführt werden könne.

Wenn nicht erweitert worden ist, so kann das Auffinden der Harnröhre hinter einer Striktur oder Durchrißstelle sehr schwierig und mühsam sein, so daß gelegentlich eine Eröffnung der Blase über der Symphyse und ein retrograder Katheterismus nötig wird. Durch die vorgängige Urethrotomia interna und Einführung der Rinnsonde wird die Operation so einfach, wie die Spaltung einer normalen Urethra behufs Exploration der Blase mit dem Finger nach R. HARRISONS Methode. Sie ist mittelst Medianschnittes auszuführen.

Behufs Excision einer Narbe resp. Resektion der Urethra eröffnet man die Urethra vor und hinter der engen Stelle und schneidet die Narbenmasse quer heraus. Dann macht man mittelst feinen Seiden- und Catgutnähten eine exakte zirkuläre Naht der Harnröhrenstümpfe und näht mit bis auf die Urethra greifenden Nähten, am besten unter Benutzung von SOCINS Bronzealuminiumdraht, die Wunde ohne jegliche Drainage völlig zu. So erhält man eine prima reunio mit vorzüglicher Durchgängigkeit der Harnröhre.

sehen und bloß durch rasche Trennung der Naht progressive Infektion verhüten können.

C. BECK hat mit v. HACKER und BARDENHEUER die Distensionsplastik zuerst auf die Hypospadie angewandt, indem er die Urethra samt Corpus cavernosum und einem Saum Haut an der abnormen Mündungsstelle herauspräpariert, mobilisiert und nach Spaltung der Haut nach vorne und der Eichel die Urethra in die Eichel einpflanzt. Es ist gut, die Oeffnung etwas weit oben in der Eichel ausmünden zu lassen wegen der Neigung zu Verschiebung abwärts. VUILLET läßt einen Perinealschnitt vorausgehen.

p) Zur Chirurgie der männlichen Geschlechtsteile.

181. Allgemeine Bemerkungen.

Die Chirurgie der männlichen Geschlechtsteile ist eine so einfache, daß sie keiner eingehenden Beschreibung der dabei in Frage stehenden Technicismen bedarf. Für alle Operationen an Hoden und Samenstrang kann man einen einheitlichen Schnitt benutzen, wie wir gezeigt haben, unseren sogenannten Inguinalschnitt. Dieser Schnitt ist, obschon wir ihn in den früheren Auflagen genau beschrieben haben, seither mehrfach neu erfunden worden, so neuestens von PASQUIMANGALI, und ist auch im Centralbl. f. Chir., No. 47, 1906 als etwas ganz Neues referiert.

Wir haben gezeigt, daß der Inguinalschnitt, welcher über den Leistenkanal geführt wird und je nach Fall mit Spaltung des Leistenkanals kombiniert wird oder auch nicht, nach Spaltung der Tunica vaginalis communis (und darauf des Cremaster) erlaubt, sämtliche nicht gar zu großen Geschwülste des Hodens und a potiori des Samenstranges nach oben zu luxieren, zu incidieren oder zu excidieren, ohne daß man die für prima intentio-Heilung ungeeignete Scrotalhaut im geringsten zu lädieren braucht. Bloß wenn Verwachsungen und Fisteln da sind, muß die betreffende Hautpartie umschnitten werden, und wenn die Umschneidung eine ausgiebige ist, wird der Inguinalschnitt unnötig.

Sonst aber hat der Inguinalschnitt den großen Vorteil, gleichzeitig den Samenstrang an beliebiger Stelle freizumachen behufs Gefäßunterbindung, temporärer Kompression, Verkürzung des Samenstranges (bei Varicocele), hoher Abtragung des Vas deferens (bei Tuberkulose), Beseitigung der die Hodenaffektion häufig begleitenden Hernien. Es hat ferner der Inguinalschnitt den Vorteil, gleichzeitige Drüsenschwellungen nicht bloß in der Leiste, sondern auch in der Fossa iliaca interna und bis ins Becken hinein zugänglich machen zu lassen. Wir schalten diese Operation deshalb auch hier ein.

Schrägschnitt entlang dem Leistenkanal, 1 Finger breit oberhalb des POUPARTschen Bandes, der medialen Hälfte des Ligamentes parallel median abwärts. Der Schnitt entspricht ganz exakt der Spaltrichtung der Haut und verklebt daher sehr leicht. In der Unterhaut und Fascia superficialis ist außen und innen eine starke, von oben herabziehende Vene zu unterbinden. Die Arteria epigastrica superficialis, von der A. femoralis über die Bauchwand heraufsteigend, wird mit der Vene durchschnitten, wenn man den Schnitt lateralwärts verlängert. Trennung der dünnen Fascia externa Cooperi, welche als Fortsetzung der Fascie des M. obliquus abdominis externus den Samenstrang einhüllt, Spaltung der Muskelfasern des Cremaster (vom Obliquus internus), der derben Fascia infundibuliformis (Fortsetzung der Fascia transversa). Innerhalb dieser liegt der Samenstrang, resp. das Ligamentum rotundum und eventuelle Ausstülpungen des Peritoneum in Form von Bruchsäcken. Handelt es sich um Kastration, so wird der Hode nach oben luxiert, das Vas deferens durchschnitten, die Gefäße (Arteria spermatica interna und deferentalis und der Plexus venosus) einzeln gefaßt und durchschnitten. Muß dies wegen Geschwulstknoten oder wegen Erkrankung des Vas deferens (Tuberkulose) weiter oben geschehen, so wird die vordere Wand des Leistenkanals (die Fascia obliqua externa) gespalten; wo man noch tiefer subperitoneal heraufgehen will, wird auch der hintere Teil des Leistenkanals gespalten (das Lig. ing. externum, welches die mediale Falte des hinteren Leistenringes bildet, samt Fascia transversa) und nachher sehr genau wieder vernäht.

Es ist leicht, falls der Hode nicht im Scrotum verwachsen oder zu bedeutend vergrößert ist, denselben nach oben zu stülpen und zu entfernen. Aber auch wo dies nicht geschehen kann, soll man mit dem Leistenschnitt und der Trennung des Samenstranges beginnen, weil dann die Entfernung selbst kopfgroßer Tumoren (z. B. Sarkome) fast ohne Blutverlust durchführbar ist. Man hat dann bloß einige große Venen von Hodenhüllen zu Haut zu fassen. Für dicken Samenstrang bei Tumoren und Entzündung ist die Trennung zwischen 2 Quetschzangen am schnellsten durchführbar. Man sieht dann die großen Gefäße leicht und kann dieselben noch besonders fassen und ligieren.

Bei Verwachsungen der Haut wird die Kastration mittelst Querschnittes in frontaler Ebene am unteren Ende des Scrotum gemacht: Nach Spaltung der Haut und Tunica dartos zwischen den sichtbaren größeren Scrotalgefäßen wird der Hode in seinen Hüllen herausgestülpt. Wie der Schnitt parallel den Scrotalgefäßen fällt (Art. scrotales externae), so läuft er auch auf der Oberfläche der

Scheidenhäute parallel den nach dem unteren Pol ziehenden Aesten der Samenstranggefäße, ist daher viel zweckmäßiger als der gewöhnlich geübte, über die vordere Scrotalfläche herablaufende Vertikalschnitt.

Die Indikation zur Kastration wegen maligner Neubildungen ist unbestritten, diejenige wegen Tuberkulose findet viele Gegner. Trotz dieser bedeutungsvollen Opposition bleibt die Tatsache bestehen, daß jeder Fall von klinisch zweifelloser Hoden-, resp. Nebenhodentuberkulose die Gefahr bietet, durch Fortleitung auf Vas deferens, Samenblasen, Prostata schwere tuberkulöse Erkrankung herbeizuführen. Die ausgezeichneten Untersuchungen von BAUMGARTEN, deren Mitteilung am 30. Kongreß der Deutschen Gesellschaft für Chirurgie 1901 mit so großem Beifall aufgenommen wurde, beweisen, daß bei Tieren nur vom Hoden aufsteigende Verbreitung der Tuberkulose erzielt werden kann und keine von der Prostata descendierende und damit stimmen auch alle pathologisch-anatomischen Untersuchungen BAUMGARTENs am Menschen überein.

Da eine Heilung ohne Operation eine Seltenheit und oft genug unvollständig ist, ferner oft nur unter Eintritt langer und lästiger Eiterung erfolgt und endlich doch die Zeugungsfunktion des Organs als Regel vernichtet, so steht nach unseren Erfahrungen der Nutzen frühzeitiger einseitiger Hodenexcision bei Tuberkulose fest, und die maßgebenden Erhebungen von BRUNS geben ihr eine feste Stütze. Man hat bei den vielen Diskussionen über dieses wichtige Kapitel nicht scharf genug zwischen wirklicher Kastration mit Entfernung beider Hoden und einseitiger Entfernung unterschieden. Alle Nachteile, die aufgeführt werden, gelten bloß für die doppelseitige, die einseitige hat bloß Vorteile und kann nicht rasch genug ausgeführt werden.

Der Inguinalschnitt bei frühzeitiger Excision ist die ideale Methode, weil er erlaubt, das Vas deferens hoch oben freizulegen und an gesunder Stelle zu ligieren. Der Hode kann mit Leichtigkeit durch den Inguinalschnitt aufwärts luxiert werden, bei bestehenden Scrotalfisteln nach Kauterisation dieser Fisteln, Excision der umgebenden Haut und Kauterisation ihrer Oberfläche mit dem Thermokauter. Die Freilegung des Vas deferens und genaue Inspektion desselben ist der BÜNGENERschen Evulsionsmethode vorzuziehen, so einfach diese ist, weil es bei Erkrankung des Vas deferens nicht bloß darauf ankommt, oberhalb der kranken Stelle die Abtragung zu machen, sondern auch ein Einfließen von tuberkulösem Material in die Umgebung zu verhüten, wenn ein krankes Stück zurückbleiben sollte. Dazu scheint Freilegung, Durchschneidung mit dem Kauterium nach Durchquetschung mit Preßzange zweckmäßiger als Zerreißung, die den Zufall mitspielen läßt. Sehr zweckmäßig

erscheint es, eventuell vorher in das zentrale Ende durch einen Einstich eine Injektion von Jodoform- oder auch Formolglycerin zu machen, da diese Injektion nach BÜNGENERs Untersuchungen auch die Samenblase füllt.

Diese Vorschrift fällt dahin für diejenigen Chirurgen, welche bis zu Ende gehen (mit ROUX, KÖNIG u. a.) und gleich eine totale Excision der Samenblase mitanschließen wollen. Leider ist, wo solche Gründlichkeit von nöten, auch diese meistens nicht gründlich genug, und müßte die Operation noch auf Prostata und Pars prostatica urethrae ausgedehnt werden.

183. Operation der Varicocele.

Inguinalschnitt, parallel dem POUPARTschen Bande auf den vorderen Leistenring vordringend durch Haut und oberflächliche Fascie unter Ligatur schräg medianwärts aufsteigender Venen. Die Fortsetzung der Fascia obliqui externi, welche vom vorderen Leistenring hinweg als Fascia Cooperi den Samenstrang einhüllt, wird gespalten. Es erscheinen die schlingenförmigen Fasern des M. cremaster; dieser und die Tunica vaginalis communis darunter wird gespalten und der Samenstrang herausgezogen, bis der Hode nachfolgt und aus der Wunde luxiert werden kann.

Jetzt wird am vorderen Leistenring die Vena spermatica interna, die bis zu Bleistiftdicke anschwellen kann, isoliert. Dies gelingt, je weiter oben, je leichter. Dann wird die Isolierung abwärts fortgesetzt, wobei von Stelle zu Stelle einmündende Aeste ligiert und getrennt werden müssen. Es lassen sich leicht 10—25 cm der Vene auf diese Weise isolieren. Erst gegen den Hoden hin werden die Aeste verwickelter und zahlreicher. Dann wird oben und unten ligiert und die langgelassenen Ligaturenden nach Resektion der Vene miteinander verknüpft, um den Samenstrang zu verkürzen, resp. höher zu hängen. Das ist eine sehr wichtige Beigabe zur Erzielung guter Resultate. Bei 25 unserer Operationen nach dieser Methode, über welche Herr HAUSWIRTH nach längerer Zeit noch Nachrichten erhalten konnte, erwiesen sich 23 völlig geheilt, bei keinem war Hodenatrophie eingetreten. Irgend einen üblen Zufall haben wir nicht erlebt bei 47 Fällen, die Herr HAUSWIRTH zusammenstellte (Berner Dissertation). VINCE (Journal de chir. belge, Sept. 1904) will durch quere Resektion einer etwa 6 cm breiten Partie aus dem Cremaster die Funktion dieses Muskels verbessern. Wir fürchten, daß sie durch die Schädigung der Innervation dieses Muskels verschlechtert werden würde, und würden höchstens eine Faltung mit Nähten für zulässig halten.

Findet sich sonst noch am vorderen Leistenring eine stark di-

latierte Vene, speziell in Begleitung des Vas deferens, so muß sie möglichst hoch oben unterbunden werden.

Bei besonders schlaffem Scrotum wird schließlich ein Stück desselben behufs Verkürzung reseziert.

Wunde wird ohne Drain vereinigt.

Die Operation kann sehr wohl mit Cocaininjektion ausgeführt werden. NARATH spaltet den Leistenkanal, um noch höher oben zu ligieren, was wir für unnötig halten. Es ist hauptsächlich die Uebertragung des Druckes der Blutsäule von der Cava und linken Vena renalis auf die Gefäße im Samenstrang, welche aufgehoben werden muß.

184. Operation der Hydrocele.

Die Geschwulst des Hodens wird nach Anlage des oben geschilderten Inguinalschnittes luxiert, nach teilweiser Entleerung durch Punktion, wenn sie sehr groß ist. Die Tunica vaginalis communis wird sehr sorgfältig gespalten und die gespannte und durchscheinende T. vag. propria freigemacht bis an den Hoden heran durch Abziehen ersterer.

Nach Spaltung, Entleerung der Flüssigkeit und Orientierung über den Zustand von Hoden und Nebenhoden wird die Propria so weit abgetragen, daß man gerade noch den Rest derselben stramm über den Hoden durch fortlaufende feine Seidennaht vernähen kann. Diese Methode hat uns stets radikale Heilung gebracht.

185. Orchidopexie bei Retentio testis.

LANZ [1]) hat gezeigt, daß bei Retentio testis zugleich eine Entwicklungshemmung vorliegt (er hat zudem| den interessanten Befund atypischer Drüsenepithelien in retinierten Hoden erhoben), und daß diese auch den mangelhaften Descensus verschuldet. Stärkere peritoneale Verwachsungen konnte er nicht nachweisen.

Dagegen habe ich gesehen, daß Verkürzungen des fast stets offenen Processus vaginalis peritonei, sowie Verwachsung desselben mit Tunica vag. communis, ein sehr erhebliches Hindernis für das Abwärtsrücken des Hodens bilden können.

Sobald man sorgfältig ringsherum die Fascia Cooperi, Cremaster, T. vag. communis |und vor allem Processus vaginalis peritonei getrennt hat, läßt sich der Hode oft schon sehr weit herunterziehen und durch Nähte an die Umgebung fixieren. Doch gelingt es nicht immer, eine vollkommene Einlagerung in den Grund des Hodens vorzunehmen (es ist mir dieses zwar vor kurzem noch bei einem

1) LANZ, Centralblatt für Chirurgie, April 1905.

34-jährigen Manne gelungen), und noch weniger bleibt der Hode stets unten liegen [1]).

Deshalb sind in neuester Zeit eine Reihe von Versuchen gemacht worden, den Hoden unten zu halten durch Fixation an nicht nachgiebige Stellen am Oberschenkel. Denn die Fixation am Scrotum, auch die an den Hoden der anderen Seite (GERSUNY) ist ungenügend. Namentlich sind es LOHNHARD und KATZENSTEIN, welche mit Herausbeförderung des Hodens durch einen Schlitz des Fundus scroti und Annähen des ersteren am Oberschenkel am kategorischesten vorgegangen sind. DE BEULE vernäht dabei die Scrotalwunde mit den Rändern einer Incision am Oberschenkel, um den Hoden zu bedecken.

LANZ befestigt ebenfalls eine Fadenschlinge am unteren Pol des Hodens, leitet aber bloß den Faden zum Scrotum heraus und befestigt ihn an einem Heftpflasterstreifen am Oberschenkel. In neuester Zeit benutzt LANZ einen elastischen Faden, der auch noch durch die Albuginea des unteren Hodenpols durchzieht, um den Hoden abwärts zu ziehen und den Samenstrang zu dehnen.

Wir erachten es als eine Hauptsache, die Verbindungen im Bereich des Samenstranges gründlich zu trennen, denn zu starke Dehnung schädigt die Zirkulation im Samenstrang. Wir haben wie LANZ den am unteren Hodenpol befestigten Faden bloß durch eine kleine Oeffnung am Grunde des Scrotum herausgeführt, dann aber hier gleich am Scrotum unter Schluß der kleinen Wunde befestigt und dann erst das Scrotum mittelst der langgelassenen Fäden gegen eine tiefere Hautfalte am Oberschenkel abwärts gezogen und befestigt. So bleibt gar keine Wunde bestehen.

186. Vasektomie.

Unter den Mitteln zur Verkleinerung der Prostata hat sich durch alle Schwankungen der Indikationen und Resultate hindurch die Vasektomie am besten gehalten. Aus den wichtigen Nachweisen von RAMM und WHITE, den Erfindern der Kastrationsbehandlung bei Prostatahypertrophie, daß durch Kastration eine erhebliche Einwirkung auf die Größe der Prostata ausgeübt werden kann, hat sich ein Verfahren herausgebildet, welches alle Schädigungen und Gefahren der Kastration vermeidet und in nahezu ebenso vielen Fällen ein Resultat ergibt, wie die Kastration.

Die Vasektomie hat den großen Vorteil, nicht zu Hodenatrophie zu führen, wohl aber zu Verkleinerung der Prostata. Sie kann, was bei alten Leuten von größter Wichtigkeit ist, ohne Allgemeinnarkose und ohne folgende Bettruhe ausgeführt werden.

1) Nach BEWAN die Gefäße zu durchschneiden, dürfte wohl für die Ernährung und Entwicklung des Hodens bedenklich sein.

Es wird eine kleine Incision auf den unter der Haut fixierten Samenstrang nach Cocaininjektion gemacht, die Tunica vag. communis gespalten und das derbe Vas deferens zu einer Schlinge hervorgezogen und excidiert, und zwar in gehöriger Länge. Unterbindung der Enden ist unnütz. Naht. Kollodialverband.

Anhang: Vasodidymostomie.

PENZO [1]) hat, um die Frage partieller Nebenhoden- und Deferensresektion zu fördern, versucht, eine Verbindung des getrennten Vas deferens mit dem Hodenparenchym herzustellen durch Einpflanzung des mit mehreren Oeffnungen versehenen Vas deferens-Stumpfes in eine Incision in den Hoden. An Tieren gelang ihm der Nachweis einer funktionell wirksamen Anastomose.

187. Excision der Samenblasen. Totalkastration inklusive Vasa deferentia und Samenblasen.

Die Spermatocystektomie kommt hauptsächlich in Frage bei Tuberkulose der Samenblasen und bildet, wie oben gezeigt, auch einen Teil der Operation bei malignen Neubildungen der Prostata und Blase. Die Operation ist eine seltene. In neuerer Zeit haben LEGUEU und RIESE Mitteilungen über Serien dieser Operation gemacht, während erfahrene Chirurgen wie ISRAEL und KÖRTE sie kaum für indiziert halten.

Ueber die Ausführung s. Prostatektomie perinealis. Sie fällt bezüglich Freilegung der Teile mit dieser Operation zusammen.

Seit BAUMGARTEN durch seine Experimente und BRUNS durch klinische Belege nachgewiesen hat, daß die Genitaltuberkulose in erster Linie eine ascendierende ist, d. h. sich vom Hoden auf Vas deferens, Samenblase und Prostata fortsetzt und nicht umgekehrt von der Prostata auf die Genitalorgane übergreift, hat die Totalexcision der männlichen Zeugungsorgane eine größere Wichtigkeit erhalten. Freilich gibt es noch heute Chirurgen genug, welche überhaupt der Operation bei Hodentuberkulose abgeneigt sind.

BELOSEROFF hat auf ROUX' Anregung die geschichtliche Entwicklung der Kastrationsfrage beleuchtet und schreibt RECLUS das Verdienst zu, 1875 zuerst entgegen LOUIS' und DUFOURS diathèse tuberculeuse die Genitaltuberkulose als primäre [2]) Erkrankung erwiesen zu haben. Der Beweis ist jetzt nicht mehr zu leisten, daß eine Anzahl von Individuen nach Kastration völlig gesund bleiben.

1) Rivista ven. di sc. mediche, Venedig 1905.

2) Bezüglich Primärerkrankung bei Tuberkulose tief gelegener Organe erscheint es unnötig, darauf aufmerksam zu machen, daß damit nicht gesagt sein will, daß der Tuberkelbacillus an dieser Stelle eingedrungen sei, wohl aber daß er hier zuerst eine in den Folgen klinisch erkennbare Entwicklung durchgemacht habe.

ROUX macht die Castration, präpariert das Vas deferens so hoch hinauf wie möglich und schneidet es schräg durch, um bei Evulsion von unten zu erkennen, daß man es nicht abgerissen hat. Ich rate, wenn der Schnitt käsige Schleimhaut trifft, dieselbe mit dem Paquelin zu kauterisieren.

Danach wird ein 10 cm langer Schnitt am Damm paramedian (2—3 cm von der Mittellinie) bis zum Niveau des Steißbeines geführt mit Trennung der Fasern des Levator ani. Der ins Rectum geführte Finger holt die Samenblase heraus, welche mit Faden angeschlungen wird. Ihre Verbindungen werden stumpf zurückgeschoben und das Vas deferens herausgezogen. Der Hals der Samenblase wird abgeschnitten an der Prostata und die Trennungsstelle in 3-facher Schicht mit Catgut vernäht. Jodoformgaze für 24 Stunden, Naht der Wunde.

YOUNG (LANGENBECKS Arch., Bd. 62, S. 456) hat eine sehr radikale Methode angegeben zur Totalexstirpation der Hoden samt Vasa deferentia und Samenblasen, indem er einen bis zum Nabel reichenden Bauchschnitt macht, das Peritoneum von der hinteren Blasenwand ablöst und von o b e n die Samenblasen und Vasa deferentia isoliert und samt den Hoden im Zusammenhang excidiert. Dabei werden, um genügend Raum zu erhalten, über dem Nabel die beiden Recti abdominis quer gespalten und nachher wieder vernäht. Wenn die Harnblase krank ist, so wird sie incidiert, eventuell ein Stück excidiert. Ein radikales Verfahren ist diese Methode sicherlich, aber angesichts des nicht geringen Eingriffes für wohlgeeignete Fälle vorzubehalten.

188. Amputatio penis.

Die Entfernung des männlichen Gliedes wird fast ausschließlich wegen Krebs ausgeführt, der seinen Beginn gewöhnlich im Bereich des Praeputium und der Corona glandis nimmt. Früher war wegen der Infektionsgefahr das Abtrennen mit der galvanokaustischen Schlinge oder mit dem Thermokauter Regel. Für diejenigen, welche zu desinfizieren verstehen, verdient die Abtragung mit dem Messer den Vorzug, weil es viel leichter ist, von vorneherein eine gut funktionierende Urethralmündung herzustellen und so dem Patienten die wesentlichsten Beschwerden zu ersparen und sich namentlich gegen spätere Verengerung zu sichern.

Man legt eine dünne Drainröhre um die Wurzel des Penis behufs prophylaktischer Blutstillung, umschneidet hinter der Neubildung die Haut quer und trennt nach ihrer Zurückziehung am Hautrande die Corpora cavernosa penis von oben bis auf das Corpus cavernosum urethrae. Man sieht sehr gut, wenn man die dicke Albuginea der Corp. cav. penis getrennt hat. Auf dem Dorsum werden die mediane

hervorhebt, wünschenswert, wie in der Axilla die Drüsen so weit zu verfolgen, daß man auch die zentral gelegenen und verdächtigen Drüsen mitexcidiert. Solche finden sich entlang den Vasa iliaca externa und tiefer bis zur Aorta, ebenso entlang den Vasa obturatoria bis zu den Vasa hypogastrica.

LENNANDER empfiehlt, um diese tiefen Drüsen zugänglich zu machen, eine sehr energische Lösung der Bauchwand vom Becken in der Form, daß er das Lig. Pouparti abtrennt vom Os pubis, von der Fascia lata und die Bauchmuskeln bis zur Mitte der Crista ilii oder noch weiter zurück vom Becken. So kann man bis zur Aorta und ins Becken hinein sich die Drüsen zugänglich machen.

Wir haben in solchen Fällen uns begnügt, den Schnitt oberhalb des Lig. Pouparti zu machen in folgender Weise: Dicht über diesem Ligament wird die Haut und unter Ligatur der Arteria epigastrica superficialis und der gleichnamigen senkrechten Venen die Fascia superficialis gespalten, dann die Aponeurose des Obliquus externus dicht über dem Ligament, die Musc. obliquus int. und transversus aus der Rinne des Ligaments emporgehoben und die Fascia transversa gespalten.

Jetzt können die Muskeln samt Samenstrang (Lig. rotundum) ohne Anstand nach oben gezogen werden, und man gelangt subperitoneal den Gefäßen entlang in die Höhe. Wo der Raum zu sehr beengt ist, kann leicht der Schnitt lateral verlängert und eventuell sogar die Bauchmuskeln noch von der Crista ilii abgelöst werden, was freilich den Eingriff zu einem viel verletzenderen macht. Mit kräftigem Beiseiteziehen nicht durchschnittener Muskeln erhält man, sobald einmal die Fascien getrennt sind, sehr ausgiebigen Zugang in die Tiefe.

Unter Umständen ist es besser, zu dem Schnitt über dem Lig. Pouparti einen senkrechten Schnitt aufwärts hinzuzufügen, welcher nach Trennung des Rectusansatzes an der Symphyse auch median gelegt werden kann. Bei Krebsmetastasen in den Iliacaldrüsen (z. B. nach Hodenkrebs) muß das Parietalperitoneum rings um den Tumor durchschnitten werden, um denselben von den großen Gefäßen abheben zu können. Um gegen das Promontorium zu sauber und ohne Gefahr zu trennen, muß man sehr freien Zugang schaffen. Bezüglich Nachbehandlung kann man selbst bei größeren und nicht durch Serosa zu deckenden Peritonealdefekten den Drain nach 2 Tagen entfernen und eine vollkommene Primaheilung erzielen.

q) Zur Chirurgie der weiblichen Geschlechtsteile.

190. ALEXANDER-ADAMSsche Operation.

Die Gynäkologen haben sich sehr allmählich von den Vorzügen der ALEXANDER-ADAMSschen Operation für die Fälle von Retro-

flexio uteri mobilis überzeugt. Aber daß man ihre Vorzüge sich noch bei weitem nicht in dem Maße zu nutze zu machen weiß, wie die Erfolge es rechtfertigen, geht mir daraus hervor, daß ich noch relativ oft zu Ausführung dieser Operation komme, wo jahrelang die nutzlose Pessarienbehandlung für reine und leicht bewegliche Retroflexionen versucht worden ist. Warum dies der Fall ist, ist leicht zu erklären, wenn man einerseits die Diskussionen liest über die Nebenverletzungen bei der Operation [1]), bestehend in Narbenadhäsionen des N. cruralis, schweren arteriellen Blutungen, Thrombosen etc.

FEHLING [2]) wirft seinen Kollegen vor, daß diese Verletzungen bloß möglich seien, wenn man unrichtig operiere mit Schnitt zu weit lateralwärts. Er fällt dann in den entgegengesetzten Fehler, den Schnitt zu weit medianwärts zu machen, indem er ihn bogenförmig von der Mitte des POUPARTschen Bandes der einen Seite über die Symphyse nach derselben Stelle der anderen Seite hinüberzieht. Er sucht das Band nach seinem Austritt aus dem Leistenkanal auf und zieht es an. Da kann es natürlich nicht fehlen, daß es hie und da abreist, denn an dieser Stelle ist es schon sehr dünn.

Man muß es — wie HOCHEISEN will und wie ich schon in den früheren Auflagen beschrieben habe — bei seinem Eintritt in den Leistenkanal fassen, wenn man es ohne Schaden anziehen will. Selbst dann kann ein sehr dünnes Band ausnahmsweise noch reißen. Doch kommt dies nur vor, wenn man einen zu wenig beweglichen Uterus durch Zug am Bande aufrichten will, also wenn man nicht gehörig untersucht und eine falsche Indikation gestellt hat. Bei fixiertem retroflektierten Uterus, wo man per laparotomiam die Verwachsungen zu lösen hat, ist die intraperitoneale Verkürzung der Bänder, resp. die Anheftung an die Rectusfascie (GILLIAMsche und verwandte Operationen) am Platze.

Technik der Operation.

Unser Inguinalschnitt über dem Leistenkanal, dem POUPARTschen Bande parallel, in einer Länge von 5—6 cm genügt vollständig. Die Narben werden so fein, daß man später sie kaum mehr bemerkt. Nach Trennung von Haut und Fascia superficialis (mit Arteria epigastrica superficialis darin und oft im medialen Winkel einer senkrechten Vene) wird $^1/_2$ cm über dem POUPARTschen Band die Fascia obliqui externi, d. h. die vordere Wand des Leistenkanals gespalten, aber nicht bis durch den vorderen Leistenring (s. Fig.). Jetzt setzt man

1) Vergl. HOCHEISEN, Berl. klin. Wochenschr., No. 2, 1905.

2) Centralbl. f. Gynäkologie, Febr. 1905.

die Kropfsonde in die nach oben konkave Rinne des POUPARTschen Bandes ein und hebt die Muskelfasern des Obliquus internus und Transversus, zwischen welchen das Lig. rotundum verläuft, mit der Sonde empor. Man läßt die Muskelfasern über das Ende der Sonde zurückgleiten, bis das gut erkennbare Band frei ist.

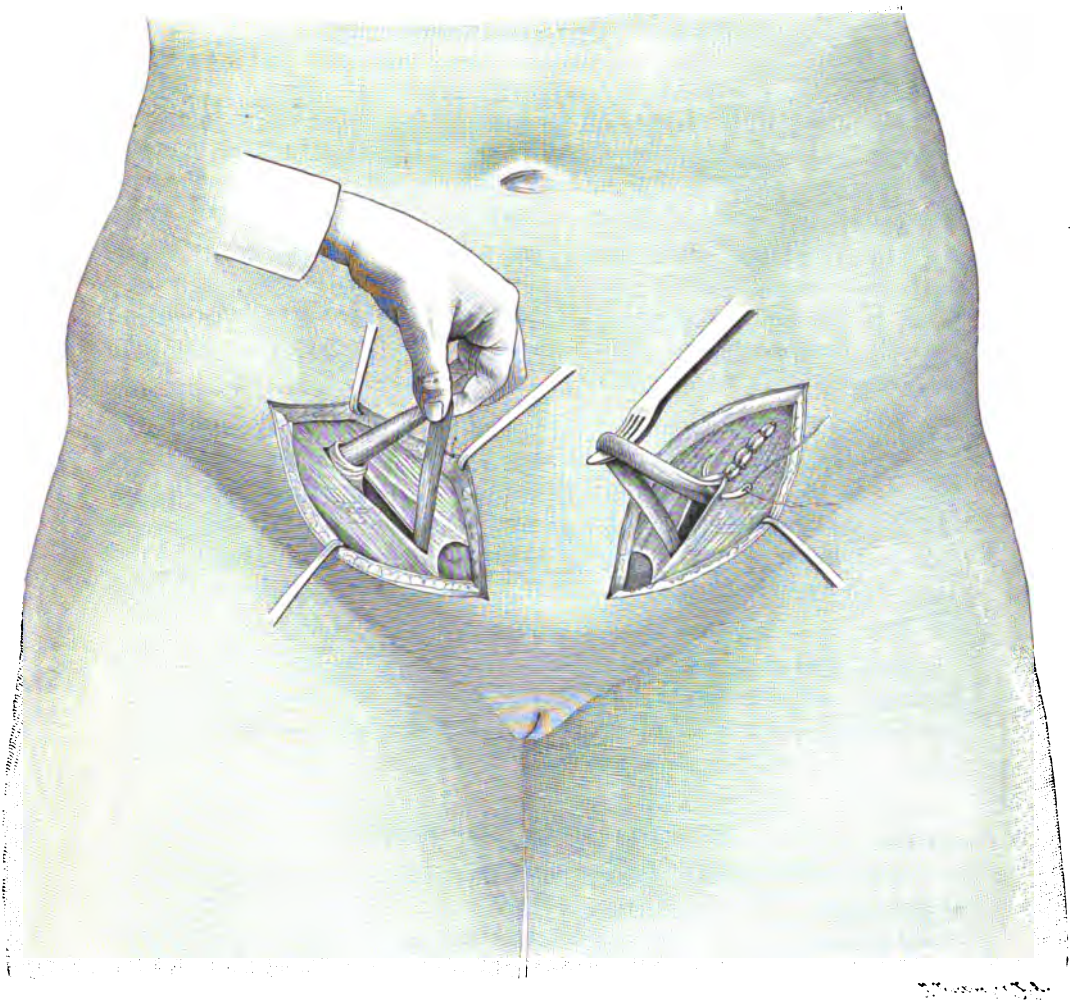

Fig. 412.

Dasselbe wird mit 2 Fingern gefaßt und so emporgehoben, daß man es nach der Peripherie nicht zu sehr zerrt, da es hier dünner ist und leicht abreißt, sondern bloß in der Richtung gegen den hinteren Leistenring zu unter Zurückschieben der Weichteile, bis man an den durch Zug mitherausgezogenen Peritonealkegel kommt. Derselbe läßt sich leicht mit einem Tupfer zurückstreifen. Die begleitende

Arterie wird ligiert, um sie nicht durch Zug zu zerreißen. Sie zieht sich dann zurück.

Nun legt man unter das in eine Schlinge herausgezogene Band einen Tupfer und macht dieselbe Operation auf der anderen Seite. Erst wenn beide Bänder völlig isoliert sind, zieht man gleichzeitig an beiden, um den Uterus aufzurichten, was per vaginam kontrolliert wird, eventuell unter Nachhilfe durch Emporheben des Corpus uteri.

Nunmehr wird in der Weise genäht, wie die obige Figur gut illustriert, daß am lateralen Winkel eine Nadel durch beide Fascienschnittränder geführt wird unter Mitfassen des Ligamentum rotundum, aber nur eines Dritteils seiner Dicke, und in gleicher Weise wird mit weiteren Knopfnähten (stets Seide) fortgefahren, bis bloß noch eine kleine Oeffnung übrig ist. Durch diese wird die noch übrig bleibende Schlinge des Ligaments reponiert in den Leistenkanal und die Fascie darüber fertig geschlossen. Fortlaufende Hautnaht, Kollodialstreifen ohne Drain.

Wie ersichtlich, trennen wir das Band weder ab noch durch. Es behält seine normalen Anheftungspunkte, wird bloß nach Herausziehen an die vordere Wand des Leistenkanals verläßlich fixiert. Vor Hernienbildung ist man völlig sicher (ich habe nie eine Hernie entstehen sehen), wenn man den herausgezogenen Peritonealkegel mit 1—2 Nähten zusammennäht, zumal wenn das Peritoneum eingerissen wurde.

Bei richtiger Indikation ist der Erfolg ein sicherer, und da die Heilung in 8—14 Tagen vollständig ist, so ist es schwer begreiflich, wie viele Frauenärzte noch ihre Patientinnen mit den Mutterringen monate- und jahrelang herumschleppen mögen.

191. Die Exohysteropexie.

Für Fälle 1) von Myomenukleation, bei denen im geringsten eine Gefahr der Nachblutung besteht, wo nicht volle Sicherheit eines aseptischen Verlaufes geschaffen ist, 2) für Fälle von schwerem Prolapsus bei Frauen jenseits der Menstruationsperiode gibt es ein sehr einfaches, von uns in der Deutschen med. Wochenschrift (Januar 1904) beschriebenes Verfahren, die Gefahren zu beseitigen und ohne Nachteile sein Ziel zu erreichen, das ist die Exohysteropexie, d. h. die extraperitoneale Fixation des ganzen Uterus.

Wir schildern dieselbe für den einfachsten Fall eines schweren Prolapsus uteri bei einer älteren Frau:

Medianschnitt, dessen Ausdehnung nach oben durch Reposition des Uterus und Hochschieben desselben gegen die Bauchwand vor

der Operation bemessen ist. Spaltung von Haut, Linea alba, Fascia transversa, Peritoneum, des letzteren gerade so weit, als nötig, um den Uterus aus der Peritonealwunde bis zum inneren Muttermunde herauszuziehen. Die Ovarien und Tubenenden werden nicht vorgezogen. Ueber und unter dem Uterus wird nun an der Grenze von Corpus und Collum das Peritoneum geschlossen, wobei vorne und hinten am Uterus ein Teil seines Peritonealüberzuges mitgefaßt wird in einer Falte, natürlich unter Vermeidung der Blase, die unterhalb bleibt. Lagerung des Uteruskörpers auf das geschlossene Peritoneum nach oben und Bedeckung der Vorderfläche des Uterus mit der Fascie, indem die Ränder der Linea alba vereinigt und nur eine Falte des Lig. rotundum beiderseits möglichst hoch oben an die Fascie angeheftet wird. So ist der Uterus unter der Fascie der vorderen Bauchwand außerhalb des Peritoneum verläßlich gelagert, und die Haut wird darüber geschlossen, eventuell unter Einschiebung eines Drains an die Durchtrittsstelle des Uterus durch das Peritoneum. Die Oeffnung in letzterem ist durch den Uterus fest verschlossen.

Die Operation ist höchst einfach, setzt keine Verstümmelung wie die Totalexcision des Uterus oder der Scheide und wie der Verschluß der letzteren, hat deshalb auch für ältere Frauen gar kein Bedenken, wie die letzteren eingreifenden Operationen sie haben. Wir haben uns Mühe gegeben, die Frauen zu kontrollieren, und können bestätigen, daß sich nur in einem einzigen Falle Störungen der Blasenfunktion eingestellt haben, aber dies betraf einen Fall, wo schon vorher Cystitis und entsprechende Blasenbeschwerden vorhanden waren. Alle übrigen Patientinnen haben gar nichts zu klagen gehabt. Wir dürfen also die Methode für geeignete Fälle empfehlen.

Bei Enukleation von Myomen muß natürlich das Geschwulstbett vernäht werden durch Schichtnähte, wie dies auch in anderen Fällen zu geschehen hat, aber bekanntlich sind die Resultate der Myomenukleation noch keineswegs so glänzende, daß man in jedem Falle selbst bei jüngeren und kräftigeren Individuen des Verlaufes sicher wäre. Bei Eintritt der Menstruation können die Nähte nachgeben und durch Blutung in die Peritonealhöhle die Gefahr einer Peritonitis heraufbeschwören, oder letztere kann eintreten bei Bildung von Nekrosen im Bereich der Operationshöhle.

Da gewährt das Einnähen des Uterus in die Bauchwand eine große Sicherheit gegen die Hauptgefahr, die Peritonitis. Man legt eine Drainröhre ein bis zur Nahtstelle des Peritoneum und mehrere bis zu den Enukleationsstellen, eventuell auch einen Tampon, welchen man nach 1—2 Tagen unter Belassung des Drains für 2 weitere

Tage entfernt. Jede Blutung, jede noch so kleine Infektion ist sofort zu erkennen und ihre Folgen zu beherrschen.

Gefahren wegen späterer Schwangerschaft sind gering. Es handelt sich meist um sterile Individuen, und es hat gar keine Bedenken, später einen Uterus wieder intraperitoneal zu lagern durch Ablösung des Peritoneum, falls sich die Indikation ergeben sollte und derselbe nicht spontan sich zurücklagert.

Register.

A.

Abdomen, Chirurgie des 740.
Adhäsionen, peritoneale, Laparotomie bei 760.
Adrenalin 59.
Aethernarkose, Nachwirkung der 75.
Aetherpneumonie 76.
— -rausch 20.
ALEXANDER-ADAMSsche Operationen 1055.
Alkoholnarkose 95.
Amputation 495.
—, Allgemeines 479.
—, aperiostale 490.
—, -methoden, Ausführung 484.
—, Entwicklung 487.
— -neurome 496.
—, osteoplastische Methode der 489.
—, periosteoplastische Methode 489.
— -stümpfe, Erzielung funktionsfähiger 488.
— intertarsea 503.
— metatarsea 498.
— des Vorderarms 541.
— im Oberarm 544.
— am Oberschenkel 518.
— am Becken, mit Exartikulation des Beines 532.
— der Finger 538.
— femoris alta 526.
— — durch die Mitte 524.
— — dicondylica 520.
— — supracondylica 423.
— — osteoplastica 521 (nach GRITTI 523).
— pedis osteoplastica (PIROGOFF) 506.
— subtalica osteoplastica 504.
— der Zehen 497.
Analgesie der Bauchorgane 53.
Analprolaps, Operation des 990.
Anästhesie, des Rückenmarkes 40. 60.
— durch Infiltration 26.
—, endoneurale 39.
—, perineurale 28.
—, lokale 26.
Aorta abdominalis 143. 193.
— thoracalis 191.
Appendicitis, Frühoperation 956.
—, Technik 957.
—, Radikaloperation bei abgelaufener Entzündung 952.
—, Operation bei diffuser Peritonitis nach 962.
—, Operation im Intermediär-Stadium 959.
Appendicostomie 924.
Appendix, Operation bei Erkrankung der 930.
Arachnoidealsack, Punktion des 298.
Arcus volaris profundus 189.
Arm, Amputation 541.
Armarterien 168.
Armvenen, Ligatur der 245.
Arteria anonyma, Ligatur der 145.
— auricularis posterior, Ligatur der 158.
— axillaris, Ligatur der 168.
— brachialis 178.
— circumflexa femoris lateralis 217.
— — — medialis 214.
— — humeri anterior 175.
— — — posterior 176.
— — ilium profunda 209.
— — scapulae 178.
— — thoraco-dorsalis 178.

Arteria coeliaca 193.
— collateralis radialis inferior 182.
— — ulnaris inferior 182.
— — — superior 182.
— — media 182.
— — radialis superior 180.
— deferentialis 204.
— dorsalis pedis 226.
— — scapulae 166.
— epigastrica, Ligatur der 164.
— — inferior 209.
— femoralis 209.
— —, Lage der 373.
— pharyngea ascendens 158.
— gastro-duodenalis 193.
— gastrica sinistra 194.
— genu suprema 217.
— glutaea inferior 204.
— — superior 202.
— haemorrhoidalis superior 196.
— hepatica, Ligatur der 833.
— hepatica 193.
— hypogastrica 200.
— iliaca communis 197.
— — externa 206.
— ilio-lumbalis 200.
— intercostalis 191.
— — suprema 164.
— interossea communis 187.
— lienalis 194.
— lingualis, Ligatur der 153.
— mammaria interna, Ligatur der 164.
— maxillaris externa, Ligatur der 155.
— — interna, Ligatur der 159.
— mesenterica inferior 196.
— — superior 195.
— meningea media, Ligatur der 283.
— obturatoria 200.
— occipitalis, Ligatur der 159.
— ophthalmica supraorbitalis frontalis 159.
— palatina ascendens 158.
— peronea 226.
— poplitea 218.
— —, Lage zu Venen und Nerven 380.
— profunda brachii 181.
— — femoris 214.
— pudenda interna 206.
— radialis 182.
— renalis 196.
— sacralis lateralis 202.
— subscapularis 178.
— subclavia 160.
Arteria subclavia, Ligatur der 160.
— sterno-cleidomastoidea 156.
— thoraco-acromialis 175.
— temporalis superficialis 159.
— thoracalis lateralis (thoracica longa) 175.
— — suprema 175.
— transversa colli, Ligatur der 166.
— tibialis anterior 219.
— thyreoidea inferior 164.
— — superior, Ligatur der 151.
— tibialis posterior 221.
— ulnaris 186.
— uterina 204.
— vesicalis superior 200.
— — inferior 204.
— vertebralis 192.
— volaris superficialis, Ligatur der 189.
Arteriae digitales volares 191.
— lumbales 193.
— phrenicae 193.
— plantares 228.
— spermaticae internae 196.
Arterien am Fuße 226.
— der unteren Extremitäten 206.
— des Magens, Pankreas und Duodenum, Ligatur der 194.
Arthrectomia 404.
— cubiti 457.
— genu 433.
— talocalcanea 474.
Arthrektomie des Schultergelenkes 465.
—, Nachbehandlung 474.
Arthrodesis 409.
Arthrotomia 402. 404. 426.
—, Indikationen 405.
—, Kontraindikationen 406.
— Nachbehandlung 408.
— des CHOPARTschen Gelenkes 415.
— coxae 40.
— — bei Luxatio congenita 446.
— cubiti 457.
— — wegen Luxatio patellae habitualis 436.
— pedis 418.
— des Schultergelenkes 465.
Aseptik der Patienten und der Operierenden 16.
Auge 556.
Augenhöhle, Chirurgie an 556.
Auriculo temporalis 336.
Autotransfusion 88.

B.

BASEDOW, Kropfexcision 678.
Bauchhernie, Radikaloperation 778.
Bauchhöhlenorgane, Empfindlichkeit der 54.
Bauchtuberkulose, Laparotomie bei 758.
Bauchwand, Empfindlichkeit der 54.
Becken, Operation am 440.
—, Resektion einer Hälfte 447.
—, Osteotomie am 447.
— -arterien 200.
— -Hochlage (TRENDELENBURG) 14.
— -tieflagerung 51.
BECK-ROSES Exstirpationsmethode am Hüftgelenk 529.
Blase, Chirurgie der 1023.
—, partielle Resektion 1027.
—, Totalexcision 1029.
—, kombinierte Methode 1030.
Blutleere nach ESMARCH 457.
Blutstillung 46.
—, bei Trepanation 258.
BONA-JÄGERsche Operation am Fuß 500.
Bromäthylnarkose 79.
Bronchektasien, Behandlung 729.
Bruchoperationen 760.
Brustbein, Resektion des 708.
— -drüse, Amputation der 685.
— -höhle, Drainage der 701.
— —, Entleerung von Flüssigkeiten mittels Aspiration 702.
— -krebs, Operation des 685.
— —, Radikaloperation 685.
— -Organe, Chirurgie der 695.
BÜLAU, Heberdrainage 719.

C.

Calcaneus, Excision 416.
Cardia, Resektion mit Gastroektomie 891.
Carotis communis, Lig. der 145.
— externa, Lig. der 149.
— interna, Lig. der 148.
— —, Aeste der 159.
Catgutbehandlung 113.
Chloroform, Wirkung des 68.
—, Kontraindikationen 73.
— -narkose, Nachwirkungen 70.
Cholecystektomie, Indikationen bei 799.
Cholecystektomie, Technik 801.
Cholecystotomie 793.
—, Indikationen und Kontraindikationen 794.
—, Technik 795.
Cholecystendysis, Technik 795.
Cholecystenterostomie, Indikationen 805.
—, Technik 807.
Cholecystostomie 791.
Choledochotomie 808.
—, im freien Teil des Ganges 809.
— retroduodenalis 811.
Choledocho-enterostomie 813.
Choledocho-ektomie 816.
Choledochoduodenostomia transduodenalis 815.
Choledocholithotomie transduodenalis 814.
Choledocholithotripsie 813.
Choledochus, Resektion des 816.
CHOPARTsches Gelenk, Arthrotomie des 415.
CHOPARTsche Operation am Fuß 501.
Clavicula, Operation an 475.
Coccygodynie 390.
Colopexie 993.
Colostomie 918.
—, Technik 919.
Contaktinfektion 97.
Costotransversektomie 715.
Coxa, Arthrotomie 40.
—, Resektion 440.
Craniectomia 258.
— partialis extensa 264.
— partialis circumscripta 263.
Craniometer 295. 296.
Craniocerebrale Topographie 291.
Craniotomie, Blutung bei 258. 262.
— zur Deckung von Schädeldefekten 272.
—, zirkuläre 271.
Cystectomia totalis und partialis 799. 1027.
Cysticotomie 799.
Cystotomie, alte 1023. 1026.
—, perinealis 1031.

D.

Damm, Chirurgie am 1037.
Darmchirurgie 907.
Darm-Ausschaltung 625.
— -blähungen und Laparotomie 749.

Darmparese bei Operierten 51.
— -resektion 932.
Decortikation der Pleuraschwarten (nach DÉLORME) 922.
DEPAGEs Operation bei Empyem 724.
Dermoide, Behandlung intrathoracischer 684.
Desinfektion (nach FÜRBRINGER) 106.
— der Haut 99.
— von Mund und Nase 109.
— des Materials 95.
Dickdarmresektion 943.
Douglasabsceß-Eröffnung 754.
Drainröhren 122.
—, Behandlung der 13.
Dünndarmresektion 933.
Ductus thoracicus, Freilegung des 648.
Duodenotomie 916.
Duodenocholedochostomie 814.
Duodenocholedochotomie 814.

E.

Echinococcus der Lunge, Behandlung des 726.
Ellbogen, Operation am 456.
— Nachbehandlung 462.
Ellbogengelenk, Exartikulation 542.
Embolie der Mesenterialgefäße 195.
Enterotomie bei Peritonitis 756.
Enterostomie bei Peritonitis 757.
—, temporäre 909.
—, dauernde 915.
—, Technik 911.
Enteroanastomosis 925.
—, Indikationen 925.
—, Technik der lateralen Anastomose 927.
— mit uni- und bilateraler Ausschaltung des Darmes 928.
Epiplopexie 826.
ESMARCHsche Blutleere, Lähmung nach 407.
Exarticulatio coxae 526.
— cubiti 542.
— genu 516.
— intertarsea anterior 500.
— — posterior 501.
— metatarso-tarsea 499.
— des Oberarmes 546.
— pedis 504.
Exarticulatio sub talo 503.
Exartikulation der Finger 538.
— der Hand 540.
— des Schultergürtels 548.
— der Zehen 497.
Excisio calcanei 416.
— ossis navicularis 415.
— patellae 437.
— tali 415.
Excision der Finger, Handknochen und Gelenke 453.
— der beweglichen Kröpfe 654.
Exoepiplopexie 826.
Exohysteropexie 1058.
Extremitäten, allgemeine Chirurgie der 392.
Extremitätenchirurgie, allg. 392.

F.

Facialiskrampf, Behandlung durch Nervendehnung 340.
— -lähmung, Nervenpfropfung bei 341.
Fadenmaterial 13. 112. 113.
Fibula, Resektion der 426.
Finger, Operation am 450.
—, Amputation und Exartikulation der 539.
Foramen rotundum, Methode zur Aufsuchung 325.
— ovale, Aufsuchung des 332.
Fuß, Operation am 410.
—, Amputation am 497.
— -arterien 226.
— -sohle, Topographie der Nerven und Gefäße 383.
— -tieflagerung 15.

G.

Gallenblase, Chirurgie der 780.
—, Indikation zur Operation und Technik 782.
Gallenwege, Chirurgie der 780.
Ganglion cervicale superius, Extirpation des 391.
— Gasseri, Exstirpation des 306.
— — — nach KRAUSE-LEXER 307.
— — — nach CUSHING 308.
— —, Trennung der Wurzel des 315.
Gastrektomie 870.
—, unregelmäßige und zirkuläre partielle 888.
— und Colonresektion 889.

Gastrektomie mit Resektion der Cardia 891.
— totalis 893.
— —, Technik 894.
— — mit Oesophago-duodenostomie 894. 895.
— — mit Oesophago-jejunostomie 897.
Gastroplastik 898.
Gastrostomie 898.
—, direkte 899.
Gastroenterostomie 844.
— -duodenostomie 863.
— — nach KOCHER für gutartige Stenosen 867.
Gastro-jejunostomia inferior verticalis 853.
— — antecolica inferior longitudinalis 847.
— — antecolica verticalis mit Enteroanastomose 856.
— — retrocolica inferior verticalis Y-formis 859.
Gaumenspalte, Operation der 614.
Gefäßsystem, Chirurgie des 128.
Gefäßnaht 232 ff.
Gehirn, Dekompression des 251.
—, Exploration des 251.
—, Topographie 291.
— -punktion 251.
— —, spezielle Indikation der 254.
— —, Technik der 254.
Gehörorgan, Chirurgie am 586.
Gelenkbänder, Chirurgie der 400.
Genu valgum, Osteotomia tibiae 425.
— —, Osteotomia femoris 438.
Geschlechtsteile, männliche, Chirurgie der 1045.
—, weibliche, Chirurgie der 1055.
GRITTIsche Operation 523.
GUYONS Exarticulatio pedis 505.

H.

Hallux valgus, Resektion des 410.
Hals, Chirurgie des 616.
Halsfistel, Radikaloperation der angeborenen 644.
Halsnerven, Operation an den 4 oberen 348.
Hämorrhoidalis media 204.
Hämorrhoiden, Operation der 988.
Hand, Operation an der 450.
Hand, Amputation 538.
—, Exartikulation 540.
— -arterien 182.
Handschuhe, ihre Bedeutung bei Operationen 100.
Hautdesinfektion 99.
— -pflege 105.
Hepaticotomie 817.
— -enterostomie 819.
— -lithotripsie 818.
— -stomie 819.
Hepatocholangio-enterostomie 821.
Hepatocholangiostomia externa 820.
Hepatopexie 827.
Herniotomien 760.
Herzchirurgie 128.
— -beutelchirurgie 128.
— -beutel, Punktion, Incision, Drainage 137.
— -massage, direkte 90.
— -naht 129.
HIGHMORS Höhle, Eröffnung der 563.
Hirnabscesse, Trepanation bei 284. 594.
— -tumoren, Trepanation bei 286.
Histiotripsie 121.
Hoden, Implantation der Samenstränge 1051.
Hodenhochstand, Operation bei 1049.
Hüftgelenk, Operation am 440.
—, Nachbehandlung 445.
—, Exartikulation des 526.
—, Arthrotomie bei Luxatio congenita 446.
Humerus, Operation am 464.
Hydrocele, Operation der 1049.
Hypophysis 579.
Hypospadie, Distensionsplastik (nach BECK) 1045.

I und J.

Jejunostomia 916.
Jejunogastrostomia 905.
Ileus, paralytischer 51.
Implantationsinfektion 112.
Infektion, Bedeutung der nekrotischen Gewebe für die 116.
Infiltrationsanästhesien 26.
Injektion, epidurale 65.

Injektion, endoneurale 39.
—, perineale 34.
Instrumente, Sterilisation der 95.
Jochbein, temporäre Resektion bei Trigeminusneuralgie 326.

K.

Kardiolysis 141.
Kastration 1046.
— totalis inkl. Vasa deferentia und Samenblasen 1051.
Kehlkopf, Chirurgie des 620.
— -operationen, Nachbehandlung und Plastik 627.
Keilbeinhöhle, Freilegung der 577.
Kiefer, Resektion mit Zungenresektion 609.
Kiefergelenk, Resektion des 584.
— -klemme, Operation bei 586.
— -knochen, Chirurgie der 569.
Kleinhirntumoren, Trepanation bei 288.
Klumpfuß, Keilexcision 412.
Knie, Operation am 426.
Kniegelenk, Operationen, Nachbehandlung 433.
—, Amputation im Bereiche des 515.
—, Exartikulation im 516.
Kniekehle, Topographie der 380.
Knochen, Chirurgie der 401.
—, Empfindlichkeit der 55.
— -stümpfe, Nachbehandlung der 489.
Kopf, Chirurgie am 553. 554.
— -lage, hängende 15.
Kreuzbein, Resektion am 449.
Kropf, Operationen, Indikationen und Resultate bei 649.
— Excision im einfachen und schwierigen Falle 654. 666.
— — entzündeten 680.
— — mit Resektion von Rippen- und Brustbein 676.
— Enukleation des 666.
— Resektion 669.
— Exenteration und Zerstückelung 672.
—, Enukleationsresektion und -excision 670.
— -geschwülste, Excision maligner 681.
— -exstirpation, Grenzen der 651.
— -rezidiv, Operation 677.

L.

Labyrinth, Operationen bei Eiterungen am 593.
Lagerung der Kranken nach Operation 14.
Laminektomie 301.
Lanzettschnitt bei Amputationen 480.
Laparotomie, Indikationen und Bedingung ihres Erfolges 740.
—, Komplikationen nach 748.
—, Schnittanlage und Nahtmethode (suprasymphysärer Fascienschnitte) 744.
— bei Bauchtuberkulose 758.
— bei peritonealen Adhäsionen 760.
— bei Peritonitis 752.
Lappenschnitt bei Amputationen 481.
Laryngectomia circumscripta 620.
— — totalis 625.
Laryngotomia mediana 620.
Läsionsinfektion 116.
Leber, Chirurgie der 822.
— -abscesse, Eröffnung der 829.
— -cysten, Eröffnung der 829.
— -resektion 829.
— -cirrhose, chirurgische Behandlung der 822.
Leistenbruch, Radikaloperation 760.
— — mittelst Invaginationsverlagerung 764.
— — mit lateraler Verlagerung 767.
—, Operation nach alter Methode (CZERNY) 769.
— — nach BASSINI 770.
Leistengegend, Ausräumung der Lymphdrüsen und längs der Vasa iliaca und obturatoria 1054.
Leitungsanästhesie 28.
Lendenwirbelkörper, Freilegung der 1021.
LISFRANCsche Operationen am Fuß 499.
Lokalanästhesie 25.
— bei Trepanation 259.
Luftinfektion, Verhütung 110.
Lungen-Aktinomykose, chirurgische Behandlung 727.
— -eiterungen, chirurgische Behandlung 726.
— -fisteln, chirurgische Behandlung 729.

Lungen-Geschwülste, Chirurgie der 729.
— -hernien, chirurgische Behandlung 727.
— -verletzungen, chirurgische Behandlung 73.
Lumbalpunktion 298.
Lumbo-Vertebrotomie 1021.

M.

Magen, Chirurgie des 843.
— -blähungen nach Laparotomie 748.
— und Darmblutungen nach Laparotomie 750.
Mastdarm, Chirurgie des 962.
— Amputation, Technik 968.
— —, perineale Methode 969.
— —, kombinierte Methode 981.
— —, Technik 989.
—, Resektion des 984.
a) am Colon pelvinum 984.
b) am extraperitonealen Abschnitt 985.
c) kombinierte Methode 987.
— —, coccygeale Methode (KOCHER) 970.
Medianus, Lage zu dem Hohlhandbogen 363.
Mediastinotomia anterior 711.
— posterior 911.
—, kollare, dorsale 714.
Meniscotomie 435.
Mesenterialgefäße, Thrombose, Embolie der 195.
Milz, Chirurgie der 841.
Mischnarkose 21.
Mittelohr, Radikaloperationen des 589.
— -erkrankung mit Hirnkomplikationen, Operation bei 593.
— -räume, Freilegung der 585.
Mund, Chirurgie am 598.
— -boden, Incision 600.
Muskelchirurgie 394.
— -transplantation 395.
— -atrophie, Verhütung der nach Amputationen 496.

N.

Nabelhernie, Radikaloperation 777.
Nachbehandlung der Operierten 49.
Narkose, allgemeine 19.
—, Technik 24.
—, Ratschläge zur allgemeinen 66.
—, Alkohol 95.
—, Morphiumchloroform bei Trepanation 259.
Nase und Nebenhöhlen, Chirurgie der 557.
Nasenhöhle, Offenlegung 559.
Nebenniere, Excision der 1009.
Nekrose, Verhütung von 116.
Nephrektomie 1105.
—, lumbale 1006.
—, transperitoneale 1008.
Nephrolithotomie 1003.
Nephropexie 998. 1002.
Nephrostomie 1005.
Nephrotomie 1003.
Nierenbeckenchirurgie 1005.
Nierenchirurgie 995.
Niere, Freilegung, Schnittführung zur 996.
—, Technik der Freilegung 999.
—, Entkapselung 998.
—, Kapselspaltung 998.
Nerven, Chirurgie der peripheren 318.
Nervenanastomose 394.
Nervenchirurgie, allgemeine 318.
Nervendehnung 318.
Nervenoperationen, intracranielle 315.
—, intraspinale 305.
—, Trennung der hinteren Wurzeln 317.
Nervenpfropfung 394.
— bei Verletzung des Nervus facialis 339. 341.
Nervensystem, Operation am 250.
Nerventransplantation 394.
Nervenwurzeln, Chirurgie der 305.
Nervi anococcygei 355.
— cutanei anterioris 375.
— digitales volares 364.
— — — communes 362.
— thoracales 370.
— — anteriores 355.
Nervus abducens 330.
— accessorius 344.
— acusticus 343.
— alveolaris inferior, Chirurgie des 337.
— alveolaris superior 330.
— axillaris 355.

Nervus axillaris, Lage zur Arteria circumflexa humeri 367.
— buccinatorius 336.
— cervicalis 353.
— cutaneus antibrachii medialis 358.
— — brachii medialis 358.
— — femoris lateralis 372.
— — — posterior 376.
— — palmaris 364.
— — supralateralis 384.
— dorsalis scapulae 358.
— facialis 339.
— femoralis 374.
— frontalis 323.
—, Neurexeresis des 326.
— genito-femoralis 374.
— glutaeus inferior, superior 376.
— hypoglossus 348.
— ilio-inguinalis 372.
— — -hypogastricus 372.
— infraorbitalis 330.
— intercostalis 370.
— ischiadicus 377.
— sein Verlauf und Freilegung 378.
— lacrimalis 323.
— laryngeus 344.
— lingualis 339.
— maxillaris, Freilegung des am Foramen rotundum 325—329.
— mandibularis 332.
— medianus 359.
— musculocutaneus 173. 358.
— nasociliaris 325.
— obturatorius 375.
— occipitalis minor, Operation am 352.
— — major 351.
— peroneus communis 384.
— — superficialis 384.
— plantaris lateralis 382.
— — medialis 382.
— phrenicus 163.
— pudendus 389.
— radialis 366.
— —, seine Aeste 368.
— —, Lage zur Arteria profunda brachii 367.
— saphenus 375.
— sympathicus 390.
— —, Exstirpation des oberen Halsganglion 391.
— — Trennung der Pars cervicalis 391.
— subscapularis 355.
Nervus tibialis 379.
— trigeminus, Operation am 323.
— — Ramus I 323, Ramus II 325, Ramus III 333.
— ulnaris 173. 364.
— —, seine Aeste 366.
— vagus 343.
— zygomaticus 330.
Neuralgie des Nervus trigeminus, Operation bei 323.
Neurektomie 318.
Neurexeresis (nach THIERSCH) 318.
Neurolysis 318.
Neurome nach Amputationen 496.
Neurotomie 318.
Normalschnitt für das untere seitliche Halsdreieck 618.

O.

Oberarm, Operation am 463.
—, Amputation 544.
—, Exartikulation 546.
—, Lage der Gefäße zu einander 356. 357.
Oberkieferresektion 569.
Oberschenkel, Operation am 437.
— —, Nachbehandlung 438.
—, Amputation am 518.
—, Exartikulation des Exstirpationsmethode BECK-ROSE 529.
—, Resektions-, Amputationsmethode nach KOCHER 529.
Oesophagogastrotomia transpleuralis 738.
Oesophagoplastik 642.
— Jejuno-gastrotomie (ROUX) 905.
Oesophagotomie, transpleurale 737.
—, Kontraindikationen bei der transpleuralen 739.
Oesophagus, Chirurgie des 639.
—, Chirurgie des Brustteils 736.
—, Resektion am 640.
—, Resectio transpleuralis 738.
Operation, Vorbereitung 3.
Operationslehre, allgemeine 3.
Operationsmaterial, Zurüstung von 10.
Operationstechnik 42.
Orchidopexie 1049.
Osteotomia 402.
— femoris supracondylica 437.
— subtrochanterica 439.

Osteotomia pelvis 447.
— radii 456.
— tibiae 424.
— ulnae 455.
— supramalleolaris 423.
Osteotomie der Humerusdiaphyse 484.
Osteoarthrectomia 405.
— mediotarsea 412.
— metatarso-tarsea 411.
Osteoarthrotomia 405.
Osteoplastische Methode der Amputation 489.
Ovalschnitt bei Amputationen 480.

P.

Pachymeningitis haemorrhagica, Trepanation bei 281.
Pankreolithotomia 840.
Pankreas, Chirurgie des 834.
— Freilegung des, bei Verletzungen 834.
— -cysten, Excision der 838.
— -tumoren, Exstirpation fester 838.
Pankreatitis, chirurgische Behandlung akuter 839.
Parotis, Excision der 595.
Patella, habituelle Luxation 436.
—, Excision der 434.
Pharyngectomia medio-lateralis 633.
Pharyngo-laryngotomia partialis 672.
— -laryngotomia subhyoidea mediana 622.
Pharyngotomia lateralis 636.
— subhyoidea 631.
— suprahyoidea 639.
Pharynx, Chirurgie des 631.
—, Plastik 642.
Phelpssche Operationen 415.
Penis, Amputation 1053.
Pericardiotomie 142.
Periosteoplastische Methode der Amputation 489.
Peritonitis, Enterostomie bei 757.
— bei Laparotomie 752.
— diffuse, nach Appendicitis, Operation bei 962.
Pirogoffsche Operation am Fuß 506.
Pleuraempyeme, Behandlung vernachlässigter 720.
—, — veralteter 721.
Pleuroparietoplexie 699.
Pleurotomie, Indikationen zur 716.
— bei Empyem 118.
—, transpleurale Operationen 732.
Pneumonie nach Operation 51.
—, embolische 751.
—, hypostatische nach Laparotomie 751.
Pneumopexie 699.
Pneumothorax, Grund seiner Gefahren 697.
—, Verhütung von, Behandlung des traumatischen 696. 699.
—, Verhütung mittels künstlicher Atmung mit Ueberdruckverfahren (Brauer und Sauerbruch) 696.
—, Beseitigung der Aspiration 702.
—, präliminärer (Dollinger) 700.
Pneumotomie 726.
Plexus axillaris 168.
— brachialis, Freilegung des 353.
— coccygeus 390.
— lumbalis 372.
— pudendus 388.
— sacralis 376.
Prostata, Chirurgie der 1032.
—, wirkliche Totalexcision 1042.
—, transvesicale Enukleation 1035.
Prostatectomia 1032.
— perinealis 1037.
— —, Technik 1038.
Punktion des Arachnoidealsackes 298.
— des Gehirns 251.
— des Schädels 251.
Pyelostomie 1002.
Pyelotomie 1005.
—, typische Ausführung der Operation 871. 877.
— mit Gastro-jejunostomie (Billroth II) 886.
— mit Gastro-duodenostomie, Technik 876.
— nach Henle, Mikulicz, Rydygier 887.
Pylorektomie (Billroth I) 889.
Pyloroplastik 869.

R.

Rakettschnitt bei Amputationen 480.
Rectum, Excision des 962.

Rectum, Operation des Prolapses 990.
—, septisches, Excision mit hinterem Längsschnitt 978, mit Vaginalschnitt 979.
—, sakrale Methode der Amputation 980.
Resectio cubiti 457.
— coxae 440.
— femoris 439.
— subtrochanterica 439.
— fibulae 426.
— ileocolica 939.
— —, Technik 940.
— ileocoecalis 938.
— —, Technik 940.
— pharyngis 633.
— coxae 440.
— pedis 418.
— radii 456.
— ossis sacri 449.
— tibiae 425.
— mediotarsea 412.
— tarsea anterior 411.
— — totalis 422.
— — posterior 417.
— ulnae 455.
Resektion einer Beckenhälfte 447.
— des unteren Unterschenkeldrittels 423.
—, subcorticale, subperiostale 404.
— am Kniegelenk 426.
— des Schultergelenkes 465.
— des Oberkiefers 569.
— osteoplastische, des Oberkiefers 575.
— zur Freilegung der Schädelbasis 576.
— des Unterkiefers 580.
— des Kiefergelenkes 584.
— der Phalangen und Metatarsalknochen 410.
— der Oberarmdiaphyse 464.
— am Oesophagus 640.
— des Knochens 402.
— bei Hallux valgus 410.
Respiration, künstliche 87.
Retroflexio uteri, ALEXANDER-ADAMSsche Operation bei, Technik 1056.
Retropharyngealraum, Chirurgie des 643.
Rippenresektion 713.
— bei Tumor 707.
— bei Rippentuberkulose 706.
Rippenresektion bei Erkrankung der Rippenknorpel 706.
Rippentuberkulose 706.
Rückenmark, Chirurgie des 298.
—, Freilegung des, bei Wirbelfrakturen, Entzündungen, Tumoren 299.
— Anästhesie 40. 60.
— —, Erfahrungen über 63.
Rückenmarksnerven 348.
Rückgratshöhle, Eröffnung der 301.

S.

Sacralkanal, Punktion des 65.
Samenblase, Excision 1051.
— -strang, Resektion bei Prostatahypertrophie 1050.
Scapula, Resektion und Excision 476.
Schädelbasis, Freilegung der, durch osteoplastische Oberkieferresektion 576.
— -defekte, Deckung der 242.
— — —, autoplastische 273.
— — —, heteroplastische, Methode 274.
— -resektion 264.
— —, osteoplastische 269.
— -punktion 251.
— -bruch, Radikaloperation 773. 776.
Schilddrüse, Chirurgie der 649.
—, Ligatur der Arterien 679.
—, Transplantation der 682.
SCHLEICH, Infiltrationsanästhesie 26.
Schnittrichtung in der Haut 42.
Schulter, Operation an der 465.
— -gürtel, Exartikulation des 548.
Sehnenchirurgie 396.
— -verkürzung 396.
— -verlängerung 396.
— -transplantation 398.
— -plastik 396.
— -pfropfung 398.
Seidenfäden, Zubereitung der 115.
Siebbeinhöhlen, Eröffnung der 569.
Sinus longitudinalis superior durae matris 242.
— occipitalis, Ligatur des 243.
— sphenoparietalis, Ligatur des 243.
— transversus, Ligatur des 242.
Sinusitis frontalis 567.
Speicheldrüse, Chirurgie der 596.
Speiseröhre, Chirurgie des Brustteils der 736.
Splenektomie 841.

Splenopexie 842. — bei Lebercirrhose 827.
Splenotomie 841.
Spülflüssigkeit, Sterilisation der 95.
Sterilisation von Verbänden, Instrumenten, Spülflüssigkeit 95.
Sternum, Resektion des 708.
Stirnhöhle, Eröffnung der 565.
Stirnhöhlenempyem, Radikaloperation 567.
Stovain 40.
Struma s. Kropf.
— intrathoracica 673.
—, mediane Excision des 666.
Submaxillarspeicheldrüse, Operation an 596.
Supraorbitalneuralgie, Operation bei 329.
Suprasymphysärer Fascienschnitt 744.
SYMEsche Operation am Fuß 504.

T.

TALMAsche Operationen bei Lebercirrhose 824.
Talus, Excision des 415.
Tamponade, antiseptische 127.
Tarsectomia totalis 422.
— anterior 411.
— posterior 417.
Thorax, Chirurgie des 685.
— -wand, Chirurgie der 703.
Thrombose, Gefahr der bei Operierten 51.
— der Mesenterialgefäße 195.
— der Vena saphena magna, Lig. bei 248.
Thymus, Chirurgie der 683.
— -drüse, Excision der 683.
Tibia, Osteotomie der 424.
—, Resektion 425.
Tod nach Aether- und Chloroformnarkose 81.
Tonsillotomie 614.
Tonsillentumoren 614.
Topographie, cranio-cerebrale 291.
Torticollis spasticus, Operation des 645.
Tourniquet, pneumatisches 260.
Tracheotomia inferior 630.
— superior 628.
Transfusion 88. 91.
—, intravenöse 91.
Trennung der tiefen Gewebe 45.
Trepanation, Blutstillung bei 258.
— bei Hirnabscessen 284.
— bei Kleinhirntumoren 288.
— bei intracranieller Blutung 279.
— bei supraduraler Blutung 282.
— bei subduralem Hämatom 279.
— des Warzenfortsatzes 587.
— über dem Sinus dura matris 275.
— über dem Sinus longitudinalis superior 275.
— über dem Sinus occipitalis 276.
— über dem Sinus transversus 276.
— zur Freilegung der Arteria meningea media 283.
—, osteoplastische 269.
—, mit Lokalanästhesie 259.
— zur Exploration und Dekompression 257.
—, spezielle Indikationen 275.
— bei Pachymeningitis haemorrhagica 281.
Trigeminus siehe Nervus trigeminus.
— -Aeste, intracranielle, Trennung der 316.
Truncus sympathicus 390.
— thyreocervicalis, Aeste des 164.

U.

Ulna, Operation der 455.
Unterkiefer, Resektion des 580.
Unterschenkel, Operationen am 423.
—, Amputation 509.
—, Topographie der Nerven und Gefäße 381.
—, osteoplastische Spaltung des 583.
Ureter, Chirurgie des 1009.
—, Freilegung des 996.
—, intraperitoneale Operation am 1010. 1018.
Ureteroanastomose 1010.
— -trigono-sigmoideostomie nach MAYDL 1005.
Urethra, Chirurgie der 1032.
Urethrotomia externa mit Excision und Plastik 1042.
— -cystostomia 1011.
Uterus, Enukleation vom Myomen 1059.
—, extraperitoneale Fixation 1058.

V.

Varicocele, Operation der 1048.
Vasektomie 1050.
Vasodidymostomie 1051.
Vena anonyma, Ligatur und Sutur der 239.
— axillaris, Ligatur der 245.
— cava inferior, Ligatur und Sutur der 238.
— — superior, Freilegung der 235.
— cephalica 168.
— femoralis communis 246.
— hypogastrica, Ligatur der 246.
— iliaca communis, Ligatur und Sutur der 245.
— jugularis 241.
— — anterior, Ligatur der 244.
— — communis 242.
— — externa 244.
— — interna 243.
— mesaraica superior, Ligatur der 249.
— ophthalmica superior u. inferior 243.
— portae, Ligatur der 833.
— — Ligatur im Gebiet der 249.
— saphena magna 247.
— — parva 249.
— subclavia 168. 245.
— thyreoidea ima, Ligatur der 240.
Venae diploicae 243.
Venen, allgemeine Indikationen zur Freilegung und Unterbindung der 231.
Venensystem, Chirurgie des 231.
— -thrombose, Freilegung der Venen bei 234.
— -wunden, Naht von 232.
Verbandmaterial, Sterilisation des 95.
Vorderarm, Operation am 455.
— -arterien 182.
—, Lage der Gefäße und Nerven zueinander 360.

W.

Wanderniere, Nephropexie bei 1002.
Warzenfortsatz, Trepanation des 587.
Wirsungo-Duodenostomie 840.
Wundbehandlung 95. 125.
Wunde, Schluß der 47.
Wunden, Behandlung infizierter 123.

Z.

Zehen, Amputation 497.
Zirkelschnitt bei Amputationen 475.
Zunge, Incision der 600.
—, Resektion der 601.
Zungengrund, Excision der Carcinome am 612.
Zungenkrebs, Operation bei 604. 605.

Frommannsche Buchdruckerei (Hermann Pohle in Jena. — 2874